

Slikovni priročnik
ANATOMIJE DOMAČIH ŽIVALI

Slikovni priručnik
ANATOMIJE DOMAČIH ŽIVOTINJA

Slikovni priručnik
ANATOMIJE DOMAČIH ŽIVOTINJA

ANATOMIAE ANIMALIUM DOMESTICORUM
manuale graphicum

Priredili:

prof. dr. sc. BRANKO REBESKO, redni prof. Biotehniške fakultete Univerze Edvarda Kardelja v Ljubljani,
prof. dr. sc. LEO RIGLER, redni prof. Biotehniške fakultete Univerze Edvarda Kardelja v Ljubljani,
prof. dr. sc. MLADEN ZOBUNDŽIJA, redoviti prof. Veterinarskog fakulteta Sveučilišta u Zagrebu,
prof. dr. sc. ŽIVORAD JANKOVIĆ, redovni prof. Veterinarskog fakulteta Univerziteta u Beogradu



DRŽAVNA ZALOŽBA SLOVENIJE

Ljubljana - Zagreb - Beograd
1986

Naslov originala: Ellenberger-Baum, HANDBUCH DER VERGLEICHENDEN ANATOMIE DER HAUSTIERE,
Springer-Verlag, Berlin 1943 (Berlin, Heidelberg, New York 1974)

Izid tega priročnika je omogočila nemška založba SPRINGER s tem, da je soavtorju priročnika, prof. dr. B. Rebesku, odstopila avtorske pravice do anatomskih slik brez odškodnine, za kar se ji iskreno zahvalujemo.

Regiones corporis (Sl. 1)	1
Telesni predeli (konj) <i>Područja tijela (konj)</i> Telesni predeli (konj) Sl. 1	1
Osteologia et syndesmologia (Sl. 2 do 210)	3
Silnice, razporejene v zgornjem okrajku komolčnice (pes) <i>Silnice razpoređene u gornjem dijelu lakatnice (pas)</i>	
Linije dejstva sile u proksimalnom delu lakatne kosti (pas) Sl. 2	3
Silnice v obremenjeni kosti, podobni žerjavu <i>Silnice u opterećenoj kosti sličnoj dizalici</i> Linije dejstva sile u opterećenoj kosti sličnoj dizalici Sl. 3	3
Razpored silnic v spongiozi stegenice (konj) <i>Razpored silnica u spongiozi bedrene kosti (konj)</i>	
Razpored linija dejstva sile u spongiozi butne kosti (konj) Sl. 4	3
Rahla cevkaasta kostnina (konj) <i>Spužvasta cijevasta koštana tvar (konj)</i>	
Sundjerasta cevasta koštana masa (konj) Sl. 5	4
Rahla platičasta kostnina (konj) <i>Spužvasta pločasta koštana tvar (konj)</i>	
Sundjerasta pločasta koštana masa (konj) Sl. 6	4
Rahla tramičasta kostnina <i>Spužvasta stupičasta koštana tvar</i>	
Sundjerasta stubičasta koštana masa Sl. 7	4
Rahla kostnina (konj) <i>Spužvasta koštana tvar (konj)</i> Sundjerasta koštana masa (konj) Sl. 8	5
Sklep v upogibu <i>Zglob u sagibu</i> Zglob u pregibu Sl. 9	5
Okostnjak (govedo) <i>Kostur (govedo)</i> Kostur (goveče) Sl. 10	5
Okostnjak (konj) <i>Kostur (konj)</i> Kostur (konj) Sl. 11	7
Okostje (pes) <i>Kostur (pas)</i> Kostur (pas) Sl. 12	9
Nosač (konj, govedo, prašič, pes, človek) <i>Nosač (konj, govedo, svinja, pas, čovjek)</i> Nosač (konj, goveče, svinja, pas, čovek) Sl. 13, 14, 15, 16, 17	10
Okretač (konj, govedo, prašič, pes, človek) <i>Okretač (konj, govedo, svinja, pas, čovjek)</i>	
Okretač (konj, goveče, svinja, pas, čovek) Sl. 18, 19, 20, 21, 22	11
Četrto (4.) prsno vretence (konj, govedo, prašič, pes) <i>Četvrti (4.) grudni kralješak (konj, govedo, svinja, pas)</i>	
Četrto (4.) ledjni pršljen (konj, goveče, svinja, pas) Sl. 23, 24, 25, 26	11
Četrto (4.) ledveno vretence (konj, govedo, prašič, pes) <i>Četvrti (4.) slabinski kralješak (konj, govedo, svinja, pas)</i>	
Četrto (4.) slabinski pršljen (konj, goveče, svinja, pas) Sl. 27, 28, 29, 30	12
Križnica (konj, govedo, prašič, pes, človek) <i>Krstača (konj, govedo, svinja, pas, čovjek)</i>	
Krsna kost (konj, goveče, svinja, pas, čovek) Sl. 31, 32, 33, 34, 35	13
Sedmo (7.) levo rebro (pes, prašič, ovca, govedo) in deveto (9.) levo rebro (konj) <i>Sedmo (7.) lijevo rebro (pas, svinja, ovca, govedo) i deveto (9.) lijevo rebro (konj)</i> Sedmo (7.) levo rebro (pas, svinja, ovca, goveče) i deveto (9.) levo rebro (konj) Sl. 36, 37, 38, 39, 40	13
Nosač (konj) <i>Nosač (konj)</i> Nosač (konj) Sl. 41	14
Okretač (konj) <i>Obrtač (konj)</i> Obrtač (konj) Sl. 42	14
Četrto (4.) vratno vretence (konj) <i>Četvrti (4.) vratni kralješak (konj)</i>	
Četrto (4.) vratni pršljen (konj) Sl. 43	14
Šesto (6.) vratno vretence (konj) <i>Šesti (6.) vratni kralješak (konj)</i>	
Šesto (6.) vratni pršljen (konj) Sl. 44	15
Sedmo (7.) vratno vretence (konj) <i>Sedmi (7.) vratni kralješak (konj)</i>	
Sedmi (7.) vratni pršljen (konj) Sl. 45	15
Zadnje vratno vretence in prva tri prsna vretence (konj) <i>Posljednji vratni kralješak i tri prva grudna kralješka (konj)</i>	
Poslednji vratni i prva tri ledjna pršljena (konj) Sl. 46	16
Zadnja tri ledvena vretence (konj) <i>Tri posljednja slabinska kralješka (konj)</i>	
Tri poslednja slabinska pršljena (konj) Sl. 47	16
Ledveno vretence (konj) <i>Slabinski kralješak (konj)</i> Slabinski pršljen (konj) Sl. 48	17
Križnica (konj) <i>Krstača (konj)</i> Krsna kost (konj) Sl. 49	17
Križnica (konj) <i>Krstača (konj)</i> Krsna kost (konj) Sl. 50	18
Deveto (9.) levo rebro (konj) <i>Deveto (9.) lijevo rebro (konj)</i>	
Deveto (9.) levo rebro (konj) Sl. 51	18
Hrustančna prsnica (žrebe) <i>Hrskavična grudnica (ždrijebe)</i> Hrustančna prsnica (žrebe) Sl. 52	18
Okostnjak (mačka) <i>Kostur (mačka)</i> Kostur (mačka) Sl. 53	19
Tilnikova in nadtrnova vez (konj) <i>Šijina i nadtrnasta sveza (konj)</i> Ligament šije i ligament vrhova trnastih izdanaka (konj) Sl. 54	20
Tilnikova in nadtrnova vez (govedo) <i>Šijina in nadtrnasta sveza (govedo)</i> Ligament šije i ligament vrhova trnastih izdanaka (goveče) Sl. 55	21
Rebrno-vretenčni sklepi (konj) <i>Rebrno-kralješni zglobovi (konj)</i> Rebrno-pršljenski zglobovi (konj) Sl. 57	21
Prsnične vezi (odrasel konj) <i>Sveza grudnih kosti (stari konj)</i> Ligamenti grudne kosti (stari konj) Sl. 58	22
Lobanja (konj, žrebe, pes, prašič, govedo, človek) <i>Lubanja (konj, ždrijebe, pas, svinja, govedo, čovjek)</i>	
Lobanja (konj, ždrebe, pas, svinja, goveče, čovek) Sl. 59, 60, 61, 62, 63, 64	23
Lobanja (konj, govedo, človek, prašič, pes) <i>Lubanja (konj, govedo, čovjek, svinja, pas)</i>	
Lobanja (konj, goveče, čovek, svinja, pas) Sl. 65, 66, 67, 68, 69	24
Lobanjska votlina (konj) <i>Lubanjska šupljina (konj)</i> Lobanjska duplja (konj) Sl. 70	25
Zagozdnic (konj) <i>Klinasta kost (konj)</i> Klinasta kost (konj) Sl. 71, 72	25
Spodnja čeljustnica (konj, govedo, človek, pes, prašič) <i>Vilica (konj, govedo, čovjek, pas, svinja)</i>	
Donja vilica (konj, goveče, čovek, pas, svinja) Sl. 73, 74, 75, 76, 77	26
Jezičnica (človek, konj, govedo, prašič, pes) <i>Jezična kost (čovjek, konj, govedo, svinja, pas)</i>	
Jezična kost (čovek, konj, govedo, svinja, pas) Sl. 78, 79, 80, 81, 82	27
Lobanja (konj) <i>Lubanja (konj)</i> Lobanja (konj) Sl. 83	27

Lobanja (konj) <i>Lubanja (konj)</i>	Lobanja (konj)	Sl. 84	29
Sitka (konj) <i>Sitasta kost (konj)</i>	Sitasta kost (konj)	Sl. 85	30
Lobanja (konj) <i>Lubanja (konj)</i>	Lobanja (konj)	Sl. 86, 87	30
Leva senčnica, skalnični del (konj) <i>Lijeva sljepoočna kost, pećinasti dio (konj)</i>			
Slepoočna kost, kameni deo (konj)	Sl. 88, 89		32
Lobanja (konj) <i>Lubanja (konj)</i>	Lobanja (konj)	Sl. 90	33
Lobanja (konj) <i>Lubanja (konj)</i>	Lobanja (konj)	Sl. 91	35
Lobanja (konj) <i>Lubanja (konj)</i>	Lobanja (konj)	Sl. 92	36
Možganska lobanja in obočje (konj) <i>Mozgovni dio lubanje i očnično područje (konj)</i>			
Mozgovni deo lobanje i očni predeo (konj)	Sl. 93		36
Lobanjska votlina (konj) <i>Lubanjska šupljina (konj)</i>	Lobanjska duplja (konj)	Sl. 94	38
Lobanjska votlina (konj) <i>Lubanjska šupljina (konj)</i>	Lobanjska duplja (konj)	Sl. 95	40
Lobanja (novorojeno tele) <i>Lubanja (novorođeno tele)</i>	Lobanja (novorođeno tele)	Sl. 96	41
Lobanja (govedo) <i>Lubanja (govedo)</i>	Lobanja (goveče)	Sl. 97	42
Lobanja (govedo) <i>Lubanja (govedo)</i>	Lobanja (goveče)	Sl. 98, 99	43
Lobanja (govedo) <i>Lubanja (govedo)</i>	Lobanja (goveče)	Sl. 100	44
Desna nosna votlina (govedo) <i>Desna nosna šupljina (govedo)</i>	Desna nosna duplja (goveče)	Sl. 101	46
Lobanja (govedo) <i>Lubanja (govedo)</i>	Lobanja (goveče)	Sl. 102	46
Lobanja (prašič) <i>Lubanja (svinja)</i>	Lobanja (svinja)	Sl. 103	47
Lobanja (prašič) <i>Lubanja (svinja)</i>	Lobanja (svinja)	Sl. 104	48
Lobanja (prašič) <i>Lubanja (svinja)</i>	Lobanja (svinja)	Sl. 105	49
Lobanja (pes) <i>Lubanja (pas)</i>	Lobanja (pas)	Sl. 106	50
Lobanja (pes) <i>Lubanja (pas)</i>	Lobanja (pas)	Sl. 107	52
Lobanja (pes) <i>Lubanja (pas)</i>	Lobanja (pas)	Sl. 108	53
Leva plečnica (konj, govedo, prašič, pes, človek) <i>Lijeva lopatica (konj, govedo, svinja, pas, čovjek)</i>			
Leva lopatica (konj, goveče, svinja, pas, čovek)	Sl. 109, 110, 111, 112, 113		55
Leva nadlahtnica (konj, govedo, človek, prašič, pes) <i>Lijeva nadlaktična kost (konj, govedo, čovjek, svinja, pas)</i>			
Leva nadlakatna kost (konj, goveče, čovek, svinja, pas)	Sl. 114, 115, 116, 117, 118		55
Kosti levega podlaktka (konj, govedo, človek, prašič, pes) <i>Kosti lijeve podlaktice (konj, govedo, čovjek, svinja, pas)</i>			
Kosti levog podlaktka (konj, goveče, čovek, svinja, pas)	Sl. 119, 120, 121, 122, 123		56
Kosti desne roke oz. šape (človek, pes, prašič, govedo, konj) <i>Kosti desne ruke odn. šape (čovjek, pas, svinja, govedo, konj)</i>	Kosti desne ruke odn. prednjeg autopodijuma (čovek, pas, svinja, goveče, konj)	Sl. 124, 125, 126, 127, 128	57
Kosti leve šape (eohippus, orohippus, hipparion, današnji konj) <i>Kosti lijeve šape (eohippus, orohippus, hipparion, današnji konj)</i>	Kosti levog autopodijuma (eohippus, orohippus, hipparion, današnji konj)	Sl. 129, 130, 131, 132	58
Leva in desna plečnica (konj) <i>Lijeva i desna lopatica (konj)</i>	Leva i desna lopatica (konj)	Sl. 133, 134	59
Desna nadlahtnica (konj) <i>Desna nadlaktična kost (konj)</i>	Desna nadlakatna kost (konj)	Sl. 135, 136	60
Kosti levega podlaktka (konj) <i>Kosti lijeve podlaktice (konj)</i>	Kosti levog podlaktka (konj)	Sl. 137, 138	60
Kosti desnega zapestja (konj) <i>Kosti desnog karpusa (zapešča) (konj)</i>	Kosti desnog karpusa		
(nožja) (konj)	Sl. 139, 140		61
Leve dlančnice (konj) <i>Lijeve metakarpalne kosti (konj)</i>	Leve metakarpalne kosti (konj)	Sl. 141, 142	62
Okostje levega podlaktka in leve šape (konj) <i>Kostur lijeve podlaktice i šape</i>			
Kostur levog podlaktka i autopodijuma (konj)	Sl. 143		63
Zgornja prstnica, biceljica (konj) <i>Proksimalni članak prsta, putična kost (konj)</i>			
Proksimalni članak prsta, kičična kost (konj)	Sl. 144, 147		64
Srednja prstnica, venčnica (konj) <i>Srednji članak prsta, krunska kost (konj)</i>	<i>Srednji članak prsta, krunska kost (konj)</i>	Sl. 145, 148	64
Spodnja prstnica, kopitnica (konj) <i>Distalni članak prsta, kopitnica (konj)</i>	Distalni članak prsta,		
kopitna kost (konj)	Sl. 146, 149, 150		64
Leva kopitnica (konj) <i>Lijeva kopitnica (konj)</i>	Leva kopitna kost (konj)	Sl. 151	65
Zakopitnica (konj) <i>Žabična kost (konj)</i>	Žabična kost (konj)	Sl. 152	65
Levi kopitni hrustanec z vezmi (konj) <i>Lijeva kopitna hrskavica sa svezama (konj)</i>			
Leva kopitna rskavica sa ligamentima (konj)	Sl. 153		65
Kosti leve šape (govedo) <i>Kosti lijeve prednje šape (govedo)</i>	Kosti levog prednjeg autopodijuma (goveče)	Sl. 154	66
Levi podlaket in leva šapa (prašič) <i>Lijeva podlaktica i šapa (svinja)</i>	Leve podlakatne kosti i kosti prednjeg autopodijuma (svinja)	Sl. 155	67
Vezi levega komolčnega sklepa (konj) <i>Sveze lijevog lakatnog zgloba (konj)</i>	Veze levog lakatnog zgloba (konj)	Sl. 156	68
Zapestni sklep (konj) <i>Karpalni zglob (konj)</i>	Karpalni zglob (konj)	Sl. 157	68
Vezi levega zapestnega sklepa (konj) <i>Sveze lijevog karpalnog zgloba (konj)</i>	Ligamenti levog karpalnog zgloba (konj)	Sl. 158	68
Vezi levega zapestnega sklepa (konj) <i>Sveze lijevog karpalnog zgloba (konj)</i>	Ligamenti levog karpalnog zgloba (konj)	Sl. 159	69
Vezi levega zapestnega sklepa (konj) <i>Sveze lijevog karpalnog zgloba (konj)</i>	Ligamenti levog karpalnog zgloba (konj)	Sl. 160	69
Vezi leve šape (konj) <i>Sveze lijeve šape (konj)</i>	Veze levog prednjeg autopodijuma (konj)	Sl. 161	69
Vezi leve šape (konj) <i>Sveze lijeve šape (konj)</i>	Veze levog prednjeg autopodijuma (konj)	Sl. 162	71
Vezi leve šape (konj) <i>Sveze lijeve šape (konj)</i>	Ligamenti levog prednjeg autopodijuma (konj)	Sl. 163	71
Kratke sezamoidne vezi (konj) <i>Kratke sezamoidne sveze (konj)</i>	Kratki ligamenti sezamoidnih kostiju (konj)	Sl. 164	72
Površinske vezi šape (konj) <i>Površne sveze šape (konj)</i>	Površne veze prednjeg autopodijuma (konj)	Sl. 165	72

Površinske vezi šape (govedo) <i>Površne sveze šape (govedo)</i> Površne veze prednjeg autopodijuma (goveče) Sl. 166	73
Središčni prerez skozi šapo (konj) <i>Sagitalni presjek kroz sredinu šape (konj)</i>	
Medijani presek prednjeg autopodijuma (konj) Sl. 167	74
Globinske vezi šape (govedo) <i>Duboke sveze šape (govedo)</i> Duboke veze prednjeg autopodijuma (goveče) Sl. 168	76
Desna šapa z medprstnimi vezmi (govedo) <i>Desna šapa s medprstnim svezama (govedo)</i> Desni prednji autopodijum s medprstnim ligamentima (goveče) Sl. 169	77
Medenica (konj, govedo, ovca, prašič, pes) <i>Zdjelica (konj, govedo, ovca, svinja, pas)</i>	
Karlica (konj, goveče, ovca, svinja, pas) Sl. 170, 171, 172, 173, 174	78
Stegnenica (konj, govedo, človek, prašič, pes) <i>Lijeva bedrena kost (konj, govedo, čovjek, svinja, pas)</i>	
Leva butna kost (konj, goveče, čovek, svinja, pas) Sl. 175, 176, 177, 178, 179	78
Leve golenje kosti (konj, govedo, človek, prašič, pes) <i>Lijeve potkoljenične kosti (konj, govedo, čovjek, svinja, pas)</i> Kosti leve potkolenice (konj, goveče, čovek, svinja, pas) Sl. 180, 181, 182, 183, 184	79
Levi nart (konj, govedo, človek, prašič, pes) <i>Lijevi tarzus (konj, govedo, čovjek, svinja, pas)</i>	
Levi tarzus (konj, goveče, čovek, svinja, pas) Sl. 185, 186, 187, 188, 189	79
Medenica (kobilica) <i>Zdjelica (kobilica)</i> Karlica (kobilica) Sl. 190	80
Zadnja ledvena vretenca, križnica, prva repna vretenca in medenica (kobilica) <i>Poslednji slabinski kralješci, krstača, prvi repni kralješci i zdjelica (kobilica)</i> Poslednji slabinski pršljenovi, krsna kost, prvi repni pršljenovi i karlica (kobilica) Sl. 191	81
Medenica (kobilica) <i>Zdjelica (kobilica)</i> Karlica (kobilica) Sl. 192	82
Stegnenica (konj) <i>Bedrena kost (konj)</i> Butna kost (konj) Sl. 193, 194, 195	83
Kosti desne goleni (konj) <i>Kostur desne potkoljenice (konj)</i> Kosti desne potkolenice (konj) Sl. 196	84
Kosti leve goleni in stopala (konj) <i>Kosti lijeve potkoljenice i stopala (konj)</i> Kosti leve potkolenice i zadnjeg akropodijuma (konj) Sl. 197	84
Kosti levega narta (konj) <i>Kosti lijevog skočnog zgloba (konj)</i> Kosti levog skočnog zgloba (konj) Sl. 198, 199	85
Kosti levega narta (govedo) <i>Kosti lijevog skočnog zgloba (govedo)</i> Kosti levog skočnog zgloba (goveče) Sl. 200	86
Kosti levega stopala (govedo) <i>Kosti lijevog stopala (govedo)</i> Kosti levog zadnjeg autopodijuma (goveče) Sl. 201	86
Vezi medenice in kolčnega sklepa (konj) <i>Sveze zdjelice i bočnog zgloba (konj)</i> Veze karlice i zgloba kuka (konj) Sl. 202	87
Vezi levega kolčnega sklepa (konj) <i>Sveze lijevog bočnog zgloba (konj)</i> Veze levog zgloba kuka (konj) Sl. 203	87
Vezi levega kolenskega sklepa (konj) <i>Sveze lijevog koljenog zgloba (konj)</i> Veze levog koljenog zgloba (konj) Sl. 204	88
Levi kolenski sklep (konj) <i>Lijevi koljeni zglob (konj)</i> Levi koleni zglob (konj) Sl. 205	88
Vezi levega kolenskega sklepa (konj) <i>Sveze lijevog koljenog zgloba (konj)</i> Veze levog koljenog zgloba (konj) Sl. 206	89
Vezi levega kolenskega sklepa (konj) <i>Sveze lijevog koljenog zgloba (konj)</i> Veze levog koljenog zgloba (konj) Sl. 207	89
Sluzniki pod vmesno pogačično vezjo desnega kolenskega sklepa (konj) <i>Sluzne vrečice ispod srednje iverne sveze desnog koljenog zgloba (konj)</i> Sinovijalne kesice ispod srednjega ligamenta čašice desnog koljenog zgloba (konj) Sl. 208	90
Vezi upognjenega levega skočnega sklepa (konj) <i>Sveze flektiranog lijevog skočnog zgloba (konj)</i>	
Veze flektiranog levog skočnog zgloba (konj) Sl. 209	90
Vezi upognjenega levega skočnega sklepa (konj) <i>Sveze flektiranog lijevog skočnog zgloba (konj)</i>	
Veze flektiranog levog skočnog zgloba (konj) Sl. 210	90
Myologia (Sl. 211 do 287)	91
Razvrstitev mišičnih vlaken v mišici <i>Razvrstavanje mišičnih vlakana u mišiću</i>	
Raspored mišičnih vlakana u mišiću Sl. 211, 212, 213	91
Delovanje skeletnih mišic <i>Djelovanje skeletnih mišića</i> Delovanje skeletnih mišića Sl. 214, 215	91
Obrazne mišice (konj) <i>Mišići lica (konj)</i> Mišići lica (konj) Sl. 216	91
Nosne mišice (konj) <i>Mišići nosa (konj)</i> Mišići nosa (konj) Sl. 217	93
Notranje žvekalne mišice (konj) <i>Nutarnji žvačni mišići (konj)</i> Unutrašnji mišići žvakači (konj) Sl. 218	93
Notranje žvekalne mišice (konj) <i>Nutarnji žvačni mišići (konj)</i> Unutrašnji mišići žvakači (konj) Sl. 219	94
Mišice na glavi (govedo) <i>Mišići na glavi (govedo)</i> Mišići glave (goveče) Sl. 220	94
Nosne mišice (govedo) <i>Mišići nosa (govedo)</i> Mišići nosa (goveče) Sl. 221	96
Mišice na podlaktu in šapi (konj, govedo, prašič, pes) oz. na roki (človek) <i>Mišići podlaktice i šape (konj, govedo, svinja, pas) odn. na ruci (čovjek)</i> Mišići podlaktice i prednjega autopodijuma (konj, goveče, svinja, pas) odn. na ruci (čovek) Sl. 222, 223, 224, 225, 226	96
Vlečne sile debelno-končinskih mišic in mišic na telesnem deblu (konj) <i>Sile vlaka iz lopatično-trupnih mišića i mišića na trupu (konj)</i> Sile vučenja mišića trupa i ekstremiteta i mišića na trupu (konj) Sl. 227, 228, 229	98
Vlečne sile mišic in nateznih vezi na sprednji končini (konj) <i>Sile vlaka i nateznih sveza na prednjoj nozi (konj)</i> Sile vučenja mišića i zateznih veza na prednjem ekstremitetu (konj) Sl. 230, 231	100
Mišice na glavi, sprednjem in zadnjem delu telesa (konj) <i>Mišići glave, prednjeg i stražnjeg dijela tijela (konj)</i> Mišići glave, prednjeg i zadnjeg dela tela (konj) Sl. 232	101
Debelno-plečno mišičje (konj) <i>Lopatično-trupni mišići (konj)</i> Mišići trupa i lopatice (konj) Sl. 233	103
Mišice trupa in udov (konj) <i>Mišići trupa i udova (konj)</i> Mišići trupa i ekstremiteta (konj) Sl. 234	105
Mišice na vratu in prsni (konj) <i>Mišići na vratu i grudima (konj)</i> Mišići na vratu i grudima (konj) Sl. 235	106
Mišice na lateralni strani plečnice in nadlaktice (konj) <i>Mišići na lateralnoj strani lopatice i nadlaktice (konj)</i>	
Mišići na lateralnoj strani lopatice i nadlaktice (konj) Sl. 236	106

Mišice na plečnem sklepu in na nadlaktici (konj)	<i>Mišiči ramenog zgloba i nadlaktice (konj)</i>	
Mišiči ramenog zgloba i nadlaktice (konj)	Sl. 237	107
Mišice na sredinski strani plečnice in nadlaktice (konj)	<i>Mišiči na medijalnoj strani lopatice i nadlaktice (konj)</i>	
Mišiči na medijalnoj strani lopatice i nadlaktice (konj)	Sl. 238	107
Sluzniki in kitne nožnice na sprednjem udu (konj)	<i>Sluzne vrečice i tetivne sluzne ovojnice prednje noge (konj)</i>	
Sluzne kesice i tetivne sluzne ovojnice prednje noge (konj)	Sl. 239, 240, 241	109
Mišice levega podlaktja in leve šape (konj)	<i>Mišiči lijeve podlaktice i šape (konj)</i>	
Mišiči leve podlaktice i autopodijuma (konj)	Sl. 242	109
Mišice levega podlaktja in leve šape (konj)	<i>Mišiči lijeve podlaktice i šape (konj)</i>	
Mišiči leve podlaktice i akropodijuma (konj)	Sl. 243	109
Sinovijalne kitne nožnice in sluzniki na šapi (konj)	<i>Tetivne sluzne ovojnice i sluzne vrečice na šapi (konj)</i>	
Tetive sluzne ovojnice i sluzne kesice prednjeg autopodijuma (konj)	Sl. 244	111
Mišice na desnom podlaktju in desni šapi (konj)	<i>Mišiči na desnoj podlaktici i šapi (konj)</i>	
Mišiči na desnom podlaktu i prednjem autopodijumu (konj)	Sl. 245	112
Sagitalni presek kopita (konj)	<i>Sagitalni presek kroz kopito (konj)</i>	Sl. 246
Sagitalni presek kopita (konj)	Sl. 246	113
Mišice in fascije na sprednji piščali in prstu (konj)	<i>Mišiči i fascije na metakarpusu i prstu (konj)</i>	
Mišiči i fascije na metakarpusu i prstu (konj)	Sl. 247	114
Okostje sprednjega uda (konj) (origo-insertio)	<i>Kostur prednje noge (konj) (origo-insertio)</i>	
Kostur prednje noge (konj) (origo-insertio)	Sl. 248	115
Okostje sprednjega uda (konj) (origo-insertio)	<i>Kostur prednje noge (konj) (origo-insertio)</i>	
Kostur prednje noge (konj) (origo-insertio)	Sl. 249	117
Površinsko mišičje trupa (govedo)	<i>Površno mišičje trupa (govedo)</i>	Površni mišiči trupa (goveče)
	Sl. 250	118
Mišice na podlaktu in šapi (govedo)	<i>Mišiči podlaktice i šape (govedo)</i>	Mišiči podlakta
i autopodijuma (goveče)	Sl. 251	120
Mišice na podlaktu in šapi (govedo)	<i>Mišiči podlaktice i šape (govedo)</i>	Mišiči podlakta
i autopodijuma (goveče)	Sl. 252, 253	120
Površinsko mišičje (prašič)	<i>Površno mišičje (svinja)</i>	Površni sloj mišiča (svinja)
	Sl. 254	122
Mišičje levega podlakta in sprednje piščali (prašič)	<i>Mišičje lijeve podlaktice i šape (svinja)</i>	
Mišiči levog podlakta i distalnog dela prednje noge (svinja)	Sl. 255	123
Mišičje levega podlakta in sprednje piščali (prašič)	<i>Mišičje lijeve podlaktice i šape (svinja)</i>	
Mišiči levog podlakta i distalnog dela prednje noge (svinja)	Sl. 256	125
Prepona (konj)	<i>Ošit (konj)</i>	Grudna pregrada (konj)
	Sl. 257	125
Nasadišča mišic in odprtine v dimljah	<i>Prihvatišta mišiča i otvori u preponama</i>	
Pripoji mišiča i otvori u preponskom predelu	Sl. 258	125
Odnos trebušnega mišičja do dimelj in osramja	<i>Odnos trbušnih mišiča u preponskom i stidnom području</i>	
Odnos trbušnih mišiča u preponskom i stidnom predelu	Sl. 259	126
Mišice trupa	<i>Mišiči trupa</i>	Mišiči trupa
	Sl. 260	127
Tilno mišičje	<i>Mišiči vrata</i>	Mišiči vrata
	Sl. 261	128
Prepona in ledvene mišice (konj)	<i>Ošit i slabinski mišiči (konj)</i>	Dijafragma i slabinski mišiči (konj)
	Sl. 262	129
Površinski dimeljski obroček (konj)	<i>Površni preponski prsten (konj)</i>	Površni preponski prsten (konj)
	Sl. 263	131
Debelno mišičje (pes)	<i>Mišiči trupa (pas)</i>	Mišiči trupa (pas)
	Sl. 264	131
Mišice na golenu in stopalu (konj, govedo, prašič, pes, človek)	<i>Mišiči na goljenici i stopalu (konj, govedo, svinja, pas, čovjek)</i>	
Mišiči na potkolenici i autopodijumu (konj, goveče, svinja, pas, čovek)	Sl. 265, 266, 267, 268, 269	134
Ki delujejo na kolenski in nartni sklep ter na prstne sklepe	<i>Mišiči koji djeluju na koljeno i skočni zglob te na zglobove prstiju</i>	
Mišiči koji delujejo na kolenu i skočni zglob i na zglobove prstiju	Sl. 270	135
Mišice na trebuhu, medenici in stegnu (konj)	<i>Mišiči na trbuhu, zdjelici i bedru (konj)</i>	
Mišiči na trbuhu, karlici i butu (konj)	Sl. 271	135
Mišice na medenici in desnom stegnu (konj)	<i>Mišiči na zdjelici i desnom bedru (konj)</i>	
Mišiči na karlici i desnom butu (konj)	Sl. 272	136
Mišice zadnjega uda (konj)	<i>Mišiči stražnje noge (konj)</i>	Mišiči zadnje noge (konj)
	Sl. 273	137
Mišice na medenici in desnom stegnu (konj)	<i>Mišiči na zdjelici i desnom bedru (konj)</i>	
Mišiči na karlici i desnom butu (konj)	Sl. 274	138
Mišice na levi golenu (konj)	<i>Mišiči na lijevoj potkoljenici (konj)</i>	Mišiči na levoj potkolenici (konj)
	Sl. 275	140
Levi nartni sklep (konj)	<i>Lijevi skočni zglob (konj)</i>	Levi skočni zglob (konj)
	Sl. 276	141
Petna kitna vrv (konj)	<i>Tetivasti petni trak (konj)</i>	Petne tetive (konj)
	Sl. 277	141
Neutrudljive natezne naprave zadnjega uda in sprednja golenična mišica (konj)	<i>Neumorne natezne naprave stražnje noge i prednji goljenični mišić (konj)</i>	Nezamorni zatezni uređjaji prednje noge i kranijalni
golenjačni mišić (konj)	Sl. 278	142
Kitne nožnice na nartu (konj)	<i>Tetivne sluzne ovojnice na skočnom zglobu (konj)</i>	
Tetivne ovojnice na skočnom zglobu (konj)	Sl. 279	142
Kitne nožnice na nartu (konj)	<i>Tetivne ovojnice na skočnom zglobu (konj)</i>	
Tetivne ovojnice na skočnom zglobu (konj)	Sl. 280	143
Mišice na desni golenu in desnom stopalu (konj)	<i>Mišiči na desnoj potkolenici i desnom stopalu (konj)</i>	
Mišiči na desnoj potkolenici in desnom autopodijumu (konj)	Sl. 281	143
Okostje zadnjega uda (konj)	<i>Kostur stražnje noge (konj)</i>	Kostur zadnje noge (konj)
	Sl. 282	144
Okostje zadnjega uda (konj)	<i>Kostur stražnje noge (konj)</i>	Kostur zadnje noge (konj)
	Sl. 283	146
Okostje medenice (konj)	<i>Kostur zdjelice (konj)</i>	Kostur karlice (konj)
	Sl. 284	147
Mišice na golenu in levom stopalu (govedo)	<i>Mišiči na lijevoj potkoljenici i lijevom stopalu (govedo)</i>	
Mišiči na levoj potkolenici i levom autopodijumu (goveče)	Sl. 285, 286	147
Mišice na levi golenu (prašič)	<i>Mišiči na lijevoj potkoljenici (svinja)</i>	Mišiči na levoj
potkolenici (svinja)	Sl. 287	149

Splanchnologia (Sl. 288 do 455)	150
Prečni prerez skoz prsi in sprednje medpljučje <i>Poprečni presjek kroz grudi i predsrdčano grudno područje</i>	
Poprečni presek kroz grudi i prekardijalni grudni predeo Sl. 288	150
Prečni prerez skoz prsi in srednje medpljučje <i>Poprečni presjek kroz grudi i srčano grudno područje</i>	
Poprečni presek kroz grudi i kardijalni grudni predeo Sl. 289	150
Prečni prerez skoz prsi in zadnje medpljučje <i>Poprečni presjek kroz grudi i izasrdčano grudno područje</i>	
Poprečni presek kroz grudi i postkardijalni grudni predeo Sl. 290	151
Trebušni predeli (konj) <i>Područja trbuha (konj)</i> Trbušni predeli (konj) Sl. 291	152
Potrebnišnična votlina (konj) <i>Peritonealna šupljina (konj)</i> Potrebnišnična šupljina (konj) Sl. 292	152
Sreditrebušje <i>Srednje trbušno područje</i> Srednji trebušni predeo Sl. 293	153
Zatrebušje (samec) <i>Stražnje trbušno područje (mužjak)</i> Kaudalni trebušni predeo (mužjak) Sl. 294	154
Dimlje in osramje (samica) <i>Preponsko i stidno područje (ženka)</i> Preponski i stidni predeo (ženka) Sl. 295	155
Medenična votlina (samica) <i>Zdjelična šupljina (ženka)</i> Karlična duplja (ženka) Sl. 296	156
Medenično dno in izhod iz medenične votline (samica) <i>Zdjelično dno i izlaz iz zdjelične šupljine (ženka)</i>	
Karlično dno i izlaz iz karlične duplje (ženka) Sl. 297	157
Medenična votlina (samica, samec) <i>Zdjelična šupljina (ženka, mužjak)</i> Karlična duplja (ženka, mužjak) Sl. 298, 299	157
Nastanek peče (konj) <i>Nastanak velike trbušne maramice (konj)</i> Nastanak velike trbušne maramice (konj) Sl. 300, 301, 302	158
Trebušna votlina in pečna vreča <i>Trbušna šupljina i velika trbušna maramica</i>	
Trbušna duplja i velika trbušna maramica Sl. 303	158
Glava (konj) <i>Glava (konj)</i> Glava (konj) Sl. 304	159
Zob (shema) <i>Zub (shema)</i> Zub (šema) Sl. 305	160
Tretji (3.) zgornji predmeljak, P ₃ (govedo) <i>Treći (3.) gornji premolar, P₃ (govedo)</i>	
Treći (3.) gornji premolar, P ₃ (goveče) Sl. 306	160
Prvi (1.) zgornji meljak, M ₁ (konj) <i>Prvi (1.) gornji molar, M₁ (konj)</i> Prvi (1.) gornji molar, M ₁ (konj) Sl. 307	161
Spodnji kočnik (konj) <i>Donji kutnjak (konj)</i> Donji kutnjak (konj) Sl. 308	161
Kočnik (prašič) <i>Kutnjak (svinja)</i> Kutnjak (svinja) Sl. 309	161
Prvi (1.) zgornji meljak, M ₁ (konj) <i>Prvi (1.) gornji kutnjak, M₁ (konj)</i> Prvi (1.) gornji kutnjak, M ₁ (konj) Sl. 310	161
Četrti (4.) zgornji predmeljak, P ₄ (govedo) <i>Četvrti (4.) gornji premolar, P₄ (govedo)</i>	
Četvrti (4.) gornji premolar, P ₄ (goveče) Sl. 311	161
Zgornji podočnik (grabivec) (svinja) <i>Gornji očnjak (krmača)</i> Gornjovilični očnjak (krmača) Sl. 312	162
Zgornji podočnik (grabivec) (svinja) <i>Gornji očnjak (krmača)</i> Gornjovilični očnjak (krmača) Sl. 313	162
Spodnji sekavec (merjasec) <i>Donji sjekutić (nerast)</i> Donjovilični sekutić (vepar) Sl. 314	162
Zgornji podočnik (grabivec) (merjasec) <i>Gornji očnjak (nerast)</i> Gornjovilični očnjak (vepar) Sl. 315	162
Prvi (1.) spodnji meljak (lomivec), M ₁ (pes) <i>Prvi (1.) donji molar, M₁ (pas)</i>	
Prvi (1.) donjovilični molar, M ₁ (pas) Sl. 316	162
Prvi (1.) zgornji meljak (lomivec), M ₁ (pes) <i>Prvi (1.) gornji molar, M₁ (pas)</i>	
Prvi (1.) gornjovilični molar, M ₁ (pas) Sl. 317	162
Jezik (konj, govedo, prašič, pes) <i>Jezik (konj, govedo, svinja, pas)</i>	
Jezik (konj, goveče, svinja, pas) Sl. 318, 319, 320, 321	163
Žrelna votlina (konj) <i>Ždrijelna šupljina (konj)</i> Ždrelna šupljina (konj) Sl. 322, 323	163
Glava (konj) <i>Glava (konj)</i> Glava (konj) Sl. 324	164
Glava (konj) <i>Glava (konj)</i> Glava (konj) Sl. 325	166
Zobovje (konj) <i>Zubalo (konj)</i> Zubi (konj) Sl. 326	168
Glava (konj) <i>Glava (konj)</i> Glava (konj) Sl. 327	169
Glava s prikazom spodnječeljustne in podjezične žleze (konj) <i>Glava s prikazom vilične i podjezične slinovnice (konj)</i> Glava sa prikazom donjovilične i podjezične slinske žlezde (konj) Sl. 328	171
Želodec (človek, pes, mačka, konj, prašič) <i>Želudac (čovjek, pas, mačka, konj, svinja)</i>	
Želudac (človek, pas, mačka, konj, svinja) Sl. 329, 330, 331, 332, 333	172
Debelo črevo (človek) <i>Debelo crijevo (čovjek)</i> Debelo crevo (človek) Sl. 334	173
Debelo črevo (pes) <i>Debelo crijevo (pas)</i> Debelo crevo (pas) Sl. 335	173
Debelo črevo (konj) <i>Debelo crijevo (konj)</i> Debelo crevo (konj) Sl. 336	173
Debelo črevo (govedo) <i>Debelo crijevo (govedo)</i> Debelo crevo (goveče) Sl. 337	174
Debelo črevo (prašič) <i>Debelo crijevo (svinja)</i> Debelo crevo (svinja) Sl. 338	174
Jetra (človek, govedo, ovca, koza, konj, prašič, pes) <i>Jetra (čovjek, govedo, ovca, koza, konj, svinja, pas)</i>	
Jetra (človek, goveče, ovca, koza, konj, svinja, pas) Sl. 339, 340, 341, 342, 343, 344	174
Vranica (konj, govedo, prašič, ovca, pes) <i>Slezena (konj, govedo, svinja, ovca, pas)</i>	
Slezina (konj, goveče, svinja, ovca, pas) Sl. 345, 346, 347, 348, 349	175
Vranica (konj, govedo, prašič, ovca, pes) <i>Slezena (konj, govedo, svinja, ovca, pas)</i>	
Slezina (konj, goveče, svinja, ovca, pas) Sl. 350, 351, 352, 353, 354	175
Vranica (konj, govedo, ovca, koza, prašič, pes, mačka) <i>Slezena (konj, govedo, ovca, koza, svinja, pas, mačka)</i>	
Slezina (konj, goveče, ovca, koza, svinja, pas, mačka) Sl. 355, 356, 357, 358, 359, 360, 361	176
Želodec in sosednji organi v položaju (konj) <i>Želudac sa susjednim organima u položaju (konj)</i>	
Želudac sa susednim organima u položaju (konj) Sl. 362	176
Želodec (konj) <i>Želudac (konj)</i> Želudac (konj) Sl. 363	178
Želodec (konj) <i>Želudac (konj)</i> Želudac (konj) Sl. 364	179
Črevo in oporkovi arteriji (konj) <i>Crijevo i mezenterične arterije (konj)</i> Črevo i mezenterične arterije (konj) Sl. 365	179
Prsni in trebušni organi (konj) <i>Grudni i trbušni organi (konj)</i> Grudni i trebušni organi (konj) Sl. 366	180
Debelo črevo (konj) <i>Debelo crijevo (konj)</i> Debelo crevo (konj) Sl. 367	181

Prsni in trebušni organi (kobilica)	<i>Grudni i trebušni organi (kobilica)</i>	Grudni i trebušni organi (kobilica)	Sl. 368	182
Prsni in trebušni organi (konj)	<i>Grudni i trebušni organi (konj)</i>	Grudni i trebušni organi (konj)	Sl. 369	183
Jetra (starejši konj)	<i>Jetra (stariji konj)</i>	Jetra (stariji konj)	Sl. 370	185
Jetra (konj)	<i>Jetra (konj)</i>	Jetra (konj)	Sl. 371	186
Jetra (konj)	<i>Jetra (konj)</i>	Jetra (konj)	Sl. 372	186
Trebušna slinavka (konj)	<i>Gušterača (konj)</i>	Gušterača (konj)	Sl. 373	187
Želodec (govedo)	<i>Želudac (govedo)</i>	Želudac (goveče)	Sl. 374	187
Želodec (ovca)	<i>Želudac (ovca)</i>	Želudac (ovca)	Sl. 375	188
Probavne poti skozi želodec (prežvekovavci)	<i>Probavni putevi kroz želudac (preživači)</i>			
Putevi hrane kroz želudac (preživari)			Sl. 376	189
Kapični žleb (govedo)	<i>Kapurni žlijeb (govedo)</i>	Mrežčev žleb (goveče)	Sl. 377	190
Prebiralnik (govedo)	<i>Knjižavac (govedo)</i>	Listavac (goveče)	Sl. 378	191
Prebiralnik (govedo)	<i>Knjižavac (govedo)</i>	Listavac (goveče)	Sl. 379	191
Trebušno drobovje z mezgovnicami in bezgavkami (govedo)	<i>Trbušna utroba s limfnim žilama i limfnim čvorovima (govedo)</i>	Trbušna utroba sa limfnim sudovima i limfnim čvorovima (goveče)	Sl. 380, 381	193
Trebušni organi (prašič)	<i>Trbušni organi (svinja)</i>	Trbušni organi (svinja)	Sl. 382	194
Slepo črevo in kolonov spiralasti stožec (prašič)	<i>Slijepo crijevo i spiralni stožac kolona (svinja)</i>			
Slepo crevo i spiralni zavoji kolona (svinja)			Sl. 383	195
Nosni hrustanci (konj)	<i>Nosne hrskavice (konj)</i>	Nosne rskavice (konj)	Sl. 384	196
Nosni hrustanci (govedo)	<i>Nosne hrskavice (govedo)</i>	Nosne rskavice (goveče)	Sl. 385	196
Nosni hrustanci (prašič)	<i>Nosne hrskavice (svinja)</i>	Nosne rskavice (svinja)	Sl. 386	197
Nosni hrustanci (pes)	<i>Nosne hrskavice (pas)</i>	Nosne rskavice (pas)	Sl. 387	197
Pljučni režnji, sapnično drevo in bezgavke (konj)	<i>Plućni režnjevi, bronhalno stablo i limfni čvorovi (konj)</i>			
Plučni režnjevi, bronhalno stablo i limfni čvorovi (konj)			Sl. 388	197
Pljučni režnji, sapnično drevo in bezgavke (govedo)	<i>Plućni režnjevi, bronhalno stablo i limfni čvorovi (govedo)</i>	Plućni režnjevi, bronhalno stablo i limfni čvorovi (goveče)	Sl. 389	197
Pljučni režnji, sapnično drevo in bezgavke (prašič)	<i>Plućni režnjevi, bronhalno stablo i limfni čvorovi (svinja)</i>	Plućni režnjevi, bronhalno stablo i limfni čvorovi (svinja)	Sl. 390	199
Pljučni režnji, sapnično drevo in bezgavke (pes)	<i>Plućni režnjevi, bronhalno stablo i limfni čvorovi (pas)</i>			
Plučni režnjevi, bronhalno stablo i limfni čvorovi (pas)			Sl. 391	199
Glava (konj)	<i>Glava (konj)</i>	Glava (konj)	Sl. 392	199
Desna nosna votlina (konj)	<i>Desna nosna šupljina (konj)</i>	Desna nosna duplja (konj)	Sl. 393, 394	200
Grlni hrustanci (konj)	<i>Grkljanske hrskavice (konj)</i>	Grkljanske rskavice (konj)	Sl. 395	202
Ščitasti hrustanec (konj)	<i>Štitasta hrskavica (konj)</i>	Štitasta rskavica (konj)	Sl. 396	203
Kolobarčasti hrustanec (konj)	<i>Prstenasta hrskavica (konj)</i>	Prstenasta rskavica (konj)	Sl. 397	203
Levi piramidasti hrustanec (konj)	<i>Lijeva ljevka hrskavica (konj)</i>	Leva ljevka rskavica (konj)	Sl. 398	203
Desni piramidasti hrustanec (konj)	<i>Desna ljevka hrskavica (konj)</i>			
Desna ljevka rskavica (konj)			Sl. 399	203
Piramidasta hrustanca (konj)	<i>Ljevka hrskavice (konj)</i>	Levka rskavice (konj)	Sl. 400	204
Poklopac (konj)	<i>Poklopac (konj)</i>	Poklopac (konj)	Sl. 401	204
Grlo (konj)	<i>Grkljan (konj)</i>	Grkljan (konj)	Sl. 402	204
Sprednji del trupa (konj)	<i>Prednji dio trupa (konj)</i>	Prednji deo trupa (konj)	Sl. 403	205
Pljuča (govedo)	<i>Pluća (govedo)</i>	Pluća (goveče)	Sl. 404	206
Ledvični reženj-ledvička	<i>Bubrežni reženj-bubrežić</i>	Bubrežni reženj-bubrežić	Sl. 405	207
Ledvica (govedo)	<i>Bubreg (govedo)</i>	Bubreg (goveče)	Sl. 406	207
Ledvica (prašič)	<i>Bubreg (svinja)</i>	Bubreg (svinja)	Sl. 407	208
Ledvica (prašič)	<i>Bubreg (svinja)</i>	Bubreg (svinja)	Sl. 408	208
Ledvica (konj)	<i>Bubreg (konj)</i>	Bubreg (konj)	Sl. 409	209
Leva ledvica (konj)	<i>Lijevi bubreg (konj)</i>	Levi bubreg (konj)	Sl. 410	209
Ledvične čašice (govedo)	<i>Bubrežne čašice (govedo)</i>	Bubrežne čašice (goveče)	Sl. 411	210
Sečnikov vrat in začetek sečnice (bik)	<i>Vrat mokračnog mjehura i početak mokračnice (bik)</i>			
Vrat mokračne bašlike i početak mokračne cevi (bik)			Sl. 412	210
Sečni organi, krvne žile in živci (konj)	<i>Mokraćni organi, krvne žile i živci (konj)</i>			
Mokraćni organi, krvni sudovi i živci (konj)			Sl. 413	210
Ledvica (govedo)	<i>Bubreg (govedo)</i>	Bubreg (goveče)	Sl. 414	212
Ledvica (prašič)	<i>Bubreg (svinja)</i>	Bubreg (svinja)	Sl. 415	213
Spolni organi (žrebec)	<i>Spolni organi (pastuh)</i>	Polni organi (pastuv)	Sl. 416	213
Spolni organi (bik)	<i>Spolni organi (bik)</i>	Polni organi (bik)	Sl. 417	215
Spolni organi (merjasec)	<i>Spolni organi (nerast)</i>	Polni organi (nerast)	Sl. 418	216
Spolni organi (pes)	<i>Spolni organi (pas)</i>	Polni organi (pas)	Sl. 419	217
Spolni organi (maček)	<i>Spolni organi (mačak)</i>	Polni organi (mačor)	Sl. 420	217
Zgradba moda in nadmodka (konj, govedo, pes)	<i>Grada sjemenika i nadsjemenika (konj, govedo, pas)</i>			
Gradnja semenika i pasemenika (konj, goveče, pas)			Sl. 421, 422, 423	217
Mošnja z vsebino (konj)	<i>Mošnja sa sadržajem (konj)</i>	Mošnice sa sadržajem (konj)	Sl. 424, 425	218
Spolni organi (žrebec)	<i>Spolni organi (pastuh)</i>	Polni organi (pastuv)	Sl. 426	219
Spolni ud (konj)	<i>Spolni ud (konj)</i>	Polni ud (konj)	Sl. 427	220
Spolni ud (oven, kozel, bik)	<i>Spolni ud (ovan, jarac, bik)</i>	Polni ud (ovan, jarac, bik)	Sl. 428, 429, 430	220
Spolni organi (merjasec, rezan prašič)	<i>Spolni organi (nerast, uštrojeni prasac)</i>			
Polni organi (nerast, uštrojeni vepar)			Sl. 431, 432	221
Mehurnici (merjasec)	<i>Mjehuričaste žlijezde (nerast)</i>	Semene kesice (nerast)	Sl. 433	222
Mehurnici (rezan prašič)	<i>Mjehuričaste žlijezde (uštrojen prasac)</i>	Semene kesice (uštrojen nerast, vepar)	Sl. 434	222

Oblike maternice	<i>Oblici maternice</i>	Oblici materice	Sl. 435	222
Spolni organi (kobilica)	<i>Spolni organi (kobilica)</i>	Polni organi (kobilica)	Sl. 436	223
Spolni organi (krava)	<i>Spolni organi (krava)</i>	Polni organi (krava)	Sl. 437	224
Spolni organi (svinja)	<i>Spolni organi (krmača)</i>	Polni organi (krmača)	Sl. 438	225
Spolni organi (psica)	<i>Spolni organi (kuja)</i>	Polni organi (kuja)	Sl. 439	225
Spolni organi (kobilica, krava, svinja)	<i>Spolni organi (kobilica, krava, krmača)</i>			
Polni organi (kobilica, krava, krmača)	Sl. 440, 441, 442			226
Spolni organi (kobilica, ovca, krava, svinja, psica)	<i>Spolni organi (kobilica, ovca, krava, krmača, kuja)</i>			
Polni organi (kobilica, ovca, krava, krmača, kuja)	Sl. 443, 444, 445, 446, 447			227
Jajčnik in jajcevod (kobilica)	<i>Jajnik i jajovod (kobilica)</i>	Jajnik i jajovod (kobilica)	Sl. 448	227
Spolni organi (kobilica)	<i>Spolni organi (kobilica)</i>	Polni organi (kobilica)	Sl. 449	227
Spolni organi (kobilica)	<i>Spolni organi (kobilica)</i>	Polni organi (kobilica)	Sl. 450	228
Spolni organi (krava)	<i>Spolni organi (krava)</i>	Polni organi (krava)	Sl. 451	230
Spolni organi (krava)	<i>Spolni organi (krava)</i>	Polni organi (krava)	Sl. 452	230
Maternični vrat (krava)	<i>Grljak maternice (krava)</i>	Vrat materice (krava)	Sl. 453	231
Spolni organi (svinja)	<i>Spolni organi (krmača)</i>	Polni organi (krmača)	Sl. 454	232
Spolni organi (psica)	<i>Spolni organi (kuja)</i>	Polni organi (kuja)	Sl. 455	233
Potrebnišnica na korenu črevesnega oporka in njen odnos do trebušnih organov (prežvekovavci)	<i>Potrbušnica na korjenu crijevnog opornjaka i njen odnos prema trbušnim organima (preživači)</i>			
Trbušna maramica na korenu crevnog opornjaka i njen odnos do trbušnih organa (preživari)	Sl. 456			234
Angiologija (Sl. 457 do 497)				
Krvni obtok (sesavci)	<i>Krvotok (sisavci)</i>	Krvotok (sisari)	Sl. 457	235
Limfni in krvni obtok	<i>Limfni i krvni optok</i>	Limfotok i krvotok	Sl. 458	237
Hipofiza (konj, prašič, pes, mačka)	<i>Hipofiza (konj, govedo, svinja, pas, mačka)</i>	Hipofiza (konj, goveče, svinja, pas, mačka)	Sl. 459, 460, 461, 462, 463	237
Ščitnica (govedo)	<i>Štitnjača (govedo)</i>	Štitasta žlezda (goveče)	Sl. 464	238
Priželjc (novorojeno tele)	<i>Grudna žlijezda (novorođeno tele)</i>	Grudna žlezda (novorođeno tele)	Sl. 465	238
Srce (govedo)	<i>Srce (govedo)</i>	Srce (goveče)	Sl. 466	238
Srce (govedo)	<i>Srce (govedo)</i>	Srce (goveče)	Sl. 467	239
Srce shema I	<i>Srce shema I</i>	Srce šema I	Sl. 468	240
Srce shema II	<i>Srce shema II</i>	Srce šema II	Sl. 469	241
Srce (konj)	<i>Srce (konj)</i>	Srce (konj)	Sl. 470	241
Srce (konj)	<i>Srce (konj)</i>	Srce (konj)	Sl. 471	242
Prsna votlina z obtočili in živci (konj)	<i>Grudna šupljina s žilama i živcima (konj)</i>			
Grudna duplja s krvnim sudovima i živcima (konj)	Sl. 472			243
Naglavne arterije (konj)	<i>Arterije glave (konj)</i>	Arterije glave (konj)	Sl. 473	245
Arterije sprednjega uda (konj)	<i>Arterije prednje noge (konj)</i>	Arterije prednjeg ekstremiteta (konj)	Sl. 474	248
Arterije desnega sprednjega uda (konj)	<i>Arterije desne prednje noge (konj)</i>	Arterije desnog prednjeg ekstremiteta (konj)	Sl. 475	249
Arterije spolnih in medeničnih organov (kobilica)	<i>Arterije spolnih i zdjeličnih organa (kobilica)</i>			
Arterije polnih i karličnih organa (kobilica)	Sl. 476			250
Arterije desnega zadnjega uda (konj)	<i>Arterije stražnje desne noge (konj)</i>	Arterije desnog zadnjeg ekstremiteta (konj)	Sl. 477	251
Arterije desnega zadnjega uda (konj)	<i>Arterije stražnje desne noge (konj)</i>	Arterije desne zadnje noge (konj)	Sl. 478	253
Arterije levega stopala (konj)	<i>Arterije lijevog stopala (konj)</i>	Arterije levog stopala (konj)	Sl. 479	255
Medenične arterije (goveji samec)	<i>Zdjelične arterije (mužjak goveda)</i>	Karlične arterije (mužjak govečeta)	Sl. 480	255
Krvne žile medeničnega drobovja (goveja samica)	<i>Krvne žile zdjelične utrobe (ženka goveda)</i>			
Krvni sudovi karlične utrobe (ženka govečeta)	Sl. 481			256
Arterije medeničnega drobovja (goveji samec)	<i>Arterije zdjelične utrobe (mužjak goveda)</i>			
Arterije karlične utrobe (mužjak govečeta)	Sl. 482			257
Krvne žile in živci v prsni votlini (konj)	<i>Krvne žile i živci grudne šupljine (konj)</i>			
Krvni sudovi i živci grudne duplje (konj)	Sl. 483			258
Vene na glavi (konj)	<i>Vene glave (konj)</i>	Vene na glavi (konj)	Sl. 484	261
Vene levega sprednjega uda (konj)	<i>Vene prednje lijeve noge (konj)</i>	Vene levog prednjeg ekstremiteta (konj)	Sl. 485	262
Vene desnega zadnjega uda (konj)	<i>Vene stražnje desne noge (konj)</i>	Vene desnog zadnjeg ekstremiteta (konj)	Sl. 486	265
Kožne mezgovnice na glavi in začetnem delu vratu (govedo)	<i>Kožne limfne žile na glavi i početku vrata (govedo)</i>			
Kožni limfni sudovi na glavi i početnom delu vratu (goveče)	Sl. 487			266
Mezgovnice v jeziku, trdem in mehkem nebu ter jezičnih mišicah (govedo)	<i>Limfne žile jezika, trdog i mekog nepca te mišića jezika (govedo)</i>			
Limfni sudovi jezika, tvrdog i mekog nepca i jezičnih mišića (goveče)	Sl. 488			267
Kožne mezgovnice kavdalne polovice vratu, lateralne strani plečeta in sprednjega uda ter prsnega koša (govedo)	<i>Kožne limfne žile stražnje polovice vrata, lateralne strane plečke, prednje noge i grudnog koša (govedo)</i>			
Limfni sudovi kože kaudalne polovine vratu, lateralne strane lopatice, prednjeg ekstremiteta i grudnog koša (goveče)	Sl. 489			269
Globinske vratne in trupne mišice z bezgavkami in mezgovnicami (govedo)	<i>Duboki mišići vrata i trupa s limfnim čvorovima i limfnim žilama (govedo)</i>			
Duboki mišići vrata i trupa sa limfnim čvorovima i limfnim sudovima (govedo)	Sl. 490			270

Mezgovnice v srcu in preponi (govedo) <i>Limfne žile srca i ošita (govedo)</i> Limfni sudovi srca i dijafragme (goveče) Sl. 491	272
Mezgovnice iz mišic in kit zadnjega uda (govedo) <i>Limfne žile iz mišiča i tetiva stražnje noge (govedo)</i> Limfni sudovi mišiča i tetiva zadnjeg ekstremita (goveče) Sl. 492	273
Kožne mezgovnice na lateralni strani zadnjega uda in na zadnji polovici trupa (govedo) <i>Kožne limfne žile na lateralnoj strani stražnje noge i na stražnoj polovici trupa (govedo)</i> Limfni sudovi kože na lateralnoj strani zadnjeg ekstremiteta i na kaudalnoj polovini trupa (goveče) Sl. 493	275
Mezgovnice ženskih spolnih organa (govedo) <i>Limfne žile ženskih spolnih organa (govedo)</i> Limfni sudovi ženskih spolnih organa (goveče) Sl. 494	275
Površinske in globinske mezgovnice levih pljuč in bezgavke v prsni votlini (govedo) <i>Površne i duboke limfne žile lijevog plućnog krila i limfni čvorovi u grudnoj šupljini (govedo)</i> Površni i duboki limfni sudovi levog plućnog krila i limfni čvorovi grudne duplje (goveče) Sl. 495	277
Bezgavke na glavi (prašič) <i>Limfni čvorovi glave (svinja)</i> Limfni čvorovi glave (svinja) Sl. 496	279
Mezgovnice delov usne in nosne votline (prašič) <i>Limfne žile dijelova usne i nosne šupljine (svinja)</i> Limfni sudovi delova usne i nosne duplje (svinja) Sl. 497	280
Neurologija (Sl. 498 do 525)	282
Kortikospinalna motorična proga (nevronska shema) <i>Kortikospinalna motorna pruga (neuronska shema)</i> Kortikospinalna motorna pruga (neuronska shema) Sl. 498	282
Hrbtnjačne opne (shem. prikaz) <i>Moždinske opne (shem. prikaz)</i> Moždanice kičmene moždine (šem. prikaz) Sl. 499	282
Hrbtnjačne opne <i>Moždinske opne</i> Moždanice kičmene moždine Sl. 500	284
Možganske in hrbtnjačne opne <i>Mozgovne i moždinske opne</i> Moždanice mozga i kičmene moždine Sl. 501	284
Možganske opne <i>Mozgovne opne</i> Moždanice mozga Sl. 502	285
Možganske opne <i>Mozgovne opne</i> Moždanice mozga Sl. 503	286
Hrbtnjača, spodnja in zgornja ploskev <i>Leđna moždina, ventralna i dorzalna površina</i> Kičmena moždina, ventralna i dorzalna površina Sl. 504	287
Možganski spodek (konj) <i>Baza mozga (konj)</i> Baza mozga (konj) Sl. 505	289
Desna poluta možganov (konj) <i>Desna polovica mozga (konj)</i> Desna polovina mozga (konj) Sl. 506	290
Možgani (konj) <i>Mozak (konj)</i> Mozak (konj) Sl. 507	292
Dno stranskega možganskega prekata in možgansko deblo (konj) <i>Dno lateralne moždane klijetke i moždano deblo (konj)</i> Dno bočnih moždanih komora i moždano stablo (konj) Sl. 508	293
Možgansko deblo (konj) <i>Moždano deblo (konj)</i> Moždano stablo (konj) Sl. 509	295
Hrbtnjačni živec in njegova cerebrospinalna vlakna <i>Spinalni živec i njegova cerebrospinalna vlakna</i> Kičmenomoždinski živec i njegova cerebrospinalna vlakna Sl. 510	296
Simpatični živčni sistem <i>Simpatični živčani sustav</i> Simpatični živčani sistem Sl. 511	297
Hrbtnjačni živec v vlakni štirih kvalitet <i>Spinalni živec sa vlaknima četiri kvaliteta</i> Spinalni živec sa vlaknima četiri kvaliteta Sl. 512	298
Avtonomni živčni sistem, njegovi deli za drobovje in simpatični živci za krvne žile <i>Autonomni živčani sustav, njegovi djelovi za utrobu i simpatični živci za krvne žile</i> Avtonomni živčani sistem, njegovi delovi za unutrašnje organe i grane simpatičusnih živaca za krvne sudove Sl. 513	299
Parasimpatični živčni sistem <i>Parasimpatični živčani sustav</i> Parasimpatični živčani sistem Sl. 514	300
Živci desnega sprednjega uda (konj) <i>Živci prednje desne noge (konj)</i> Živci desne prednje noge (konj) Sl. 515	301
Hrbtnjačni živec v trebušnem predelu (konj) <i>Spinalni živec u trbušnom području (konj)</i> Spinalni živec u trebušnom predelu (konj) Sl. 516	304
Živci zadnjega uda (konj) <i>Živci stražnje noge (konj)</i> Živci zadnje noge (konj) Sl. 517	304
Živci desnega sprednjega uda (konj) <i>Živci prednje desne noge (konj)</i> Živci desne prednje noge (konj) Sl. 518	306
Kožni živci sprednjega desnega uda (konj) <i>Kožni živci prednje desne noge (konj)</i> Živci kože prednje desne noge (konj) Sl. 519	308
Živci v očnici (konj) <i>Živci u očnici (konj)</i> Živci u očnoj duplji (konj) Sl. 520	308
Možganski živci in njihovi funkcionalni sestavni deli <i>Mozgovni živci i njihovi funkcionalni sestavni djelovi</i> Moždani živci i njihovi funkcionalni sestavni delovi Sl. 521	309
Predel obušja, zunanje žvečavke in medčeljustja (konj) <i>Zaušno, žvačno i meduvilično područje (konj)</i> Zaušni, maseterični i medjuvilični predeo (konj) Sl. 522	311
Površinski živci na glavi (govedo) <i>Površinski živci glave (govedo)</i> Površinski živci glave (goveče) Sl. 523	313
Simpatični živčni sistem, glavni del <i>Simpatični živčani sustav, glavni dio</i> Simpatični živčani sistem, glavni deo Sl. 524	315
Parasimpatični živčni sistem, glavni del <i>Parasimpatični živčani sustav, glavni dio</i> Parasimpatični živčani sistem, glavni deo Sl. 525	316
Aesthesiologia (Sl. 526 do 538)	318
Desno zrklo (konj) <i>Desna očna jabučica (konj)</i> Desno oko (konj) Sl. 526	318
Levo zrklo, sprednja polovica (konj) <i>Lijeva očna jabučica, prednja polovica (konj)</i> Leva očna jabučica, prednja polovina (konj) Sl. 527	318
Rez skoz mrežnico in shema neposrednega prevoderja dražljajev <i>Presjek kroz mrežnicu i shema neposrednog provođenja podražaja</i> Presek kroz mrežnjaču i šema neposrednog sprovođenja nadražaja Sl. 528	319
Res skoz očesni predel (konj) <i>Presjek kroz očno područje (konj)</i> Rez kroz očni predeo (konj) Sl. 529	319
Rez skoz desno uho (človek) <i>Presjek kroz desno uho (čovjek)</i> Rez kroz desno uvo (čovek) Sl. 530	320
Bobnična votlina in notranje uho (konj) <i>Bubnjična šupljina i nutarnje uho (konj)</i> Bubanjska šupljina i unutrašnje uvo (konj) Sl. 531	321
Hrustanec levega uhlja (konj, govedo, pes, prašič) <i>Hrskavica lijeve uške (konj, govedo, pas, svinja)</i> Rskavica leve ušne školjke (konj, goveče, pas, svinja) Sl. 532, 533, 534, 535	323

Zunanje, srednje in notranje uho	<i>Vanjsko, srednje i unutarnje uho</i>	Spoljašnje, srednje i unutrašnje uho	Sl. 536	324
Levi koščeni blodnjak (ovca)	<i>Lijevi koštani labirint (ovca)</i>	Levi koščani labirint (ovca)	Sl. 537	324
Levi kožnati blodnjak (človek)	<i>Lijevi opnasti labirint (čovjek)</i>	Levi opnasti labirint (čovek)	Sl. 538	325
Integumentum commune eiusque formationes (Sl. 539 do 552)				326
Rez skozi kožo	<i>Presjek kroz kožu</i>	Presek kože	Sl. 539	326
Dlačna korenina	<i>Korjen dlake</i>	Koren dlake	Sl. 540	326
Kopito (konj)	<i>Kopito (konj)</i>	Kopito (konj)	Sl. 541	327
Kopito (konj)	<i>Kopito (konj)</i>	Kopito (konj)	Sl. 542	328
Kopito (konj)	<i>Kopito (konj)</i>	Kopito (konj)	Sl. 543	329
Vodoravna skladovitost celic v vrhnjici (neporaščena koža)	<i>Vodoravna slojevitost stanica epiderme (neobraščena koža)</i>		Horizontalna slojevitost čelija epidermisa (koža bez dlake)	Sl. 544
Kopitna koža	<i>Kopitna koža</i>	Koža kopita	Sl. 545	329
Desno sprednje kopito	<i>Prednje desno kopito</i>	Desno prednje kopito	Sl. 546	330
Kopitni čevelj (konj)	<i>Kopitna čahura (konj)</i>	Kopitna čaura (konj)	Sl. 547	330
Vime (krava)	<i>Vime (krava)</i>	Vime (krava)	Sl. 548	331
Vime (krava)	<i>Vime (krava)</i>	Vime (krava)	Sl. 549	332
Odtok venske krvi iz vimena (krava)	<i>Odvod venske krvi iz vimena (krava)</i>		Putevi oticanja venske krvi iz vimena (krava)	Sl. 550
Vime s površinskimi krvnimi in limfnimi žilami (krava)	<i>Vime s površnim krvnim i limfnim žilama (krava)</i>			Sl. 551
Vime s površnim krvnim in limfnim sudovima (krava)				Sl. 551
Levi rog (koza, govedo)	<i>Lijevi rog (koza, govedo)</i>	Levi rog (koza, goveče)	Sl. 552	334
Anatomia avium domesticarum (Sl. 553 do 567)				335
Medenica (petelin)	<i>Zdjelica (pjetao)</i>	Karlica (pevac)	Sl. 553	335
Okostnjak (petelin)	<i>Kostur (pjetao)</i>	Kostur (pevac)	Sl. 554	335
Prsnica in plečni obroč (gos, raca, kokoš)	<i>Grudnica i plećni pojas (guska, patka, kokoš)</i>			
Grudna kost i rameni pojas (guska, plovka, kokoška)				Sl. 555
Položaj drobovja (odrasla raca)	<i>Položaj utrobnih organa (odrasla patka)</i>			
Položaj unutrašnjih organa (odrasla plovka)				Sl. 556
Želodec (kokoš)	<i>Želudac (kokoš)</i>	Želudac (kokoš)	Sl. 557	338
Želodec (kokoš)	<i>Želudac (kokoš)</i>	Želudac (kokoš)	Sl. 558	339
Sapnice in zračne vrečke (odrasel ptič)	<i>Dušnjaci i zračne vreće (odrasla ptica)</i>			
Bronhisi i vazdušne kese (odrasla ptica)				Sl. 559
Sistem zračnih vrečk	<i>Sustav zračnih vrećica</i>	Sistem vazdušnih kesa	Sl. 560	340
Ledvično-portalni obtok (ptič)	<i>Bubrežno-portalni krvotok (ptica)</i>	Bubrežno-portalni krvotok (ptica)	Sl. 561	341
Sečni in spolni organi (petelin)	<i>Mokraćni i spolni organi (pjetao)</i>	Mokraćni i spolni organi (pevac)	Sl. 562	342
Iztegnjeni spolni ud (racak)	<i>Ispruženi spolni ud (patak)</i>	Opruženi spolni ud (plovčan)	Sl. 563	343
Spolni organi (nesnica)	<i>Spolni organi (nesilica)</i>	Polni organi (nosilja)	Sl. 564	343
Sistem krvnih žil (kokoš)	<i>Sistem krvnih žila (kokoš)</i>	Sistem krvnih sudova (kokoška)	Sl. 565, 566	344
Mezgovnice želodca, črevesa, jeter, vranice, pankreasa, jajčnika in jajcevoda (kokoš)	<i>Limfne žile želuca, crijeva, jetre, slezene, gušterače, jajnika i jajovoda (kokoš)</i>			
Limfni sudovi želuca, creva, jeter, slezine, gušterače, jajnika in jajovoda (kokoška)				Sl. 567

ABBREVIATURAE LATINAE

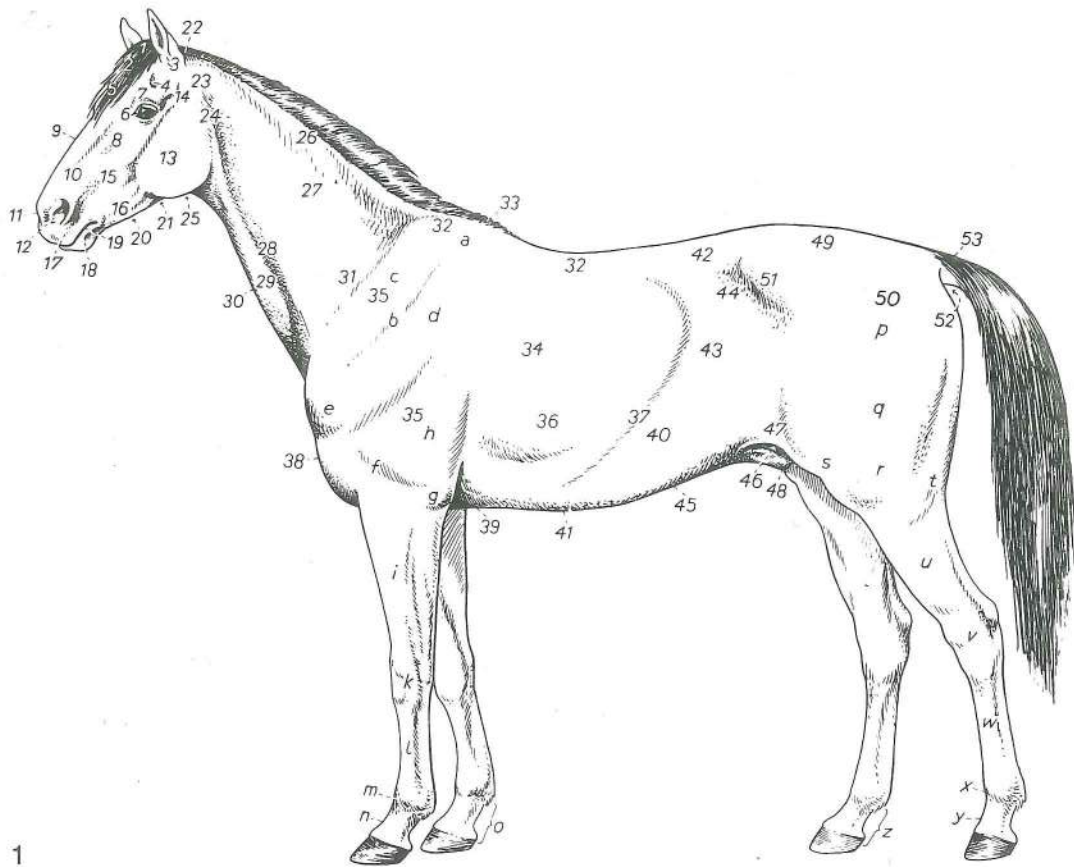
a. = arteria -ae
 aa. = arteriae -arum
 art. = articulatio -onis
 asc. = ascendens -tis
 caud. = caudalis -e
 collat. = collateralis -e
 cran. = cranialis -e
 desc. = descendens -ntis
 dex. = dexter -tra -um
 digit. = digitalis -e
 dist. = distalis -e
 dors. = dorsalis -e
 ext. = externus -a -um
 for. = foramen -inis
 ggl. = ganglion -ii
 gland. = glaudula -ae
 inc. = incisura -ae
 int. = internus -a -um
 lat. = lateralis -e
 lc. = lymphocentrum -i
 llig. = ligamentum -i
 lligg. = ligamenta -orum
 lymph. = lymphaticus -a -um
 m. = musculus -i
 mm. = musculi -orum
 med. = medialis -e
 n. = nervus -i
 nn. = nervi -orum
 nl. = nodus lymphaticus,
 nodi lymphatici
 nll. = nodi lymphatici,
 nodorum
 lymphaticorum
 proc. = processus -us
 prof. = profundus -a -um
 prox. = proximalis -e
 r. = ramus -i
 rr. = rami -orum
 reg. = regio -onis
 sin. = sinister -tra -um
 supf. = superficialis -e
 tr. = trumais -ci
 transv. = transversus -a -um
 v. = vena -ae
 vv. = venae -arum
 ventr. = ventralis -e

SLOVENSKE KRATICE

a. = arterija -e
 aa. = arterije arterij
 b. = bezgavka -e
 bb. = bezgavke
 d. = desni -a -o
 dist. = distalen -lna -o
 dorz. = dorzalen -lna -o
 glob. = globinski -a -o
 kolat. = kolateralen -lna -o
 l. = levi -a -o
 lat. = lateralen -lna -o
 lc. = limfni center,
 limfnega centra
 lig. = ligament -a
 limf. = limfatičen -čna -o
 m. = mišica -e
 mm. = mišice mišic
 med. = medialen -lna -o
 metakarp. = metakarpalen -lna -o
 metatarz. = metatarzalen -lna -o
 not. = notranji -a -e
 odp. = odprtina -e
 p. = predel -a
 palm. = palmaren -rna -o
 pl. = ploskev -kve
 plant. = plantaren -rna -o
 pod. = podaljšek -ška
 pov. = površinski -a -o
 proks. = proksimalen -lna -o
 rostr. = rostralen -lna -o
 shem. = shematski -a -o
 sp. = spodnji -a -e
 spr. = sprednji -a -e
 sred. = sredinski -a -o
 str. = stran -i, stranski -a -o
 š. = školjka -e
 v. = vena -e
 vv. = vene ven
 vr. = vretence -a
 zd. = zadnji -a -e
 zg. = zgornji -a -e
 zun. = zunanji -a -e
 ž. = živec -vca
 žž. = živci živcev

HRVATSKO-SRPSKE SKRAĆENICE

a. = arterija -e
 aa. = arterije arterija
 d. = desni -a -o
 dist. = distalan -lna -o
 do. = donji -a -e
 dorz. = dorzalan -lna -o
 dub. = dubok -a -o
 gor. = gornji -a -e
 izd. = izdanak -nka
 kaud. = kaudalan -lna -o
 kolat. = kolateralan -lna -o
 kr. = kralješak
 kran. = kranialan -lna -o
 l. = lijevi -a -o, levi -a -o
 lat. = lateralan -lna -o
 lc. = limfni centar,
 limfnog centra
 lcc. = limfni centri,
 limfnih centara
 lig. = ligament -nta
 limf. = limfatičan -čna -o
 m. = mišić -a
 mm. = mišići mišića
 med. = medijalan -lna -o
 metakarp. = metakarpalan -lna -o
 metatarz. = metatarzalan -lna -o
 nast. = nastavak -vka
 nut. = nutarnji -a -e
 otv. = otvor -a
 p. = predeo
 palm. = palmaran -rna -o
 plant. = plantaran -rna -o
 postr. = postran -a -o
 pov. = površan -šna -o
 pr. = prednji -a -e
 proks. = proksimalan -lna -o
 prš. = pršljen -a
 rostr. = rostralan -lna -o
 shem. = shematski -a -o
 spolj. = spoljašan -šna -o
 sred. = srednji -a -e
 strž. = stražnji -a -e
 š. = školjka
 šem. = šematski -a -o
 unut. = unutrašnji -a -e
 us. = usek -a
 usj. = usjek -a
 vanj. = vanjski -a -o
 v. = vena -e
 vv. = vene vena
 zd. = zadnji -a -e
 ž. = živec -vca
 žž. = živci živaca

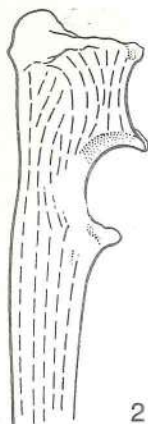


1

Slika 1: TELESNI PREDILI (konj) l. str. PODRUČJA TIJELA (konj) l. str. TELESNI PREDILI (konj) l. str.

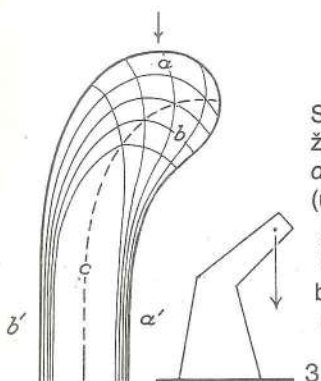
1	reg. occipitalis	zatilje	zatiljno p.	potiljni p.
2	reg. parietalis	teme	tjemeno p.	temeni p.
3	reg. auricularis	obušje	p. uške	ušni p.
4	fossa supraorbitalis	nadočna jama	nadočna jama	nadočna jama
3 + 4	reg. temporalis	sence	sljepoočno p.	slepoočni p.
5	reg. frontalis	očelje (čelo)	čeonno p.	čeonni p.
6	reg. orbitalis	očnični p.	očnično p.	očni p.
7	reg. supraorbitalis	nadočje	nadočno p.	nadočni p.
8	reg. infraorbitalis	podočje	podočno p.	podočni p.
9	reg. dors. nasi	p. nosnega gredlja	dorz. nosno p.	dorz. nosni p.
10	reg. lat. nasi	str. p. nosa	postrano nosno p.	lat. nosni p.
11, 12	reg. narium	p. nozdvi	p. nozdva	p. nozdve
9—12	reg. nasalis	nosni p.	nosno p.	nosni p.
13	reg. masseterica	p. zun. žvekavke	p. žvačnog m.	p. m. žvakača
14	art. temporomandibularis	čeljustni sklep	vilični zglob	donjovilični zglob
15	reg. maxillaris	zgornječeljustni p.	čeljustno p.	gornjovilični p.
16	reg. mandibularis	spodnjječeljustni p.	vilično p.	donjovilični p.
15 + 16	reg. buccalis	lice	obrazno p.	p. obraza
17	reg. labialis superior	zgornjeustnični p.	p. gor. usne	p. gor. usne
18	reg. labialis inferior	spodnjeustnični p.	p. donje usne	p. donje usne
19	rima oris	ustna reža	usna pukotina	usna pukotina
17—19	reg. oralis	obustje	p. usta	p. usta
20	reg. intermandibularis	medčeljustje	međuvilično p.	međuvilični p.
21	reg. subhyoidea	podjezičnični p.	podjezično p.	podjezični p.
22	reg. nuchalis	tilec	p. šije	p. šije
23	reg. parotidea	obušje (podušje)	zaušno p.	zaušni p.
24	reg. pharyngea	ožrelje	p. ždrijela	p. ždrela
25	reg. laryngea	ogrlje	p. grkljana	p. grkljana
26	reg. colli dors.	tilnik (zg. p. vratu)	dorz. vratno p.	dorz. vratni p.
27	reg. colli lat.	str. p. vratu	postr. vratno p.	bočni vratni p.
26 + 27	reg. cervicalis	vratni p.	vratno p.	vratni p.
28	sulcus v. jugularis	jugularni žleb	jugularni žlijeb	jugularni žleb
29	reg. colli ventr.	sp. p. vratu	ventr. vratno p.	ventr. vratni p.

- 30 **reg. trachealis** sapnikov p. *p. dušnika* p. dušnika
- 31 **reg. praescapularis** predplečje *predlopatično p.* predlopatični p.
- 32 **reg. vertebralis thoracis** hrbet *p. grudne kralješnice* p. ledja
- 33 **reg. interscapularis** medplečje (viher pri konju) *medulopatično p. (greben)* medjulopatični p. (ledjni greben)
- 34 **reg. pectoralis lat.** str. prsni p. *postr. grudno p.* lat. grudni p.
- 35 **reg. brachii** nadlahtje *nadlaktično p.* nadlaktatni p.
- 36 **reg. costalis** porebrje *rebreno p.* rebarni p.
- 37 **arcus costarum** rebarni lok *rebreni luk* rebarni luk
- 38 **reg. praesternalis** predprsničje *prsište* pr. grudni p.
- 39 **reg. sternalis** prsničje *grudnično p.* p. grudne kosti
- 40 **reg. hypochondriaca** podrebrje *podrebreno p.* podrebarni p.
- 41 **reg. xiphoidea** p. mečastega hrustanca *p. mačaste hrskavice* p. mačaste (lopataste) rskavice
- 40 + 41 **reg. abdominis cran.** predtrebušje *pr. trebušno p.* kran. trebušni p.
- 42 **reg. lumbalis** ledje *slabinsko p.* slabinski p.
- 43 **reg. abdominis lat.** str. trebušni p. *postr. trebušno p. (slabina)* lat. trebušni p. (slabina)
- 44 **fossa paralumbalis** lakotnica (obledje) *gladna jama* gladna jama
- 45 **reg. umbilicalis** popje (p. popka) *pupčano p.* pupčani p.
- 42—45 **reg. abdominis media** sreditrebušje *sr. trebušno p.* sr. trebušni p.
- 46 **reg. inguinalis** dimlje *preponsko p.* preponski p.
- 47 **reg. plicae lateris** p. bočne gube *p. koljenog nabora* p. kolenog nabora
- 48 **reg. pubica** osramje *stidno p.* stidni p.
- 46—48 **reg. abdominis caud.** zatrebušje *strž. trebušno p.* kaud. trebušni p.
- 49 **reg. sacralis** križ (p. križnice) *krstačno (križno) p.* krsni p.
- 50 **reg. gluteae** zadnjica *sapno p.* p. sapi (zadnjični p.)
- 51 **reg. tuberis coxae** kolk (p. kolčne grče) *p. bočne kvrge* p. kuka
- 52 **reg. analis** zadnjikov p. *p. šupka* p. čmara
- 49—52 **reg. pelvis** p. medenice *p. zdjelice* p. karlice
- 53 **radix caudae** koren repa *korijen repa* koren repa
- a **cartilago scapulae** plečnični hrustanec *lopatična hrskavica* lopatična rskavica
- b **spina scapulae** plečnični greben *lopatični greben* lopatični greben
- c **reg. supraspinata** nadgrebenski p. *nadgrebensko p.* nadgrebeni p.
- d **reg. infraspinata** podgrebenski p. *podgrebensko p.* podgrebeni p.
- a—d **reg. scapularis** pleče (plečje) *lopatično p.* lopatični p.
- e **reg. axillaris** pazdušni p. *pazušno p.* pazušni p.
- f **reg. brachii** nadlahtje (nadalaket) *nadlaktično p.* nadlaktatni (rameni) p.
- g **reg. cubiti** komolec (laket) *lakatno p.* lakatni p.
- h **reg. tricipitalis** p. triglave m. *p. troglavog m.* p. troglavog m.
- i **reg. antebrachii** podlahtje (podlaket) *podlaktično p.* p. podlaktice
- k **reg. carpi** zapestje *zapeščajno (karpalno) p.* karpalni p. (p. pr. nožja odn. šapja)
- l **reg. metacarpi** p. dlani (spr. piščal) *peščajno (metakarp. p., pr. cjevanica)* metakarp. p. (p. pr. donožja odn. došapja)
- m **reg. metacarpophalangea** p. spr. bicljeva sklepa *p. pr. putičnog zgloba* p. pr. kičičnog zgloba
- n **reg. interphalangea prox.** p. spr. venčnega sklepa *p. pr. krunskog zgloba* p. pr. krunskog zgloba
- o **digitus manus** spr. prst *prst pr. noge* prst pr. noge
- p **reg. art. coxae** p. kolčnega sklepa *p. bočnog zgloba* p. zgloba kuka
- q **reg. femoris** stegno *bedreno p.* p. buta (butni p.)
- r **reg. genus** koleno (okolenje) *koljeno p.* koleni p.
- s **reg. patellaris** pogačični p. *iverno p.* čašični p.
- t **reg. poplitea** podkolenje *zakoljeno p.* zakoleni p. (potkoleni p.)
- u **reg. cruris** golen *potkoljeno p.* potkolenični p.
- v **reg. tarsi** nartno p. *skočno p.* skočni p. (p. zd. nožja odn. šapja)
- w **reg. metatarsi** p. stopala (zd. piščal) *metatarz. (stopaljno) p.* metatarz. p. (p. zd. donožja odn. došapja)
- x **reg. metatarsophalangea** p. zd. bicljevega sklepa *p. strž. putičnog zgloba* p. zd. kičičnog zgloba
- y **reg. interphalangea prox.** p. zd. venčnega sklepa *p. strž. krunskog zgloba* p. zd. krunskog zgloba
- z **digitus pedis** zd. prst *prst strž. noge* prst zd. noge



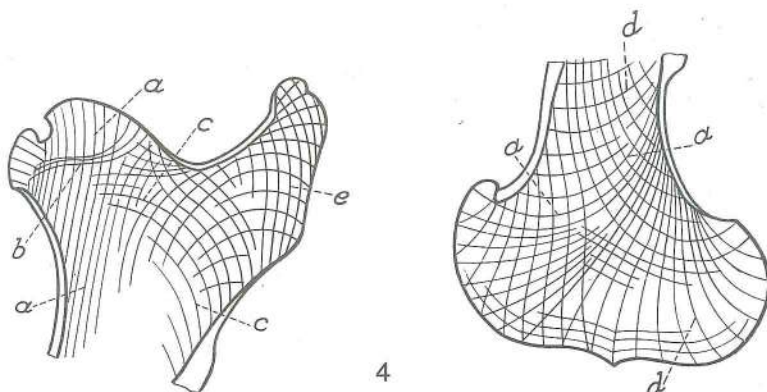
Slika 2: SILNICE, RAZPOREJENE V ZGORNJEM OKRAJKU KOMOLČNICE (pes) sred. str. SILNICE RAZPOREJENE U GORNJEM DIJELU LAKTENICE (pas) med. str. LINIJE DEJSTVA SILE U PROKSIMALNOM DELU LAKATNE KOSTI (pas) med. str.

Kostni stebrički, osteoni, potekajo v cevastih kosteh na splošno podolgotoma. Koštani stubiči, osteoni, teku u cjevastim kostima uglavnom podužno. Koštani stubiči, osteoni, pružaju se u dugim kostima uglavnom uzduž.



Slika 3: SILNICE V OBREMENJENI KOSTI, PODOBNI ŽERJAVU (zraven je shema žerjava) SILNICE U OPTEREČENOJ KOSTI SLIČNOJ DIZALICI (usporedno je shema dizalice) LINIJE DEJSTVA SILE U OPTEREČENOJ KOSTI SLIČNOJ DIZALICI (uporedo je šema dizalice)

- | | | | |
|----|----------------|----------------------|------------------------------|
| a | tlačne silnice | <i>silnice tlaka</i> | linije dejstva sile pritiska |
| b | vlačne silnice | <i>silnice vlaka</i> | linije dejstva sile vučenja |
| b' | vlačne silnice | <i>silnice vlaka</i> | linije dejstva sile vučenja |
| c | nevtralna os | <i>neutralna os</i> | neutralna osa |

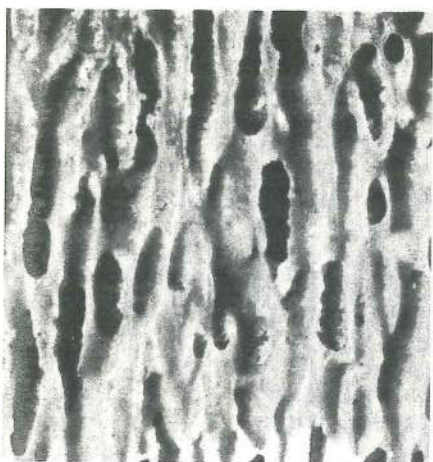


Slika 4: RAZPORED SILNIC V SPONGIOZI STEGNEENICE (konj) RAZPORED SILNICA U SPONGIOZI BEDRENE KOSTI (konj) RAZPORED LINIJA DEJSTVA SILA U SPONGIOZI BUTNE KOSTI (konj)

Leva shema zaznamuje transversalni, desna pa sagitalni prerez. Lijeva shema pokazuje poprečni, a desna sagitalni presjek. Levi deo šeme pokazuje poprečni, a desni deo sagitalni presek.

- tlačne silnice (krivulje), t. j. vzdolžen sistem od sklepne glave do kompakte sprednje stene in odtod distalno v luku do kompakte zadnje stene in v čvršje ter kotalkaste grebene stegneničnega valja *tlačne silnice (krivulje), t. j. podužni sustav od zglobne glave do kompakte prednje površine te u kondile i kolutne grebene valjka bedrene kosti* krivulje pritiska, t. j. uzdužni sistem od zglobne glave do kompakte prednjeg zida kosti i odatle dalje distalno u luku do kompakte zadnjeg zida kosti i unutra u kondile i kolutne grebenove valjka butne kosti.
- tlačne silnice (krivulje) od velikoga obrtca v medialno smer do sklepne glave (tlak zadnjičnih m.) *tlačne silnice (krivulje) od velikog trohantera u medijalnom pravcu do zglobne glave (tlak sarnih m.)* krivulje pritiska od velikog obrtača u medijalnom pravcu do zglobne glave (pritisak sarnih m.)
- tlačne silnice (krivulje) od tretjega obrtca (tlak od pov. zadnjične m.) do sklepne glave *tlačne silnice (krivulje) od trećeg trohantera (tlak od pov. sarnog m.) do zglobne glave* krivulje pritiska od trećeg obrtača (pritisak pov. sarnog m.) do zglobne glave

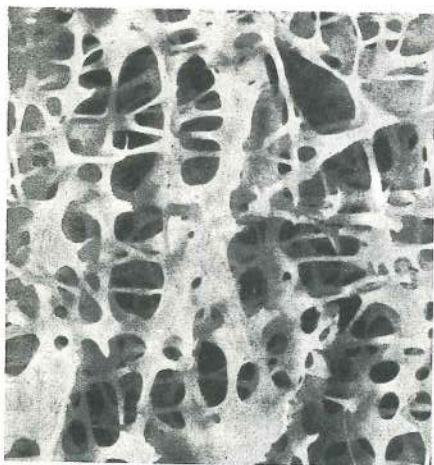
- d vlečne silnice (krivulje) od tretjega obrtca in od zadnje stene v sprednjo steno in tlačne silnice od spongioznih kotalkastih grebenov ter čvršev proti zadnji steni stegenice
vučne silnice (krivulje) od trečeg trohantera i stražnje površine u prednju površinu i tlačne silnice od spongioznih kolutnih grebenova i kondila prema stražnjoj površini bedrene kosti
 krivulje vučenja od trečeg obrtača i kaudalnog zida u kranijalni zid i krivulje pritiska od spongioznih kolutnih grebenova valjka i kondila prema kaudalnom zidu butne kosti.
- e vlečne silnice (krivulje) v velikem obrtcu (vlek od zadnjičnih m.) *vučne silnice (krivulje) u velikom trohanteru (vlak sapnih m.)* krivulje vučenja u velikom obrtaču (vučenje sapnih m.)



5

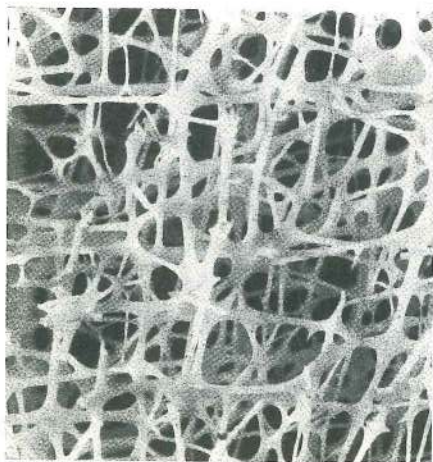
Slika 5: RAHLA CEVKASTA KOSTNINA (konj) iz podolžnega reza skoz vretenčno telo *SPUŽVASTA CIJEVASTA KOŠTANA TVAR (konj) iz podužnog presjeka kroz trup kralješka* SUNDJERASTA CEVASTA KOŠTANA MASA (konj) iz uzdužnog preseka kroz telo pršljena

Zgoraj: kranialna, spodaj: kaudalna smer. *Gore: kranijalni, dolje: kaudalni smjer.* Gore: kranijalni, dole: kaudalni pravac.



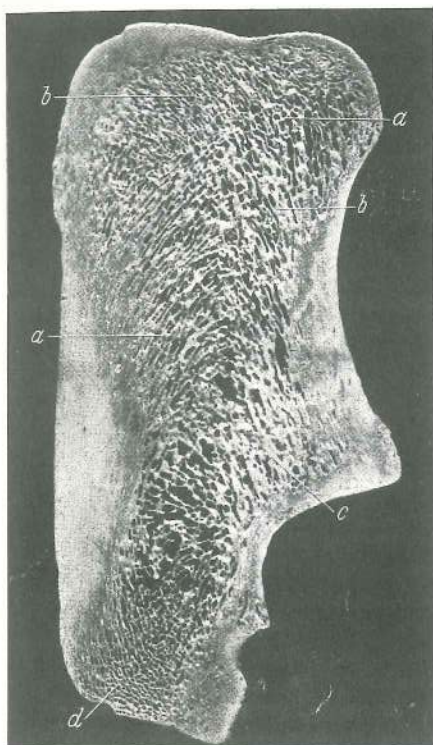
6

Slika 6: RAHLA PLATIČASTA KOSTNINA (konj) iz prečnega reza skoz nadlahtnični vrat *SPUŽVASTA PLOČASTA KOŠTANA TVAR (konj) iz poprečnog presjeka kroz vrat nadlaktične kosti* SUNDJERASTA PLOČASTA KOŠTANA MASA (konj) iz poprečnog preseka kroz vrat nadlaktične kosti



7

Slika 7: RAHLA TRAMIČASTA KOSTNINA iz prečnega reza skoz nadlahtnico nad deltoidno grbavino *SPUŽVASTA STUPIČASTA KOŠTANA TVAR iz poprečnog presjeka kroz nadlaktičnu kost iznad deltoidne kvrge* SUNDJERASTA STUBIČASTA KOŠTANA MASA iz poprečnog preseka kroz nadlaktičnu kost iznad deltoidne kvržice

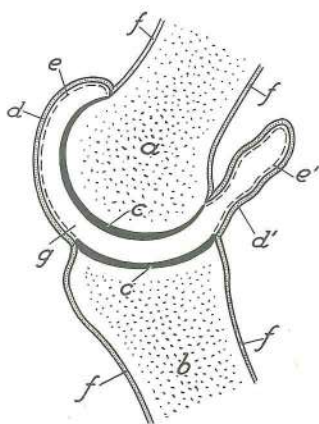


Slika 8: RAHLA KOSTNINA (konj) zgradba v d. petnici
 SPUŽVASTA KOŠTANA TVAR (konj) građa u d. petnici
 SUNDJERASTA KOŠTANA MASA (konj) gradja u d. petnoj kosti

a—d vlečne in tlačne silnice na zglajenem sagitalnem rezu
 silnice vlaka i tlaka na izgladenom sagitalnom presjeku
 trajektorija sila pritiska i vučenja na izgladjenom sagitalnom
 preseku

8

Slika 9: SKLEP V UPOGIBU shem. sl. sklepa na prerezu
 ZGLOB U SAGIBU shem. sl. zgloba u presjeku ZGLOB U
 PREGIBU šem. sl. zgloba u preseku

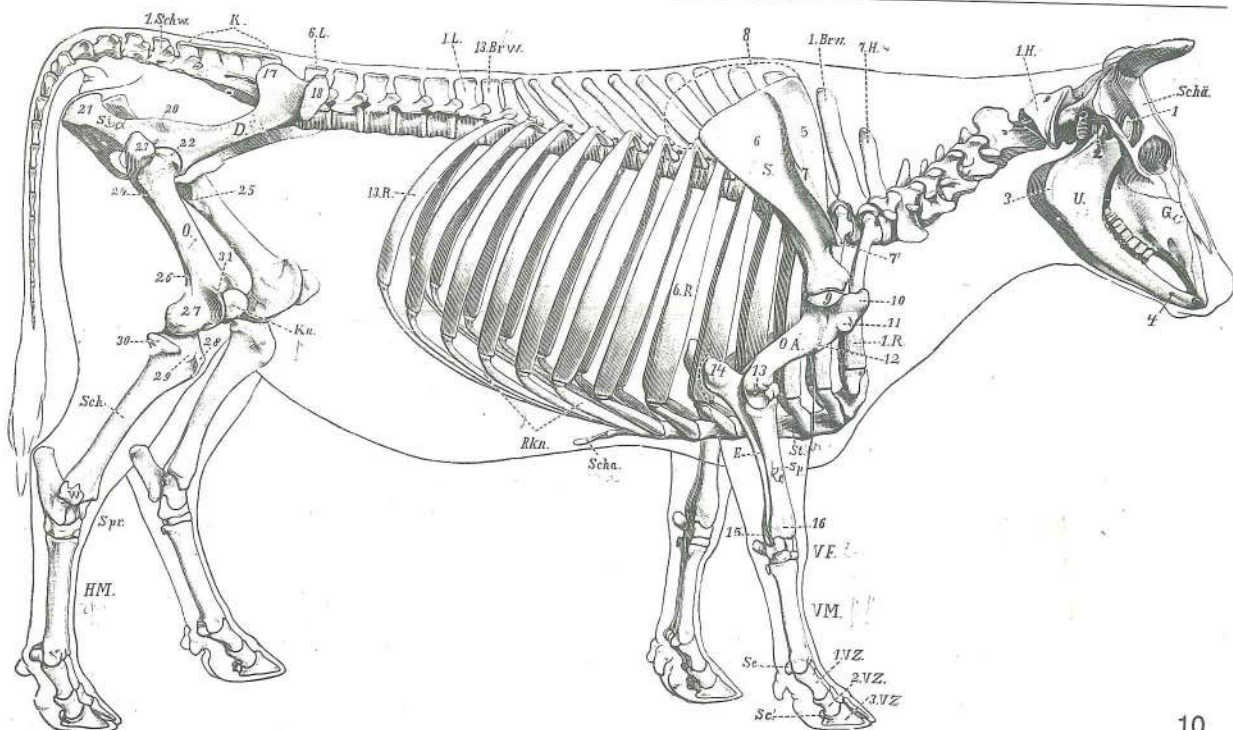


9

- a sklepni okrajek s sklepno izboklino zglobni okrajak
 sa zglobnom izbočinom zglobni kraj kosti sa
 zglobnom izbočinom
- b sklepni okrajek s sklepno vdolbino zglobni okrajak
 kosti sa zglobnom udubinom zglobni kraj kosti sa
 zglobnom udubinom
- c **cartilago articularis** sklepni hrustanec zglobna
 hrskavica zglobna rskavica
- d, d' **capsula articularis, membrana fibrosa** sklepna
 ovojnica, fibrozna opna: napeta (d) na iztezni strani
 sklepa, ohlapna (d') na upogibni strani sklepa
 zglobna čahura, fibrozni sloj: u napetom stanju (d) na
 ispružnoj strani zgloba, u opuštenom stanju (d') na
 sagibnoj strani zgloba zglobna čaura, fibrozni sloj:
 u napetom stanju (d) na ispružnoj strani zgloba,
 u olabavljenom stanju (d') na pregibnoj strani zgloba
- e, e' **capsula articularis, membrana synovialis** sklepna
 ovojnica, sinovialna opna zglobna čahura, sinovijalni
 list zglobna čaura, sinovijalni sloj
- f **periosteum** pokostnica pokosnica pokosnica
- g **cavum articulare, synovia** sklepna votlina, sklepna
 maža zglobna šupljina, zglobno mazivo zglobna
 šupljina, zglobno mazivo

Slika 10: OKOSTNJAK (govedo) d. str. KOSTUR (govedo) d. str. KOSTUR (goveče) d. str.

1. BRW, 13. BRW	vertebra thoracica I et XIII	1. in 13. prsno vretence	1. i 13. grudni kralješak
	1. i 13. ledjni pršljen		
D.	os ilium črevnica	bočna (crijevna) kost	bedrena (crevna) kost
E.	ulna komolčnica	laktenica	lakatna kost
G.	splanchnocranium	obrazna lobanja	lični dio lubanje
	(kosti lica)	lični deo lobanje	
1. H., 7. H.	vertebra cervicalis I et VII	1. in 7. vratno vretence	1. i 7. vratni kralješak
	1. i 7. vratni pršljen		
HM.	ossa metatarsalia	zd. kračnica	metatarz. kosti
		metatarz. kosti	

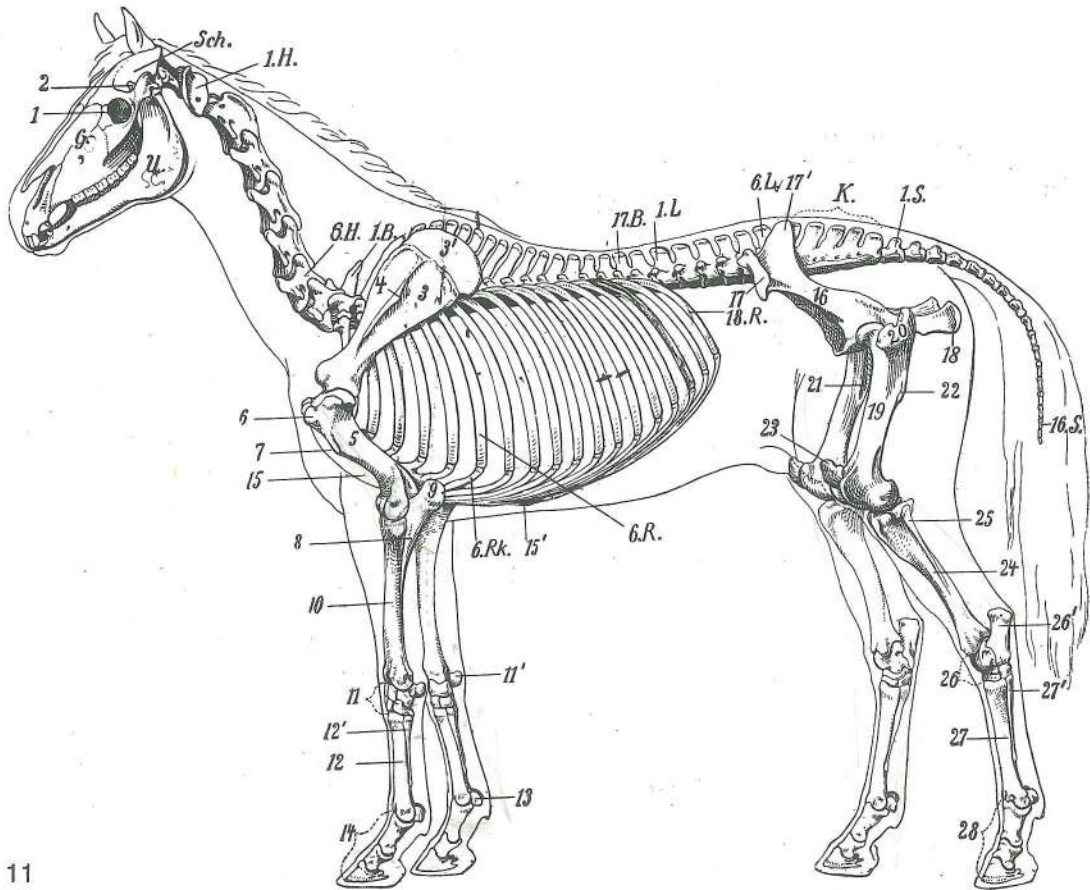


- K. **os sacrum** križnica *krstača (križna kost)* krsna kost
 Kn **patella** pogačica (iver) *iver* kolena čašica (iver)
 1.L., 6.L. **vertebra lumbalis I et VI** 1. in 6. ledveno vretence 1. i 6. slabinski kralješak
 1. i 6. slabinski pršljen
 O. **os femoris** stegnenica *bedrena kost* butna kost
 O.A. **humerus** nadlahtnica *nadlaktična (ramena) kost* ramena kost (nadlaktica)
 1.R., 6.R., 13.R. **costa I, VI et XIII** 1., 6. in 13. rebro 1., 6. i 13. rebro 1., 6. i 13. rebro
 Rkn. **cartilagine costales** rebni hrustanci *rebrene hrskavice* rebarne rskavice
 S. **scapula** plečnica *lopatica* lopatica
 Sch. **tibia** golenica *goljenica* golenjača
 Scha. **cartilago xiphoidea** mečasti hrustanec (lopatast pri govedu) *mačasta hrskavica*
 (lopatasta u goveda) mačasta rskavica (lopatasta rskavica)
 Schä. **neurocranium** možganska lobanja *mozgovni dio lubanje* moždani deo lubanje
 1 Schw. **vertebra caudalis I** 1. repno vretence 1. repni kralješak 1. repni pršljen
 Se. **ossa sesamoidea proximalia** zg. kitni kosti *proks. sezamoidne kosti* proks.
 sezamoidne kosti
 Se'. **os sesamoideum dist.** zakopitnica *žabična kost* žabična kost
 Si. **os ischii** sednica *sjedna kost* sedna (sedalna) kost
 Sp. **radius** koželjnica *palčanica* žbica
 Spr. **art. tarsi** nartni sklep *skočni zglob* skočni zglob
 St. **sternum** prsnica *grudnica* grudna kost
 U. **mandibula** sp. čeljustnica *vilica* donja vilica
 VF. **basipodium, ossa carpi** zapestje, zapestnice *bazipodij, karp. kosti* bazipodij,
 karp. kosti (kosti pr. nožja)
 VM. **metapodium, ossa metacarpi** spr. piščal, dlančnice *metapodij, metakarp. kosti*
 metapodij, metakarp. kosti (kosti pr. donožja)
 W. **os malleolare** gležnjica *gležna kost (lat. gležanj)* gležna kost (lat. gležanj)
 1., 2., 3. VZ. **phalanx prox., phalanx media, phalanx dist. (os compedale, os coronale, os fissiongulare)**
 zg., sred., sp. prstnica (biceljnica, venčnica, parkeljnica) *prvi, drugi, treći članak prsta*
 (putična kost, krunska kost, papčana kost) prvi, drugi, treći članak prsta (kičična kost,
 krunska kost, papčana kost)
 1 **proc. coronoideus mandibulae** spodnječeljustnični kavljasti pod. *krunasti*
 izd. vilice krunasti izd. donjovilične kosti
 2 **proc. condylaris mandibulae** spodnječeljustnični čvršasti pod. *kondilarni izd.*
 vilice kondilarni izd. donjovilične kosti
 3 **angulus mandibulae** spodnječeljustnični kot *vilični ugao* donjovilični ugao
 4 **for. mentale** bradna odp. *bradni otv.* bradni otv.
 5 **fossa supraspinata** nadgrebenska jama *nadgrebenska jama* nadgrebena
 udubina

6	fossa infraspinata	podgrebenska jama	<i>podgrebenska jama</i>	podgrebena udubina
7	spina scapulae	plečnični greben	<i>lopatični greben</i>	lopatični greben
7'	acromion	ostrc	<i>akromion</i>	akromion
8	rob plečničnega hrustanca	<i>rub lopatične hrskavice</i>	<i>rub lopatične rskavice</i>	
9	caput humeri	nadlahtnična glava	<i>glava nadlaktične kosti</i>	glava nadlaktatne (ramene) kosti
10	tuberculum majus humeri	nadlahtnična večja grbica	<i>velika nadlaktična kvrga</i>	velika nadlaktična kvrga
11	facies m. infraspinati	pl. za podgrebenko	<i>pov. podgrebenskog m.</i>	pov. podgrebenskog m.
12	tuberositas deltoidea	grbavina od trikotne m.	<i>deltoidna hrapavast</i>	kvržica deltoidnog m.
13	epicondylus lat.	str. nadčvršek	<i>lat. epikondil</i>	lat. epikondil
14	olecranon	kljukica	<i>olekranon (lakatni izd.)</i>	olekranon (lakatni izd.)
15	proc. styloideus ulnae	koničasti pod. komolčnice	<i>šiljasti izd. laktenice</i>	šiljasti izd. lakatne kosti
16	koželjnični žlebovi za kite	<i>tetivni žlijebovi palčanice</i>	<i>tetivni žlebovi žbice</i>	
17	os ilium, tuber sacrale	črevnica, križna grča	<i>bočna (crijevna) kost, krstačna kvrga</i>	bedrena (crevna) kost, krsna kvrga
18	os ilium, tuber coxae	črevnica, kolčna grča	<i>bočna (crijevna) kost, bočna kvrga</i>	bedrena (crevna) kost, kuk
20	spina ischladica	sednični greben	<i>sjedni greben</i>	sedni greben
21	tuber ischiadicum	sednična grča	<i>sjedna kvrga</i>	sedna kvrga
22	caput femoris	stegnenična glava	<i>glava bedrene kosti</i>	glava butne kosti
23	trochanter major	večji obrtec	<i>velika bedrena kvrga</i>	veliki obrtač
24	trochanter tertius	tretji obrtec (zakrnel)	<i>treća bedrena kvrga (zakržljala)</i>	treći obrtač (zakržljao)
25	trochanter minor	manjši obrtec	<i>mala bedrena kvrga</i>	mali obrtač
26	fossa supracondylaris	nadčvršna jama	<i>nadkondilarna jama</i>	nadkondilarna udubina
27	condylus lat. ossis femoris	str. stegnenični čvrš	<i>lat. kondil bedrene kosti</i>	lat. kondil butne kosti
28	tuberositas tibiae	golenična grbavina	<i>goljenična hrapavost</i>	golenjačna kvržica
29	sulcus extensorius	iztegovalni žleb	<i>istezački žlijeb</i>	ispružački žleb
30	condylus lat. tibiae	str. golenični čvrš	<i>lat. kondil goljenice</i>	lat. kondil golenjače
31	trochlea ossis femoris	stegnenični valj, str. kotalkasti greben	<i>valjak bedrene kosti, lat. kolutni greben</i>	lat. kolutni greben

Slika 11: OKOSTNJAK (konj) I. str. KOSTUR (konj) I. str. KOSTUR (konj) I. str.

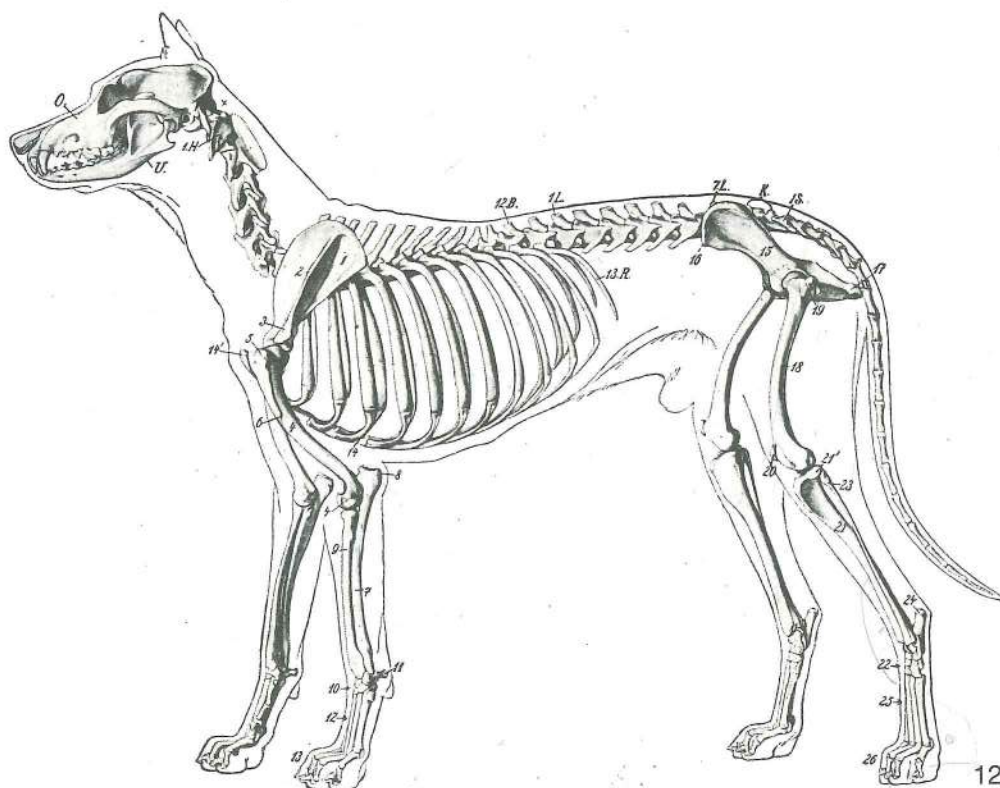
1.B.	vertebra thoracica I	1. prsno vretence	<i>1. grudni kralješak</i>	1. ledjni pršljen
17.B.	vertebra thoracica XVII	17. prsno vretence	<i>17. grudni kralješak</i>	17. ledjni pršljen
G.	splanchnocranium	obrazna lobanja	<i>lični dio lubanje</i>	lični deo lobanje (kosti lica)
1.H., 6.H.	vertebra cervicalis I et VI	1. in 6. vratno vretence	<i>1. i 6. vratni kralješak</i>	1. i 6. vratni pršljen
K.	os sacrum	križnica	<i>krstača (križna kost)</i>	krsna kost
1.L., 6.L.	vertebra lumbalis I et VI	1. in 6. ledveno vretence	<i>1. i 6. slabinski kralješak</i>	1. i 6. slabinski pršljen
6.R.	costa VI	6. rebro	<i>6. rebro</i>	6. rebro
18.R.	costa XVIII	18. rebro	<i>18. rebro</i>	18. rebro
6.Rk.	cartilago costalis VI	6. rebri hrustanec	<i>6. rebrena hrskavica</i>	6. rebarna rskavica
1.S., 16.S.	vertebra caudalis I et XVI	1. in 16. repno vretence	<i>1. i 16. repni kralješak</i>	1. i 16. repni pršljen
Sch.	neurocranium	možganska lobanja	<i>mozgovni dio lubanje</i>	moždani deo lobanje
U.	mandibula	sp. čeljustnica	<i>vilica</i>	donja vilica
1	orbita	očnica	<i>očnica</i>	očna duplja
2	proc. coronoideus	kavljasti pod.	<i>krunasti izd.</i>	ķrunasti izd.
3	scapula	plečnica	<i>lopatica</i>	lopatica
3'	cartilago scapulae	plečnični hrustanec	<i>lopatična hrskavica</i>	lopatična rskavica
4	spina scapulae	plečnični greben	<i>lopatični greben</i>	lopatični greben
5	humerus	nadlahtnica	<i>nadlaktična (ramena) kost</i>	ramena kost (nadalaktica)



11

- 6 **tuberculum majus** veća grbica *velika nadlaktična kvrga* velika nadlaktična kvrga
- 7 **tuberositas deltoidea** deltoidna grbavina *deltoidna hrapavost* deltoidna kvržica
- 8 **ulna** komolčnica *laktenica* lakatna kost
- 9 **olecranon** kljukica *olekranon (lakatni izd.)* olekranon (lakatni izd.)
- 10 **radius** koželjnica *palčanica* žbica
- 11 **carpus** zapestje *karpus (zapešće)* karpus (pr. nožje)
- 11' **os carpi accessorium** privesna zapestnica *dodatna karp. kost* pridodata karp. kost
- 12 **os metacarp. tertium (Mc₃) (tubus)** tretja (3.) dlančnica (spr. piščalnica) *treća (3.) metakarp. kost (pr. cjevanica)* treća (3.) metakarp. kost (pr. cevanica)
- 12' **os metacarp. quartum (Mc₄)** četrtá (4.) dlančnica (str. zapiščalnica) *četvrtá (4.) metakarp. kost (lat. štunac)* četvrtá (4.) metakarp. kost
- 13 **ossa sesamoidea proximalia** zg. kitni kosti *proks. sezamoidne kosti* proks.
- 14 **ossa digitorum manus: os compedale s. phalanx prox., os coronale s. phalanx media, os ungulare s. phalanx dist.** spr. prstnice: biceljnica ali zg. prstnica, venčnica ali srednja prstnica, kopitnica ali sp. prstnica *kosti pr. prsta: putična kost ili prvi članak prsta, krunska kost ili drugi članak prsta, kopitnica ili treći članak prsta* kosti prsta pr. noge: kičična kost ili prvi članak prsta, krunska kost ili drugi članak prsta, kopitna kost ili treći članak prsta
- 15 **sternum** prsnica *grudnica* grudna kost
- 15' **cartilago xiphoidea** mečasti hrustanec *mačasta hrskavica* mačasta rskavica (lopatasta rskavica)
- 16 **os ilium** črevnica *bočna (crijevna) kost* bedrena (crevna) kost
- 17 **tuber coxae** kolčna grča *bočna kvrga* kvrga bedrene kosti (kuk)
- 17' **tuber sacrale** križna grča *krstačna kvrga* krsna kvrga
- 18 **os ischii, tuber ischiadicum** sednica, sednična grča *sjedna kost, sjedna kvrga*
- 19 **os femoris** stegnenica *bedrena kost* butna kost
- 20 **trochanter major** veći obrtec *velika bedrena kvrga* veliki obrtač
- 21 **trochanter minor** manjši obrtec *mala bedrena kvrga* mali obrtač
- 22 **trochanter tertius** tretji obrtec *treća bedrena kvrga* treći obrtač

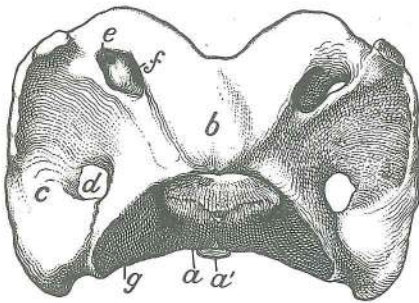
23	patella	pogačica (iver)	iver	čashična kost (iver)
24	tibia	golenica	goljenica	golenjača
25	fibula	mečnica	lisnjača	lisnjača
26	tarsus	nart	skočni zglob	skočni zglob
26'	calcaneus	petnica	petnica	petna kost
27	os metatars. tertium (Mt₃) (tubus)		tretja (3.) stopalnica (zd. piščalnica)	treća (3.)
		metatarz. kost (strž. cjevanica)	treća (3.) metatarz. kost (zd. cevanica)	
27'	os metatars. quartum (Mt₄)		četrtá (4.) stopalnica (str. zd. zapiščalnica)	četvrtá
		(4.) metatarz. kost (strž. laf. štunac)	četvrtá (4.) metatarz. kost	
28	ossa digitorum pedis: os compedale s. phalanx prox., os coronale s. phalanx media, os ungulare s. phalanx dist.		zd. prstnice: biceljnica ali zg. prstnica, venčnica ali srednja prstnica, kopitnica ali sp. prstnica	kosti strž. prsta: putična kost ili prvi članak prsta, krunska kost ili drugi članak prsta, kopitnica ili treći članak prsta
			zd. noge: kičična kost ili prvi članak prsta, krunska kost ili drugi članak prsta, kopitna kost ili treći članak prsta	



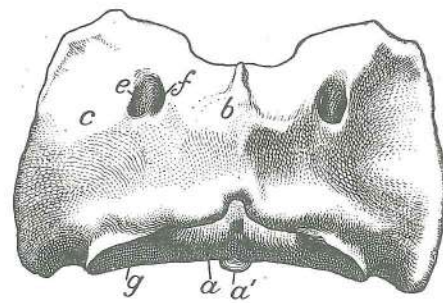
Slika 12: OKOSTJE (pes) l. str. KOSTUR (pas) l. str. KOSTUR (pas) l. str.

12.B.	vertebra thoracica XII	12. prsno vretence	12. grudni kralješak	12. ledjni pršljen
1.H.	vertebra cervicalis I	1. vratno vretence	1. vratni kralješak	1. vratni pršljen
K.	os sacrum	križnica	krstača (križna kost)	krsna kost
1.L., 7.L.	vertebra lumbalis I et VII	1. in 7. ledveno vretence	1. i 7. slabinski kralješak	
		1. i 7. slabinski pršljen		
O.	maxilla	zg. čeljustnica	čeljust	gornjovilična kost
13.R.	costa XIII	13. rebro	13. rebro	13. rebro
1.S.	vertebra caudalis I	1. repno vretence	1. repni kralješak	1. repni pršljen
U.	mandibula	sp. čeljustnica	vilica	donja vilica
1	scapula	plečnica	lopatica	lopatica
2	spina scapulae	plečnični greben	lopatični greben	lopatični greben
3	acromion	ostrc	akromion	akromion
4	humerus	nadlahtnica	nadlaktična (ramena) kost	ramena kost (nadlaktica)
5	tuberculum majus	večja grbica	velika nadlaktična kvrga	velika nadlaktična kvrga
6	tuberositas deltoidea	deltoidna grbavina	deltoidna hrapavost	kvržica
		deltoidnog m.		
7	ulna	komolčnica	laktenica	lakatna kost
8	olecranon	kljukica	olekranon (lakatni izd.)	olekranon (lakatni izd.)
9	radius	koželjnica	palčanica	žbica
10	carpus	zapestje	karpus (zapešče)	karpus

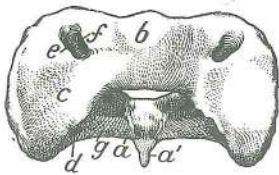
- 11 **os carpi accessorium** privesna zapestnica *dodatna karp. kost* pridodata karp. kost
 12 **metacarpus** spr. piščal (dlan) *metacarpus* metakarpus
 13 **ossa digitorum manus: os compedale s. phalanx prox., os coronale s. phalanx media, os unguiculare s. phalanx dist.** spr. prstnice: biceljnica ali zg. prstnica, venčnica ali srednja prstnica, krepeljnica ali sp. prstnica *kosti pr. prsta: putična kost ili prvi članak, krunska kost ili drugi članak, kost pandže ili treći članak prsta* kosti prsta pr. noge: kičična kost ili prvi članak, krunska kost ili drugi članak, kost kandže ili treći članak prsta
 14 **sternum** prsnica *grudnica* grudna kost
 14' **manubrium sterni** prsnični ročaj *držak grudnice* držak grudne kosti
 15 **os ilium** črevnica *bočna (crijevna) kost* bedrena (crevna) kost
 16 **tuber coxae** kolčna grča *bočna kvrga* kvrga bedrene kosti (kuk)
 17 **tuber ischiadicum** sednična grča *sjedna kvrga* sedna kvrga
 18 **os femoris** stegnenica *bedrena kost* butna kost
 19 **trochanter major** veći obrtec *velika bedrena kvrga* veliki obrtač
 20 **patella** pogačica (iver) *iver* čašična kost (iver)
 21 **tibia** golenica *goljenica* golenjača
 21' **condylus lat.** str. čvrš *lat. kondil* lat. kondil
 22 **tarsus** nart *skočni zglob* skočni zglob
 23 **fibula** mečnica *lisnjača* lisnjača
 24 **tuber calcanei** petnična grča *petna kvrga* petna kvrga
 25 **metatarsus** zd. piščal *metatarsus* metatarsus
 26 **ossa digitorum pedis** zd. prstnice *kosti strž. prsta* kosti prsta zd. noge



13



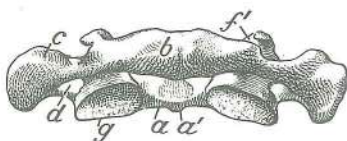
14



15



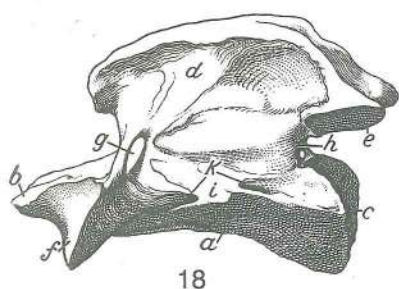
16



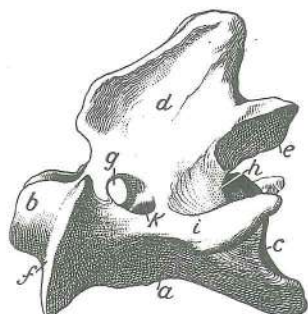
17

Slika 13, 14, 15, 16, 17: NOSAČ (konj, govedo, prašič, pes, človek)
 kaudodorz. str. NOSAČ (konj, govedo, svinja, pas, čovjek)
 kaudodorz. str. NOSAČ (konj, goveče, svinja, pas, čovek)
 kaudodorz. str.

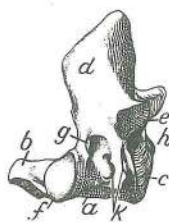
- a **arcus ventr.** sp. lok *ventr. luk* ventr. luk
 a' **tuberculum ventr.** sp. grbica *ventr. kvržica* ventr. kvržica
 b **arcus dors., tuberculum dors.** zg. lok, zg. grbica *dorz. luk, dorz. kvržica* dorz. luk, dorz. kvržica
 c **atlas, proc. transversus (ala atlantis)** nosač, prečni pod. (nosačevo krilo) *nosač, poprečni izd. (krilo nosača)* nosač: poprečni izd. (krilo nosača)
 d **for. transversarium** prečna odp. *poprečni otv.* poprečni otv.
 e **for. alare** krilna odp. *krilni otv.* krilni otv.
 e' **incisura alaris** (sl. 16) krilna zareza *krilna usjeklina* krilni usek
 f **for. vertebrale lat.** str. vretenčna odp. *lat. kralješni otv.* lat. pršljenski otv.
 f' **sulcus a. vertebralis** (sl. 17) žleb za vretenčno a. *žlijeb kralješčane a.* žleb pršljenske a.
 g **fovea articularis caud.** zd. sklepnja jama *strž. zglobna udubina* kaud. zglobna udubina



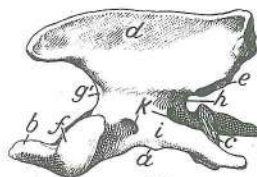
18



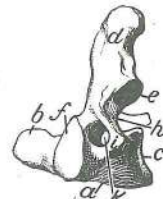19



20



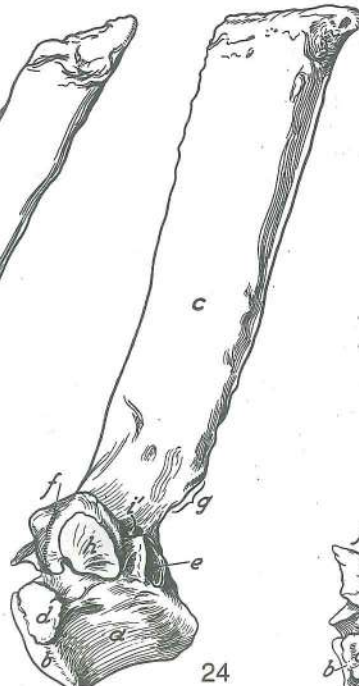21



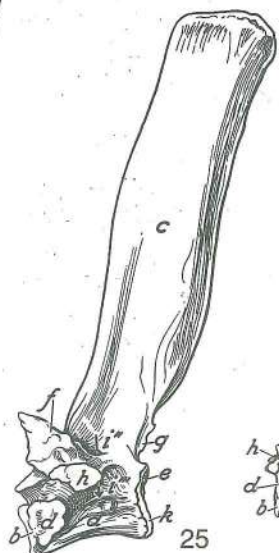
22



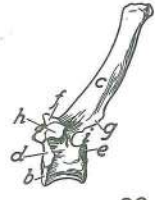
23



24



25



26

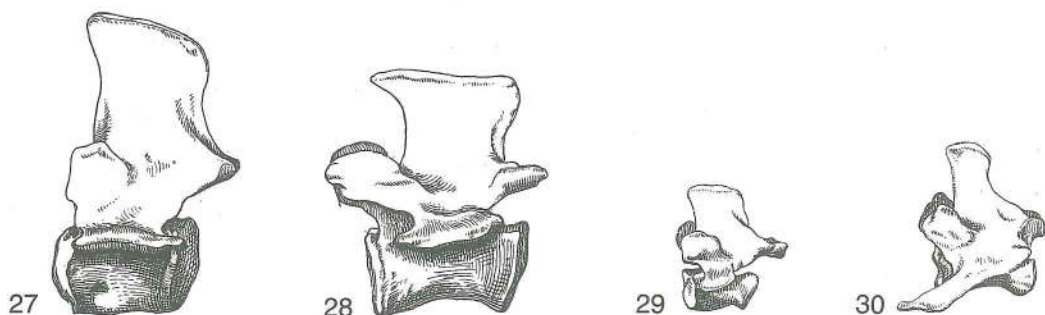
Slika 18, 19, 20, 21, 22: OKRETAČ (konj, govedo, prašič, pes, človek) OBRTAČ (konj, govedo, svinja, pas, čovjek) OBRTAČ (konj, goveče, svinja, pas, čovek)

- a **corpus axis** okretačevo telo trup obrtača telo obrtača
- b **dens axis** okretačev zob zub obrtača zub obrtača
- c **extremitas caud. s. fossa vertebrae** zd. okrajek ali vretenčna jama strž. okrajak ili kralješna jama kaud. kraj ili pršljenska udubina
- d **processus spinosus** trnasti pod. trnasti izd. trnasti izd.
- e **proc. articularis caud.** zd. sklepni pod. strž. zglobni izd. kaud. zglobni izd.
- f **proc. articularis cran.** spr. sklepni pod. pr. zglobni izd. kran. zglobni izd.
- g **for. vertebrae lat.** str. vretenčna odp. lat. kralješni otv. lat. pršljenski otv.
- g' **incisura vertebralis cran.** (sl. 21) spr. vretenčna zarezka pr. kralješna usjeklina kran. pršljenski usek
- h **incisura vertebralis caud.** zd. vretenčna zarezka strž. kralješna usjeklina kaud. pršljenski usek
- i **proc. transversus** prečni pod. poprečni izd. poprečni izd.
- k **foramen transversarium** prečna odp. poprečni otv. poprečni otv.

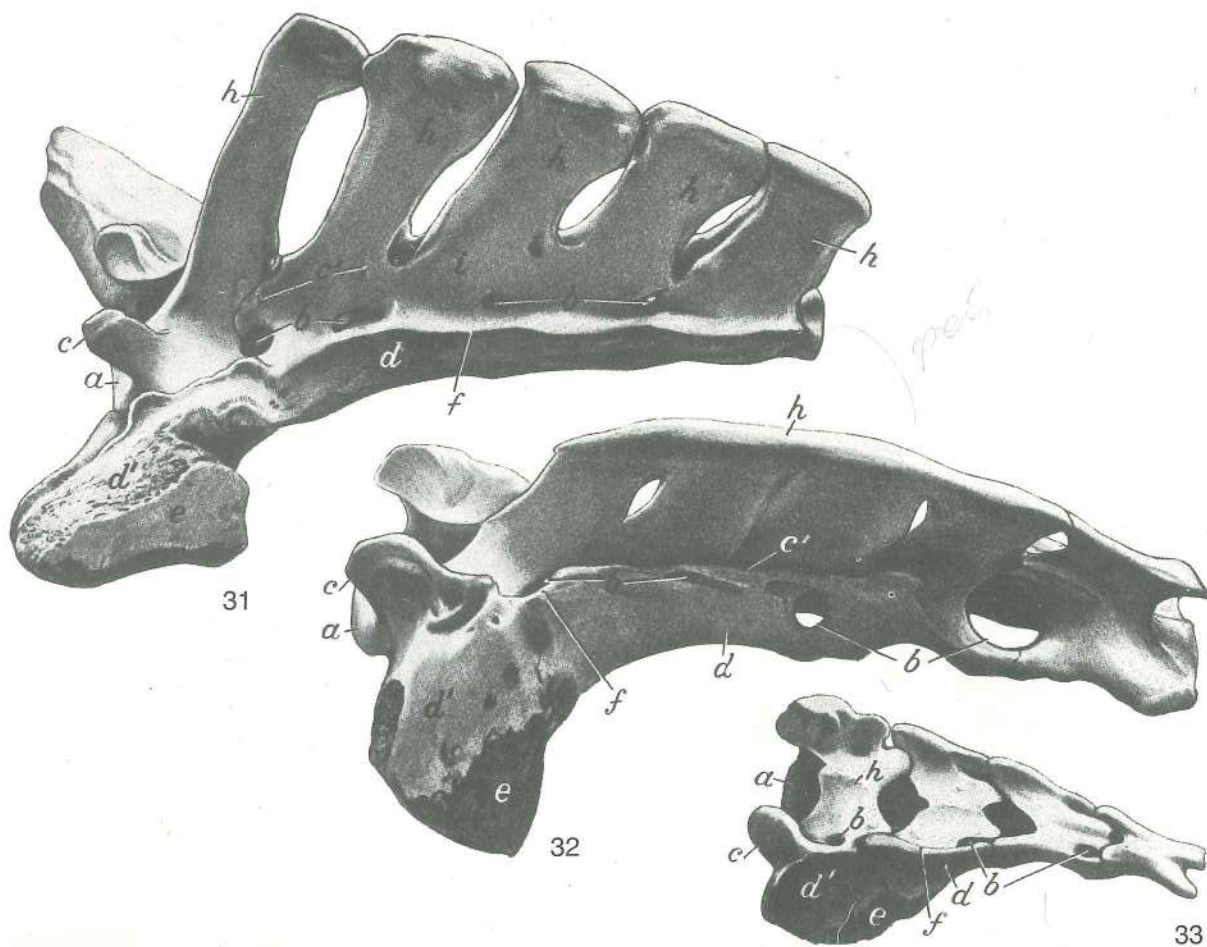
Slika 23, 24, 25, 26: ČETRTO (4.) PRSNO VRETENCE (konj, govedo, prašič, pes) I. str. ČETVRTI (4.) GRUDNI KRALJEŠAK (konj, govedo, svinja, pas) I. str. ČETVRTI (4.) LEDJNI PRŠLJEN (konj, goveče, svinja, pas) I. str.

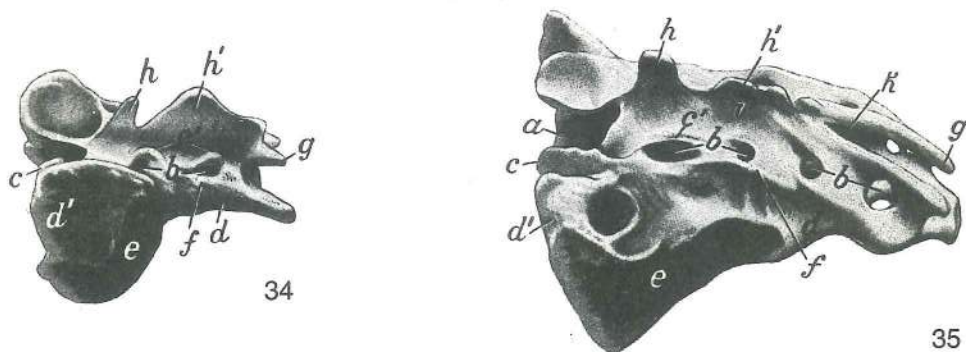
- a **corpus vertebrae** vretenčno telo trup kralješka telo pršljena
- b **extremitas cran. s. caput vertebrae** spr. okrajek ali vretenčna glava pr. okrajak ili glava kralješka kran. kraj ili glava pršljena

- c **proc. spinosus** trnasti pod. *trnasti izd.* trnasti izd.
 d **fovea costalis cran.** spr. rebarna jamica *pr. rebrena jamica* kran. rebarna jamica
 e **fovea costalis caud.** zd. rebarna jamica *strž. rebrena jamica* kaud. rebarna jamica
 f **proc. mamillaris** seskasti pod. *sisasti izd.* sisasti izd.
 g **proc. articularis caud.** zd. sklepni pod. *strž. zglobni izd.* kaud. zglobni izd.
 h **fovea costalis transv.** prečna rebarna jamica *poprečna rebrena jamica*
 i **incisura vertebralis caud.** zd. vretenčna zarezca *strž. kralješna usjeklina*
 kaud. pršljenski usek
 i' **for. vertebrale lat.** str. vretenčna odp. *lat. kralješni otv.* lat. pršljenski otv.
 i'', i''' **for. vertebrale lat. dors. et ventr.** zg. in sp. str. vretenčna odp. *dorz. i ventr. lat. kralješni otv.* dorz. i ventr. lat. pršljenski otv.
 k **extremitas caud. s. fossa vertebrae, cartilago epiphysialis** (sl. 25) zd. okrajek ali vretenčna jama, epifizni hrustanec *strž. okrajak ili jama kralješka, epifizna hrskavica*
 kaud. kraj ili jama pršljena, epifizna rskavica



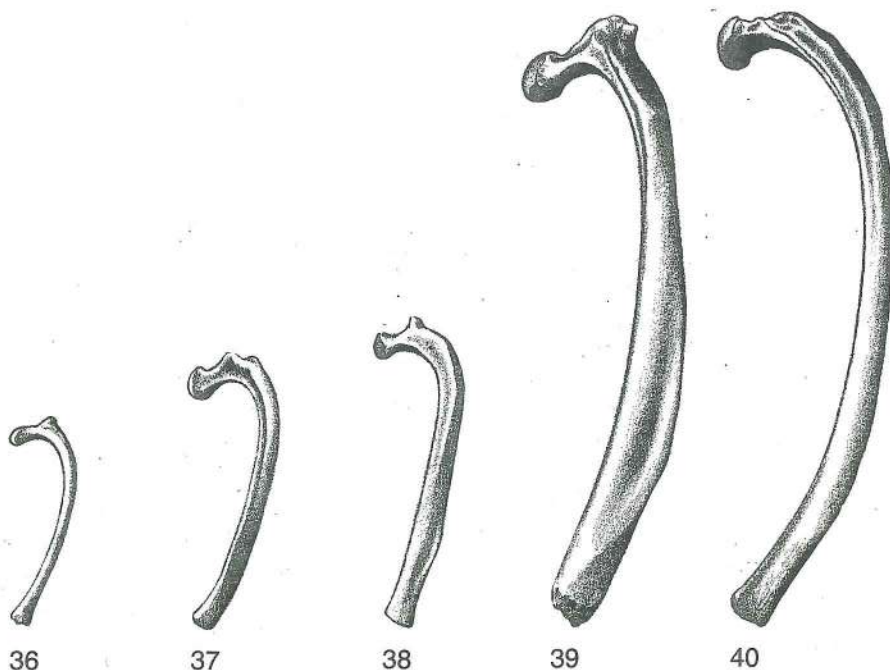
Slika 27, 28, 29, 30: ČETIRTO (4.) LEDVENO VRETENCE (konj, govedo, prašič, pes) I. str. ČETVRTI (4.) SLABINSKI KRALJEŠAK (konj, govedo, svinja, pas) I. str. ČETVRTI (4.) SLABINSKI PRŠLJEN (konj, goveče, svinja, pas) I. str.



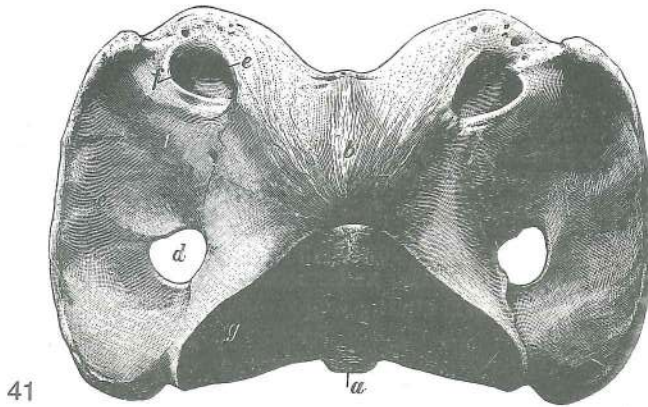


Slika 31, 32, 33, 34, 35: KRIŽNICA (konj, govedo, prašič, pes, človek) l. zg. str. KRSTAČA (konj, govedo, svinja, pas, čovjek) l. gor. str. KRSNA KOST (konj, goveče, svinja, pas, čovek) l. dorz. str.

- a **corpus vertebrae** vretenčno telo trup kralješka telo pršljena
- b, b **foramina sacralia dorsalia** zg. križnične odp. dorz. krstačni otv. dorz. krsni otv.
- c **proc. articularis cran.** spr. sklepni pod. pr. zglobni izd. kran. zglobni izd.
- c' **crista sacralis intermedia** (sl. 32) srednji križnični greben sred. krstačni greben
sred. greben krsne kosti
- d **os sacrum, pars lat.** križnica, str. del krstača, postrani dio krsna kost,
postrani deo
- d' **ala ossis sacri** križnično krilo krilo krstače krilo krsne kosti
- e **facies auricularis** uhljasta pl. uškasta ploha uvasta pov.
- f **crista sacralis lat.** str. križnični greben lat. krstačni greben lat. greben
krsne kosti
- g **vertebra sacralis III, proc. articularis caud.** (sl. 34) tretje (3.) križnično
vretence, zd. sklepni pod. treči (3.) krstačni kralješak, strž. zglobni izd. treči
(3.) krsni pršljen, kaud. zglobni izd.
- g **cornu sacrale** (sl. 35) križnični rožič krstačni roščič roščič krsne kosti
- h, h' **proc. spinosi, crista sacralis mediana** trnasta podaljška, središnji križnični greben
trnasti izdanci, središnji krstačni greben trnasti izdanci, središnji greben krsne kosti
- i **crista sacralis mediana** (sl. 35) središnji križnični greben središnji krstačni
greben središnji greben krsne kosti
- k **hiatus sacralis** križnična zev krstačni procjep zjap krsne kosti

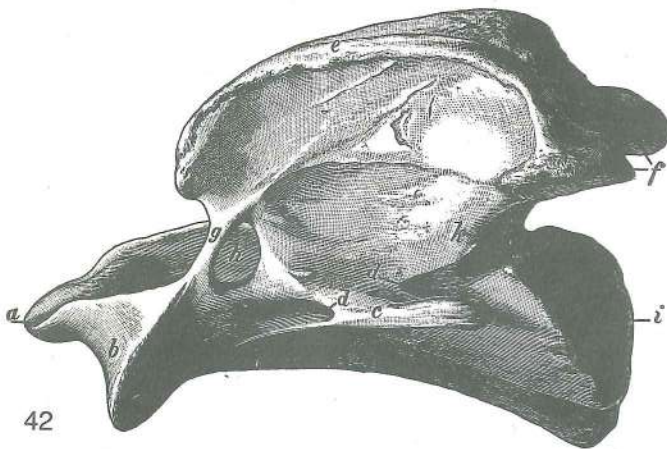


Slika 36, 37, 38, 39, 40: SEDMO (7.) LEVO REBRO (pes, prašič, ovca, govedo), str. pl. in DEVETO (9.) LEVO REBRO (konj) str. pl. SEDMO (7.) LIJEVO REBRO (pas, svinja, ovca, govedo) lat. pov. i DEVETO (9.) LIJEVO REBRO (konj) lat. pov. SEDMO (7.) LEVO REBRO (pas, svinja, ovca, goveče) lat. pov. i DEVETO (9.) LEVO REBRO (konj) lat. pov.

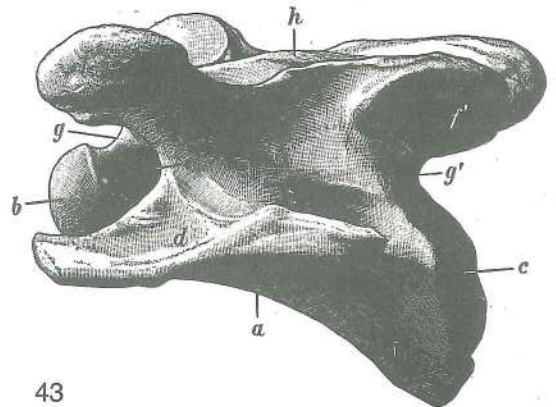


Slika 41: NOSAČ (konj) zg. pl. NOSAČ (konj) dorz. pov. NOSAČ (konj) dorz. pov.

- | | | | | | |
|---|---------------------------------|---------------------|-----------------------|----------------------|-----------------|
| a | tuberculum ventr. | sp. grbica | ventr. kvržica | ventr. kvržica | |
| b | tuberculum dors. | zg. grbica | dorz. kvržica | dorz. kvržica | |
| c | atlas, proc. transversus | nosač, prečni pod. | nosač, poprečni izd. | nosač, | poprečni izd. |
| d | for. transversarium | prečna odp. | poprečni otv. | poprečni otv. | |
| e | for. vertebrale lat. | str. vretenčna odp. | lat. kralješni otv. | lat. pršljenski otv. | |
| f | for. alare | krilna odp. | krilni otv. | krilni otv. | |
| g | fovea articularis caud. | zd. sklepna jama | strž. zglobna udubina | kaud. | zglobna udubina |



42



43

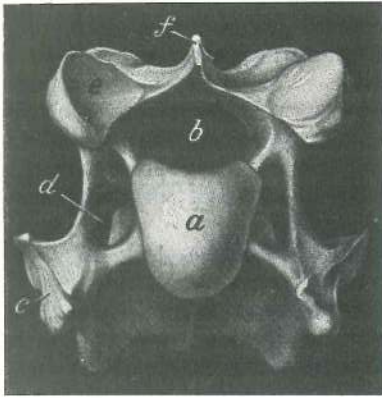
Slika 42: OKRETAČ (konj) l. str. OBRTAČ (konj) l. str. OBRTAČ (konj) l. str.

- | | | | | | |
|------|---------------------------------------|-----------------------|-----------------------|-----------------------|--|
| a | dens | zob | zub | zub | |
| b | proc. articularis cran. | spr. sklepni pod. | pr. zglobni izd. | kran. zglobni izd. | |
| c | proc. transversus | prečni pod. | poprečni izd. | poprečni izd. | |
| d, d | for. transversarium | prečna odp. | poprečni otv. | poprečni otv. | |
| e | proc. spinosus | trnasti pod. | trnasti izd. | trnasti izd. | |
| f | processus articulares caudales | zd. sklepna podaljška | strž. zglobni izdanci | kaud. zglobni izdanci | |
| g | | koščeni mostiček | koštani mostič | koštani mostič | |
| h | for. vertebrale lat. | str. vretenčna odp. | lat. kralješni otv. | lat. pršljenski otv. | |
| i | extremitas caud. | zd. okrajek | strž. okrajak | kaud. kraj | |

Slika 43: ČETRTO (4.) VRATNO VRETENCE (konj) l. str. ČETVRTI (4.) VRATNI KRALJEŠAK (konj) l. str.
ČEVTRTI (4.) VRATNI PRŠLJEN (konj) l. str.

- | | | | | | |
|---|--|----------------------------------|-----------------|-------------------------------|---------------------------------|
| a | corpus vertebrae | vretenčno telo | trup kralješka | telo pršljena | |
| b | extremitas cran. s. caput vertebrae | spr. okrajek ali vretenčna glava | glava kralješka | kran. kraj ili glava pršljena | pr. okrajak ili |
| c | extremitas caud. s. fossa vertebrae | zd. okrajek ali vretenčna jama | strž. okrajak | ili jama kralješka | kaud. kraj ili udubina pršljena |
| d | proc. transversus | prečni pod. | poprečni izd. | poprečni izd. | |

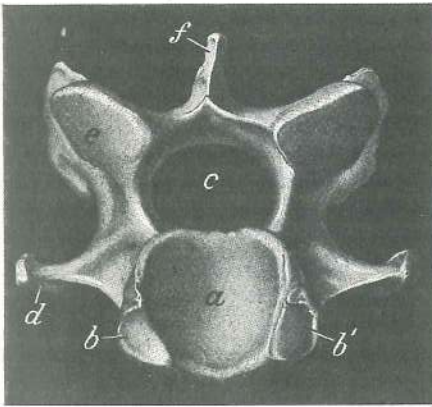
- e, e **for. transversarium** prečna odp. *poprečni otv.* poprečni otv.
 f **proc. articularis cran. sin.** l. spr. sklepni pod. *pr. l. zglobni izd.* kran. l. zglobni izd.
 f' **proc. articularis caud. sin.** l. zd. sklepni pod. *strž. l. zglobni izd.* kaud. l. zglobni izd.
 g, g' **incisurae vertebrales** vretenčni zarezi *kralješne usjekline* pršljenski useci
 h **proc. spinosus (rudimentarius)** trnasti pod. (zakrnel) *trnasti izd. (zakržljao)* trnasti izd. (zakržljao)



44

Slika 44: ŠESTO (6.) VRATNO VRETNICE (konj) spr. pl. ŠESTI (6.) VRATNI KRALJEŠAK (konj) pr. pov. ŠESTI (6.) VRATNI PRŠLJEN (konj) kran. pov.

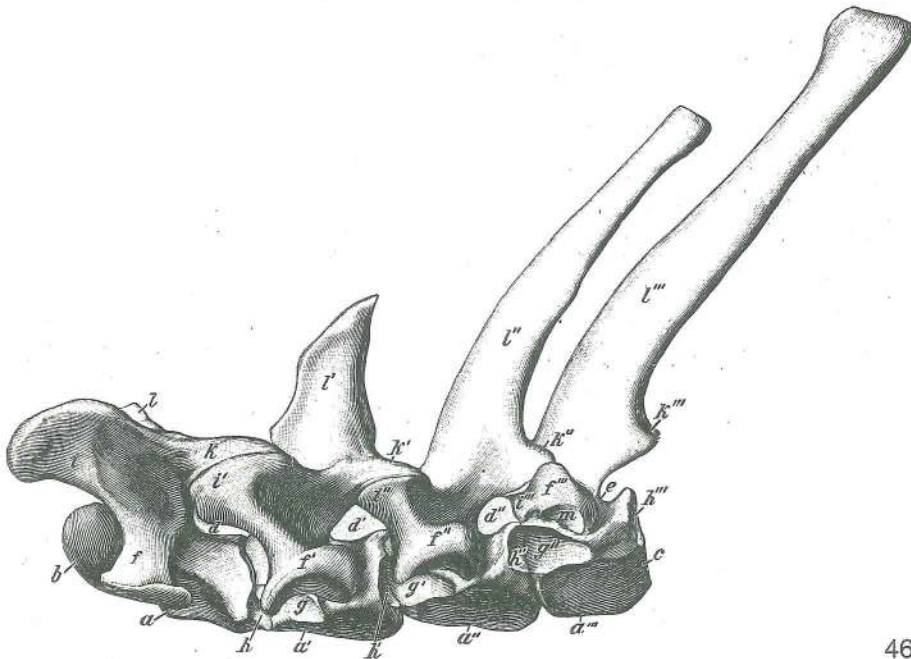
- a **extremitas cran. s. caput vetebrae** spr. okrajek ali vretenčna glava *pr. okrajek ili glava kralješka* kran. kraj ili glava pršljena
 b **for. vertebrae** vretenčna odp. *kralješni otv.* pršljenski otv.
 c **proc. transversus** prečni pod. *poprečni izd.* poprečni izd.
 d **for. transversarium** prečna odp. *poprečni otv.* poprečni otv.
 e **proc. articularis cran.** spr. sklepni pod. *pr. zglobni izd.* kran. zglobni izd.
 f **proc. spinosus** trnasti pod. *trnasti izd.* trnasti izd.



45

Slika 45: SEDMO (7.) VRATNO VRETNICE (konj) zd. pl. SEDMI (7.) VRATNI KRALJEŠAK (konj) strž. pov. SEDMI (7.) VRATNI PRŠLJEN (konj) kaud. pov.

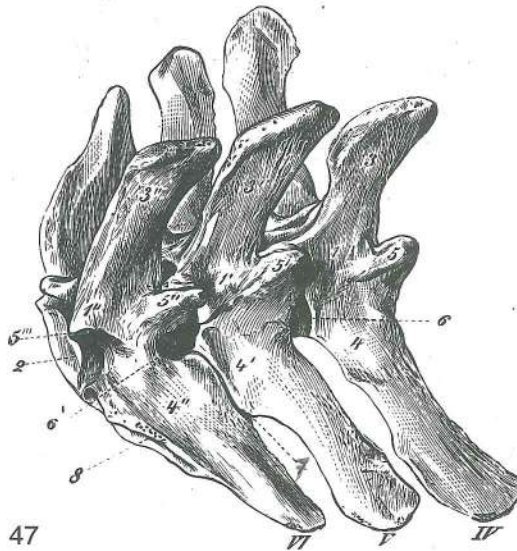
- a **extremitas caud. s. fossa vertebrae** zd. okrajek ali vretenčna jama *strž. okrajek ili jama kralješka* kaud. kraj ili udubina pršljena
 b, b' **foveae costales caud.** zd. jamici (za rebri glavi) *strž. jamice (za rebrene glavice)* kaud. jamice (za rebarne glavice)
 c **for. vertebrae** vretenčna odp. *kralješni otv.* pršljenski otv.
 d **proc. transversus** prečni pod. *poprečni izd.* poprečni izd.
 e **proc. articularis caud.** zd. sklepni pod. *strž. zglobni izd.* kaud. zglobni izd.
 f **proc. spinosus** trnasti pod. *trnasti izd.* trnasti izd.



46

Slika 46: ZADNJE VRATNO VRETENCA IN PRVA TRI PRSNA VRETENCA (konj) I. str. POSLEDNJI VRATNI KRALJEŠAK I TRI PRVA GRUDNA KRALJEŠKA (konj) I. str. POSLEDNJI VRATNI I PRVA TRI LEDJNA PRŠLJENA (konj) I. str

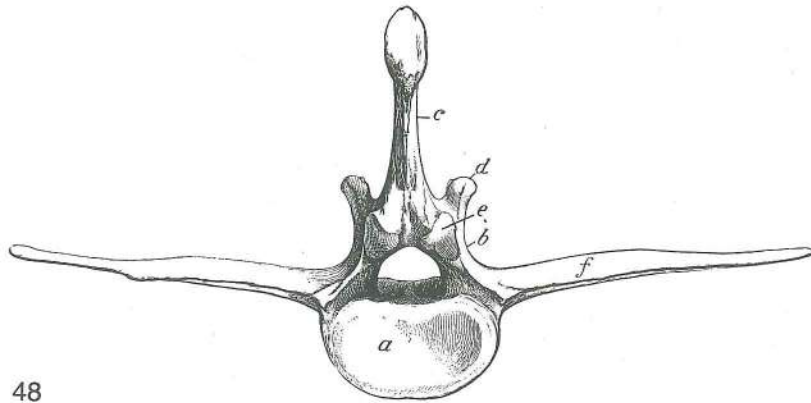
a, a', a'', a'''	corpus vertebrae	vretenčno telo	trup kralješka	telo pršljena	
b	extremitas cran. s. caput vertebrae	spr. okrajek ali vretenčna glava		<i>pr. okrajak</i>	
		ili glava kralješka	kran. kraj ili glava pršljena		
c	extremitas caud. s. fossa vertebrae	zd. okrajek ali vretenčna jama		<i>strž. okrajak ili jama kralješka</i>	kaud. kraj ili udubina pršljena
d, d', d''	foramina intervertebralia	medvretenčne odprtine		<i>medukralješni otvori</i>	
		medjpršljenski otvori			
e	incisura vertebralis caud.	zd. vretenčna zarezca		<i>strž. kralješka usjeklina</i>	kaud. pršljenski usek
f, f', f'', f'''	processus transversi	prečni podaljški	<i>poprečni izdanci</i>	poprečni izdanci	
g, g', g''	foveae costales caud.	zd. jamice za rebre glave		<i>strž. jamice za rebrene glavice</i>	kaud. jamice za rebarne glavice
h, h', h'', h'''	foveae costales caud.	zd. jamice za rebre glave		<i>strž. jamice za rebrene glavice</i>	kaud. jamice za rebarne glavice
i, i', i'', i'''	processus articulares cran.	spr. sklepni podaljški	<i>pr. zglobni izdanci</i>	kran.	
		zglobni izdanci			
k, k', k'', k'''	processus articulares caud.	zd. sklepni podaljški	<i>strž. zglobni izdanci</i>	kaud.	
		zglobni izdanci			
l, l', l'', l'''	procesni spinosi	trnasti podaljški	<i>trnasti izdanci</i>	trnasti izdanci	
m	vertebra thoracica tertia (III), fovea costalis transversalis			tretje (3.) prsno vretenca,	prečna jamica za rebro grbico
				<i>treči (3.) grudni kralješak, poprečna jamica za rebrenu kvrčicu</i>	treči (3.) ledjni pršljen, poprečna jamica za rebarnu kvrčicu



Slika 47: ZADNJA TRI (3) LEDVENA VRETENCA (konj) d. zg. pl. TRI (3) POSLJEDNJA SLABINSKA KRALJEŠKA (konj) d. gor. pov. TRI (3) POSLEDNJA SLABINSKA PRŠLJENA (konj) d. dorz. pov.

IV, V, VI	vertebra lumbalis IV, V, VI	4., 5., 6. ledveno vretenca	4., 5., 6. slabinski kralješak
		4., 5., 6. slabinski pršljen	
1, 1', 1''	arcus vertebrarum	vretenčni loki	<i>kralješni lukovi</i> pršljenski lukovi
2	extremitas caud. s. fossa vertebrae	zd. okrajek ali vretenčna jama	<i>strž. okrajak</i>
		ili jama kralješka	kaud. kraj ili udubina pršljena
3, 3', 3''	processus spinosi	trnasti podaljški	<i>trnasti izdanci</i> trnasti izdanci
4, 4', 4''	processus transversi	prečni podaljški	<i>poprečni izdanci</i> poprečni izdanci
5, 5', 5''	processus articulares cran. + processus mamillares = processus mamilloarticulares	spr. sklepni podaljški + seskasti podaljški = seskastosklepni podaljški	
		<i>pr. zglobni izdanci + sisasti izdanci = zglobnosisasti izdanci</i>	
		kran. zglobni izdanci + sisasti izdanci = zglobnosisasti izdanci	
5'''	proc. articularis caud. (vertebra lumbalis VI)	zd. sklepni podaljšek (6. ledveno vr.)	<i>strž. zglobni izdanak (6. slabinski kr.)</i> kaud. zglobni izdanak (6. slabinski prš.)

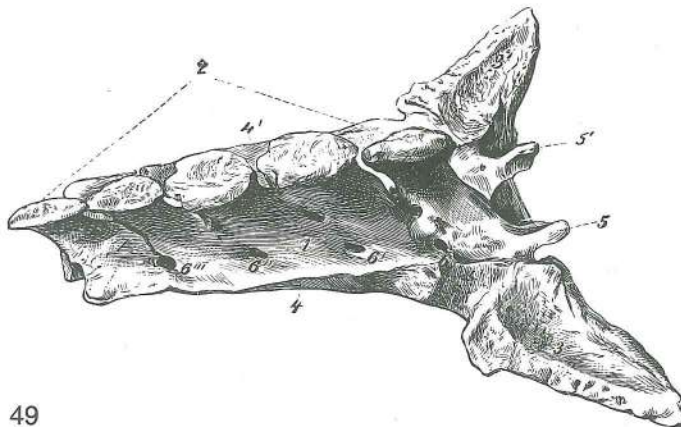
- 6, 6' **foramina intervertebralia** medvretenčni odprtini međukralješni otvori
medjupršljenski otvori
- 7 **art. intertransversaria lumbalis (vertebra lumbalis V et VI)** ledveno-medprečni sklep
(5. in 6. ledveno vr.) zglob među poprečnim izdancima (5. i 6. slabinski kr.) zglob
između poprečnih izdanaka (5. i 6. slabinski prš.)
- 8 **facies articularis alae ossis sacri** sklepna pl. za križnično krilo zglobna pov. za krilo
krstače zglobna pov. za krilo krsne kosti



48

Slika 48: LEDVENO VRETNICE (konj) zd. str. SLABINSKI KRALJEŠAK (konj) strž. pov. SLABINSKI PRŠLJEN (konj) kaud. str.

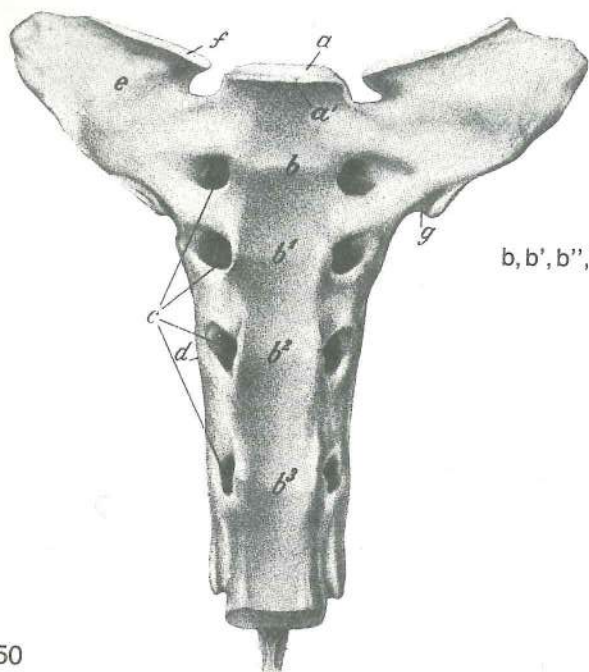
- a **extremitas caud. s. fossa vertebrae** zd. okrajek ali vretenčna jama strž. okrajak
ili jama kralješka kaud. kraj ili udubina pršljena
- b **arcus vertebrae** vretenčni lok kralješni luk luk pršljena
- c **proc. spinosus** trnasti pod. trnasti izd. trnasti izd.
- d **proc. articularis cran.** spr. sklepni pod. pr. zglobni izd. kran. zglobni izd.
- e **proc. articularis caud.** zd. sklepni pod. strž. zglobni izd. kaud. zglobni izd.
- f **proc. transversus s. costarius** prečni pod. poprečni izd. poprečni izd.



49

Slika 49: KRIŽNICA (konj) d. zg. str. KRSTAČA (konj) d. gor. str. KRSNA KOST (konj) d. dorz. str.

- 1 **arcus vertebrae** vretenčni lok kralješni luk luk pršljena
- 2 **processus spinosi** trnasti podaljški trnasti izdanci trnasti izdanci
- 3, 3' **alae ossis sacri** križnični krili krila krstače krila krsne kosti
- 4, 4' **vertebrae sacrales II—V, processus transversi** 2.—5. križnično vretenca, prečni
podaljški 2.—5. krstačni kralješak, poprečni izdanci 2.—5. krsni pršljen, poprečni
izdanci
- 5, 5' **processus articulares cran.** spr. sklepna podaljška pr. zglobni izdanci
kran. zglobni izdanci
- 6, 6', 6'', 6''' **foramina sacralia dorsalia** zg. križnične odprtine dorz. krstačni otvori
dorz. krsni otvori



50

Slika 50: KRIŽNICA (konj) sp. pl. KRSTAČA (konj) do. pov. KRSNA KOST (konj) ventr. pov.


- a **extremitas cran. s. caput vertebrae** spr. okrajek ali vretenčna glava pr. okrajak ili glava kraješka kran. kraj ili glava pršljena
- a' **promontorium** brdce promontorij (rt) promontorij (rt)
- b, b', b'', b''' **lineae transversae** prečne črte poprečne pruge poprečne pruge
- c **foramina sacralia pelvina** medenične križnične odprtine ventr. krstačni otvori ventr. krsni otvori
- d **pars lateralis** str. del lat. dio lat. deo
- e **ala ossis sacri** križnično krilo krilo krstače kralješka kran. kraj ili glava pršljena
- f **facies articularis** sklepna pl. zglobna pov. zglobna pov.
- g **sulcus a. glutaee cran.** žleb za spr. zadnjično a. žlijeb za pr. sapnu a. žleb za kran. sapnu a.
- h **proc. spinosus** trnasti pod. trnasti izd. trnasti izd.



51

Slika 51: DEVETO (9.) LEVO REBRO (konj) kaudomed. str. DEVETO (9.) LIJEVO REBRO (konj) kaudomed. str. DEVETO (9.) LEVO REBRO (konj) kaudomed. str.

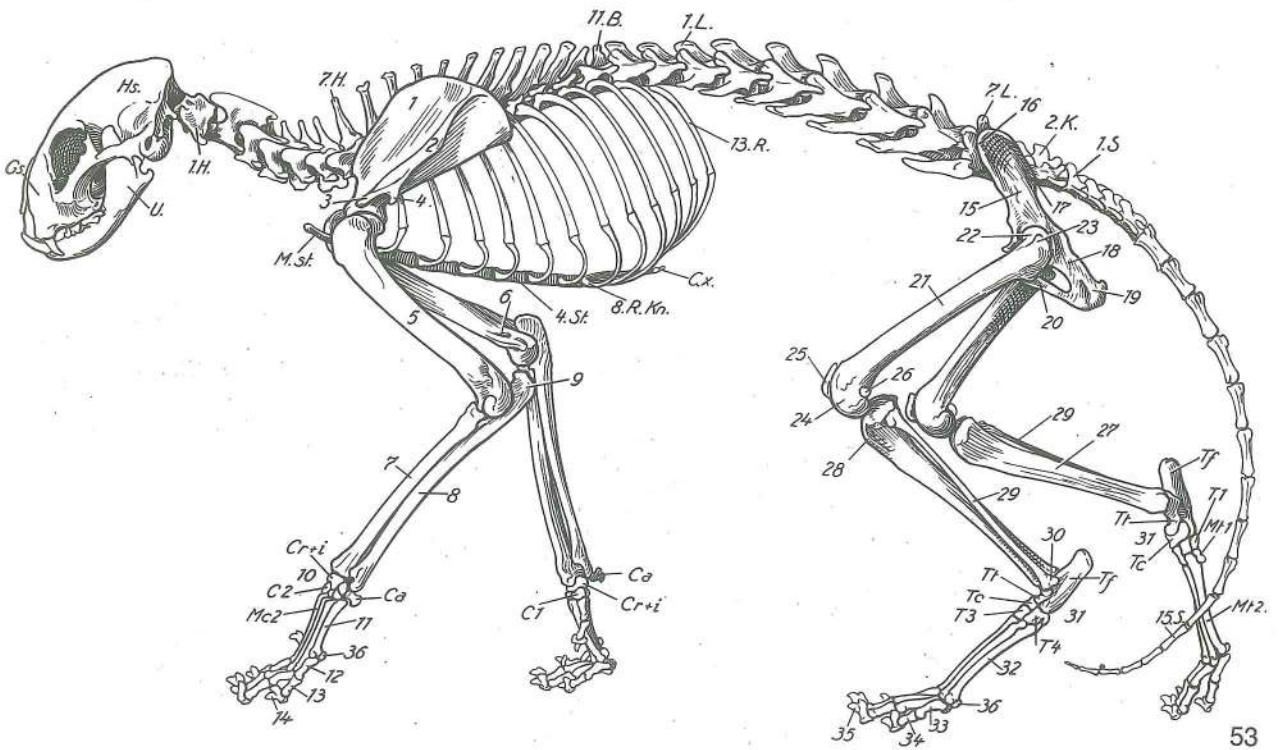
- a, a' **facies articularis capitae costae cran. et caud.** spr. in zd. sklepna pl. rebrene glave pr. i str. zglobna pov. glavice rebra kran. i kaud. zglobna pov. glavice rebra
- b **sulcus capitae costae** žleb rebrene glave žlijeb rebrene glavice žleb rebarne glave
- c **collum costae** rebarni vrat vrat rebra vrat rebra
- d **tuberculum costae** rebarna grbica rebrena kvržica rebarna kvržica
- e **corpus costae** rebarna glavina trup rebra telo rebra
- f **sulcus costae** rebarni žleb žlijeb rebra žleb rebra
- g **cartilago costalis** rebarni hrustanec rebrena hrskavica rebarna rskavica



52

Slika 52: HRUSTANČNA PRSNIČA (žrebe) I. str. HRSKAVIČNA GRUDNICA (ždrijebe) I. str. RSKAVIČNA GRUDNA KOST (ždrebe) I. str.

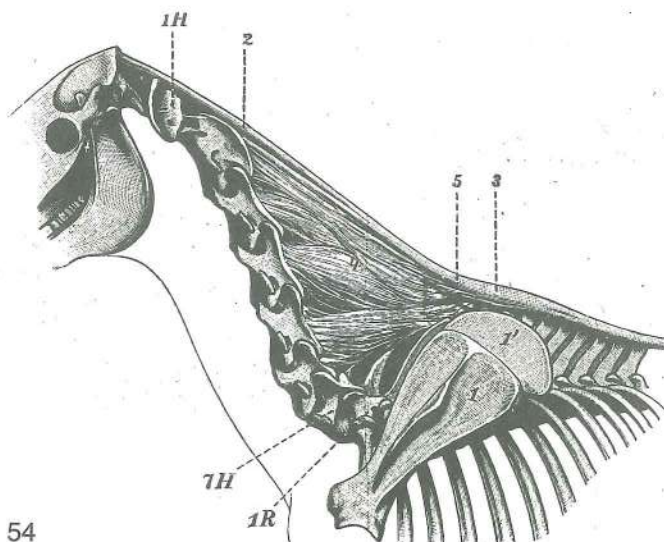
- sternebrae** prsničice (temne ploskve so jedra okostenevanja) sternebre (tamni prostori su jezgre okoštavanja) sternebre (tamna mesta su jezgre okoštavanja)
- a **manubrium sterni** prsnični ročaj držak grudnice držak grudne kosti
- b **cartilago xiphoidea** mečasti hrustanec mačasta hrskavica mačasta rskavica (lopatasta rskavica)
- c **incisura costalis** rebarna zareza rebrena usjeklina rebarni usek
- c' **incisurae costales ultimae** zadnji rebarni zarezi posljednje rebrene usjekline poslednji rebarni useci



Slika 53: OKOSTNJAK (mačka) I. str. KOSTUR (mačka) I. str. KOSTUR (mačka) I. str.

- 11.B. **vertebra thoracica XI = vertebra anticlinalis** enajsto (11.) prsno vretence = antiklinalno vretence z navpičnim trnastim podaljškem jedanaesti (11.) grudni kralješak s okomitim trnastim izdankom = antiklinalni kralješak jedanaesti (11.) ledjni pršljen sa vertikalnim trnastim izdankom = antiklinalni pršljen
- C.x. **cartilago xiphoidea** mečasti hrustanec mačasta hrskavica mačasta rskavica
- Gs. **splanchnocranium** obrazna lobanja lični dio lubanje lični deo lobanje
- Hs. **neurocranium** možganska lobanja mozgovni dio lubanje mozgovni deo lobanje
- 1.H., 7.H. **vertebra cervicalis I et VII** prvo (1.) in sedmo (7.) vratno vr. prvi (1.) i sedmi (7.) vratni kr. prvi (1.) i sedmi (7.) vratni prš.
- 2.K. **vertebra sacralis II** drugo (2.) križnično vr. drugi (2.) krstačni kr. drugi (2.) krsni prš.
- 1.L., 7.L. **vertebra lumbalis I et VII** prvo (1.) in sedmo (7.) ledveno vr. prvi (1.) i sedmi (7.) slabinski kr. prvi (1.) i sedmi (7.) slabinski prš.
- M.st. **manubrium sterni** prsnični ročaj držak grudnice držak grudne kosti
- 8.Rkm. **cartilago costalis VIII** hrustanec 8. rebra hrskavica 8. rebra rskavica 8. rebra
- 1.S., 15.S. **vertebra caud. I et XV** prvo (1.) in petnajsto (15.) repno vr. prvi (1.) i petnaesti (15.) repni kr. prvi (1.) i petnaesti (15.) repni prš.
- 4.St. **sternebra IV** četrta (4.) prsničica četrta (4.) sternebra četrta (4.) sternebra
- 1 **scapula** plečnica lopatica lopatica
- 2 **tuber spinae scapulae** grba plečničnega grebena zadebljanje lopatičneg grebena
- 3 **acromion, proc. hamatus** ostrc, kavljasti pod. akromion, kukasti izd. akromion, kukasti izd.
- 4 **proc. suprahamatus** nadkavljev pod. nadkukasti izd. nadkukasti izd.
- 5 **humerus** nadlahtnica nadlaktična (ramena) kost nadlaktatna (ramena) kost
- 6 **for. supracondylare** nadčvršna odp. nadkondilarni otv. nadkondilarni otv.
- 7 **radius** koželjnica palčanica žbica
- 8 **ulna** komolčnica laktenica lakatna kost
- 9 **olecranon** kljukica olekranon (lakatni izd.) olekranon (lakatni izd.)
- 10 **ossa carpi: os carpi radiale et intermedium (Cr + i), os carpi accessorium (Ca), os carpale secundum (C₂)** zapestnica: koželjna zapestnica (čolnič) in medzapestnica (lunica), privesna zapestnica (grašica), druga zapestna kost (mala mnogovelnica) karpalne (zapeščajne) kosti: srednjo-palčana karpalna kost, dodatna karpalna kost, druga karpalna kost karpalne kosti (kosti prednjeg šapja): žbično-središna karpalna kost, dodatna karpalna kost, druga karpalna kost

- 11 **ossa metacarpalia, os metacarp. secundum (Mc₂)** dlančnice, druga dlančnica metakarp. kosti, druga metakarp. kost metakarp. kosti (kosti prednjeg došapja), druga metakarp. kost
- 12 **phalanx prox.** zg. prstnica gor. (prvi) članak prsta proks. (prvi) članak prsta
- 13 **phalanx media** srednja prstnica sred. (drugi) članak prsta sred. (drugi) članak prsta
- 14 **phalanx dist.** sp. prstnica (krepeljica) do. (treći) članak prsta (kost pandže) dist. (treći) članak prsta (kost kandže)
- 15 **os ilium** črevnica bočna (crijevna) kost bedrena (crevna) kost
- 16 **tuber coxae** kolčna grča bočna kvrga kvrga bedrene kosti (kuk)
- 17 **tuber sacrale** križna grča krstačna kvrga krsna kvrga
- 18 **os ischii** sednica sjedna kost sedna kost
- 19 **tuber ischiadicum** sednična grča sjedna kvrga sedna kvrga
- 20 **os pubis** dimeljica preponska (stidna) kost preponska (stidna) kost
- 21 **os femoris** stegnenica bedrena kost butna kost
- 22 **caput ossis femoris** stegnenična glava glava bedrene kosti glava butne kosti
- 23 **trochanter major** veći obrtec velika bedrena kvrga veliki obrtač
- 24 **condylus lat.** str. čvrš lat. kondil lat. kondil
- 25 **patella** pogačica iver čašična kost (iver)
- 26 **os sesamoideum lat. m. gastrocnemii** str. kitna kost dvoglave mečne m. ali Vesalijeva kost lat. sezamoidna kost trbušastog goljeničnog m. ili Vesalijeva kost lat. sezamoidna kost trbušastog (dvoglavog) golenjačnog m. ili Vesalijeva kost
- 27 **tibia** golenica goljenica golenjača
- 28 **tuberositas tibiae** golenična grbavina goljenična hrapavost kvržica golenjače
- 29 **fibula** mečnica lisnjača lisnjača
- 30 **malleolus lat.** str. gleženj lat. gležanj lat. gležanj
- 31 **ossa tarsi: talus (Ts), calcaneus (Tf), os tarsi centrale (Tc), os tarsale I (os cuneiforme med.), os tarsale III (os cuneiforme lat.), os tarsale IV (os cuboideum)** nartnice: skočnica, petnica, osrednja nartnica (čolnič), prva (1.) nartna kost (sredinski klin), tretja (3.) nartna kost (str. klin), četrt (4.) nartna kost (kocka) tarz. (skočne) kosti: gležnjača, petnica, središnja skočna kost, prva (1.) skočna kost, treća (3.) skočna kost, četvrt (4.) skočna kost tarz. kosti (kosti zd. šapja): skočna kost, petna kost, središnja tarz. kost, prva (1.) tarz. kost, treća (3.) tarz. kost, četvrt (4.) tarz. kost
- 32 **ossa metatarsalia, os metatars. secundum (Mt₂)** stopalnice, druga (2.) stopalnica metatarz. kosti, druga (2.) metatarz. kost metatarz. kosti, druga (2.) metatarz. kost
- 33 **phalanx prox.** zg. prstnica gor. (prvi) članak prsta proks. (prvi) članak prsta
- 34 **phalanx media** srednja prstnica sred. (drugi) članak prsta sred. (drugi) članak prsta
- 35 **phalanx dist.** sp. prstnica do. (treći) članak prsta dist. (treći) članak prsta
- 36 **os sesamoideum prox.** zg. kitna kost proks. sezamoidna kost proks. sezamoidna kost

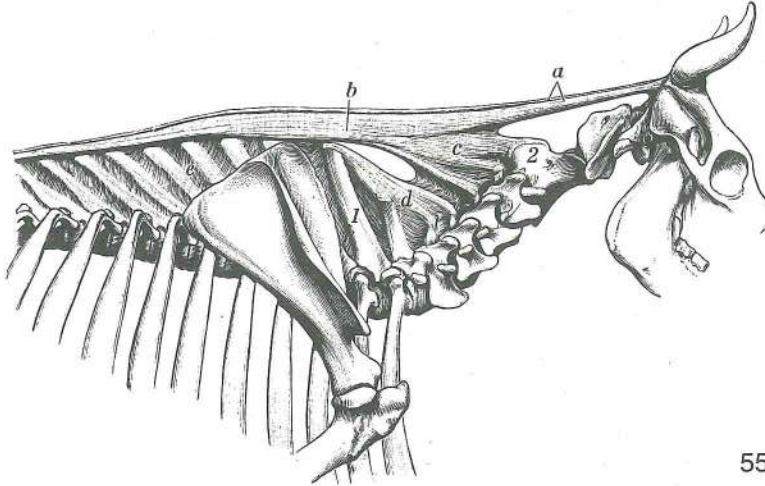


54

Slika 54: TILNIKOVA IN NADTRNOVA VEZ (konj) I. str. ŠIJINA I NADTRNASTA SVEZA (konj) I. str.
LIGAMENT ŠIJE I LIGAMENT VRHOVA TRNASTIH IZDANAKA (konj) I. str.

- 1 **scapula** plečnica lopatica lopatica
1' **cartilago scapulae** plečnični hrustanec lopatična hrskavica lopatična rskavica

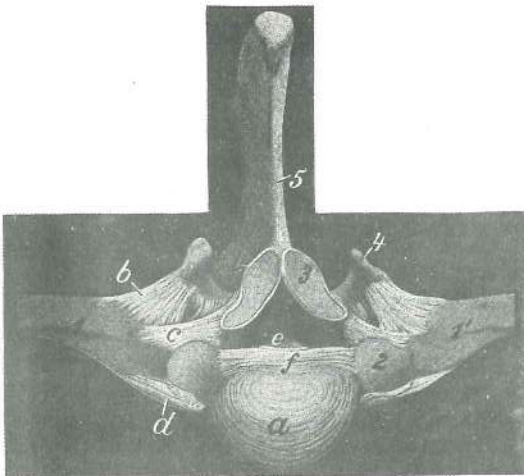
- | | | | | |
|---|-------------------------|------------------|----------------------------|-------------------------|
| 2 | funiculus nuchae | tilnikova vrv | šijin trak | trak ligamenta šije |
| 3 | pars cucullaris | vihrova kapica | kukularni dio šijine sveze | kukularni deo lig. šije |
| 4 | lamina nuchae | tilnikova plošča | šijina ploča | ploča ligamenta šije |
| 5 | bursa cucullaris | kapični sluznik | kukularna sluzna vrećica | kukularna sluzna kesica |
- 1.H **vertebra cervicalis prima (I)** prvo (1.) vratno vr. prvi (1.) vratni prš. prvi (1.) vratni kr.
- 7.H **vertebra cervicalis septima (VII)** sedmo (7.) vratno vr. sedmi (7.) vratni prš. sedmi (7.) vratni kr.
- 1.R **vertebra thoracica prima (I)** prvo (1.) prsno vr. prvi (1.) grudni kr. prvi (1.) ledjni prš.




55

Slika 55: TILNIKOVA IN NADTRNOVA VEZ (govedo) d. str. ŠIJINA I NADTRNASTA SVEZA (govedo) d. str. LIGAMENT ŠIJE I LIGAMENT VRHOVA TRNASTIH IZDANAKA (goveče) d. str.

- | | | | | |
|---|---|-----------------------------------|------------------------------------|-------------------------------------|
| a | funiculus nuchae | tilnikova vrv | šijin trak | trak ligamenta šije |
| b | pars cucullaris | vihrova kapica | kukularni dio šijine sveze | kukularni deo lig. šije |
| c | lamina nuchae | tilnikova plošča (spr. del) | šijina ploča (pr. dio) | ploča ligamenta šije (pr. deo) |
| d | lamina nuchae | tilnikova plošča (zd. del) | šijina ploča (strž. dio) | ploča lig. šije (zd. deo) |
| e | ligamenta interspinalia | medtrnove vezi | medtrnaste sveze | medjutrnasti lig. |
| 1 | vertebra thoracica prima, proc. spinosus | prvo (1.) prsno vr., trnasti pod. | prvi (1.) grudni kr., trnasti izd. | prvi (1.) ledjni prš., trnasti izd. |
| 2 | axis | okretač | obrač | obrač |



56

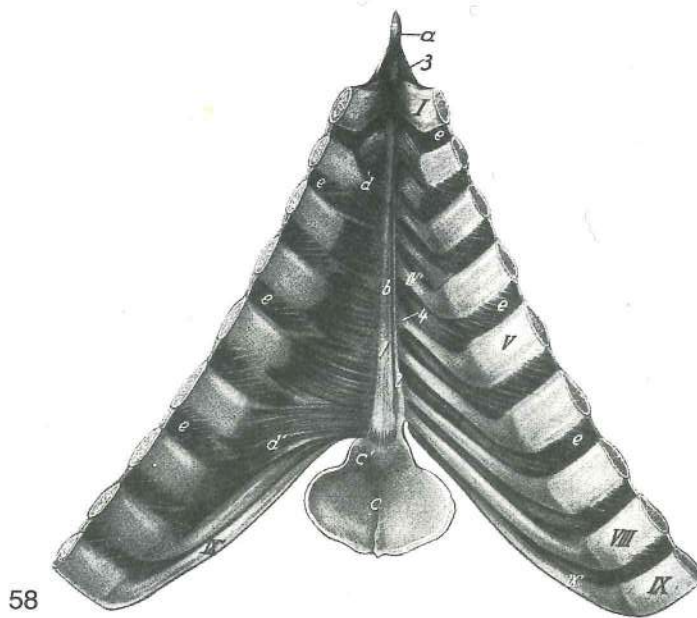


57

Slika 56, 57: REBRNO-VRETENČNI SKLEPI (konj) spr. str. sl. 56, sp. str. sl. 57 REBRNO-KRALJEŠNI ZGLOBOVI (konj) pr. str. sl. 56, do. str. sl. 57 REBRNO-PRŠLJENSKI ZGLOBOVI (konj) pr. str. sl. 56, do. str. sl. 57

- | | | | |
|---|--------------------------------|--------------------------|-------------------------|
| a | discus intervertebralis | medvretenčna ploščica | medukralješna hrskavica |
| | | medjupršljenska rskavica | |

b	lig. tuberculi costae	vez rebrne grbice	sveza rebrene kvrčice	lig. rebarne kvrčice
c	lig. costotransversarium	prečna rebrna vez	rebreno poprečna sveza	rebarni poprečni lig.
d, d'	lig. capitis costae radiatum	žarkasta vez rebrne glavice	zrakasta sveza rebrene glavice	zrakasti lig. rebarne glavice
e	lig. longitudinale dors.	zg. vzdolžna vez	dorz. podužna sveza	dorz. dugi lig.
f	lig. capitis costae intraarticulare	znotraj sklepna vez rebrne glavice	spojna sveza rebrnih glavica	spojni lig. rebrnih glavica
g	art. capitis costae	sklep rebrne glavice (odprta ovojnica)	zglob rebrene glavice (otvorena čahura)	zglob rebarne glavice (otvorena zglobna čaura)
h	art. costotransversaria	rebrno-prečni sklep rebrene kvrčice i kralješka	zglob rebarne kvrčice i pršljena	rebreno poprečni zglob (zglob)
i	junctura zygoapophysialis	vezava sklepnih pod.	sveza zglobnih izd.	veza zglobnih izd.
k	lig. longitudinale ventr.	sp. vzdolžna vez	ventr. podužna sveza	ventr. dugi lig.
1, 1'	extremities prox. costarum	zg. okrajki reber	gor. okrajci rebara	proks. krajevi rebara
2	caput costae	rebrna glavica	rebrena glavica	rebarna glavica
3	proc. articularis cran.	spr. sklepni pod.	pr. zglobni izd.	kran. zglobni izd.
4	proc. transversus	prečni pod.	poprečni izd.	poprečni izd.
5	proc. spinosus	trnasti pod.	trnasti izd.	trnasti izd.



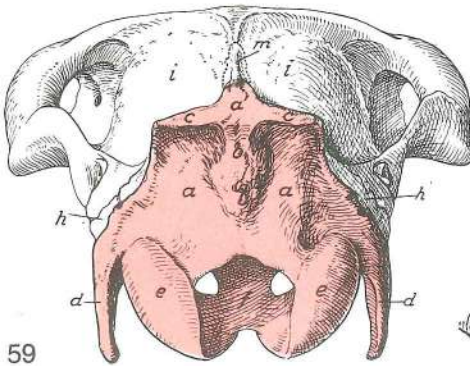
58

Slika 58: PRSNIČNE VEZI (odrasel konj) zg. str. SVEZE GRUDNICE (stari konj) dorz. str. LIGAMENTI GRUDNE KOSTI (stari konj) dorz. str.

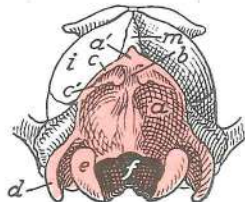
Notranje medrebrne m. so ohranjene na obeh straneh, prečna prsna m. pa samo na levi. Nutarnji medurebreni m. sačuvani su na obje strane, poprečni grudni m. očuvan je samo na l. strani. Unutrašnji medurebarni m. održani su obostrano, poprečni grudni m. očuvan je samo na l. strani.

a	cartilago manubrii	hrustanec prsničnega ročaja	hrskavica grudničnog drška	rskavica drške grudne kosti
b	corpus sterni s. mesosternum	prsnična glavnina	trup grudnice	telo grudne kosti
c	cartilago xiphoidea	mečasti hrustanec	mačasta hrskavica	mačasta (lopatasta) rskavica
c'	proc. xiphoideus	mečasti pod.	mačasti izd.	mačasti izd.
d, d'	m. transversus thoracis	prečna prsna m. (prvi in zadnji zobec)	poprečni grudni m. (prvi i posljednji zubac)	
e, e	musculi intercostales interni	not. medrebrne m.	nut. medurebreni m.	unut. medurebarni m.

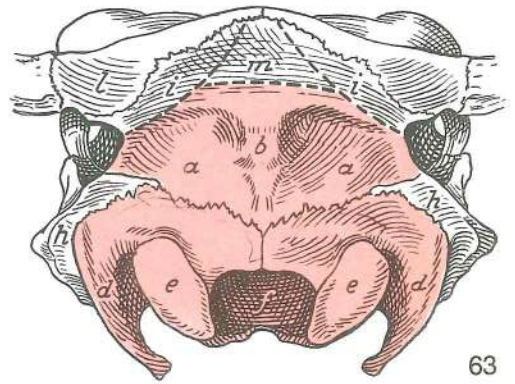
I—IX	costae I—IX	prvo (1.)—deveto (9.) rebro	prvo (1.)—deveto (9.) rebro	prvo (1.)—deveto (9.) rebro
IV—IX	cartilagine costales IV—IX	četrti (4.)—deveti (9.) rebrni hrustanec	četvrta (4.)—deveta (9.) rebrna hrskavica	četvrta (4.)—deveta (9.) rebrna hrskavica
1	lig. sterni	prsnična vez (sred. krak)	grudnična sveza (sred. krak)	lig. grudne kosti (sred. krak)
2	lig. sterni	prsnična vez (str. krak)	grudnična sveza (postr. krak)	lig. grudne kosti (bočni krak)
3	lig. sternocostale	prsnično-rebrna vez	grudnično-rebrna sveza	grudno-rebrni lig.
4	art. sternocostalis V	peti (5.) prsnično-rebrni sklep	peti (5.) grudnično-rebrni zglob	peti (5.) grudno-rebrni zglob



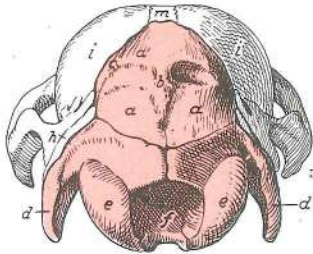
59



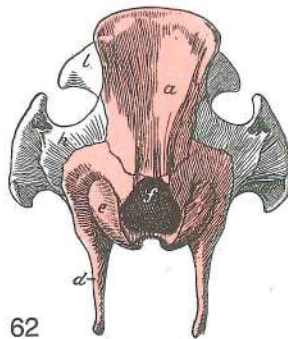
61



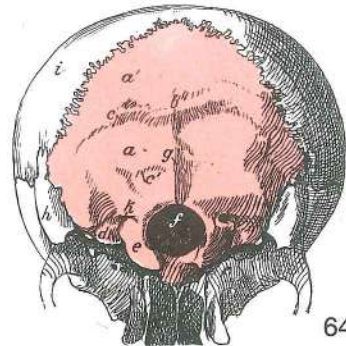
63



60



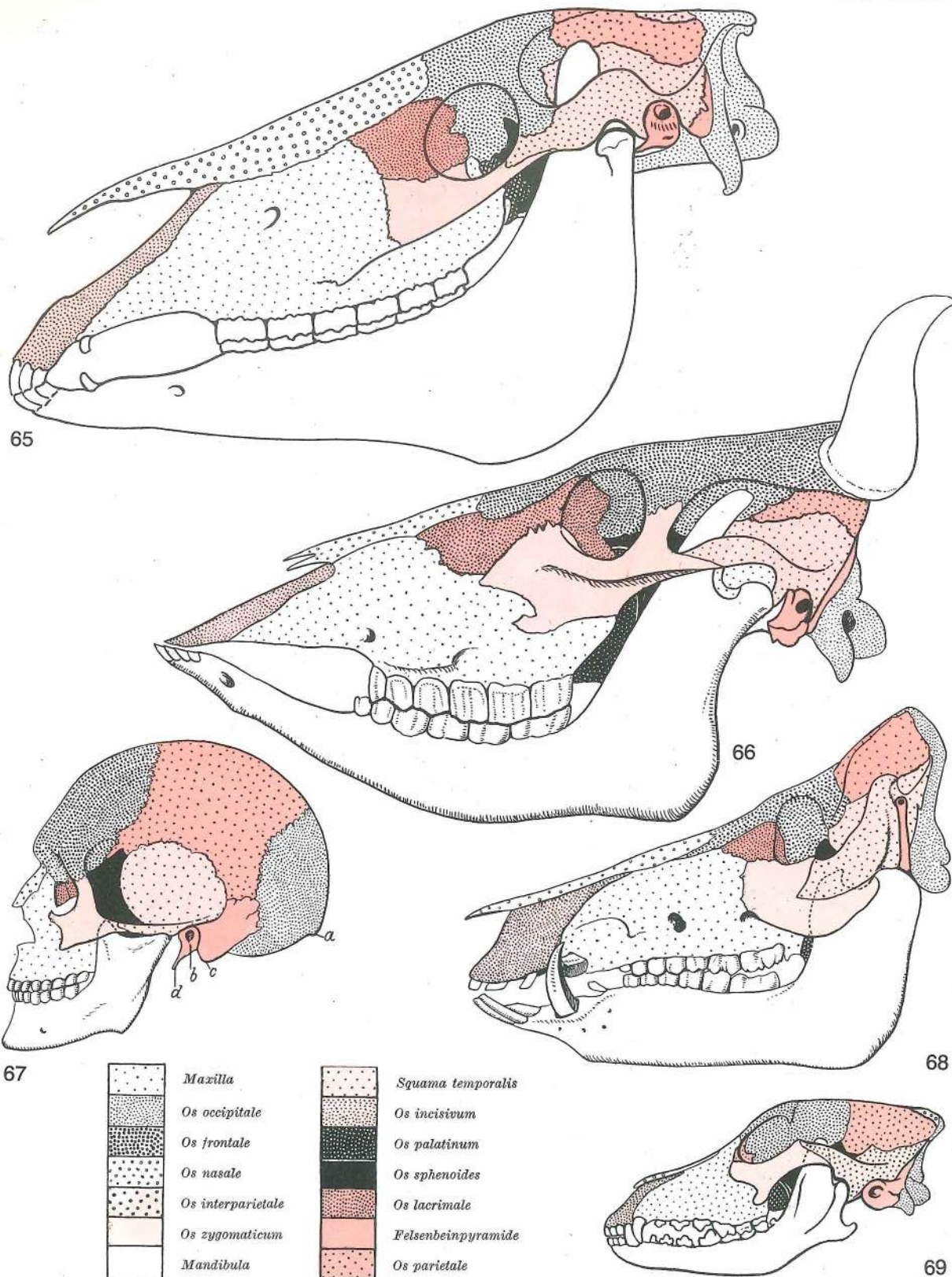
62



64

Slika 59, 60, 61, 62, 63, 64: LOBANJA (konj, žrebe, pes, prašič, govedo, človek) kavd. pl. LUBANJA (konj, ždrijebe, pas, svinja, govedo, čovjek) zatiljna stijenka LOBANJA (konj, ždrebe, pas, svinja, goveče, čovek) kaud. zid

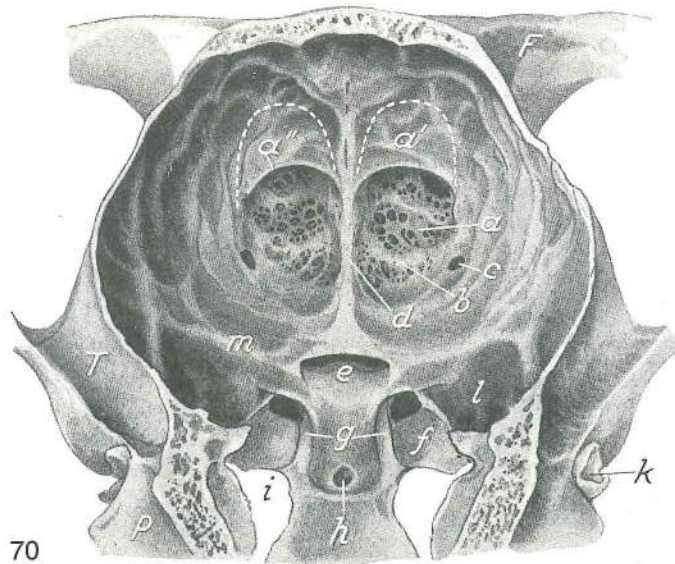
a, a'	squama occipitalis	zatilnična luska	ljuska zatiljne kosti	ljuska potiljne kosti
b	protuberantia occipitalis ext.	zun. zatilnična izboklina	vanj. zatiljna izbočina	spolj. potiljno izbočenje
c	crista nuchae	tilnikov greben	zatiljni greben	greben šije
c'	linea nuchae	tilnikova črta	šijina pruga	šijina linija
d	proc. paracondylaris	občvršni pod.	parakondilarni izd.	parakondilarni izd.
e	condylus occipitalis	zatilnični čvrš	zatiljni kondil	potiljni kondil
f	for. magnum	velika lina	zatiljni (veliki) otvor	potiljni (veliki) otvor
g	crista occipitalis ext.	zun. zatilni greben	vanj. zatiljni greben	spolj. potiljni greben
h	os temporale, pars petrosa	senčnica, skalnični del	sljepoočna kost, pečinasti dio	sljepoočna kost, kameni deo
i	os parietale	temenica	tjemena kost	temena kost
k	canalis condylaris	čvršni kanal	kondilarni kanal	kondilarni kanal
l	os frontale	čelnica	čeona kost	čeona kost
m	os interparietale	medtemenica	međutjemena kost	medjutemena kost



Slika 65, 66, 67, 68, 69: LOBANJA (konj, govedo, človek, prašič, pes) l. str. LUBANJA (konj, govedo, čovjek, svinja, pas) l. str. LOBANJA (konj, goveče, čovek, svinja, pas) l. str.

Na sl. 67:

- | | | | |
|---|---------------------------------------|---------------------------|--------------------------------------|
| a | protuberantia occipitalis ext. | zun. zatilnična izboklina | vanj. zatiljna izbočina |
| | | spolj. potiljno izbočenje | |
| b | por. acusticus ext. | zun. slušna odp. | vanj. slušni otv. spolj. slušni otv. |
| c | proc. mastoideus | bradavičnik | bradavičasti izd. bradavičasti izd. |
| d | proc. styloideus | koničasti pod. | šiljasti izd. stiloidni izd. |

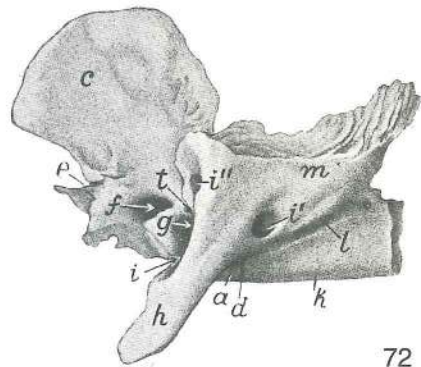
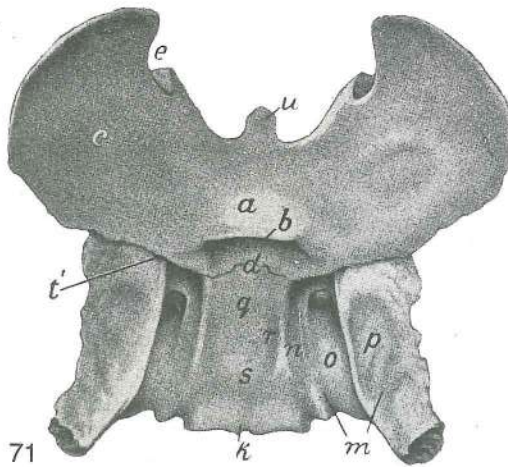


Slika 70: LOBANJSKA VOTLINA (konj) zg. in zd. str. LUBANJSKA ŠUPLJINA (konj) dorz. i kaud. str.
 LOBANJSKA DUPLJA (konj) dorz. i kaud. str.

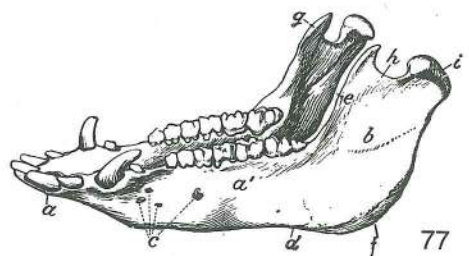
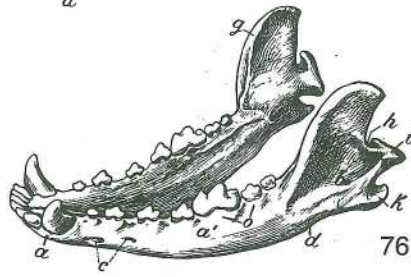
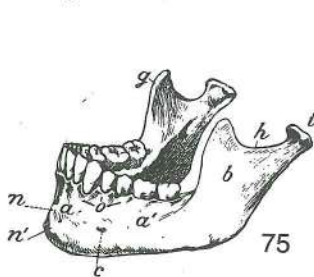
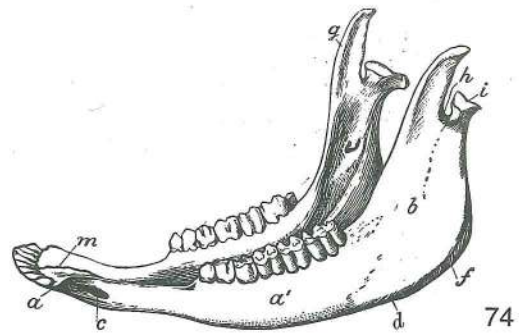
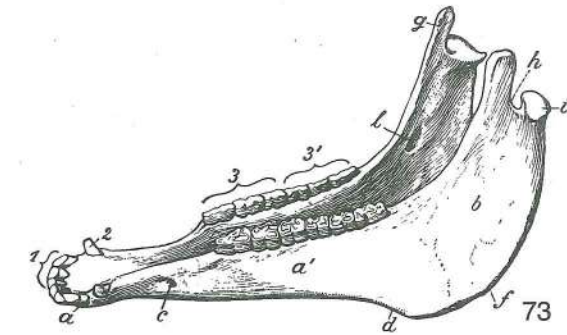
- a **fossa ethmoidalis** sitkina jama sitasta jama sitasta udubina
- a' **fossa ethmoidalis** sitkina jama, zg. vdolbina sitasta jama, dorz. udubina
sitasta udubina, dorz. zaton
- a'' **margo ethmoidalis** sitkin rob sitasti rub sitasti rub
- b prečna letvica poprečna gredica poprečni nabor
- c **for. ethmoidale** sitkina odp. sitasti otv. sitasti otv.
- d **crista galli** petelinji greben pijetlova kresta petlova kresta
- e **sulcus chiasmatis** žleb križanja vidnikov žlijeb vidnog križanja žleb
ukrštanja vidnih ž.
- f **sulcus n. maxillaris** žleb zgornječeljustnega ž. žlijeb čeljusnog ž. žleb
gornjoviličnog ž.
- g **sulcus n. ophthalmici** žleb očesnega ž. žlijeb očnog ž. žleb očnog ž.
- h jama v p. interkavernoznega sinusa jama u p. interkavernoznog sinusa udubina u p.
interkavernoznog sinusa
- i **foramen lacerum, incisura carotica** razrita odprtina, karotidna zareza, lateralno od te
je jajčasta zareza nazubljeni otvor, karotidna usjeklina, lateralno od nje je ovalna
usjeklina razderani otvor, karotidni usek, lateralno od njega je ovalni usek
- k **porus acusticus ext.** zun. slušna odp. vanj. slušni otv. spolj. slušni otv.
- l **fossa piriformis** jama hruškastega režnja kruškolika jama kruškolika udubina
- m **crista orbitosphenoidalis** očnično-zagozdnični greben očnično-klinasti greben
orbito-sfenoidalni greben
- F **os frontale, proc. zygomaticus** čelnica, lični pod. čeona kost, jagodični izd.
čeona kost, jagodični izd.
- P **os temporale, pars petrosa** senčnica, skalnični del sljepoočna kost, pečinasti deo
sljepoočna kost, kameni deo
- T **os temporale, proc. zygomaticus** senčnica, lični pod. sljepoočna kost, jagodični
izd. sljepoočna kost, jagodični izd.

Slika 71, 72: ZAGOZDNICA (konj) not. pl., l. str. KLINASTA KOST (konj) nut. pov., l. str. KLINASTA
 KOST (konj) unut. pov., l. str.

- a **os praesphenoidale, corpus** spr. zagozdnica, telo presfenoidna kost, trup
presfenoidna kost, telo
- b **sulcus chiasmatis** žleb križanja vidnikov žlijeb vidnog križanja žleb
ukrštanja vidnih ž.
- c **os praesphenoidale, ala** spr. zagozdnica, krilo presfenoidna kost, krilo
presfenoidna kost, krilo
- d **synchondrosis intersphenoidalis** medzagozdnični hrustančni stik
medusfenoidna sinchondroza medjusfenoidna rskavična veza
- e **for. ethmoideum** sitkina odp. sitasti otv. sitasti otv.
- f **canalis opticus** vidnikov rov vidni kanal vidni kanal
- g **fissura orbitalis** očnična špranja očnična pukotina pukotina očne duplje



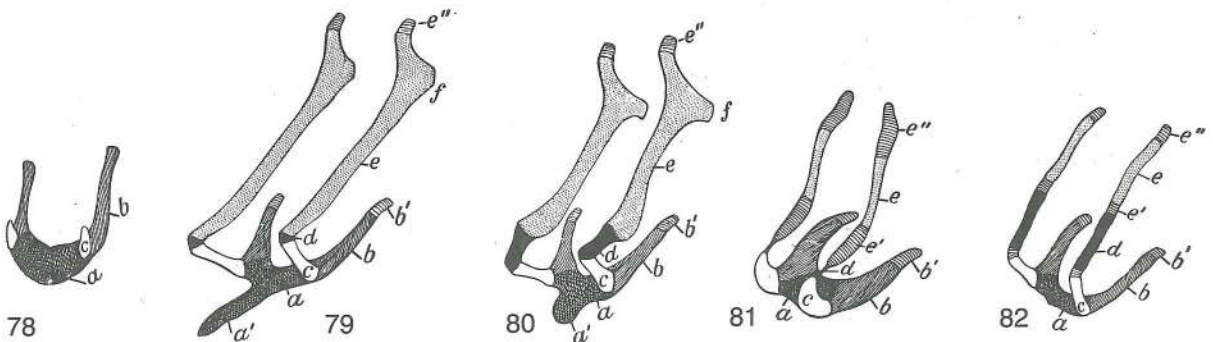
- h **proc. pterygoideus** perutasti pod. *krilasti izd.* *krilasti izd.*
- i **for. alare rostr.** spr. krilna odp. *pr. krilni otv.* *pr. krilni otv.*
- i' **for. alare caud.** zd. krilna odp. *strž. krilni otv.* *kaud. krilni otv.*
- i'' **for. alare parvum** mala krilna odp. *mali krilni otv.* *mali krilni otv.*
- k **os basisphenoidale, corpus** zd. zagozdnic, telo *bazisfenoidna kost, trup*
- l **sulcus n. canalis pterygoidei** žleb Vidijevega ž. *žlijeb Vidijeva ž.*
- m **os basisphenoidale, ala** zd. zagozdnic, krilo *bazisfenoidna kost, krilo*
- n **sulcus n. ophthalmici** žleb očesnega ž. *žlijeb očnog ž.* *žleb očnog ž.*
- o **sulcus n. maxillaris** žleb zgornječeljustnega ž. *žlijeb čeljustnog ž.* *žleb*
- p **fossa piriformis** jama hruškastega režnja *kruškolika jama* *kruškolika udubina*
- q **fossa hypophysialis** jama možganskega priveska *hipofizna jamica* *hipofizna*
- r **sulcus caroticus** karotidni žleb *karotidni žlijeb* *karotidni žleb*
- s **dorsum sellae turcicae** hrbet turškega sedla *naslon turskog sedla* *naslon*
- t, t' **for. trochleare** trohlearna odp. *trohlearni otv.* *otv. za trohlearni ž.*
- u **rostrum sphenoidale** zagozdnični kljun *rilo klinaste kosti* *rilo klinaste osti*



Slika 73, 74, 75, 76, 77: SPODNJA ČELJUSTNICA (konj, govedo, človek, pes, prašič) *VILICA (konj, govedo, čovjek, pas, svinja)* *DONJA VILICA (konj, goveče, čovek, pas, svinja)*

- a **corpus mandibulae, pars incisiva** spodnječeljustnično telo, sekavčni del *telo donjovilične kosti, sekutični deo*

- a' **corpus mandibulae, pars molaris** spodnječeljustnično telo, kočniški del *vilični trup, kutnjački dio* telo donjovilične kosti, kutnjački deo
- b **ramus mandibulae, fossa masseterica** spodnječeljustnična veja, jama za zunanjo žvečavko (pri psu) *vilični krak, jama za žvačni m. (u psa)* krak donjovilične kosti, udubina za veliki žvakači m. (kod psa)
- c **for. mentale, foramina mentalia** bradna odp., bradne odprtine *bradni otv., bradni otvori* bradni otv., bradni otvori
- d **incisura vasorum faciaium** zarez za obrazne žile *usjeklina ličnih žila* usek za krvne sudove lica
- e **linea obliqua** poševna črta *kosa crta* kosa linija
- f **angulus mandibulae** spodnječeljustnični kot *vilični ugao* donjovilični ugao
- g **proc. coronoideus** kavljasti pod. *krunasti izd.* krunasti izd.
- h **incisura mandibulae** spodnječeljustnična zarez *vilična usjeklina* donjovilični usek
- i **caput mandibulae** spodnječeljustnična glava *vilična glava* glava donjovilične kosti
- k **proc. angularis** kotni pod. *uglovni izd.* ugaoni izd.
- l **for. mandibulae** spodnječeljustnična odp. *vilični otv.* donjovilični otv.
- m **art. intermandibularis** medčeljustni sklep *međuvilični zglob* medjvilični zglob
- n **protuberantia mentalis** bradna štrlina *bradna izbočina* bradno ispupčenje
- n' **tuberculum mentale** bradna grbica *bradna kvržica* bradna kvržica
- o **juga alveolaria** zobnične vzpetine *zubnični grebeni* alveolarni grebenovi
- 1 **dentes incisivi** sekavci *sjekutići* sekutići
- 2 **dens caninus (raptor)** podočnik (grabivec) *očnjak* očnjak
- 3 **dentes praemolares** ličniki *pretkutnjaci (ličnjaci)* pretkutnjaci
- 3' **dentes molares** kočniki *kutnjaci* kutnjaci

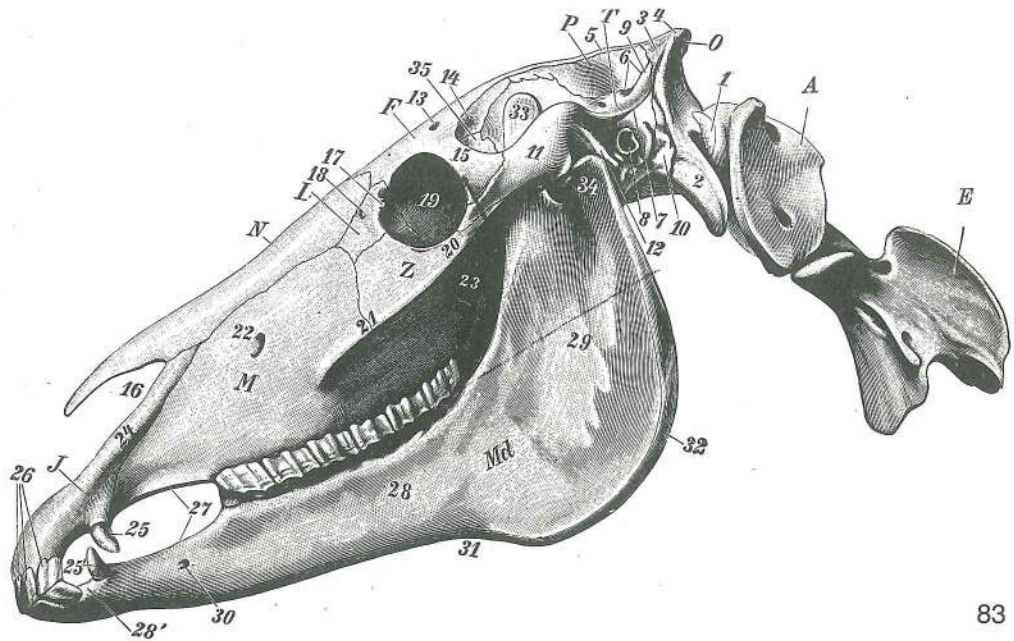


Slika 78, 79, 80, 81, 82: JEZIČNICA (človek, konj, govedo, prašič, pes) shem. sl., l. spr. str. JEZIČNA KOST (čovjek, konj, govedo, svinja, pas) shem. sl., l. pr. str. JEZIČNA KOST (čovek, konj, goveče, svinja, pas) šem. sl., l. kran. str.

- a **basihyoideum** jezičnična glavina *trup jezične kosti* telo jezične kosti
- a' **proc. lingualis** jezični pod. *jezični izd.* jezični izd.
- b, b' **thyrohyoideum, cartilago (b')** rog jezičnice, hrustanec *tiroid, hrskavica* tiroid, veliki rog jezične kosti (rskavični deo)
- c **ceratohyoideum** rogec jezičnice *keratohioid* keratohioid
- d **epihyoideum** sp. veja jezičnice *epihoid* epihoid
- e, e' **stylohyoideum** srednja veja jezičnice *stilohioid* stilohioid
- e'' **tympanohyoideum** zg. veja jezičnice *timpanohioid* timpanohioid
- f **angulus stylohyoideus** kot srednje veje jezičnice *stilohioidni ugao* stilohioidni ugao

Slika 83: LOBANJA (konj) I. str. LUBANJA (konj) I. str. LOBANJA (konj) I. str.

- A **atlas** nosač *nosač* nosač
- E **axis** okretač *obrtač* obrtač
- F **os frontale** čelnica *čeona kost* čeona kost
- I **os incisivum** medčeljustnica *sjekutična kost* sekutična kost
- L **os lacrimale** solznica *suzna kost* suzna kost
- M **maxilla** zg. čeljustnica *čeljst* gornjovilična kost
- Dd **mandibula** sp. čeljustnica *vilica* donjovilična kost
- N **os nasale** nosnica *nosna kost* nosna kost

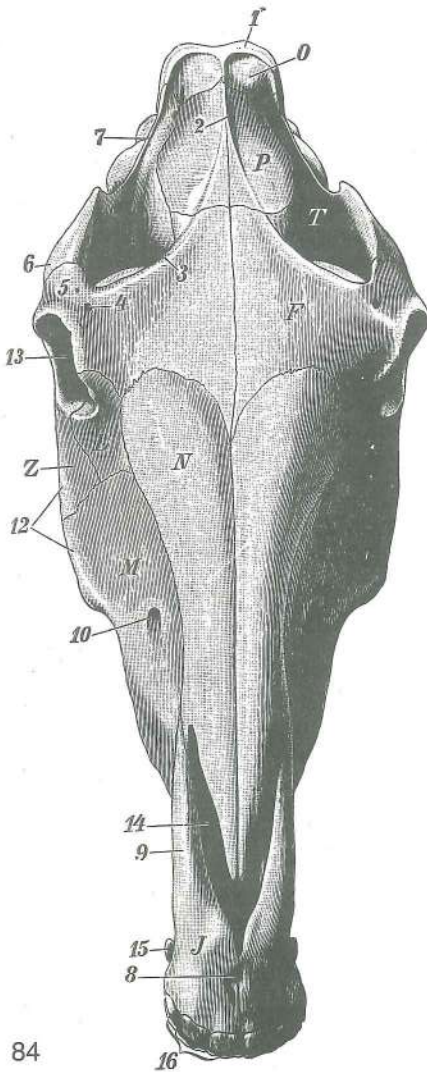


83

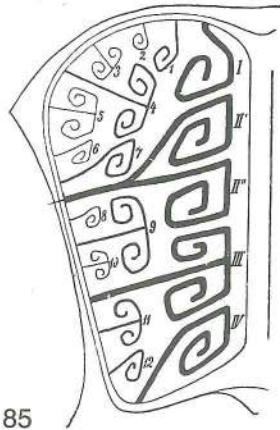
- O **os occipitale, squama occipitalis** zatilnica, zatilnična luska zatiljna kost,
zatiljna ljuska potiljna kost, potiljna ljuska
- P **os parietale** temenica *tjemena kost* temena kost
- T **os temporale, squama temporalis** senčnica, senčnična luska *sljepoočna kost,*
ljuska sljepoočne kosti slepoočna kost, ljuska slepoočne kosti
- Z **os zygomaticum** ličnica *jagodična kost* jagodična kost
- 1 **condylus occipitalis** zatilnični čvrš *zatiljni kondil* potiljni kondil
- 2 **proc. paracondylaris** občvršni pod. *parakondilarni izd.* parakondilarni izd.
- 3 **squama occipitalis, planum occipitale** zatilnična luska, zatilnična ploskev
zatiljna ljuska, zatiljna ploča ljuska potiljne kosti, potiljna ploča
- 4 **crista nuchae** tilnikov greben *zatiljni greben* greben šije
- 5 **crista sagittalis ext.** zun. puščični greben *vanj. uzdužni greben* spolj.
sagitalni greben
- 6 **meatus temporalis** senčni vod *sljepoočni prohod* slepoočni hodnik
- 7 **crista temporalis** senčni greben *sljepoočni greben* slepoočni greben
- 8 **porus acusticus ext.** zun. slušna odp. *vanj. slušni otv.* spolj. slušni otv.
- 9 **proc. occipitalis ossis temporalis** zatilni pod. senčnice *zatiljni izd. sljepoočne*
kosti potiljni izd. slepoočne kosti
- 10 **pars petrosa ossis temporalis, proc. mastoideus** skalnični del senčnice, bradavičnik
pečinasti dio sljepoočne kosti, bradavičasti izd. kameni deo slepoočne kosti,
bradavičasti izd.
- 11 **proc. zygomaticus ossis temporalis** lični pod. senčnice *jagodični izd.*
sljepoočne kosti jagodični izd. slepoočne kosti
- 12 **proc. retroarticularis** zasklepni pod. *zazglobni izd.* izazglobni izd.
- 13 **for. supraorbitale** nadočna odp. *nadočni otv.* nadočni otv.
- 14 **linea temporalis** senčna črta *sljepoočna pruga* slepoočna linija
- 15 **proc. zygomaticus ossis frontalis** lični pod. čelnice *jagodični izd. čeone*
kosti jagodični izd. čeone kosti
- 16 **incisura nasoincisiva** nosno-medčeljstnična zareza *nosno-sjekutična*
usjeklina nosno-sekutični usek
- 17 **proc. lacrimalis caud.** zd. solznični pod. *strž. suzni izd.* kaud. suzni izd.
- 18 **proc. lacrimalis rostr.** spr. solznični pod. *pr. suzni izd.* rostr. suzni izd.
- 19 **orbita** očnica očnica očna duplja
- 20 **proc. temporalis ossis zygomatici** senčni pod. ličnice *sljepoočni izd.*
jagodične kosti slepoočni izd. jagodične kosti
- 21 **crista facialis** obrazni greben *lični greben* lični greben (greben lica)
- 22 **for. infraorbitale** podočna odp. *podočni otv.* podočni otv.
- 23 **tuber maxillae** zgornječeljstnična grča *čeljstna kvrga* kvrga
gornjovilične kosti
- 24 **proc. nasalis ossis incisivi** nosni pod. medčeljstnice *nosni izd. sjekutične kosti*
nosni izd. sekutične kosti
- 25 **caninus (raptor) maxillaris** zg. podočnik (grabivec) *gor. očnjak* očnjak gor.
vilice

25'	caninus (raptor) mandibularis	sp. podočnik (grabivec)	do. očnjak	očnjak
	donje vilice			
26	incisivi	sekavci	sjekutići	sekutići
27	margo interalveolaris	medzobnični rob	međuzubni rub (bezubi)	medjuzubni (bezubi) rub
28	corpus mandibulae, pars molaris	spodnječeljustnično telo, kočniški del		vilični trup, kutnjački dio
		telo donjovilične kosti, kutnjački deo		
28'	corpus mandibulae, pars incisiva	spodnječeljustnično telo, sekavčni del		vilični trup, sjekutični dio
		telo donjovilične kosti, sekutični deo		
29	ramus mandibulae	spodnječeljustnična veja	vilični krak	krak donjovilične kosti
30	for. mentale	bradna odp.	bradni otv.	bradni otv.
31	incisura vasorum faciaillum	zareza za obrazne žile	usjeklina za lične žile	usek za krvne sudove lica
32	angulus mandibulae	spodnječeljustnični kot	vilični ugao	donjovilični ugao
33	proc. coronoideus	kavljasti pod.	krunasti izd.	krunasti izd.
34	proc. condylaris	čvršni pod.	kondilarni izd.	kondilarni izd.
35	alla ossis praesphenoidalis	krilo spr. zagozdnice	presfenoidno krilo	presfenoidno krilo

Slika 84: LOBANJA (konj) zg. str. LUBANJA (konj) dorz. str.
LOBANJA (konj) dorz. str.



F	os frontale	čelnica	čeona kost	čeona kost
I	os incisivum	medčeljustnica	sjekutična kost	sekutična kost
L	os lacrimale	solznica	suzna kost	suzna kost
M	maxilla	zg. čeljustnica	čeljust	gornjovilična kost
N	os nasale	nosnica	nosna kost	nosna kost
O	squama occipitalis, planum occipitale	zatilnična luska,	zatilnična ploskev	zatiljna ljuska, zatiljna ploča
		potiljna ljuska, potiljna ploča		
P	os parietale et interparietale	temenica in medtemenica		temena i međutemena kost
T	os temporale	senčnica	sljepoočna kost	sljepoočna kost
Z	os zygomaticum	ličnica	jagodična kost	jagodična kost
1	crista nuchae	tilnikov greben	zatiljni greben	potiljni greben
2	crista sagittalis ext.	zun. puščični greben	vanj. uzdužni greben	spolj. sagitalni greben
3	linea temporalis	senčna črta	sljepoočna pruga	sljepoočna linija
4	for. supraorbitale	nadočna odp.	nadočni otv.	nadočni otv.
5	proc. zygomaticus ossis frontalis	lični pod. čelnice	jagodični izd. čeone kosti	jagodični izd. čeone kosti
6	proc. zygomaticus ossis temporalis	lični pod. senčnice	jagodični izd. sljepoočne kosti	jagodični izd. sljepoočne kosti
7	crista temporalis	senčnični greben	sljepoočni greben	sljepoočni greben
8	canalls interincisivus	sredmedčeljustnični rov	međusjekutični kanal	medjusekutični kanal
9	proc. nasalis ossis incisivi	nosni pod. medčeljustnice	nosni izd. sjekutične kosti	nosni izd. sekutične kosti
10	for. infraorbitale	podočna odp.	podočni otv.	podočni otv.
12	crista facialis	obrazni greben	lični greben	lični greben (greben lica)
13	orbita	očnica	očnica	očna duplja
14	incisura nasoincisiva	nosno-medčeljustnična zareza	nosno-sjekutična usjeklina	nosno-sekutični usek
15	caninus (raptor)	podočnik (grabivec)	očnjak	očnjak
16	incisivi	sekavci	sjekutići	sekutići

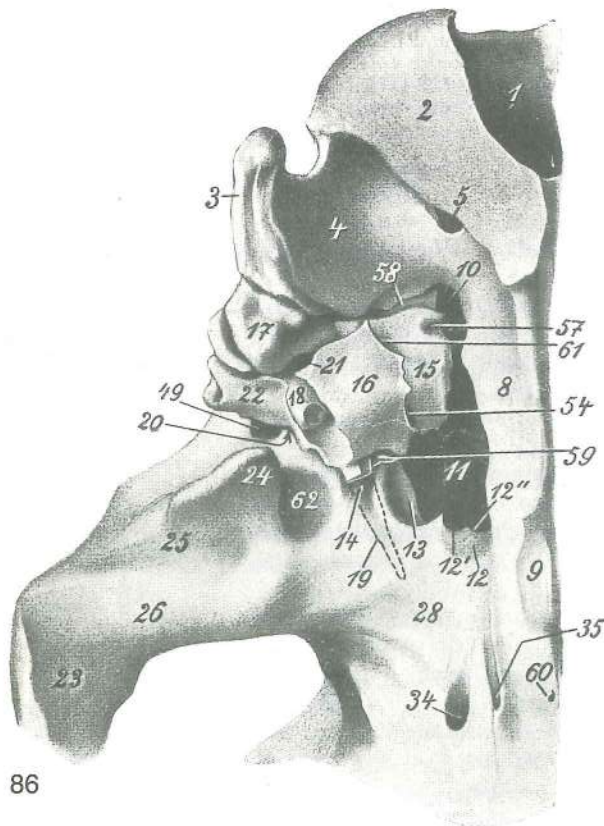


85

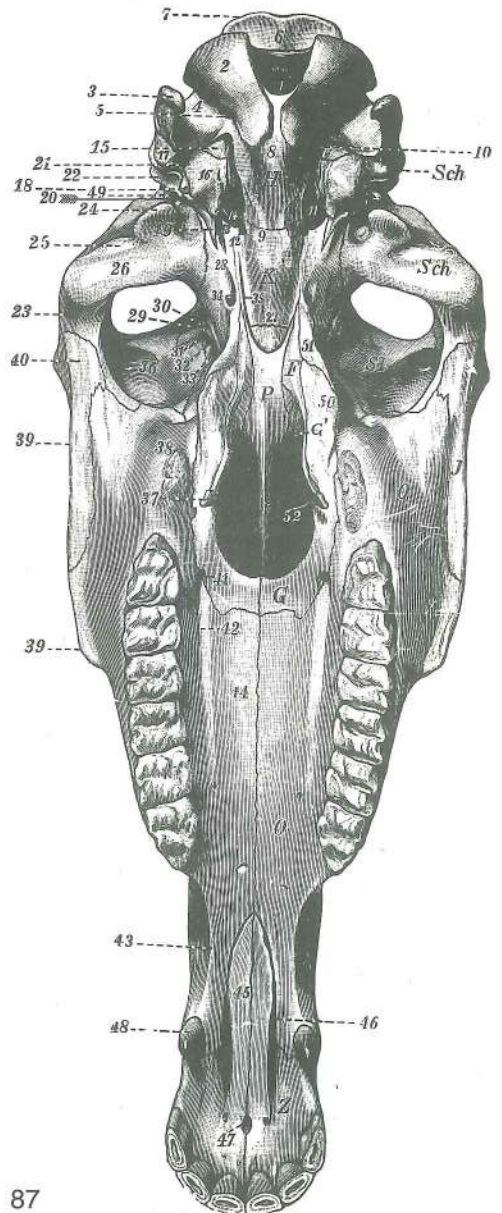
Slika 85: SITKA (konj) shem. prečni prerez SITASTA KOST (konj) shem. poprečni presjek SITASTA KOST (konj) šem. poprečni presek

ectoturbinalia zun. školjčnice, sred. vrsta (1, 4, 7, 9, 11, 12), str. vrsta (2, 3, 5, 6, 8, 10) vanj. sitaste školjke, med. red (1, 4, 7, 9, 11, 12), lat. red (2, 3, 5, 6, 8, 10) spolj. školjke, med. red (1, 4, 7, 9, 11, 12), lat. red (2, 3, 5, 6, 8, 10)

endoturbinalia not. školjčnice; bazalna lamela II. not. školjčnice je razdeljena na dvoje (I-IV) nut. sitaste školjke; bazalna lamela II. nut. sitaste školjke podjeljena je u dva dijela (I-IV) unut. školjke; bazalna lamela II. unut. školjke podjeljena je na dva dela (I-IV)



86



87

Slika 86, 87: LOBANJA (konj) bazalna str.

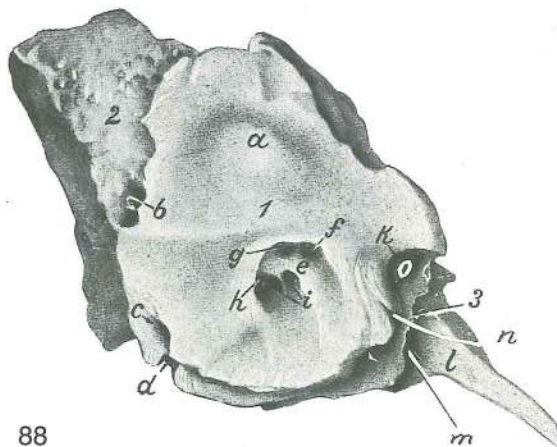
LUBANJA (konj) bazalna str.

LOBANJA (konj) bazalna str.

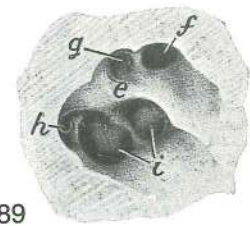
Na sliki 86 je povečana leva zgornja četrtina slike 87. Na sliki 86 je povečana lijeva gornja četrtina sa slike 87. Na sliki 86 je povečana leva gornja četrtina sa slike 87.

F	os pterygoideum	krilatka	krilasta kost	krilasta kost
G, G'	os palatinum	nebnica	nepčana kost	nepčana kost
H	os occipitale	zatilnica	zatiljna kost	potiljna kost
I	os zygomaticum	ličnica	jagodična kost	jagodična kost
K	os basisphenoidale	zd. zagozdnice	klinasta kost	klinasta kost
O	maxilla	zg. čeljustnica	čeljust	gornjovilična kost
P	vomer	lemežnica	ralo	ralo
Sch	os temporale	senčnica	sljepoočna kost	slepoočna kost
St	os frontale	čelnica	čeona kost	čeona kost
Z	os incisivum	medčeljustnica	sjekutična kost	sekutična kost
1	foramen magnum	velika lina	zatiljni otvor	veliki potiljni otvor
2	condylus occipitalis	zatilnični čvrš	zatiljni kondil	potiljni kondil
3	proc. paracondylaris	občvršni pod.	parakondilarni izd.	parakondilarni izd.
4	fossa condylaris ventr.	sp. čvršna jama	ventr. kondilarna jama	ventr. kondilarna jama
5	canalis n. hypoglossi	rov jezičnega gibalnega ž.	kanal podjezičnog ž.	kanal podjezičnog ž.
6	squama occipitalis	zatilnična luska	zatiljna ljuska	potiljna ljuska
7	crista nuchae	tilnikov greben	zatiljni greben	potiljni greben
8	os occipitale, pars basilaris	zatilnica, dnene del	zatiljna kost, bazilarni dio	potiljna kost, bazalni deo
9	tuberculum musculare	mišična grbica	mišična kvržica	mišična kvržica
10	for. lacerum	razrita odp.	nazubljeni otv.	razderani otv.
11	for. lacerum	razrita odp.	nazubljeni otv.	razderani otv.
12	fossa carotica	karotidna jama	karotidna jama	karotidna udubina
12'	incisura carotica lat.	str. karotidna zarez	lat. karotidna usjeklina	lat. karotidni usek
12''	incisura carotica med.	sred. karotidna zarez	med. karotidna usjeklina	med. karotidni usek
13	incisura ovalis	jajčasta zarez	ovalna usjeklina	ovalni usek
14	incisura spinosa	trnova zarez	trnasta usjeklina	trnasti usek
15	os temporale, pars petrosa	senčnica, skalnični del	sljepoočna kost, pećinasti dio	sljepoočna kost, kameni deo
16	os temporale, pars tympanica	senčnica, bobnični del	sljepoočna kost, bubnjični dio	slepoočna kost, bubni (bubanjski) deo
17	os temporale, pars petrosa	senčnica, skalnični del	sljepoočna kost, pećinasti dio	slepoočna kost, kameni deo
18	proc. styloideus	koničasti pod.	stiloidni izd.	stiloidni izd.
19	proc. muscularis	mišični pod.	mišični izd.	mišični izd.
20	for. retroarticulare	zasklepna odp.	zazglobni otv.	izazglobni otv.
21	for. stylomastoideum	konično-bradavična odp.	stilomastoidni otv.	stilomastoidni otv.
22	meatus acusticus ext.	zun. sluhovod	vanj. slušni prohod	spolj. slušni kanal
23	os temporale, proc. zygomaticus	senčnica, lični pod.	sljepoočna kost, jagodični izd.	slepoočna kost, jagodični izd.
24	proc. retroarticularis	zasklepni pod.	zazglobni izd.	izazglobni izd.
25	fossa mandibularis	spodnječeljustnična jama	vilična jama	donjovilična udubina
26	tuberculum articulare	sklepna grbica	zglobna kvržica	zglobna kvržica
27	synchondrosis intersphenoidalis	medzagozdnični hrustančni stik	međuklinasta sinchondroza	rskavična veza klinaste kosti
28	ala ossis basisphenoidalis	krilo zd. zagozdnice	bazisfenoidno krilo	bazisfenoidno krilo
29	ala ossis praesphenoidalis	krilo spr. zagozdnice	presfenoidno krilo	presfenoidno krilo
30	crista pterygoidea	perutasti greben	krilasti greben	krilasti greben
31	for. ethmoidale	sitkina odp.	sitasti otv.	sitasti otv.
32	canalis opticus	vidnikov rov	vidni kanal	vidni kanal
33	fissura orbitalis	očnična reža	očnična pukotina	orbitalna pukotina
34	for. alare caud.	zd. krilna odp.	strž. krilni otv.	kaud. krilni otv.
35	sulcus n. canalis pterygoidei	žleb Vidijevega ž.	žlijeb Vidijeveg ž.	žleb za Vidijev ž.
36	for. supraorbitale	nadočna odp.	nadočni otv.	nadočni otv.

37	hamulus pterygoideus	krilatkin kaveljček	<i>kukica krilaste kosti</i>	kukica krilaste kosti
38	tuber maxillae	zgornječeljustnična grča	<i>čeljusna kvrga</i>	gornjovilična kvrga
39	crista facialis	obrazni greben	<i>lični greben</i>	lični greben (greben lica)
40	proc. temporalis ossis zygomatici	senčni pod. ličnice	<i>sljepoočni izd.</i>	<i>jagodične kosti</i> slepoočni izd. jagodične kosti
41	for palatinum majus	večja nebna odp.	<i>veliki nepčani otv.</i>	veliki nepčani otv.
42	sulcus palatinus	nebni žleb	<i>nepčani žlijeb</i>	nepčani žleb
43	margo interalveolaris	medzobnični rob	<i>međuzubni rub (bezubi rub)</i>	međuzubni rub (bezubi rub)
44	proc. palatinus maxillae	nebni pod. zg. čeljustnice	<i>nepčani izd. čeljusti</i>	nepčani izd. gornjovilične kosti
45	proc. palatinus ossis incisivi	nebni pod. medčeljustnice	<i>nepčani izd.</i>	<i>sjekutične kosti</i> nepčani izd. sekutične kosti
46	fissura palatina	nebna špranja	<i>nepčana pukotina</i>	nepčana pukotina
47	canalis interincisivus	sredmedčeljustnični rov	<i>međusjekutični kanal</i>	međusjekutični kanal
48	caninus (raptor)	podočnik (grabivec)	<i>očnjak</i>	očnjak
49	for. retroarticulare	zasklepna odp.	<i>zazglobni otv.</i>	izazglobni otv.
50	proc. sphenoidalis ossis palatini	pod. nebnice do zagodznice	<i>klinasti izd.</i>	<i>nepčane kosti</i> klinasti izd. nepčane kosti
51	proc. pterygoideus ossis basisphenoidalis	perutasti pod. zd. zagodznice	<i>krilasti izd. klinaste kosti</i>	krilasti izd. klinaste kosti
52	choanae	sapišči	<i>hoane</i>	hoane
54	fissura petrotympanica	skalnično-bobnična špranja	<i>pećinasto-bubnjična pukotina</i>	kameno-bubanjaska pukotina
57	fossula petrosa	skalnična jamica	<i>pećinasta jamica</i>	kamena jamica
58	fissura petrooccipitalis	skalnično-zatilnična špranja	<i>pećinasto-zatiljna pukotina</i>	kameno-potiljna pukotina
59	tuba auditiva, pars ossea	ušesna troblja (Eustahijeva t.), koščeni del	<i>slušna tuba</i>	<i>(Eustahijeva t.), koštani dio</i> slušna tuba (Eustahijeva t.), koštani deo
60	canalis craniopharyngeus, for. craniopharyngeum	lobanjско-žrelni rov, odp. lobanjско-žrelnega rova	<i>lobanjско-ždrijelni kanal, otv. lobanjско-ždrijelnog kanala</i>	lobanjско-ždrijelni kanal, otv. lobanjско-ždrijelnog kanala
61	fissura petrotympanica	skalnično-bobnična špranja	<i>pećinasto-bubnjična pukotina</i>	kameno-bubanjaska pukotina
62		jama med. od zasklepnega pod.	<i>udubljenje med. od zazglobnog izd.</i>	udubljenje med. od izazglobnog izd.



88

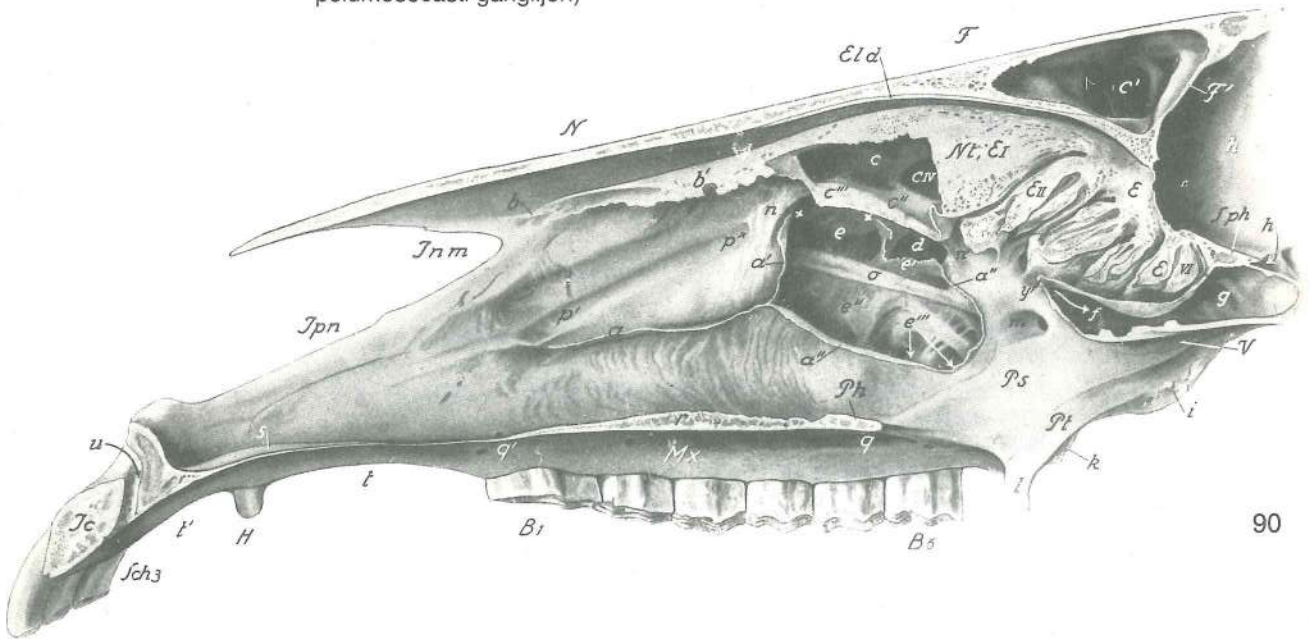


89

Slika 88, 89: LEVA SENČNICA, SKALNIČNI DEL (konj) sred. str. LJEVA SLJEPOOČNA KOST, PEĆINASTI DIO (konj) med. str. LEVA SLEPOOČNA KOST, KAMENI DEO (konj) med. str.

1	os temporale, pars petrosa	senčnica, skalnični del	<i>sljepoočna kost, pećinasti dio</i>
2	os temporale, pars petrosa	senčnica, skalnični del	<i>sljepoočna kost, pećinasti dio</i>
3	os temporale, pars tympanica	senčnica, bobnični del	<i>sljepoočna kost, bubnjični dio</i>
a	os temporale, pars petrosa	senčnica, skalnični del	<i>sljepoočna kost, pećinasti dio</i>

b	<i>apertura ext. aquaeductus vestibuli</i>	zun. odp. preddvornega vodovoda	vanj. otv. vestibularnog kanala
c	<i>apertura ext. canaliculi cochleae</i>	zun. odp. polževoga roščka	vanj. otv. kohlearnog-kanala
d	<i>fossula petrosa</i>	skalnična jamica	pečinasta jamica kamena jamica
e	<i>crista transversa partis petrosae</i>	prečni greben skalničnega dela	poprečni greben pečinastog dijela
f	<i>area n. facialis</i>	polje obraznega ž.	polje ličnog ž. polje ličnog ž.
g	<i>area vestibularis dors.</i>	zg. preddvorno polje	gor. vestibularno polje gor. tremno polje
h	<i>area vestibularis ventr.</i>	sp. preddvorno polje	do. vestibularno polje donje tremno polje
i	<i>area cochleae</i>	polževo polje	kohlearno polje pužno polje
k	<i>impressio n. trigemini</i>	vtis trovejnega ž.	utisak trodjelnog ž. otisak trogranog ž.
l	<i>proc. muscularis</i>	mišični pod.	mišični izd. mišični izd.
m	<i>pars ossea tubae auditivae</i>	koščeni del ušesne troblje	koštani dio slušne trube koštani deo slušne tube
n	<i>canalis n. petrosi majoris</i>	rov večjega skalničnega ž.	kanal velikog pečinastog ž. kanal velikog petroznog ž.
o	<i>impressio n. trigemini</i>	vtis trovejnega ž. (jama za polumesečasti ganglij)	utisak trodjelnog ž. (jama za polumesečasti ganglij)



90

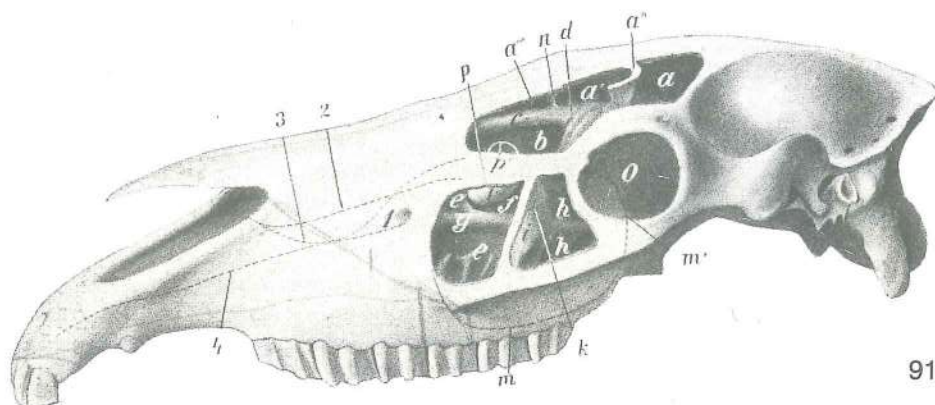
Slika 90: LOBANJA (konj) središnji prerez, I. str. LUBANJA (konj) medijani presjek, I. str. LOBANJA (konj) medijani presek, I. str.

Zg. nosna školjčnica je delno odstranjena; sp. nosna školjčnica je odstranjena; zgornječeljustnična votlina, školjčno-čelna votlina in zagozdnično-nebna votlina so odprte. Dorz. nosna školjka je delimice odstranjena; ventr. nosna školjka je odstranjena; čeljusni sinus, čono-školjčani sinus i klinasto-nepčani sinus su otvoreni. Dorz. nosna školjka je delimice odstranjena; ventr. nosna školjka je odstranjena; gornjovilični sinus, čono-školjčani sinus i klinasto-nepčani sinus su otvoreni.

B1, B6	<i>dens praemolaris II (P₂), dens molaris III (M₃)</i>	drugi (2.) predmeljak, tretji (3.) meljak	drugi (2.) pretkutnjak, treči (3.) kutnjak	drugi (2.) kutnjak
E	<i>os ethmoidale</i>	sitka	sitasta kost	sitasta kost
EI, II, VI	<i>endoturbinale I, II, VI</i>	1., 2., 6. sitkina školjčnica	1., 2., 6. sitasta školjka	1., 2., 6. sitasta školjka
Eld	<i>lamina tectoria</i>	krovna plošča	svodna plošča	krovna plošča
F	<i>os frontale</i>	čelnica	čona kost	čona kost
F'	<i>lamina int. cranii</i>	not. plošča lobanje	nut. plošča čeone kosti	unut. plošča čeone kosti
H	<i>dens caninus (raptor)</i>	podočnik (grabivec)	očnjak	očnjak
Ic	<i>os incisivum, corpus</i>	medčeljustnica, telo	sjekutična kost, trup	sekutična kost, telo

Inm	<i>incisura nasoincisiva</i>	nosno-medčeljstnična zareza	<i>nosno-sjekutična usjeklina</i>
		nosno-sekutični usek	
lpn	<i>os incisivum, proc. nasalis</i>	medčeljstnica, nosni pod.	<i>sjekutična kost, nosni izd.</i>
		sekutična kost, nosni izd.	
Mx	<i>maxilla</i>	zg. čeljstnica	<i>čeljst gornjovilična kost</i>
Nt	<i>endoturbinale I</i>	zg. nosna školjka	<i>dorz. nosna školjka dorz. nosna školjka</i>
Ph	<i>os palatinum, lamina horizontalis</i>	nebnica, vodoravna plošča	<i>nepčana kost, vodoravna ploča nepčana kost, vodoravna ploča</i>
Ps	<i>os palatinum, lamina perpendicularis</i>	nebnica, navpična plošča	<i>nepčana kost, okomita ploča nepčana kost, vertikalna ploča</i>
Pt	<i>os pterygoideum</i>	krilatka	<i>krilasta kost krilasta kost</i>
Sch 3	<i>dens incisivus III</i>	tretji (3.) sekavec	<i>treći (3.) sjekutić treći (3.) sekutić</i>
Sph	<i>os praesphenoidale</i>	spr. zagozdnica	<i>klinasta kost (presfenoid) klinasta kost (presfenoid)</i>
V	<i>vomer</i>	lemežnica	<i>ralo ralo</i>
a	<i>crista conchalis</i>	školjčnični greben	<i>školjčani greben školjčani greben</i>
a'		zg. krak školjčničnega grebena	<i>gor. krak školjčanog grebena dorz. krak školjčanog grebena</i>
a''		sp. končni krak š. gr.	<i>do. završni krak š. gr. ventr. završni krak š. gr.</i>
b	<i>crista ethmoidalis</i>	sitkino-školjčnični greben	<i>greben gor. nosne školjke greben dorz. nosne školjke</i>
b'	<i>endoturbinale I</i>	zg. nosna školjka	<i>dorz. nosna školjka dorz. nosna školjka</i>
c	<i>sinus conchae dors.</i>	votlina zg. nosne školjke	<i>sinus dorz. nosne školjke sinus dorz. nosne školjke</i>
c'	<i>sinus frontalis</i>	čelna votlina	<i>čeonni sinus čeonni sinus</i>
c''	<i>crista conchalis</i>	srednješkoljčnični greben	<i>međuškoljčani greben greben između nosnih školjki</i>
c'''	<i>crista conchalis ventr.</i>	spodnješkoljčnični greben	<i>greben do. nosne školjke greben ventr. nosne školjke</i>
c''''	<i>apertura frontomaxillaris</i>	čelno-zgornječeljstnična odp.	<i>čeonno-čeljusni otv. čeonno-gornjovilični otv.</i>
c—c'	<i>sinus conchofrontalis</i>	školjčno-čelna votlina	<i>školjčano-čeonni sinus školjčano-čeonni sinus</i>
d	<i>sinus maxillaris caud.</i>	zd. zgornječeljstnična votlina	<i>strž. čeljstni sinus kaud. gornjovilični sinus</i>
e	<i>sinus conchae ventr.</i>	votlina sp. nosne školjke	<i>sinus do. nosne školjke sinus ventr. nosne školjke</i>
e'	<i>septum sinuum maxillarum</i>	pretin zgornječeljstničnih votlin	<i>pregrada čeljusnih sinusa pregrada gornjoviličnih sinusa</i>
e''		pretin med spr. zgornječeljstnično votlino in zd. delom spodnješkoljčnične votline	<i>pregrada između čeljstnog sinusa i strž. dijela sinusa do. nosne školjke pregrada između gornjoviličnog sinusa i kaud. dela sinusa ventr. nosne školjke</i>
e'''	<i>sinus maxillaris rostr.</i>	spr. zgornječeljstnična votlina, sred. del	<i>pr. čeljusni sinus, med. dio pr. gornjovilični sinus, med. deo</i>
e'—e''''	<i>sinus maxillaris</i>	zgornječeljstnična votlina	<i>čeljusni sinus gornjovilični sinus</i>
f	<i>sinus palatinus</i>	nebnica	<i>nepčani sinus nepčani sinus</i>
g	<i>sinus sphenoidalis</i>	zagozdnična votlina	<i>sinus klinaste kosti sinus klinaste kosti</i>
h	<i>cavum cranii</i>	lobanjska votlina	<i>lobanjska šupljina lobanjska duplja</i>
h'	<i>sulcus chiasmatis</i>	žleb križanja vidnikov	<i>žlijeb vidnog križanja žleb ukrštanja vidnih ž.</i>
i	<i>proc. sphenoidalis ossis palatini</i>	pod. nebnice do zagozdnice	<i>klinasti izd. nepčane kosti klinasti izd. nepčane kosti</i>
k	<i>tuber maxillae</i>	zgornječeljstnična grča	<i>čeljusna kvrga gornjovilična kvrga</i>
l	<i>hamulus pterygoideus</i>	krilatkin kaveljček	<i>kukica krilaste kosti kukica</i>
m	<i>for. sphenopalatinum</i>	zagozdnično-nebna odp.	<i>klinasto-nepčani otv. klinasto-nepčani otv.</i>
n, n'	<i>arcus interconchalis</i>	međuškoljčni lok	<i>međuškoljčani luk međuškoljčani luk</i>
o	<i>canalis infraorbitalis</i>	podočni rov	<i>podočni kanal podočni kanal</i>
p	<i>for. lacrimale rostr.</i>	spr. solznična odp.	<i>pr. suzni otv. pr. suzni otv.</i>
p'	<i>sulcus lacimalis</i>	solznični žleb	<i>suzni žlijeb suzni žleb</i>
q	<i>for. palatinum majus</i>	večja nebna odp.	<i>veliki nepčani otv. veliki nepčani otv.</i>
q'	<i>sulcus palatinus</i>	nebnica	<i>nepčani žlijeb nepčani žleb</i>
r	<i>proc. palatinus maxillae</i>	nebnica pod. zg. čeljstnice	<i>nepčani izd. čeljstni nepčani izd. gor. vilice</i>

s	proc. palatinus ossis incisivi	nebni pod. medčeljustnice	<i>nepčani izd.</i>
	<i>sjekutične kosti</i>	nepčani izd. sekutične kosti	
t, t'	margo interalveolaris	medzobnični rob	<i>međuzubni (bezubi) rub</i> medjuzubni
	(bezubi) rub		
u	canalis interincisivus	sredmedčeljustnični rov	<i>međusjekutični kanal</i>
	medjusekutični kanal		
x—x	aditus sinus maxillaris	dohod v zgornječeljustnično votlino	<i>ulaz u čeljusni sinus</i>
	ulaz u gornjovilični sinus		
y		pretin med ozadjem nosne votline s sitkinim blodnjakom in nosno-žrelnim prehodom	
		<i>pregrada između nosnog dna sa sitastim labirintom i nosnožrijelnim prohodom</i>	
		pregrada između nosnog dna sa labirintom sitaste kosti i nosno-ždrelnim hodnikom	



Slika 91: LOBANJA (konj) l. str. LUBANJA (konj) l. str. LOBANJA (konj) l. str.

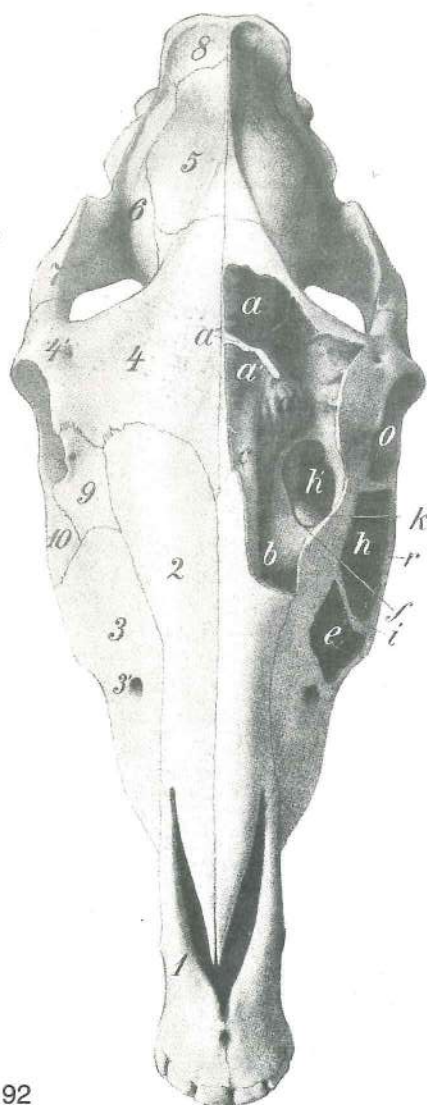
Školjčno-čelna in zgornječeljustnična votlina sta odprti. Školjčano-čeonni i čeljusni sinus su otvoreni.
Školjčano-čeonni i gornjovilični sinus su otvoreni.

a, a'	sinus frontalis	čelna votlina	<i>čeonni sinus</i>	čeonni sinus
a''	septum sinuum frontaliūm	pretin čelnih votlin	<i>pregrada čeonnih sinusa</i>	
	pregrada čeonih sinusa			
a'''	sinus frontalis	čelna votlina, spr. del	<i>čeonni sinus, pr. dio</i>	čeonni sinus, rostr. deo
b	sinus conchofrontalis	školjčno-čelna votlina	<i>školjčano-čeonni sinus</i>	
	školjčano-čeonni sinus			
c	meatus nasi dors.	zg. nosni prehod	<i>dorz. nosni prohod</i>	dorz. nosni hodnik
d	labyrinthus ethmoidalis	sitkin blodnjak	<i>labirint sitaste kosti</i>	labirint sitaste kosti
e	sinus maxillaris rostr.	spr. zgornječeljustnična votlina	<i>pr. čeljusni sinus</i>	
	pr. gornjovilični sinus			
e'		koščeni pretin med spr. zgornječeljustnično votlino in votlino sp. nosne školjke	<i>koštana</i>	
		<i>pregrada između pr. dijela čeljusnog sinusa i sinusa do. nosne školjke</i>	koštana	
		pregrada između pr. dela gornjoviličnog sinusa i sinusa ventr. nosne školjke		
f	concha nasalis ventr.	sp. nosna školjka	<i>do. nosna školjka</i>	ventr. nosna školjka
g	canalis infraorbitalis	podočni rov	<i>podočni kanal</i>	podočni kanal
h, h'	sinus maxillaris caud.	zd. zgornječeljustnična votlina	<i>strž. čeljusni sinus</i>	
	zd. gornjovilični sinus			
i	septum sinuum maxillarium	pretin zgornječeljustničnih votlin	<i>pregrada</i>	
	čeljusnog sinusa	pregrada gornjoviličnog sinusa		
k		razmejivena črta med tankim zg. in debelim sp. delom pretina	<i>granična crta između</i>	
		<i>tankog dorz. i debelog ventr. dijela pregrade</i>	granična linija između tankolisnog dorz. i	
		debelog ventr. dela pregrade		
l	concha nasalis ventr.	sp. nosna školjka, v zgornječeljustno votlino izbočeni zd. del	<i>do. nosna školjka, strž. dio izbočen u čeljusni sinus</i>	ventr. nosna školjka, kaud.
		deo izbočen u gornjovilični sinus		
m, m'		sp. in zd. razmejivena črta zgornječeljustnične votline	<i>ventr. i strž. granična crta</i>	
		čeljusnog sinusa	ventr. i kaud. granica gornjoviličnog sinusa	
n		pretin med spr. in preostalim delom čelne votline	<i>pregrada između pr. i ostalog dijela</i>	
		čeonog sinusa	pregrada između rostr. i ostalog dela čeonog sinusa	
o	orbita	očnica	<i>očnica</i>	očna duplja
p	apertura nasomaxillaris	nosno-zgornječeljustnična odp.	<i>nosno-čeljusni otv.</i>	
	nosno-gornjovilični otv.			
p'		kraj trepanacije čelne votline in dosega nosne votline	<i>mjesto trepanacije čeonog sinusa i</i>	
		<i>dohvata nosne šupljine</i>	mesto trepanacije čeonog sinusa i ulaza u nosnu duplju	

- 1 **for. infraorbitale** podočna odp. podočni otv. podočni otv.
 2,3 **meatus nasi medius** srednji nosni prehod sred. nosni prehod sred. nosni hodnik
 4 **canalis infaorbitalis** podočni rov podočni kanal podočni kanal

Slika 92: LOBANJA (konj) zg. str. LUBANJA (konj) gor. str.
 LOBANJA (konj) dorz. str.

L. školjčno-čelna votlina in zgornječeljustnična votlina sta odprti.
 L. školjčano-čeonni sinus i čeljusni sinus su otvoreni. L.
 školjčano-čeonni sinus i gornjovilični sinus su otvoreni.



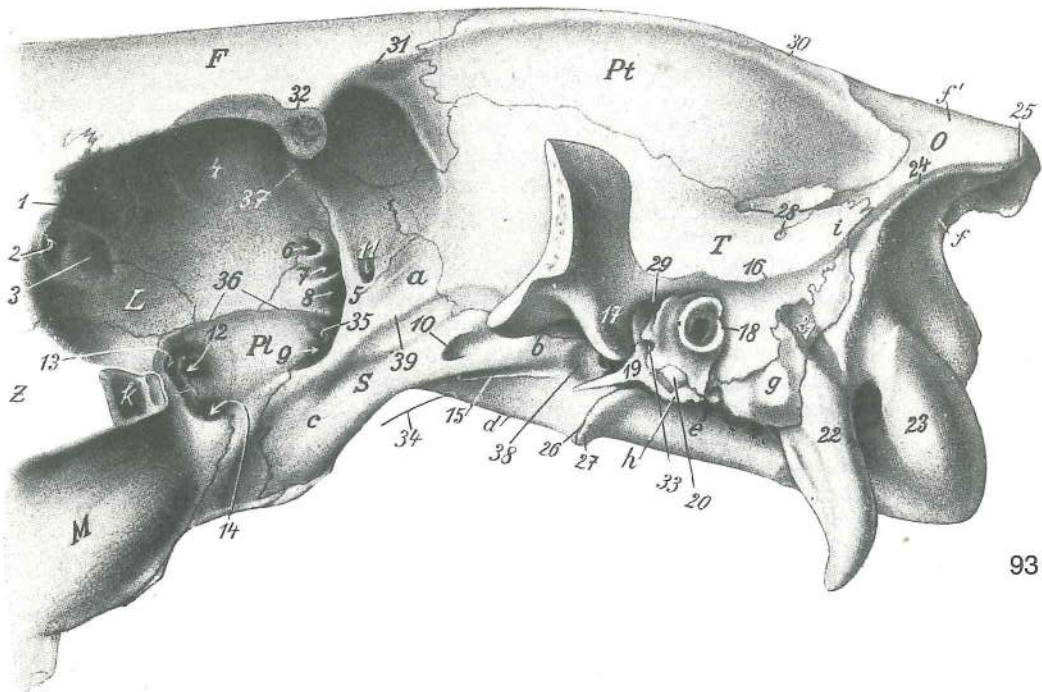
92

- a, a' **sinus frontalis** čelna votlina čeonni sinus
 čeonni sinus
 a'' **septum sinuum frontaliu** pretin čelnih votlin
 pregrada čeonih sinusa pregrada čeonih sinusa
 b **sinus conchae dors.** votlina zg. školjke sinus
 gor. školjke sinus dorz. nosne školjke
 c **meatus nasi dors.** zg. nosni prehod dorz. nosni
 prehod dorz. nosni hodnik
 d **labyrinthus ethmoidalis** sitkin blodnjak labirint
 sitaste kosti labirint sitaste kosti
 e **sinus maxillaris rostr.** spr. zgornječeljustnična votlina
 pr. čeljusni sinus pr. gornjovilični sinus
 f **apertura nasomaxillaris** nosno-zgornječeljustnična
 odp. nosno-čeljusni otv. nosno-gornjovilični otv.
 h **sinus maxillaris caud.** zd. zgornječeljustnična votlina
 strž. čeljusni sinus caud. gornjovilični sinus
 h' **apertura frontomaxillaris** čelno-zgornječeljustnična
 odp. čeono-čeljusni otv. čeono-gornjočeljusni otv.
 i **septum sinuum maxillarium** pretin
 zgornječeljustničnih votlin pregrada čeljusnih sinusa
 pregrada gornjoviličnih sinusa
 k **concha nasalis ventr.** sp. nosna školjka (kot kupola
 sega v čelnozgornječeljustnično odprtino) do. nosna
 školjka (poput kupole dopire u čeono-čeljusni otvor)
 ventr. nosna školjka (slično kupoli ispružena u čeono-
 gornjočeljusni otvor)
 o **orbita** očnica očnica očna duplja
 r **crista facialis** obrazni greben lični greben
 lični greben (greben lica)
 l **os incisivum** medčeljustnica sjekutična kost
 sekutična kost
 2 **os nasale** nosnica nosna kost nosna kost
 3 **for. infaorbitale** podočna odp. podočni otv.
 podočni otv.
 4 **os frontale** čelnica čeona kost čeona kost
 4' **for. supraorbitale** nadočna odp. nadočni otv.
 nadočni otv.

- 5 **os parietale** temenica tjemena kost temena kost
 6 **os temporale** senčnica sljepoočna kost slepoočna kost
 7 **arcus zygomaticus** lični lok jagodični luk jagodični luk
 8 **os occipitale** zatilnica zatiljna kost potiljna kost
 9 **os lacrimale** solznica suzna kost suzna kost
 10 **os zygomaticum** ličnica jagodična kost jagodična kost

Slika 93: MOŽGANSKA LOBANJA IN OBOČJE (konj) I. str. MOZGOVNI DIO LUBANJE I OČNIČNO
 PODRUČJE (konj) I. str. MOZGOVNI DEO LOBANJE I OČNI PREDEO (konj) I. str.

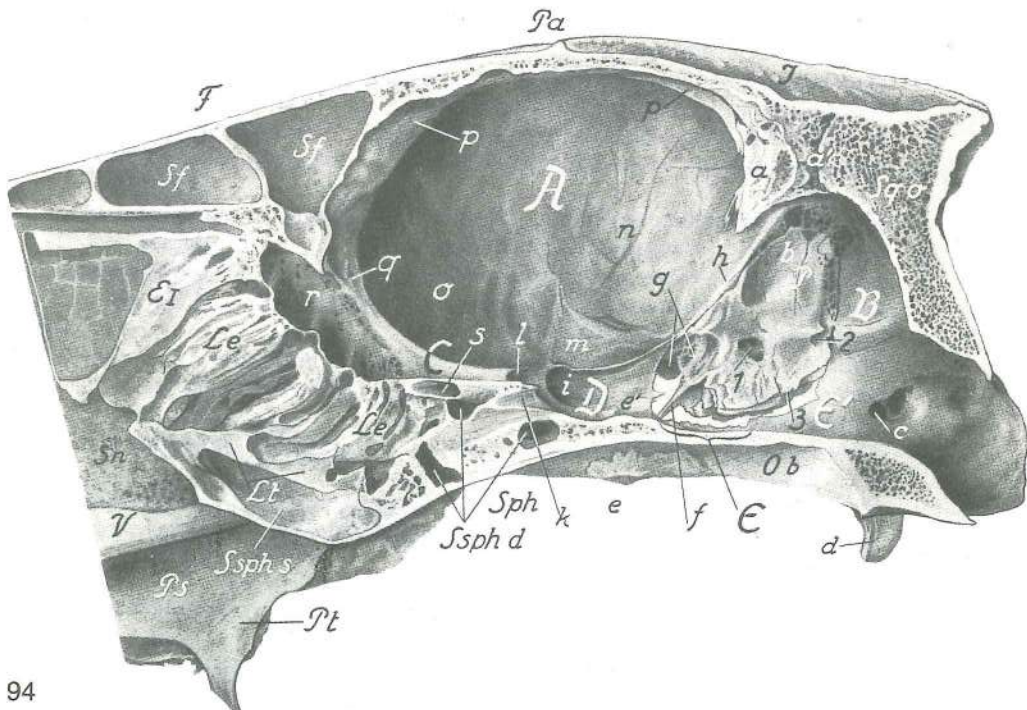
- F **os frontale** čelnica čeona kost čeona kost
 L **os lacrimale** solznica suzna kost suzna kost
 M **maxilla** zg. čeljustnica čeljust gornjovilična kost
 O **os occipitale** zatilnica zatiljna kost potiljna kost
 Pl **os palatinum** nebica nepčana kost nepčana kost
 Pt **os parietale** temenica tjemena kost temena kost
 S **os sphenoidale** zagozdica klinasta kost klinasta kost
 T **os temporale, pars squamosa, fossa temporalis** senčnica, luskasti del, senčna jama
 sljepoočna kost, ljuskasti dio, sljepoočna jama slepoočna kost, ljuskasti deo,
 slepoočna jama



93

- | | | | | |
|-------|--|--|--|---|
| Z | os zygomaticum | ličnica | jagodična kost | jagodična kost |
| a | ala ossis praesphenoidalis | presfenoidno krilo | krilo spr. zagozdnice | presfenoidno krilo |
| b | ala ossis basisphenoidalis | bazisfenoidno krilo | krilo zd. zagozdnice | bazisfenoidno krilo |
| c | proc. pterygoideus ossis sphenoidalis | perutasti pod. zagozdnice | krilasti izd. klinaste kosti | krilasti izd. |
| d | corpus ossis basisphenoidalis | telo zd. zagozdnice | bazisfenoidni trup | telo bazisfenoida |
| e | os occipitale, pars basilaris | zatilnica, dneni del | zatiljna kost, bazilarni dio | potiljna kost, bazalni deo |
| f, f' | os occipitale, squama occipitalis | zatilnica, zatilnična luska | zatiljna kost, zatiljna ljuska | potiljna kost, potiljna ljuska |
| g | os temporale, pars petrosa et proc. mastoideus | senčnica, skalnični del in bradavičnik | sljepoočna kost, pečinasti dio i bradavičasti izd. | senčnica, skalnični del in bradavičnik
sljepoočna kost, kameni deo |
| h | os temporale, pars tympanica | senčnica, bobnični del | sljepoočna kost, bubnjični dio | slepoočna kost, bubanjski deo |
| i | proc. occipitalis partis squamosae ossis temporalis | zatilni pod. luskastega dela | senčnice | zatiljni izd. sljepoočne ljuske |
| k | sinus maxillaris | zgornječeljustnična votlina | čeljusni sinus | gornjovilični sinus |
| 1 | proc. lacrimalis caud. | zd. podaljšek solznice | strž. suzni izd. | kaud. suzni izd. |
| 2 | fossa sacci lacrimalis | jama solzne vrečice | jama suzne vrečice | jamica suzne vrečice |
| 3 | fossa m. obliqui ventr. | jama sp. poševne m. | jamica ventr. kosog m. | jamica ventr. kosog m. |
| 4 | fovea trochlearis | škripčeva kotanja | trohlearna jamica | trohlearna jamica |
| 5 | crista pterygoidea | perutasti greben | krilasti greben | krilasti greben |
| 6 | for. ethmoidale | sitkina odp. | sitasti otv. | sitasti otv. |
| 7 | canalis opticus | vidnikov rov | vidni kanal | vidni kanal |
| 8 | fissura orbitalis | očnična špranja | očnična pukotina | pukotina očne duplje |
| 9 | for. alare rostr. | spr. krilna odp. | pr. krilni otv. | pr. krilni otv. |
| 10 | for. alare caud. | zd. krilna odp. | strž. krilni otv. | zd. krilni otv. |
| 11 | for. alare parvum | mala krilna odp. | mali krilni otv. | mali krilni otv. |
| 12 | for. sphenopalatinum | zagozdnično-nebna odp. | klinasto-nepčani otv. | klinasto-nepčani otv. |
| 13 | for. maxillare | zgornječeljustnična odp. | čeljusni otv. | gornjovilični otv. |
| 14 | for. palatinum caud. | zd. nebnična odp. | strž. nepčani otv. | zd. nepčani otv. |
| 15 | sulcus n. canalis pterygoidei | žleb Vidijevega ž. | žlijeb Vidijevož ž. | žleb za Vidijev ž. |
| 16 | crista temporalis | senčnični greben | sljepoočni greben | slepoočni greben |
| 17 | proc. retroarticularis | zasklepni pod. | zazglobni izd. | izazglobni izd. |

18	porus acusticus ext.	zun. slušna odp.	vanj. slušni otv.	spolj. slušni otv.
19	proc. muscularis	mišični pod.	mišični izd.	mišični izd.
20	proc. styloideus	koničasti pod.	šiljasti izd.	stiloidni izd.
21	žleb zd. openske a.	žlijeb strž. a. mozgovnih opni	žleb za kaud. a. moždanica	
22	proc. paracondylaris	občvršni pod.	parakondilarni izd.	parakondilarni izd.
23	condylus occipitalis	zatilnični čvrš	zatiljni kondil	potiljni kondil
24	crista nuchae	tilnikov greben	zatiljni greben	greben šije
25	protuberantia occipitalis ext.	zun. zatilnična izboklina	vanj. zatiljna izbočina	spolj. potiljna izbočina
26	synchondrosis sphenoccipitalis	zagozdnično-zatilnični hrustančni stik		
		klinasto-zatiljna sinchondroza	klinasto-potiljna rskavična veza	
27	tuberculum musculare	mišična grbica	mišična kvržica	mišična kvržica
28	meatus temporalis	senčni vod	sljepoočni prohod	slepoočni hodnik
29	for. retroarticulare	zasklepna odp.	zazglobni otv.	izazglobni otv.
30	crista sagittalis ext.	zun. puščični greben	vanj. uzdužni greben	
		spolj. uzdužni greben		
31	linea temporalis	senčna črta	sljepoočna pruga	slepoočna linija
32	proc. zygomaticus ossis frontalis	lični pod. čelnice	jagodični izd. čeone kosti	
33	fissura petrotympanica	skalnično-bobnična špranja	pečinasto-bubnjična pukotina	
		petro-timpanična pukotina		
34	canalis craniopharyngeus	lobanjsko-žrelni vod	lobanjsko-ždrijelni kanal	
		lobanjsko-ždrelni kanal		
35	sulcus n. canalis pterygoidei	žleb Vidijevega ž.	žlijeb Vidijeveg ž.	
		žleb za Vidijev ž.		
36	crista orbitalis ventr.	sp. očnični greben	ventr. očnični greben	ventr. greben
		očne duplje		
37	crista orbitotemporalis	očnično-senčnični greben	očnično-sljepoočni greben	
		orbito-slepoočni greben		
38	fossa carotica	karotidna jama	karotidna jama	karotidna jama
39	crista infratemporalis	podsenčnični greben	podsljepoočni greben	
		podsljepoočni greben		



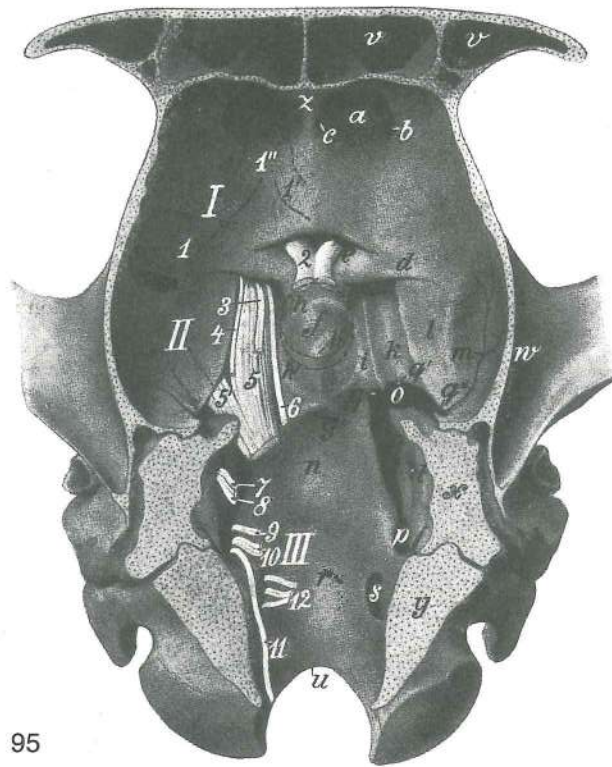
94

Slika 94: LOBANJSKA VOTLINA (konj) središnji rez, d. polovica, l. str. LUBANJSKA ŠUPLJINA (konj) medijani presjek, d. polovica, l. str. LOBANJSKA DUPLJA (konj) medijani presjek, d. polovica, l. str.

A	cavum cranii magnum	velika lobanjska votlina	velika lubanjska šupljina
		velika lobanjska duplja	
B	cavum cranii parvum	mala lobanjska votlina	mala lubanjska šupljina
		mala lobanjska duplja	

C	fossa cranii rostr.	spr. lobanjska kotanja	pr. lobanjska jama	pr. lobanjska udubina
D	fossa cranii media	srednja lobanjska kotanja	sred. lobanjska jama	sred. lobanjska udubina
E	impressio pontina	mostni vtis	otisak mosta	otisak mosta
E'	impressio medullaris	hrbtenjačni vtis	otisak produžene moždine	
E, E'	fossa cranii caud.	zd. lobanjska kotanja	strž. lobanjska jama	kaud. lobanjska udubina
EI	endoturbinale primum (I) sin. (concha nasalis dors. sin.)		I. prva (1.) not. školjčnica (I. zg. nosna školjčnica)	I. prva (1.) nut. sitasta školjka (I. gor. nosna š.) I. prva (1.) endoturbinacija
F	os frontale	čelnica	čeona kost	čeona kost
I	os interparietale	medtemenica	medutjemena kost	medjutemena kost
Le	labyrinthus ethmoidalis sin.	I. sitkin blodnjak	I. sitasti labirint	
Lt	lamina basalis	dnena plošča	bazalna ploča	bazalna ploča
Ob	os occipitale, pars basilaris	zatilnica, dneni del	zatiljna kost, bazalni dio	
P	os temporale, pars petrosa	senčnica, skalnični del	sljepoočna kost, pećinasti dio	sljepoočna kost, kameni deo
Pa	os parietale	temenica	tjemena kost	temena kost
Ps	os palatinum, lamina perpendicularis	nebnica, navpična plošča	nepčana kost, okomita ploča	nepčana kost, vertikalna ploča
Pt	os pterygoideum	krilatka	krilasta kost	krilasta kost
Sn	septum nasi	nosni pretin	nosna pregrada	nosna pregrada
Sph	os sphenoidale	zagozdnica	klinasta kost	klinasta kost
S sph d	sinus sphenoidalis dex.	d. zagozdnična votlina	d. sinus klinaste kosti	
S sph s	sinus sphenoidalis sin.	I. zagozdnična votlina	I. sinus klinaste kosti	
a	tentorium cerebelli osseum	koščeni malomožganski šotor	koštani šator	
a'	sutura occipitointerparietalis	zatilnično-medtemenični šav	zatiljno-medutjemeni šav	zatiljno-medutjemeni šav
b	os temporale, pars petrosa	senčnica, skalnični del	sljepoočna kost, pećinasti dio	sljepoočna kost, kameni deo
c	canalis n. hypoglossi	rov jezičnega gibalnega ž. (jezikopokretnog) ž.	kanal podjezičnog ž.	kanal podjezičnog ž.
d	proc. paracondylaris	občvršni pod.	parakondilarni izd.	parakondilarni izd.
e	tuberculum musculare	mišična grbica	mišična kvržica	mišična kvržica
e'	dorsum sellae turcicae	hrbet turškega sedla	naslon turskog sedla	
f	proc. muscularis	mišični pod.	mišični izd.	mišični izd.
g	fossula petrosa	skalnična jamica	pećinasta jamica	jamica kamene kosti
h	crista partis petrosae	greben skalničnega dela	greben pećinastog dijela	
i	sulcus n. maxillaris	žleb zgornječeljustnega ž.	žlijeb čeljustnog ž.	
k	sulcus n. ophthalmici	žleb očesnega ž.	žlijeb očnog ž.	žleb očnog ž.
l	sulcus chiasmatis	žleb križanja vidnikov	žlijeb vidnog križanja	
m	fossa piriformis	jama hruškastega režnja	kruškolika jama	kruškolika jama
n	fossa cranii media	srednja lobanjska kotanja	sred. lobanjska jama	
o	fossa cranii rostr.	spr. lobanjska kotanja	pr. lobanjska jama	
p	crista sagittalis int.	not. pušični greben	nut. uzdužni greben	
q	crista galli	petelinji greben	pjetlova kresta	petlova kresta
r	lamina cribrosa	sito	sitasta ploča	sitasta ploča
s	canalis opticus sin.	I. vidnikov rov	I. vidni kanal	I. vidni kanal
1	porus acusticus int.	not. slušna odp.	nut. slušni otv.	unut. slušni otv.
2	apertura ext. aquaeductus vestibuli	zun. odp. preddvornega vodovoda	vanj. otv. vestibularnog kanala	spolj. otv. vestibularnog kanala

- 3 *apertura ext. canaliculi cochleae* zun. odp. polževega rovčka vanj. otv.
pužničnog kanala spolj. otv. pužnog kanala



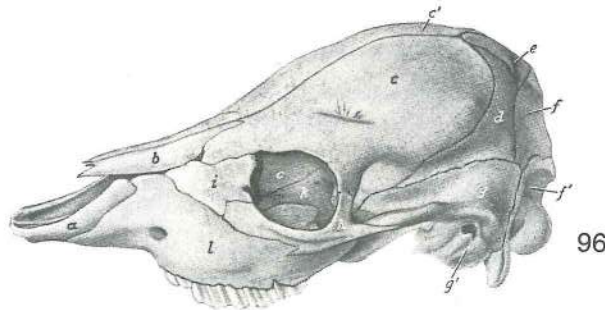
95

Slika 95: LOBANJSKA VOTLINA (konj) dnena pl. LUBANJSKA ŠUPLJINA (konj) bazalna pov.
LOBANJSKA DUPLJA (konj) bazalna pov.

Štrclji dvanajstih možganskih ž., prvi je pikčasto nakazan. Ostaci dvanaest mozgovnih ž., prvi je prikazan točkasto. Okrajci dvanaest moždanih ž., prvi je prikazan isprekidanom linijom.

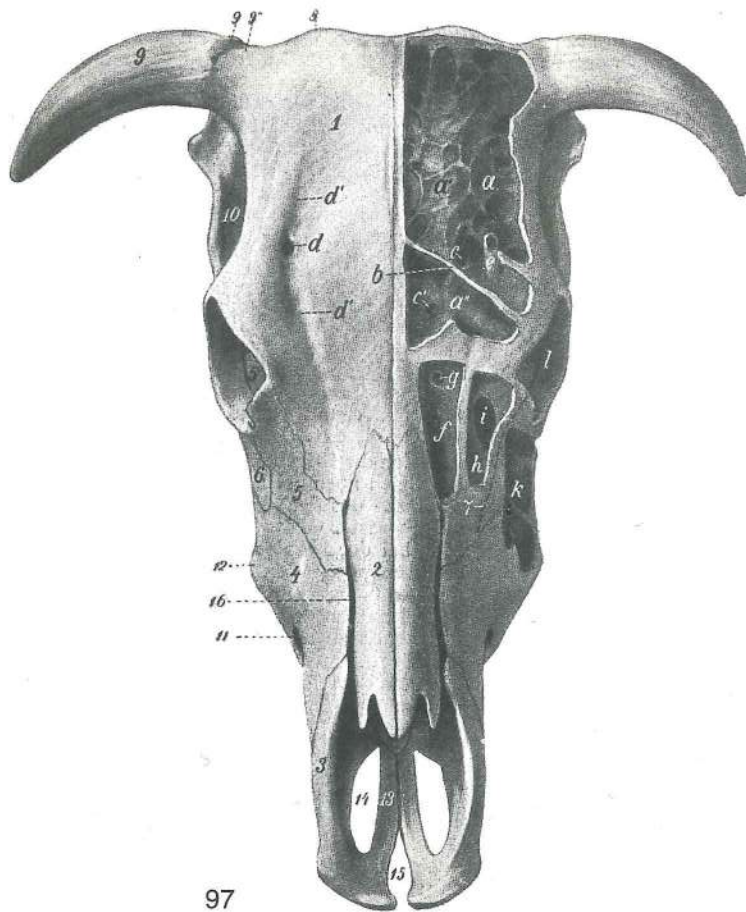
- | | | | | |
|-------|--------------------------------------|---|--|---|
| 1 | stria olfactoria lat. | str. vohalni trakec | lat. njušni trak | lat. mirisna pruga |
| 1' | stria olfactoria med. | sred. vohalni trakec | med. njušni trak | |
| | | med. mirisna pruga | | |
| 1'' | tractus olfactorius | vohalna proga | njušna pruga | mirisni trak |
| 2—4 | | z enakimi števkami označeni možganski ž. | s istim brojevima označeni mozgovni ž. | |
| | | sa istim brojevima obeleženi moždani ž. | | |
| 6—12 | | z enakimi števkami označeni možganski ž. | s istim brojevima označeni mozgovni ž. | |
| | | sa istim brojevima obeleženi moždani ž. | | |
| 5 | n. trigeminus, radix sensoria | trovejni ž., čutilna korenina (za očesni in zornječeljustni ž.) | trodijelni ž., osjetni korjen (za očni i čeljustni ž.) | trograni ž., čulni koren za očni i gornjovilični ž. |
| 5' | n. trigeminus, radix motoria | trovejni ž., gibalna korenina (za spodnječeljustni ž.) | trodijelni ž., motorni korjen (za villični ž.) | trograni ž., motorni koren (za donjovilični ž.) |
| I | fossa cranii rostr. | spr. lobanjska kotanja | pr. lobanjska jama | pr. lobanjska jama |
| II | fossa cranii media | srednja lobanjska kotanja | sred. lobanjska jama | sred. lobanjska jama |
| III | fossa cranii caud. | zd. lobanjska kotanja | strž. lobanjska jama | zd. lobanjska jama |
| a | fossa ethmoidalis | sitkina jama | sitasta jama | jama sitaste kosti |
| b | for. ethmoidale | sitkina odp. | sitasti otv. | sitasti otv. |
| c | | odp. za prehod vej sitkine a. in v. ter sitkinega ž. | otv. za prolaz grana sitaste a. i v. i sitastog ž. | otv. za prolaz grana sitaste a. i v. i sitastog ž. |
| d | crista orbitosphenoidalis | orbitalno-zagodznični greben | orbitalno-zagodznični greben | orbitalno-zagodznični greben |
| e | sulcus chiasmatis | žleb križanja vidnikov | žlijeb vidnog križanja | žleb ukrštanja vidnih ž. |
| f | sella turcica | turško sedlo | tursko sedlo | tursko sedlo |
| g | crista sphenoccipitalis | zagodznično-zatilnični greben | zagodznično-zatilnični greben | zagodznično-zatilnični greben |
| h, h' | | položaj hipofize | položaj hipofize | položaj hipofize |

h''	dorsum sellae turcicae	hrbet turškega sedla	<i>naslon turskog sedla</i>	naslon
i	sulcus n. ophthalmici	žleb očesnega ž.	<i>žlijeb očnog ž.</i>	žleb očnog ž.
k	sulcus n. maxillaris	žleb zgornječeljustnega ž.	<i>žlijeb čeljusnog ž.</i>	žleb gornjoviličnog ž.
l	fossa piriformis	jama hruškastega režnja	<i>jama kruškolikog režnja</i>	jama kruškolikog režnja
m	sulcus a. meningae mediae	žleb srednje openske a.	<i>žlijeb sred. a. moždanih opni</i>	žleb za sred. a. moždanica
n	impressio pontina	mostni vtis	<i>otisak mosta</i>	otisak mosta
o	foramen lacerum	razrita odprtina	<i>nazubljeni otvor</i>	razderani otvor
p	foramen lacerum	razrita odprtina	<i>nazubljeni otvor</i>	razderani otvor
q	incisura carotica	karotidna zareza	<i>karotidna usjeklina</i>	karotidni usek
q'	incisura ovalis	jajčasta zareza	<i>ovalna usjeklina</i>	ovalni usek
q''	incisura spinosa	trnova zareza	<i>trnasta usjeklina</i>	trnasti usek
r	impressio medullaris	hrbtenjačni vtis	<i>otisak produžene moždine</i>	otisak produžene moždine
s	canalis n. hypoglossi	rov jezičnega gibalnega ž.	<i>kanal podjezičnog ž.</i>	(jezikopokretnog ž.) kanal podjezičnog ž.
t	porus acusticus int.	not. slušna odp.	<i>nut. slušni otv.</i>	unut. slušni otv.
u	for. magnum	velika lina	<i>zatiljni otv.</i>	potiljni otv.
v, v'	sinus frontalis	čelna votlina	<i>čeonni sinus</i>	čeonni sinus
w	fossa temporalis, proc. zygomaticus ossis temporalis	senčnice	<i>sljepoočna jama, jagodični izd. sljepoočne kosti</i>	slepoočna jama, jagodični izd. slepoočne kosti
x	os temporale, pars petrosa	senčnica, skalnični del	<i>sljepoočna kost, pečinasti dio</i>	slepoočna kost, kameni deo
y	os occipitale	zatilnica	<i>zatiljna kost</i>	potiljna kost
z	crista galli	petelinji greben	<i>pijetlova kresta</i>	petlova kresta



Slika 96: LOBANJA (novorojeno tele) I. str. LUBANJA (novorođeno tele) I. str. LOBANJA (novorođeno tele) I. str.

a	os incisivum	medčeljustnica	<i>sjekutična kost</i>	sekutična kost
b	os nasale	nosnica	<i>nosna kost</i>	nosna kost
c, c'	os frontale	čelnica	<i>čeonna kost</i>	čeonna kost
d	os parietale	temenica	<i>tjemena kost</i>	temena kost
e	os interparietale	medtemenica	<i>medutjemena kost</i>	medjutemena kost
f	os occipitale, squama occipitalis	zatilnica, zatilnična luska	<i>zatiljna kost, zatiljna ljuska</i>	potiljna kost, potiljna ljuska
f'	os occipitale, pars lat.	zatilnica, str. del	<i>zatiljna kost, lat. dio</i>	potiljna kost, lat. deo
g	os temporale, pars squamosa	senčnica, luskasti del	<i>sljepoočna kost, ljuska</i>	slepoočna kost, ljuska
g'	os temporale, pars tympanica	senčnica, bobnični del	<i>sljepoočna kost, bubnjični dio</i>	slepoočna kost, bubanjki deo
h	os zygomaticum	ličnica	<i>jagodična kost</i>	jagodična kost
i	os lacrimale	solznica	<i>suzna kost</i>	suzna kost
k	os praesphenoidale	spr. zagozdnica	<i>presfenoidna kost</i>	presfenoidna kost
l	maxilla	zg. čeljustnica	<i>čeljust</i>	gornjovilična kost



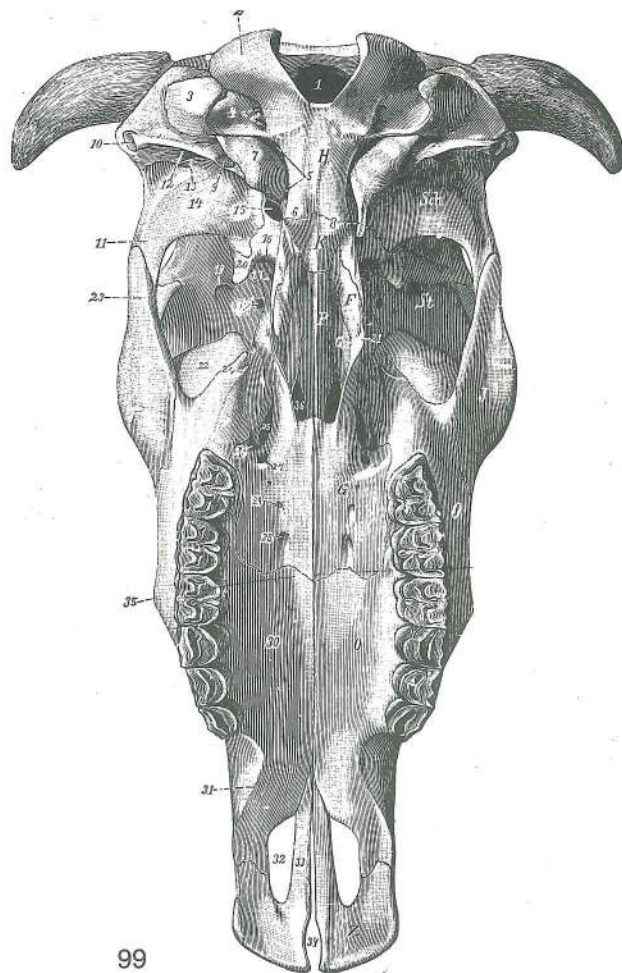
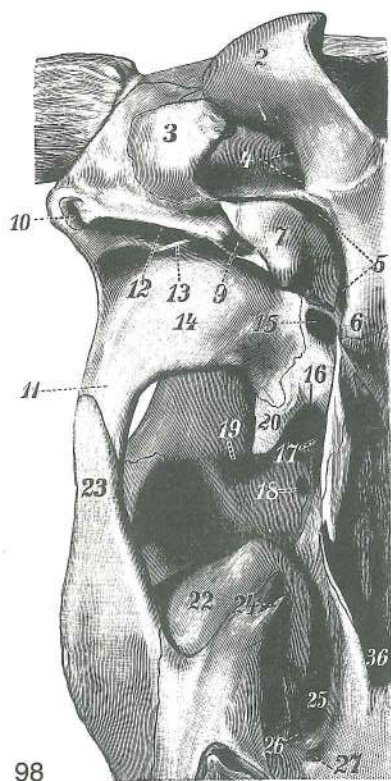
97

Slika 97: LOBANJA (govedo) zg. str. LUBANJA (govedo) gor. str. LOBANJA (goveče) dorz. str.

Odrpate so čelna, zgornječeljustnična, solznična votlina in votlina zg. nosne školjke. Otvoreni su čeonni, čeljusni i suzni sinus te sinus dorz. nosne školjke. Otvoreni su čeonni, gornjovilični i suzni sinus kao i sinus dorz. nosne školjke.

a	sinus frontalis	čelna votlina, dnena stena	čeonni sinus, do. stijenka	čeonni sinus, ventr. zid
a'		dnena stena izbočena proti svodu čelne votline	do. stijenka izbočena prema svodu čeonnog sinusa	ventr. zid ispupčen prema svodu čeonnog sinusa
b		plošča med spr. manjšim in večjim zd. delom čelne votline	poprečna pregrada između pr. manjeg i strž. većeg dijela čeonnog sinusa	poprečna pregrada između pr. manjeg i zd. većeg dela čeonog sinusa
c, c'	apertura meatus nasi medii	odp. v srednji nosni prehod	odp. u sred. nosni prehod	odp. u sred. nosni hodnik
d	for. supraorbitale	nadočna odp.	nadočni otv.	nadočni otv.
d', d'	sulcus supraorbitalis	nadočni žleb	nadočni žlijeb	nadočni žleb
e	canalis supraorbitalis	nadočni rov	nadočni kanal	nadočni kanal
f	sinus conchae dors.	votlina zg. školjke	sinus gor. školjke	sinus dorz. nosne školjke
g		odp. za srednji nosni prehod	odp. za sred. nosni hodnik	odp. za sred. nosni hodnik
h	sinus lacrimalis	solznična votlina	suzni sinus	suzni sinus
i		odp. med zgornječeljustnično in solznično votlino	odp. između čeljusnog i suznog sinusa	odp. između gornjoviličnog i suznog sinusa
k	sinus maxillaris	zgornječeljustnična votlina	čeljusni sinus	gornjovilični sinus
l	orbita	očnica	očnica	očna duplja
1	os frontale	čelnica	čeonna kost	čeonna kost
2	os nasale	nosnica	nosna kost	nosna kost
3	os incisivum	medčeljustnica	sjekutična kost	sekutična kost
4	maxilla	zg. čeljustnica	čeljust	gornjovilična kost
5	os lacrimale	solznica	suzna kost	suzna kost
5'	bulla lacrimalis	solznični mehur	suzni mjehur	suzni mehur
6	os zygomaticum	ličnica	jagodična kost	jagodična kost
7	canalis lacrimalis	solznični rov	suzni kanal	suzni kanal

- | | | | |
|-----|---------------------------------------|-----------------------------------|---|
| 8 | protuberantia intercornualis | medrožna izboklina | <i>medurožna izbočina</i> |
| | | medjurožna izbočina | |
| 9 | proc. cornualis | rožnica | rožni izd. rožni izd. |
| 9' | corona proc. cornualis | venec rožnice | <i>kruna rožnog izd.</i> kruna rožnog izd. |
| 9'' | collum proc. cornualis | vrat rožnice | <i>vrat rožnog izd.</i> vrat rožnog izd. |
| 10 | fossa temporalis | senčna jama | <i>sljepoočna jama</i> slepoočna jama |
| 11 | foramen infraorbitale | podočna odprtina | <i>podočni otvor</i> podočni otvor |
| 12 | tuber malare | lična grča | <i>lična kvrga</i> lična kvrga |
| 13 | proc. palatinus ossis incisivi | nebni pod. medčeljstnice | <i>nepčani izd. sjekutične kosti</i> nepčani izd. sekutične kosti |
| 14 | fissura palatina | nebna špranja | <i>nepčana pukotina</i> nepčana pukotina |
| 15 | fissura interincisiva | sredmedčeljstnična špranja | <i>medusjekutična pukotina</i> medjusekutična pukotina |
| 16 | špranja med kostmi obrazne lobanje | <i>pukotina među kostima lica</i> | pukotina izmedju kostiju lica |



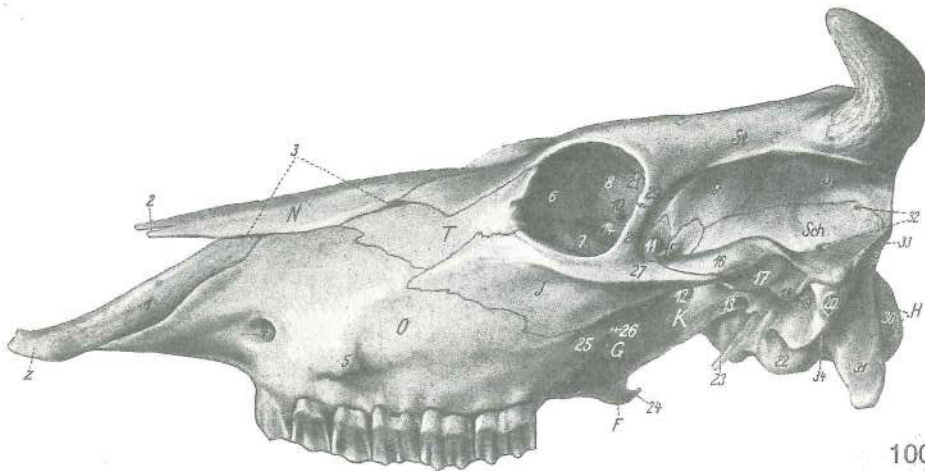
Slika 98, 99: LOBANJA (govedo) sp. str. LUBANJA (govedo) do. str. LOBANJA (goveče) ventr. str.

- | | | | |
|-----|---|-------------------------|--|
| F | os pterygoideum | krilatka | <i>krilasta kost</i> krilasta kost |
| G | os palatinum, lamina horizontalis | nebna, vodoravna plošča | <i>nepčana kost,</i> vodoravna plošča nepčana kost, vodoravna plošča |
| G' | os palatinum, lamina perpendicularis | nebna, navpična plošča | <i>nepčana kost,</i> okomita plošča nepčana kost, vertikalna plošča |
| H | os occipitale | zatilnica | <i>zatiljna kost</i> potiljna kost |
| J | os zygomaticum | ličnica | <i>jagodična kost</i> jagodična kost |
| K | os sphenoidale | zagozdica | <i>klinasta kost</i> klinasta kost |
| O | maxilla | zg. čeljstnica | <i>čeljst</i> gornjovilična kost |
| P | vomer | lemežnica | <i>ralo</i> ralo |
| Sch | os temporale | senčnica | <i>sljepoočna kost</i> slepoočna kost |
| Z | os incisivum | medčeljstnica | <i>sjekutična kost</i> sekutična kost |
| 1 | foramen magnum | velika lina | <i>zatiljni otvor</i> potiljni otvor |

2	condylus occipitalis	zatilnični čvrš	zatiljni kondil	potiljni kondil
3	proc. paracondylaris	občvršni pod.	parakondilarni izd.	parakondilarni izd.
4	canalis n. hypoglossi (jezikopokretnog ž.)	rov jezičnega gibalnega ž.	kanal podjezičnog ž.	
5	for. lacerum	razrita odp.	nazubljeni otv.	razderani otv.
6	tuberculum musculare sin.	I. mišična grbica	I. mišična kvržica	I. mišična kvržica
7	bullula tympanica	bobnični mehur	bubnjični mjehur	bubanjski mehur
8	proc. muscularis	mišični pod.	mišični izd.	mišični izd.
9	proc. styloideus	koničasti pod.	šiljasti izd.	stiloidni izd.
10	meatus acusticus ext.	zun. sluhovod	vanj. slušni prohod	spolj. slušni kanal
11	proc. zygomaticus ossis temporalis	lični pod. senčnice	jagodični izd. slepoočne kosti	
12	meatus temporalis	senčni vod	sljepoočni vod	slepoočni kanal
13	proc. retroarticularis	zasklepni pod.	zazglobni izd.	izazglobni izd.
14	tuberculum articulare	sklepna grbica	zglobna kvržica	zglobna kvržica
15	for. ovale	jajčasta odp.	ovalni otv.	ovalni otv.
16	for. orbitorotundum	okrogla odp. očne	okruglasti otv. očne	
		okrugli otv. očne duplje		
17	canalis opticus	vidnikov rov	vidni kanal	kanal za vidni ž.
18	for. ethmoidale	sitkina odp.	sitasti otv.	sitasti otv.
19	canalis supraorbitalis	nadočni rov	nadočni kanal	nadočni kanal
20	crista pterygoidea	perutasti greben	krilasti greben	krilasti greben
21	hamulus pterygoideus	krilatkin kaveljček	kukica krilaste kosti	kukica krilaste kosti
22	bullula lacrimalis	solznični mehur	suzni mjehur	suzni mehur
23	proc. temporalis ossis zygomatici	senčni pod. ličnice	sljepoočni izd. jagodične kosti	
24	tuber maxillae	zornječeljstnična grča	čeljusna kvrga	gornjovilična kvrga
25	for. sphenopalatinum	zagozdnično-nebnična odp.	klinasto-nepčani otv.	
26	for. maxillae	zornječeljstnična odp.	čeljusni otv.	otv. gornjovilične kosti
27	for. palatinum caud.	zd. nebnična odp.	strž. nepčani otv.	kaud. nepčani otv.
28	for. palatinum majus	večja nebnična odp.	veliki nepčani otv.	veliki nepčani otv.
29	foramina palatina minora	manjše nebnične odp.	mali nepčani otv.	mali nepčani otv.
30	proc. palatinus maxillae	nebni pod. zg. čeljstnice	nepčani izd. čeljstni	
		nepčani izd. gornjovilične kosti		
31	margo interalveolaris	medzobnični rob	međuzubni (bezubi) rub	međuzubni (bezubi) rub
32	fissura palatina	nebna špranja	nepčana pukotina	nepčana pukotina
33	proc. palatinus ossis incisivi	nebni pod. medčeljstnice	nepčani izd. sjekutične kosti	
34	fissura interincisiva	sredmedčeljstnična špranja	međusjekutična pukotina	
35	tuber malare	lična grča	lična kvrga	lična kvrga (kvrga lica)
36	choana	sapišče	hoana	hoana

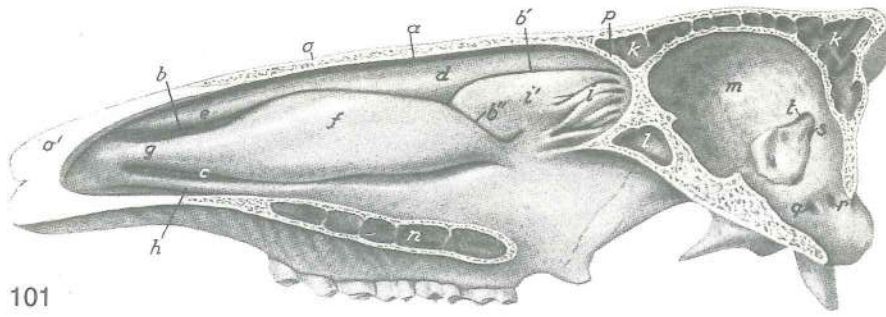
Slika 100: LOBANJA (govedo) I. str. LUBANJA (govedo) I. str. LOBANJA (goveče) I. str.

F	os pterygoideum	krilatka	krilasta kost	krilasta kost
G	os palatinum, lamina perpendicularis	nebnična, navpična ploča	okomita ploča	nepčana kost, nepčana kost, okomita ploča
H	os occipitale	zatilnica	zatiljna kost	potiljna kost
J	os zygomaticum	ličnica	jagodična kost	jagodična kost
K	os sphenoidale	zagozdnična	klinasta kost	klinasta kost
N	os nasale	nosnica	nosna kost	nosna kost
O	maxilla	zg. čeljstnica	čeljst	gornjovilična kost
S	os parietale, pars lateralis	temenica, str. del	tjemena kost, lat. dio	temena kost, lat. deo
Sch	os temporale	senčnica	sljepoočna kost	slepoočna kost
St	os frontale	čelnica	čeona kost	čeona kost
T	os lacrimale	solznica	suzna kost	suzna kost
Z	os incisivum	medčeljstnica	sjekutična kost	sekutična kost
1	os incisivum, proc. nasalis	medčeljstnica, nosni pod.	sjekutična kost, nosni izd.	sekutična kost, nosni izd.



100

- 2 **incisura nasoincisiva** nosno-medčeljstnična zareza *nosno-sjekutična usjeklina* nosno-sekutični usek
- 3 špranja med kostmi obrazne lobanje *pukotina među kostima lica* pukotina između kostiju lica
- 4 **for. infraorbitale** podočna odp. *podočni otv.* podočni otv.
- 5 **tuber malare** lična grča *lična kvrga* lična kvrga
- 6 **os lacrimale, facies orbitalis** solznica, očnična pl. *suzna kost, očnična pov.* suzna kost, orbitalna pov.
- 7 **bulla lacrimalis** solznični mehur *suzni mjehur* suzni mehur
- 8 **os frontale, pars orbitalis** čelnica, očnični del *čeona kost, očnični dio* čeona kost, orbitalni deo
- 9 **os frontale, facies temporalis** čelnica, senčna pl. *čeona kost, sljepoočna pov.* čeona kost, slepoočna pov.
- 10 **for. ethmoidale** sitkina odp. *sitasti otv.* sitasti otv.
- 11 **canalis opticus** vidnikov rov *vidni kanal* kanal vidnog ž.
- 12 **for. orbitorotundum** okroglasta odp. očnice *okruglasti otv. očnice* okrugli otv. očne duplje
- 13 **for. ovale** jajčasta odp. *ovalni otv.* ovalni otv.
- 14 **ala ossis praesphenoidalis** krilo spr. zagozdnice *presfenoidno krilo* presfenoidno krilo
- 15 **crista pterygoidea** perutasti greben *krilasti greben* krilasti greben
- 16 **os temporale, proc. zygomaticus** senčnica, lični pod. *sljepoočna kost, jagodični izd.* senčnica, lični pod. *sljepoočna kost, jagodični izd.*
- 17 **tuberculum articulare** sklepna grbica *zglobna kvržica* zglobna kvržica
- 18 **proc. retroarticularis** zasklepni pod. *zazglobni izd.* izazglobni izd.
- 19 **meatus temporalis** senčni vod *sljepoočni kanal* slepoočni hodnik
- 20 **meatus acusticus ext.** zun. sluhovod *vanj. slušni prohod* spolj. slušni kanal
- 21 **canalis supraorbitalis** nadočni rov *nadočni kanal* nadočni kanal
- 22 **bulla tympanica** bobnični mehur *bubnjični mjehur* bubni mehur
- 23 **proc. muscularis** mišićni pod. *mišićni izd.* mišićni izd.
- 24 **hamulus pterygoideus** krilatkin kaveljček *kukica krilaste kosti* kukica krilaste kosti
- 25, 26 **tuber maxillae** zgornječeljstnična grča *čeljusna kvrga* gornjovilična kvrga
- 27 **os zygomaticum, proc. temporalis** ličnica, senčni pod. *jagodična kost, sljepoočni izd.* ličnica, senčni pod. *jagodična kost, sljepoočni izd.*
- 28 **os zygomaticum, proc. frontalis** ličnica, čelni pod. *jagodična kost, čeoni izd.* ličnica, čelni pod. *jagodična kost, čeoni izd.*
- 29 **os frontale, proc. zygomaticus** čelnica, lični pod. *čeona kost, jagodični izd.* čelnica, lični pod. *čeona kost, jagodični izd.*
- 30 **condylus occipitalis** zatiljni čvrš *zatiljni kondil* potiljni kondil
- 31 **proc. paracondylaris** občvršni pod. *parakondilarni izd.* parakondilarni izd.
- 32 **meatus temporalis** senčni vod *sljepoočni kanal* slepoočni hodnik
- 33 **os temporale, crista temporalis** senčnica, senčni greben *sljepoočna kost, sljepoočni greben* senčnica, senčni greben *sljepoočna kost, sljepoočni greben*
- 34 **for. stylomastoideum** konično-bradavičnikova odp. *stilomastoidni otv.* konično-bradavičnikova odp. *stilomastoidni otv.*

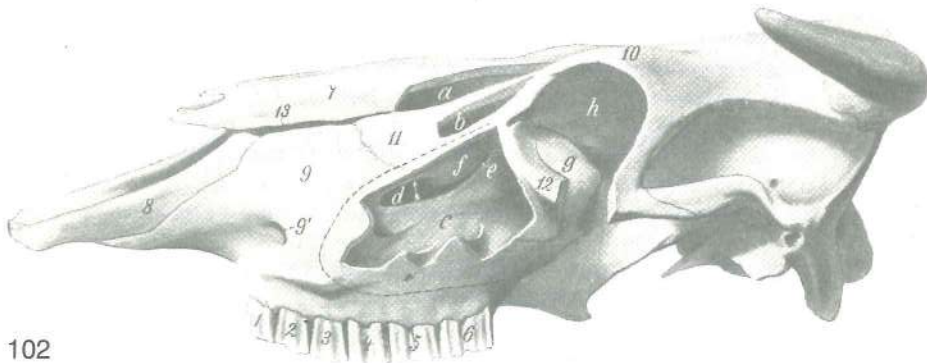


101

Slika 101: DESNA NOSNA VOTLINA (govedo) sred. str. DESNA NOSNA ŠUPLJINA (govedo) med. str.
DESNA NOSNA DUPLJA (goveče) med. str.

Nosni pretin je odstranjen. Nosna pregrada je odstranjena. Nosna pregrada je odstranjena.

a	meatus nasi dors.	zg. nosni prehod	gor. nosni prohod	dorz. nosni hodnik
b, b'	meatus nasi medius	srednji nosni prehod	sred. nosni prohod	sred. nosni hodnik
c	meatus nasi ventr.	sp. nosni prehod	do. nosni prohod	ventr. nosni hodnik
d	concha nasalis dors.	zg. nosna školjka	gor. nosna školjka	dorz. nosna školjka
e	plica recta	prema guba	ravni nabor	pravi nabor
f	concha nasalis ventr.	sp. nosna školjka	do. nosna školjka	ventr. nosna školjka
g	plica alaris	krilna guba	krilasti nabor	krilasti nabor
h	plica basalis	dnena guba	bazalni nabor	bazalni nabor
i	cellulae ethmoidales	sitkine celice	sitaste školjke	sitaste školjke (čelice)
i'	endoturbinale secundum (II) (concha nasalis media)	druga (2.) not. sitkina školjčnica	druga (2.) nut. sitasta školjka	druga (2.) not. sitkina školjčnica
		druga (2.) unut. sitasta školjka (sred. nosna školjka)		druga (2.) unut. sitasta školjka (sred. nosna školjka)
k, k	sinus frontalis	čelna votlina	čeonni sinus	čeonni sinus
l	sinus sphenoidalis	zagozdnična votlina	sinus klinaste kosti	sinus klinaste kosti
m	cavum cranii	lobanjska votlina	lobanjska šupljina	lobanjska duplja
n	sinus palatinus	nebnična votlina	nepčani sinus	nepčani sinus
o	koščeni nosni svod	koštani nosni svod	koštani nosni svod	koštani nosni svod
o'	hrustančni nosni svod	hrskavični nosni svod	rskavični nosni svod	hrskavični nosni svod
p	lamina int.	not. plošča	nut. ploča	unut. ploča
o-p	calvaria	lobanjski svod	lobanjski svod	lobanjski svod
q, r	canalis n. hypoglossi	rov jezičnega gibalnega ž. (jezikopokretnog ž.)	kanal podjezičnog ž.	kanal podjezičnog ž.
s	canalis condylaris	čvršni rov	kondilarni kanal	kondilarni kanal
t	meatus temporalis	senčni vod	sljepoočni prohod	slepoočni hodnik



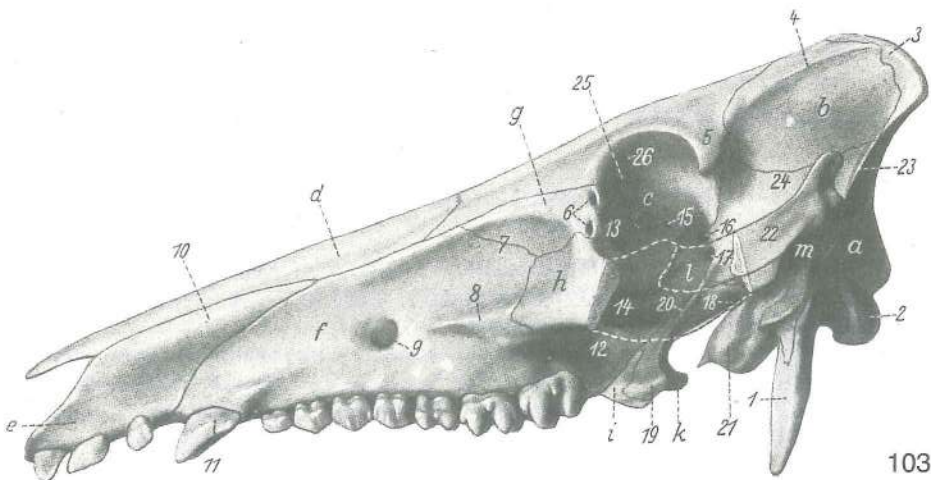
102

Slika 102: LOBANJA (govedo) l. str. LUBANJA (govedo) l. str. LOBANJA (goveče) l. str.

Odprte so: zgornječeljustnična in solznična votlina ter votlina zg. školjke; del ličnega loka je odstranjen. Otvoreni su: čeljusni i suzni sinus te sinus dorz. školjke; dio jagodičnog luka je odstranjen. Otvoreni su: gornjovilični sinus, sinus suzne kosti i sinus dorz. školjke; deo jagodičnog luka je odstranjen.

a	sinus conchae dors.	votlina zg. školjke	sinus gor. školjke	sinus dorz. školjke
b	sinus lacrimalis	solznična votlina	suзни sinus	sinus suzne kosti
c	sinus maxillaris	zgornječeljustnična votlina	čeljusni sinus	gornjovilični sinus

- d **apertura maxillopalatina** zgornječeljustnično-nebna odp.; puščica kaže vstop v nosno-zgornječeljustnično odp. *čeljusno-nepčani otvor.; strelica pokazuje ulaz u nosno-čeljusni otvor.* otvor. između gornjoviličnog i nepčanog sinusa; strelica pokazuje ulaz u nosno-gornjovilični otvor.
- e **apertura sinus lacrimalis** odp. zgornječeljustnično-solznične votline *otv. čeljusno-suznog sinusa* otvor. gornjovilično-suznog sinusa
- f mehurjasto izbuhnjeno del sp. školjčne plošče *mehurasto izbočeni dio do. školjčane ploče* mehurasto izbočeni deo ventr. školjčane ploče
- g **bullae lacrimales** solznični mehur *suzni mehur* suzni mehur
- h **orbita** očnica *očnica* očna duplja
- 1—6 **dentis praemolares et molares** predmeljaki in meljaki *pretkutnjaci i kutnjaci* pretkutnjaci i kutnjaci
- 7 **os nasale** nosnica *nosna kost* nosna kost
- 8 **os incisivum** medčeljustnica *sjekutična kost* sekutična kost
- 9 **maxilla** zg. čeljustnica *čeljust* gornjovilična kost
- 9' **for. infraorbitale** podočna odp. *podočni otvor.* podočni otvor.
- 10 **os frontale** čelnica *čeona kost* čeona kost
- 11 **os lacrimale** solznica *suzna kost* suzna kost
- 12 **os zygomaticum** ličnica *jagodična kost* jagodična kost
- 13 špranja med 7 in 8, 9, 10 in 11 *pukotina između 7 i 8, 9, 10 i 11* pukotina između 7 i 8, 9, 10 i 11

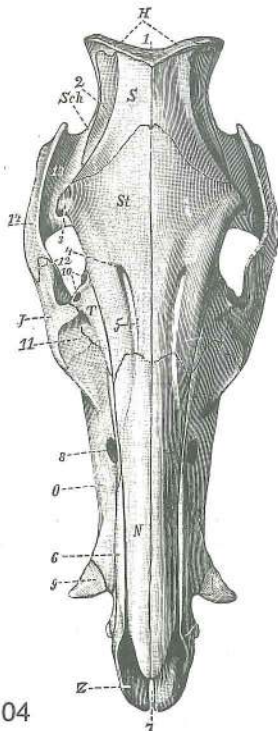


103

Slika 103: LOBANJA (prašič) I. str. LUBANJA (svinja) I. str. LOBANJA (svinja) I. str.

- a **os occipitale** zatilnica *zatiljna kost* potiljna kost
- b **os parietale** temenica *tjemena kost* temena kost
- c **os frontale** čelnica *čeona kost* čeona kost
- d **os nasale** nosnica *nosna kost* nosna kost
- e **os incisivum** medčeljustnica *sjekutična kost* sekutična kost
- f **maxilla** zg. čeljustnica *vilica* gornjovilična kost
- g **os lacrimale** solznica *suzna kost* suzna kost
- h **os zygomaticum** ličnica *jagodična kost* jagodična kost
- i **os palatinum** nebica *nepčana kost* nepčana kost
- k **os pterygoideum, hamulus pterygoideus** krilatka, krilatkin kaveljček *krilasta kost,* kukica *krilaste kosti* krilasta kost, kukica krilaste kosti
- l **os sphenoidale** zagozdica *klinasta kost* klinasta kost
- m **os temporale** senčnica *sljepoočna kost* slepoočna kost
- 1 **proc. paracondylaris** občvršni pod. *parakondilarni izd.* parakondilarni izd.
- 2 **condylus occipitalis** zatilnični čvrš *zatiljni kondil* potiljni kondil
- 3 **crista nuchae** tilnikov greben *zatiljni greben* greben šije
- 4 **linea temporalis** senčna črta *sljepoočna pruga* slepoočna linija
- 5 **os frontale, proc. zygomaticus** čelnica, jagodični pod. *čeona kost, jagodični izd.* čeona kost, jagodični izd.
- 6 **foramina lacrimalia** solznične odp. *suzni otvor.* suzni otvor.
- 7 **fossa canina** podočnikova jama *očnjačka jama* očnjačka udubina
- 8 **crista facialis (maxillae)** obrazni greben (zg. čeljustnice) *lični greben (čeljusti)* lični greben (gor. vilice)
- 9 **for. infraorbitale** podočna odp. *podočni otvor.* podočni otvor.

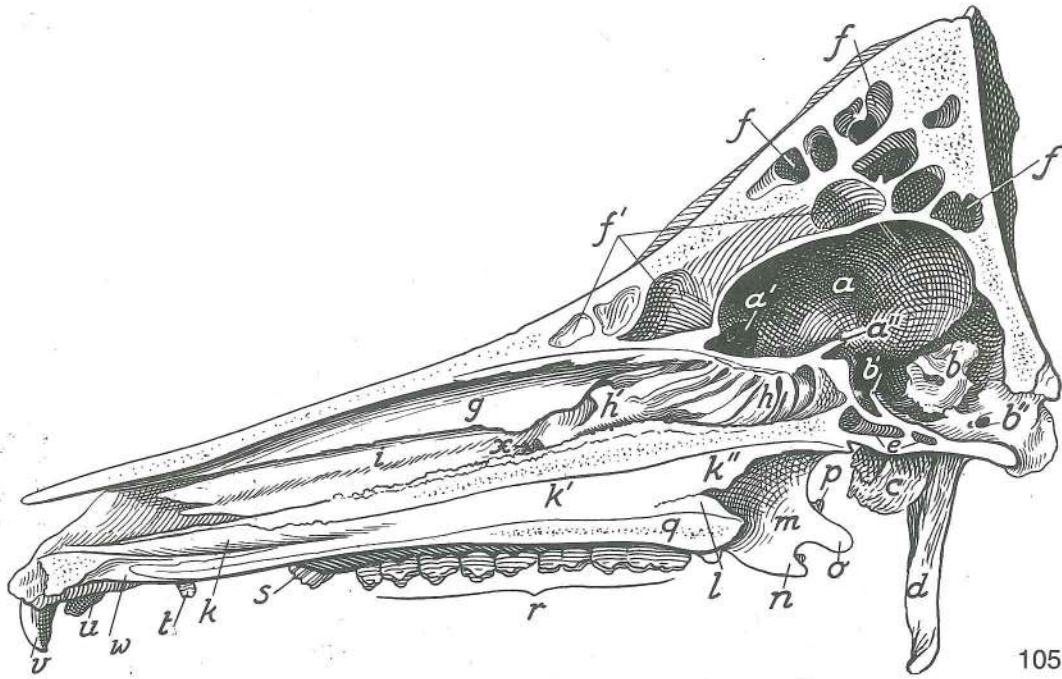
- 10 **os incisivum, proc. nasalis** medčeljustnica, nosni pod. *sjekutična kost, nosni izd.* sekutična kost, nosni izd.
- 11 **dens caninus (raptor)** čekan (grabivec) *očnjak (kljova)* očnjak
- 12 **tuber maxillae** zgornječeljustnična grča *čeljusna kvrga* gornjovilična kvrga
- 13 **fossa m. obliqui ventr.** jama sp. poševne m. *jamica ventr. kosog m.* jamica ventr. kosog m.
- 14 **fossa pterygopalatina** krilatino-nebna jama *krilasto-nepčana jama* krilasto-nepčana udubina
- 15 **os ethmoidale, lamina orbitalis, for. ethmoidale** sitka, očnična plošča, sitkina odp. *sitasta kost, očnična ploča, sitasti otv.* sitasta kost, orbitalna ploča, sitasti otv.
- 16 **canalis opticus** vidnikov rov *vidni kanal* optički kanal
- 17 **for. orbitorotundum** okrogla odp. očnice *okrugli očnični otv.* okrugli otv. očne duplje
- 18 **for. lacerum** razrita odp. *nazubljeni otv.* razderani otv.
- 19 **os sphenoidale, proc. pterygoideus** zagozdica, perutasti pod. *klinasta kost, krilasti izd.* klinasta kost, krilasti izd.
- 20 **crista pterygoidea** perutasti greben *krilasti greben* krilasti greben
- 21 **bulla tympanica** bobnični mehur *bubnjični mjehur* bubni mehur
- 22 **os temporale, proc. zygomaticus** senčnica, lični pod. *sljepoočna kost, jagodični izd.* slepoočna kost, jagodični izd.
- 23 **crista temporalis** senčni greben *sljepoočni greben* slepoočni greben
- 24 **fossa temporalis, squama temporalis** senčna jama, senčnična luska *sljepoočna jama, ljuska sljepoočne kosti* slepoočna udubina, ljuska slepoočne kosti
- 25 **fovea trochlearis** škripčeva jamica *trohlearna jamica* trohlearna udubina
- 26 **for. canalis supraorbitalis** odp. nadočnega rova *otv. nadočnog kanala* otv. nadočnog kanala



104

Slika 104: LOBANJA (prašič) zg. pl. LUBANJA (svinja) gor. pov.
LOBANJA (svinja) dorz. pov.

- H **os occipitale** zatilnica *zatiljna kost* potiljna kost
- J **os zygomaticum** ličnica *jagodična kost* jagodična kost
- N **os nasale** nosnica *nosna kost* nosna kost
- O **maxilla** zg. čeljustnica *čeljust* gornjovilična kost
- S **os parietale** temenica *tjemena kost* temena kost
- Sch **os temporale** senčnica *sljepoočna kost* slepoočna kost
- St **os frontale** čelnica *čeona kost* čeona kost
- T **os lacrimale** solznica *suzna kost* suzna kost
- Z **os incisivum** medčeljustnica *sjekutična kost* sekutična kost
- 1 **crista nuchae** tilnikov greben *zatiljni greben* potiljni greben
- 2 **os parietale** temenica *tjemena kost* temena kost
- 3 **os frontale, proc. zygomaticus** čelnica, lični pod. *čeona kost, jagodični izd.* čeona kost, jagodični izd.
- 4 **for. supraorbitale** nadočna odp. *nadočni otv.* nadočni otv.
- 5 **sulcus supraorbitalis** nadočni žleb *nadočni žlijeb* nadočni žleb
- 6 **os incisivum, proc. nasalis** medčeljustnica, nosni pod. *sjekutična kost, nosni izd.* sekutična kost, nosni izd.
- 7 **fissura interincisiva** sredmedčeljustnična špranja *međusjekutična pukotina* međusjekutična pukotina
- 8 **for. infraorbitale** podočna odp. *podočni otv.* podočni otv.
- 9 **dens caninus (raptor) maxillaris** zg. podočnik (grabivec, čekan) *gor. očnjak (kljova)* očnjak gor. vilice
- 10 **foramina lacrimalia** solznični odprtini *suzni otvori* suzni otvori
- 11 **fossa canina** podočnikova jama *očnjačka jama* očnjačka udubina
- 12 **os zygomaticum, proc. frontalis** ličnica, čelni pod. *jagodična kost, čeoni izd.* jagodična kost, čeoni izd.
- 13 **os temporale, pars squamosa** senčnica, luskasti del *sljepoočna kost, ljuskasti dio* slepoočna kost, ljuskasti deo
- 13 **fossa temporalis** senčna jama *sljepoočna jama* slepoočna jama
- 14 **os temporale, proc. zygomaticus** senčnica, lični pod. *sljepoočna kost,* jagodični izd. slepoočna kost, jagodični izd.



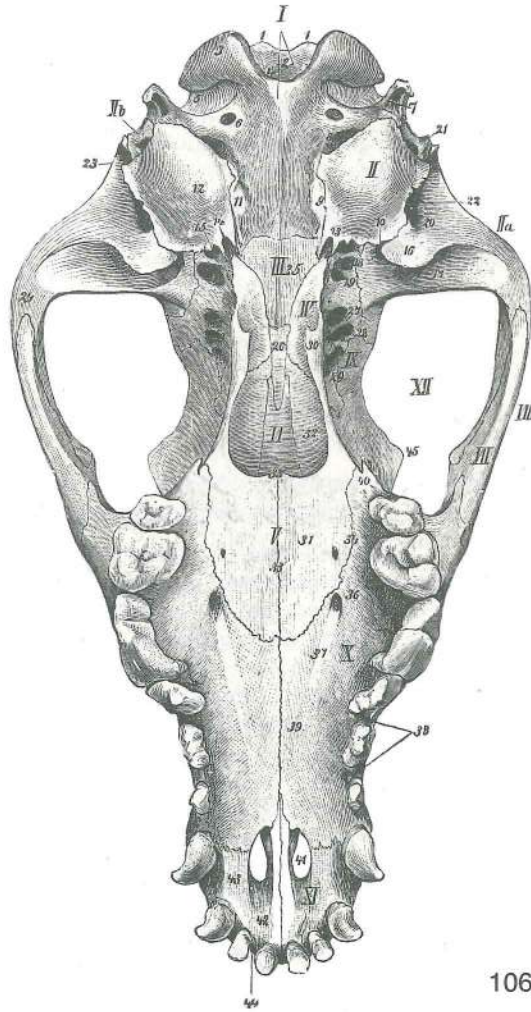
105

Slika 105: LOBANJA (prašič) obsrediščni prerez, d. polovica LUBANJA (svinja) paramedijani rez, d. polovica
 polovica LOBANJA (svinja) paramedijani rez, d. polovica

Nosni pretin in sitkina navpična plošča sta odstranjeni. Nosna pregrada i okomita ploča sitaste kosti su odstranjene. Nosna pregrada i okomita ploča sitaste kosti su odstranjene.

- a **cavum cranii** lobanjska votlina lubanjska šupljina lobanjska duplja
- a' **fossa ethmoidalis, fossa cranii rostr.** sitkina jama, spr. lobanjska kotanja
 sitasta jamica, pr. lubanjska šupljina udubina sitaste kosti, pr. lobanjska duplja
- a'' **sulcus chiasmatis** žleb križanja vidnikov žlijeb vidnog križanja žleb
 ukrštanja vidnih ž.
- b **pars petrosa** skalnični del pećinasti dio kameni deo
- b' **dorsum sellae turcicae** hrbet turškega sedla naslon turskog sedla naslon
 turskog sedla
- b'' **canalis n. hypoglossi** rov jezičnega gibalnega ž. kanal podjezičnog ž.
 (jezikopokretnog ž.) kanal podjezičnog ž.
- c **bulla tympanica** bobnični mehur bubnjični mjehur bubanjski mehur
- d **proc. paracondylaris** občvršni pod. parakondilarni izd. parakondilarni izd.
- e **sinus sphenoidalis sin.** l. zagozdnična votlina l. sinus klinaste kosti l. sinus
 klinaste kosti
- f **sinus frontalis dex.** d. čelnična votlina d. čeoni sinus d. čeoni sinus
- f' **sinus frontalis sin., septum sinuum frontali-
 um** čelnična votlina, pretin čelničnih
 votlin l. čeoni sinus, pregrada čeonih sinusa l. čeoni sinus, pregrada čeonih sinusa
- g **concha nasalis dors.** zg. nosna školjka gor. nosna školjka dorz. nosna školjka
- h **cellulae ethmoidales** sitkine celice sitaste školjke sitaste školjke
- h' **concha nasalis media** srednja nosna školjka sred. nosna školjka sred.
 nosna školjka
- i **concha nasalis ventr.** sp. nosna školjka do. nosna školjka ventr. nosna
 školjka
- k **vomer, lamina lat.** lemežnica, str. plošča ralo, lat. ploča ralo, lat. ploča
- k', k'' **crista vomeris** greben lemežnice greben rala greben rala
- l **os palatinum, lamina horizontalis, crista nasalis** nebnica, vodoravna plošča,
 nosni greben nepčana kost, vodoravna ploča, nosni greben nepčana kost,
 vodoravna ploča, nosni greben
- m **os palatinum, lamina perpendicularis** nebnica, navpična plošča nepčana kost,
 okomita ploča nepčana kost, okomita ploča
- n **os palatinum, proc. sphenoidalis** nebnica, pod. do zagozdnice nepčana kost,
 klinasti izd. nepčana kost, klinasti izd.
- o **hamulus pterygoideus** krilatkin kaveljček kukica krilaste kosti kukica
 krilaste kosti
- p **os sphenoidale, proc. pterygoideus** zagozdnica, perutasti pod. klinasta kost,
 krilasti izd. klinasta kost, krilasti izd.

- q **os palatinum, lamina horizontalis** nebica, vodoravna ploča *nepčana kost, vodoravna ploča* nepčana kost, vodoravna ploča
 q **maxilla, proc. palatinus** zg. čeljustnica, nebni pod. *čeljust, nepčani izd.* gornjovilična kost, nepčani izd.
 r **dentes praemolares et molares** predmeljaki in meljaki *pretkutnjaci i kutnjaci* pretkunjaci i kutnjaci
 s **dens caninus (raptor)** podočnik (grabivec) *očnjak* očnjak
 t, u, v **dens incisivus III, II, I** tretji (3.), drugi (2.), prvi (1.) sekavec *treći (3.), drugi (2.), prvi (1.) sjekutić* treći (3.), drugi (2.), prvi (1.) sekutić
 w **fissura palatina sin.** l. nebna špranja *l. nepčana pukotina* l. nepčana pukotina



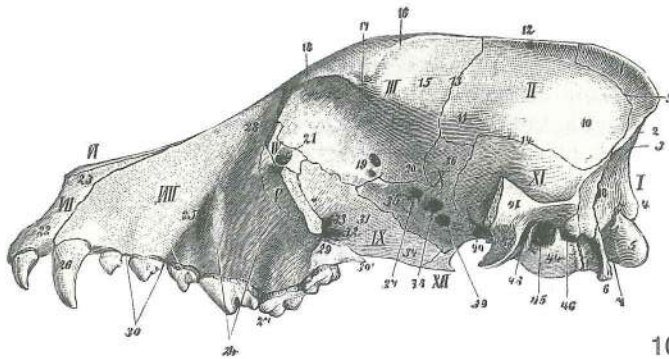
106

Slika 106: LOBANJA (pes) sp. str. LUBANJA (pas) do. str. LOBANJA (pas) ventr. str.

- I **os occipitale** zatilnica *zatiljna kost* potiljna kost
 II **os temporale, pars tympanica** senčnica, bobnični del *sljepoočna kost, bubnjični dio* slepoočna kost, bubnjiški deo
 II a **os temporale, pars squamosa** senčnica, luskasti del *sljepoočna kost, ljuskasti dio* slepoočna kost, ljuskasti deo
 II b **os temporale, pars petrosa** senčnica, skalnični del *sljepoočna kost, pećinasti dio* slepoočna kost, kameni deo
 III **os basisphenoidale** zd. zagozdnica *bazisfenoidna kost* bazisfenoidna kost
 IV **os pterygoideum** krilatka *krilasta kost* krilasta kost
 V **os palatinum** nebica *nepčana kost* nepčana kost
 VI **vomer** lemežnica *ralo* ralo
 VII **os zygomaticum** ličnica *jagodična kost* jagodična kost
 VIII **arcus zygomaticus** lični lok *jagodični luk* jagodični luk
 IX **os frontale, pars orbitalis** čelnica, očnični del *čeona kost, očnični dio* čeona kost, orbitalni deo
 X **maxilla** zg. čeljustnica *čeljust* gornjovilična kost
 XI **os incisivum** medčeljustnica *sjekutična kost* sekutična kost

- XII prostor, ki ga premoščuje lični lok *prostor što ga premoščuje jagodični luk*
 prostor koji premoščuje jagodični luk
- 1, 1 **tubercula nuchalia** tilni grbici *šijne kvržice* šijne kvržice
 2 **for. magnum** velika lina *zatiljni otv.* potiljni otv.
- 3 **condylus occipitalis** zatilnični čvrš *zatiljni kondil* potiljni kondil
 4 **incisura intercondylaris** medčvršna zareza *međukondilarna usjeklina*
 medjukondilarni usek
- 5 **fossa condylaris ventr.** sp. čvršna jama *ventr. kondilarna jama*
 ventr. kondilarna udubina
- 6 **canalis n. hypoglossi** rov jezičnega gibalnega ž. *kanal podjezičnog ž.*
(jezikopokretnog ž.) kanal podjezičnog ž.
- 7 **proc. paracondylaris** občvršni pod. *parakondilarni izd.* parakondilarni izd.
 8 **for. jugulare** jugularna odp. *jugularni otv.* jugularni otv.
- 9 **sutura occipitotympanica** zatilnično-bobnični šiv *zatiljno-bubnjični šav*
 potiljno-bubanjški šav
- 10 **fissura petrotympanica** skalnično-bobnična špranja *pećinasto-bubnjična*
pukotina petrozno-bubanjška pukotina
- 11 **tuberculum musculare** mišična hrgica *mišična kvržica* mišična kvržica
 12 **bulla tympanica** bobnični mehur *bubnjični mjehur* bubanjški mehur
- 13 **proc. muscularis** mišični pod. *mišični izd.* mišični izd.
 14 **canalis caroticus** karotidni rov *karotidni kanal* karotidni kanal
- 15 **pars ossea tubae auditivae** koščeni del ušesne troblje *koštani dio slušne tube*
 koštani deo slušne tube
- 16 **proc. retroarticularis** zasklepni pod. *zazglobni izd.* izazglobni izd.
 17 **fossa mandibularis** spodnječeljustnična jama *vilična udubina* donjovilična
 udubina
- 18 **for. ovale** jajčasta odp. *ovalni otv.* ovalni otv.
 19 **for. alare caud.** zd. krilna odp. *strž. krilni otv.* kaud. krilni otv.
- 20 **meatus temporalis** senčni vod *sljepoočni prohod* slepoočni hodnik
 21 **for. styломastoideum** konično-bradavična odp. *stilomastoidni otv.*
 stilomastoidni otv.
- 22 **porus acusticus ext.** zun. slušna odp. *vanj. slušni otv.* spolj. slušni otv.
 23 **crista temporalis** senčni greben *sljepoočni greben* slepoočni greben
- 24 **os temporale, proc. zygomaticus** senčnica, lični pod. *sljepoočna kost,*
jagodični izd. slepoočna kost, jagodični izd.
- 25 **os basisphenoidale, corpus** zd. zagozdnicca, telo *bazisfenoidna kost, trup*
 bazisfenoidna kost, telo
- 26 **os praesphenoidale, corpus** spr. zagozdnicca, telo *presfenoidna kost, trup*
 presfenoidna kost, telo
- 27 **for. alare rostr.** spr. krilna odp. *pr. krilni otv.* pr. krilni otv.
 28 **fissura orbitalis** očnična špranja *očnična pukotina* pukotina očne duplje
- 29 **canalis opticus** vidnikov rov *vidni kanal* vidni kanal
 30 **hamulus pterygoideus** krilatkin kaveljček *kukica krilaste kosti* kukica
 krilaste kosti
- 31 **os palatinum, lamina horizontalis** nebica, vodoravna plošča *nepčana kost,*
vodoravna ploča nepčana kost, vodoravna ploča
- 32 **os palatinum, lamina perpendicularis** nebica, navpična plošča *nepčana kost,*
 okomita ploča nepčana kost, okomita ploča
- 33 **sutura palatina mediana** središčni nebni šiv *središnji nepčani šav* središni
 nepčani šav
- 34 **sutura palatomaxillaris** nebnično-zgornječeljustnični šiv *nepčano-čeljusni*
 šav nepčano-gornjovilični šav
- 35 **spina nasalis caud.** sapiščni trn *strž. nosni greben* kaud. nosni greben
 36 **for. palatinum majus** večja nebna odp. *veliki nepčani otv.* veliki nepčani otv.
- 37 **sulcus palatinus** nebni žleb *nepčani žlijeb* nepčani žleb
 38 **maxilla, proc. alveolaris** zg. čeljustnica, zobiščni pod. *čeljust, zubnični izd.*
 gornjovilična kost, alveolarni izd.
- 39 **maxilla, proc. palatinus** zg. čeljustnica, nebni pod. *čeljust, nepčani izd.*
 gornjovilična kost, nepčani izd.
- 40 **maxilla, proc. pterygoideus** zg. čeljustnica, perutasti pod. *čeljust,*
krilasti izd. gornjovilična kost, krilasti izd.
- 41 **fissura palatina** nebna špranja *nepčana pukotina* nepčana pukotina
 42 **os incisivum, corpus** medčeljustnica, telo *sjekutična kost, trup*
 sekutična kost, telo
- 43 **os incisivum, corpus** medčeljustnica, telo *sjekutična kost, trup* sekutična
 kost, telo

- 44 **os incisivum, proc. alveolaris** medčeljustnica, zobiščni pod. *sjekutična kost, zubnični izd.* sekutična kost, alveolarni izd.
 45 **os frontale, proc. zygomaticus** čelnica, lični pod. *čeona kost, jagodični izd.* čeona kost, jagodični izd.



107

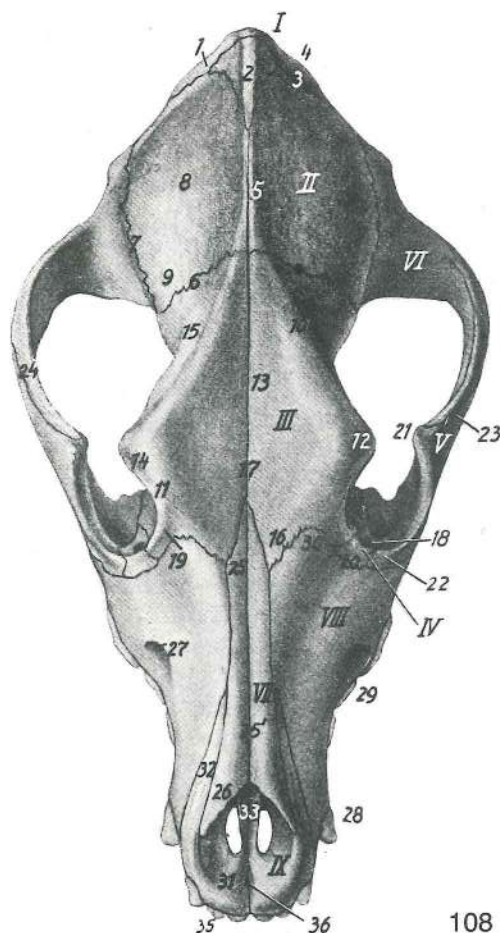
Slika 107: LOBANJA (pes) I. str. LUBANJA (pas) I. str. LOBANJA (pas) I. str.

- | | | | | |
|------|--|----------------------------------|--|---|
| I | os occipitale | zatilnica | <i>zatiljna kost</i> | potiljna kost |
| II | os parietale | temenica | <i>tjemena kost</i> | temena kost |
| III | os frontale | čelnica | <i>čeona kost</i> | čeona kost |
| IV | os lacrimale | solznica | <i>suzna kost</i> | suzna kost |
| V | os zygomaticum | ličnica | <i>jagodična kost</i> | jagodična kost |
| VI | os nasale | nosnica | <i>nosna kost</i> | nosna kost |
| VII | os incisivum | medčeljustnica | <i>sjekutična kost</i> | sekutična kost |
| VIII | maxilla | zg. čeljustnica | <i>čeljust</i> | gornjovilična kost |
| IX | os palatinum | nebnica | <i>nepčana kost</i> | nepčana kost |
| X | os basisphenoidale | zd. zagozdnic | <i>bazisfenoidna kost</i> | bazisfenoidna kost |
| XI | os temporale, pars squamosa | senčnica, luskasti del | <i>sljepoočna kost, ljuskasti dio</i> | slepoočna kost, ljuskasti deo |
| XII | os pterygoideum | kriatka | <i>krilasta kost</i> | krilasta kost |
| 1 | os interparietale, crista sagittalis ext. | medtemenica, zun. pušični greben | <i>medjutjemena kost, vanj. uzdužni greben</i> | medjutemena kost, spolj. uzdužni greben |
| 2 | crista nuchae | tilnikov greben | <i>šijni greben</i> | šijin greben |
| 3 | crista occipitalis ext. | zun. zatilnični greben | <i>vanj. zatiljni greben</i> | spolj. potiljni greben |
| 4 | foramen magnum | velika lina | <i>zatiljni otvor</i> | veliki potiljni otvor |
| 5 | condylus occipitalis | zatilnični čvrš | <i>zatiljni kondil</i> | potiljni kondil |
| 6 | proc. paracondylaris | občvršni pod. | <i>parakondilarni izd.</i> | parakondilarni izd. |
| 7 | fossa condylaris ventr. | sp. čvršna jama | <i>ventr. kondilarna jama</i> | ventr. kondilarna udubina |
| 8 | for. mastoideum | bradavičnikova odp. | <i>bradavičasti otv.</i> | mastoidni otv. |
| 9 | sutura parietooccipitalis | temenično-zatilnični šiv | <i>tjemeno-zatiljni šav</i> | temeno-potiljni šav |
| 10 | tuber parietale | temenična grča | <i>tjemena kvrga</i> | temena kvrga |
| 11 | planum temporale | senčna pl. | <i>sljepoočna ravnina</i> | slepoočna pov. |
| 12 | crista sagittalis ext. | zun. pušični greben | <i>vanj. uzdužni greben</i> | spolj. uzdužni greben |
| 13 | sutura parietofrontalis | temenično-čelnični šiv | <i>tjemeno-čeoni šav</i> | temeno-čeoni šav |
| 14 | sutura parietotemporalis | temenično-senčnični šiv | <i>tjemeno-sljepoočni šav</i> | temeno-slepoočni šav |
| 15 | os frontale, facies temporalis | čelnica, senčna pl. | <i>čeona kost, sljepoočna pov.</i> | čeona kost, slepoočna pov. |
| 16 | linea temporalis | senčna črta | <i>sljepoočna pruga</i> | slepoočna linija |
| 17 | os frontale, proc. zygomaticus | čelnica, lični pod. | <i>čeona kost, jagodični izd.</i> | čeona kost, jagodični izd. |
| 18 | margo supraorbitalis | nadočni rob | <i>nadočni rub</i> | nadočni rub |
| 19 | foramina ethmoidalia | sitkini odprtini | <i>sitasti otvori</i> | sitasti otvori |
| 20 | os frontale, proc. sphenoidalis | čelnica, pod. do zagozdnic | <i>čeona kost, klinasti izd.</i> | čeona kost, klinasti izd. |
| 21 | fossa sacci lacrimalis | jama solzne vrečice | <i>jamica suzne vrečice</i> | jamica suzne kesice |

22	os incisivum, corpus	medčeljustnica, telo	<i>sjekutična kost, trup</i>	sekutična kost, telo
23	os incisivum, proc. nasalis	medčeljustnica, nosni pod.	<i>sjekutična kost, nosni izd.</i>	sekutična kost, nosni izd.
24	juga alveolaria	zobnične vzpetine	<i>zubnični grebeni</i>	alveolarni grebenovi
25	for. infraorbitale	podočna odp.	<i>podočni otv.</i>	podočni otv.
26	dens caninus (raptor)	podočnik (grabivec)	<i>očnjak</i>	očnjak
27	dentemolares	kočniki	<i>kutnjaci</i>	kutnjaci
28	maxilla, proc. frontalis	zg. čeljustnica, čelni pod.	<i>čeljust, čeoni izd.</i>	gornjovilična kost, čeoni izd.
29	tuber maxillae	zgornečeljustnična grča	<i>čeljusna kvrga</i>	gornjovilična kvrga
30	maxilla, proc. alveolaris	zg. čeljustnica, zobiščni pod.	<i>čeljust, zubnični izd.</i>	gornjovilična kost, alveolarni izd.
30'	maxilla, proc. pterygoideus	zg. čeljustnica, perutasti pod.	<i>čeljust,</i>	<i>krilasti izd.</i>
31	os palatinum, lamina perpendicularis	nebnica, navpična plošča	<i>nepčana</i>	<i>kost, okomita ploča</i>
32	for. palatinum caud.	zd. nebna odp.	<i>strž. nepčani otv.</i>	kaud. nepčani otv.
33	for. sphenopalatinum	zagozdnično-nebna odp.	<i>klinasto-nepčani otv.</i>	klinasto-nepčani otv.
34	os palatinum, proc. sphenoidalis	nebnica, pod. do zagozdnice	<i>nepčana kost,</i>	<i>klinasti izd.</i>
35	os praesphenoidale, ala	spr. zagozdnica, krilo	<i>presfenoidna kost, krilo</i>	presfenoidna kost, krilo
36	os basisphenoidale, ala	zd. zagozdnica, krilo	<i>bazisfenoidna kost, krilo</i>	bazisfenoidna kost, krilo
37	canalis opticus	vidnikov rov	<i>vidni kanal</i>	vidni kanal
38	fissura orbitalis	očnična špranja	<i>očnična pukotina</i>	pukotina očne duplje
39	for. orbitorotundum, for. alare rostr.	okroglasta očnična odp., spr. krilna odp.	<i>okrogli otv. očne duplje, pr. krilni otv.</i>	očnično-okroglasti otv., pr. krilni otv.
40	foramen alare caud.	zd. krilna odp.	<i>strž. krilni otv.</i>	kaud. krilni otv.
41	os temporale, proc. zygomaticus	senčnica, lični pod.	<i>sljepoočna kost,</i>	<i>jagodični izd.</i>
42	proc. retroarticularis	zasklepni pod.	<i>zazglobni izd.</i>	izazglobni izd.
43	for. retroarticulare	zasklepna odp.	<i>zazglobni otv.</i>	izazglobni otv.
44	bulla tympanica	bobnični mehur	<i>bubnjični mjehur</i>	bubanjjski mehur
45	porus acusticus ext.	zun. slušna odp.	<i>vanj. slušni otv.</i>	spolj. slušni otv.
46	for. stylomastoideum	konično-bradavična odp.	<i>stilomastoidni otv.</i>	stilomastoidni otv.

Slika 108: LOBANJA (pes) zg. str. LUBANJA (pas) gor. str. LOBANJA (pas) dorz. str.

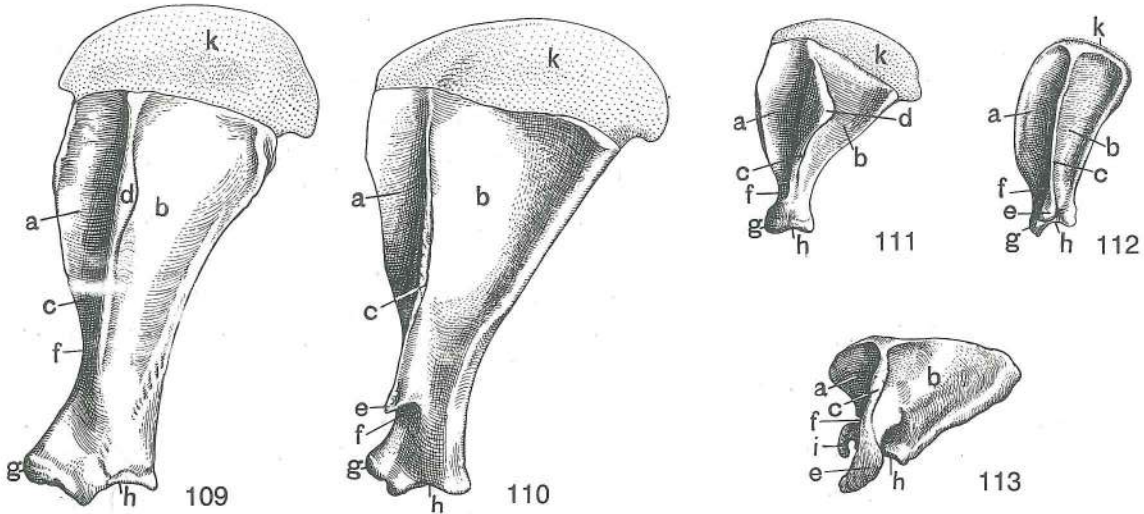
I	os occipitale	zatilnica	<i>zatiljna kost</i>	potiljna kost
II	os parietale	temenica	<i>tjemena kost</i>	temena kost
III	os frontale	čelnica	<i>čeona kost</i>	čeona kost
IV	os lacrimale	solznica	<i>suzna kost</i>	suzna kost
V	os zygomaticum	ličnica	<i>jagodična kost</i>	jagodična kost
VI	os temporale, pars squamosa	senčnica, luskasti del	<i>sljepoočna kost,</i>	<i>ljuskasti dio</i>
VII	os nasale	nosnica	<i>nosna kost</i>	nosna kost
VIII	maxilla	zg. čeljustnica	<i>čeljust</i>	gornjovilična kost
IX	os incisivum	medčeljustnica	<i>sjekutična kost</i>	sekutična kost
1	os occipitale, squama occipitalis	zatilnica, zatilnična luska	<i>zatiljna kost,</i>	<i>zatiljna ljuska</i>
2	os interparietale, crista sagittalis ext.	medtemenica, zun. pušični greben	<i>medjutemena kost, spolj. uzdužni greben</i>	medjutemena kost, spolj. uzdužni greben
3	sutura parietooccipitalis	temenično-zatilnični šiv	<i>tjemeno-zatiljni šav</i>	temeno-potiljni šav
4	crista nuchae	tilnikov greben	<i>šijni greben</i>	šijni greben
5	crista sagittalis ext.	zun. pušični greben	<i>vanj. uzdužni greben</i>	spolj. uzdužni greben
6	sutura parietofrontalis	temenično-čelnični šiv	<i>tjemeno-čeoni šav</i>	temeno-čeoni šav
7	sutura parietotemporalis	temenično-senčnični šiv	<i>tjemeno-sljepoočni šav</i>	temeno-slepoočni šav



108

- 8 **tuber parietale** temenična grča *tjemena kvrga* temena kvrga
 9 **os parietale, planum temporale** temenica, senčna pl. *tjemena kost, sljepoočna ravnina* temena kost, sljepoočna pov.
 10 **linea temporalis** senčna črta *sljepoočna pruga* slepoočna linija
 11 **margo orbitalis** očnični rob *očnični rub* rub očne duplje
 12 **os frontale, proc. zygomaticus** čelnica, lični pod. *čeona kost, jagodični izd.* čeona kost, jagodični izd.
 13 **fossa frontalis** čelna jama *čeona jama* čeona udubina
 14 **margo supraorbitalis** nadočni rob *nadočni rub* nadočni rub
 15 **os frontale, facies temporalis** čelnica, senčna pl. *čeona kost, sljepoočna pov.* čeona kost, slepoočna pov.
 16 **os frontale, pars nasalis** čelnica, nosni del *čeona kost, nosni dio* čeona kost, nosni deo
 17 **sutura interfrontalis** medčelnični šiv *međučeoni šav* medjučeoni šav
 18 **for. lacrimale** solzna odp. *suzni otv.* suzni otv.
 19 **os frontale, pars orbitalis** čelnica, očnični del *čeona kost, očnični dio* čeona kost, orbitalni deo
 20 **os lacrimale, facies facialis** solznica, obrazna pl. *suzna kost, lična pov.* suzna kost, lična pov.
 21 **os zygomaticum, proc. frontalis** ličnica, čelni pod. *jagodična kost, čeoni izd.* jagodična kost, čeoni izd.
 22 **os zygomaticum** ličnica *jagodična kost* jagodična kost
 23 **os zygomaticum, proc. temporalis** ličnica, senčni pod. *jagodična kost, sljepoočni izd.* jagodična kost, slepoočni izd.
 24 **os temporale, proc. zygomaticus** senčnica, lični pod. *sljepoočna kost, jagodični izd.* slepoočna kost, jagodični izd.
 25 **os nasale** nosnica *nosna kost* nosna kost
 25' **sutura internasalis** mednosnični šiv *medunosni šiv* medjunosni šiv
 26 **os nasale, proc. rostr.** nosnica, spr. pod. *nosna kost, vršni izd.* nosna kost, rostr. izd.
 27 **for. infraorbitale** podočna odp. *podočni otv.* podočni otv.
 28 **dens caninus (raptor)** podočnik (grabivec) *očnjak* očnjak

- 29 **dentēs molares** kočniki *kutnjaci* kutnjaci
 30 **maxilla, proc. frontalis** zg. čeljustnica, čelni pod. *čeljust, čeoni izd.*
 gornjovilična kost, čeoni izd.
 31 **os incisivum, corpus** medčeljustnica, telo *sjekutična kost, trup*
 sekutična kost, telo
 32 **os incisivum, proc. nasalis** medčeljustnica, nosni pod. *sjekutična kost, nosni izd.*
 sekutična kost, nosni izd.
 33 **os incisivum, proc. palatinus** medčeljustnica, nebni pod. *sjekutična kost,*
nepčani izd. sekutična kost, nepčani izd.
 34 **fissura palatina** nebna špranja *nepčana pukotina* nepčana pukotina
 35 **dentēs incisivi** sekavci *sjekutići* sekutići
 36 **canalis interincisivus** sredmedčeljustnični rov *međusjekutični kanal*
 medjusekutični kanal

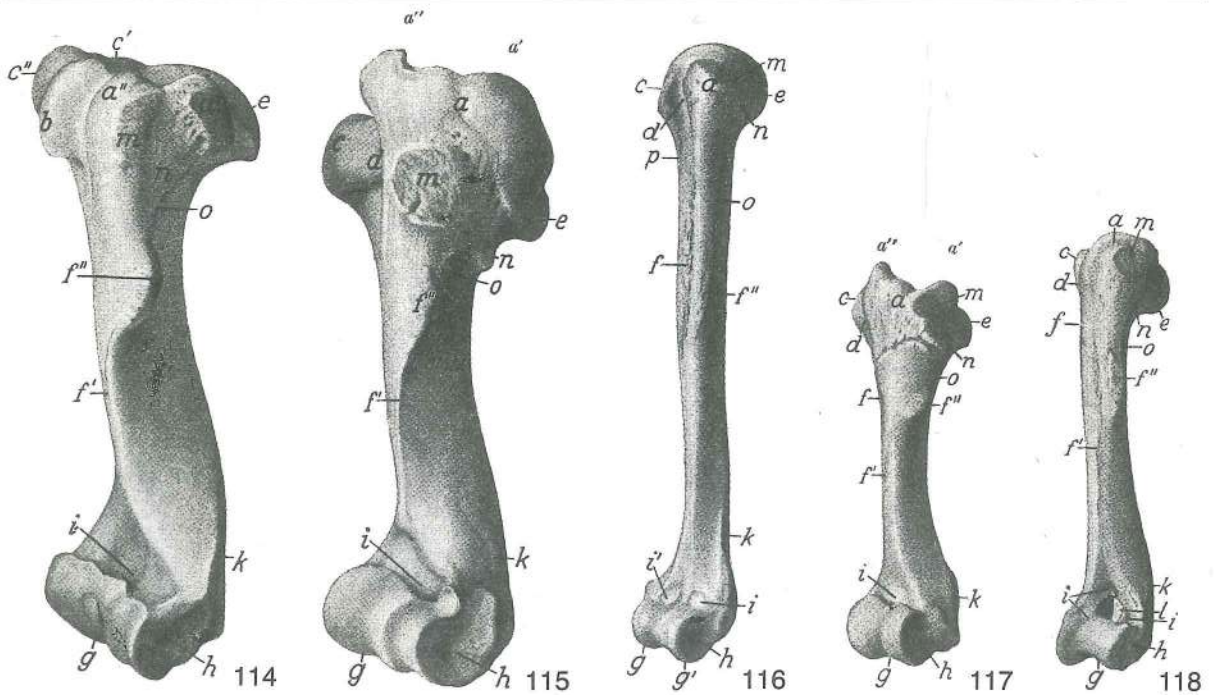


Slika: 109, 110, 111, 112, 113: LEVA PLEČNICA (konj, govedo, prašič, pes, človek) *LIJEVA LOPATICA*
 (konj, govedo, svinja, pas, čovjek) *LEVA LOPATICA* (konj, goveče, svinja, pas, čovek)

- a **fossa supraspinata** nadgrebenska jama *nadgrebenska jama* nadgrebenska
 udubina
 b **fossa infraspinata** podgrebenska jama *podgrebenska jama* podgrebenska
 udubina
 c **spina scapulae** plečnični greben *lopatični greben* lopatični greben
 d **tuberositas spinae scapulae** grbavina plečničnega grebena *zadebljanje*
lopatičnog grebena zadebljanje lopatičnog grebena
 e **acromion, processus hamatus** ostrc, kavljasti podaljšek (pes) *akromion,*
kukasti izdanak (pas) akromion, kukasti izdanak (pas)
 f **incisura scapulae** plečnična zarezna *lopatična usjeklina* lopatični usek
 g **tuberculum supraglenoidale** nadponvična grbica *nadčasična kvrga*
 nadčasična kvrga
 h **cavitas glenoidalis** sklepna ponvica *zglobna čašica* zglobna čašica
 i **scapula, proc. coracoideus** plečnica, kljun *lopatica, vranjačni izd.* lopatica,
 kljunasti izd.
 k **cartilago scapulae** plečnični hrustanec *lopatična hrskavica* lopatična
 rskavica

Slika 114, 115, 116, 117, 118: LEVA NADLAHTNICA (konj, govedo, človek, prašič, pes) dorzolat. str. *LIJEVA*
NADLAKTIČNA KOST (konj, govedo, čovjek, svinja, pas) dorzolat. str. *LEVA NADLAKATNA KOST* (konj,
 goveče, čovek, svinja, pas) dorzolat. str.

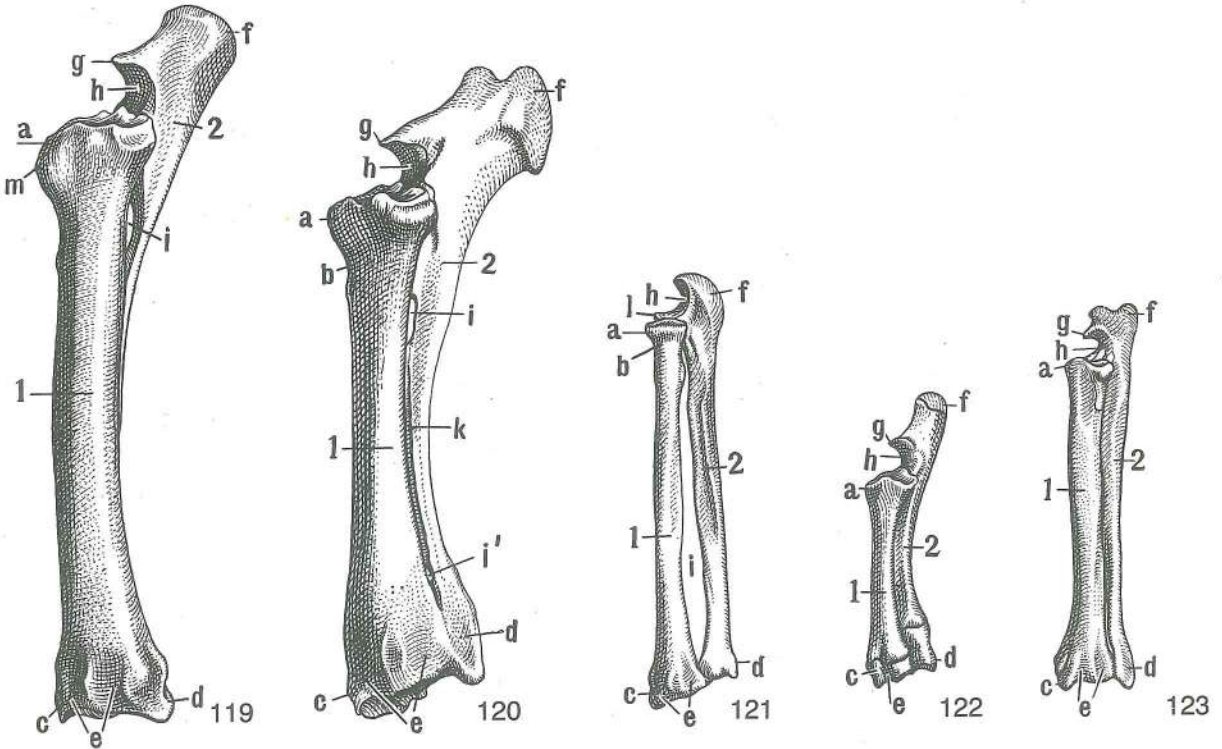
- a **tuberculum majus** večja grbica *velika kvrga* velika kvrga
 a' **tuberculum majus, pars caud.** večja grbica, zd. del *velika kvrga, strž. dio*
 velika kvrga, kaud. deo
 a'' **tuberculum majus, pars cran.** večja grbica, spr. del *velika kvrga, pr. dio*
 velika kvrga, kran. deo
 b **tuberculum intermedium** vmesna grbica *međukvržni greben* srednja kvrga
 c, c', c'' **tuberculum minus, pars caud., pars cran.** manjša grbica, zd. del, spr. del
mala kvrga, strž. dio, pr. dio mala kvrga, kaud. deo, kran. deo



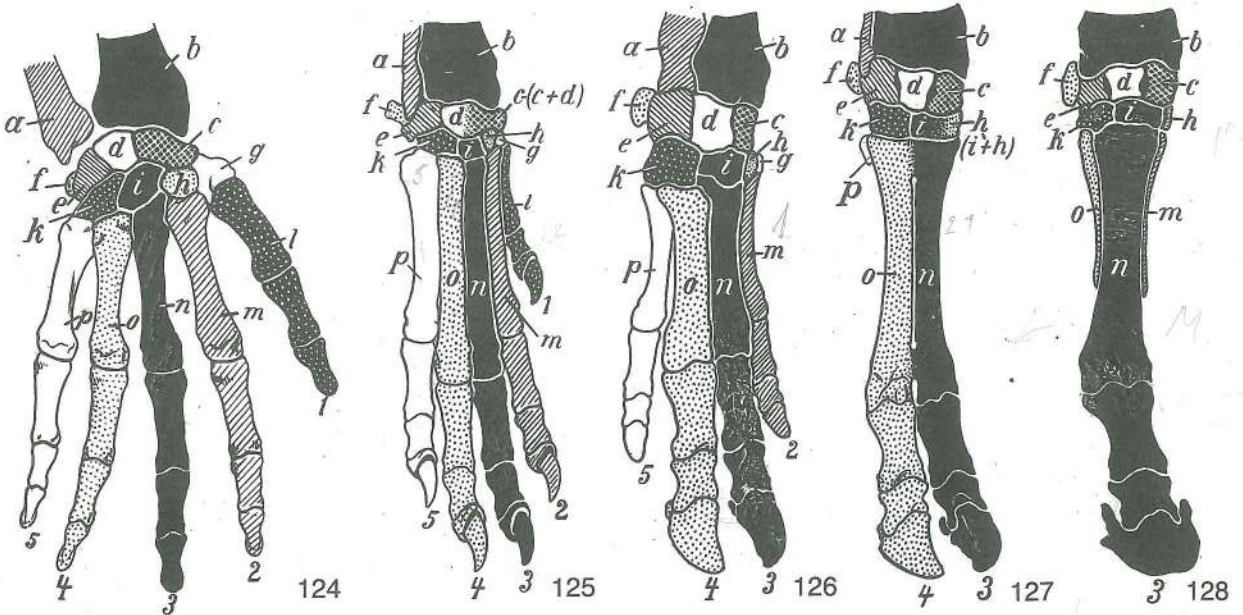
- d **sulcus intertubercularis** medgrbični žleb *međukvržni žlijeb* medjukvržni žleb
 e **caput humeri** nadlahtnična glava *glava nadlaktične kosti* glava nadlaktne
 kosti
 f, f' **crista humeri** nadlahtnični greben *greben nadlaktične kosti* greben
 nadlaktne kosti
 f'' **tuberositas deltoidea** deltoidna grbavina *deltoidna hrapavost* deltoidna
 kvržica
 g **trochlea humeri** nadlahtnični valj *valjak nadlaktične kosti* valjak nadlaktne
 kosti
 g' **capitulum humeri** nadlahtnična glavica (človek) *glavica nadlaktične kosti (čovjek)*
 glavica nadlaktne kosti (čovjek)
 h str. vezna grbica *lat. vezivna kvržica* *lat. vezivna kvržica*
 i **fossa radialis** koželjna jama *nadlaktična udubina* žbična udubina
 i' **fossa coronoidea** koronoidna jamica (človek) *krunasta udubina (čovjek)*
 krunasta udubina (čovjek)
 k **crista epicondylī lat.** greben str. nadčvrška *greben lat. epikondila*
 greben lat. epikondila
 l **foramen supratrochleare** odprtina nad valjem *nadkondilarni otvor*
 nadkondilarni otvor
 m **facies m. infraspinati** pl. podgrebenke *pov. podgrebenskog m.* pov.
 podgrebenog m.
 n **tuberositas teres minor** grbavina manjše okrogle m. *hrapavost malog*
vretenastog m. rapavost malog vretenastog m.
 o **linea m. tricipitis** črta triglave m. *pruga troglavog m.* linija troglavog m.
 p **linea tuberculi minoris** črta manjše grbice *pruga male kvrge* pruga
 male kvrge

Slika 119, 120, 121, 122, 123: KOSTI LEVEGA PODLAKTA (konj, govedo, človek, prašič, pes) dorzolat. str.
 KOSTI LIJEVE PODLAKTICE (konj, govedo, čovjek, svinja, pas) dorzolat. str. KOSTI LEVOG PODLAKTA
 (konj, goveče, čovek, svinja, pas) dorzolat. str.

- 1 **radius** koželjnica *palčanica* žbica
 2 **ulna** komolčnica *laktenica* lakatna kost
 a **caput radii** koželjnična glava *glava palčanice* glava žbice
 b **collum radii** koželjnični vrat *vrat palčanice* vrat žbice
 c **proc. styloideus radii** koničasti pod. koželjnice *šiljasti izd. palčanice*
 stiloidni izd. žbice
 d **proc. styloideus ulnae** koničasti pod. komolčnice *šiljasti izd. laktenice*
 stiloidni izd. lakatne kosti
 e žlebovi za kite *žlijebovi za tetive* žlebovi za tetive
 f **olecranon, tuber olecrani** kljukica, grba kljukice *olekranon, kvrga olekranona*
 olekranon, kvrga olekranona



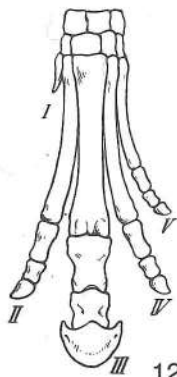
g *proc. anconaeus* komolčni pod. lakatni izd. ankonealni izd.
 h *incisura trochlearis* valjeva zarezava valjkasta usjeklina valjkasti usek
 i, i' *spatium interosseum antebrachi prox. (i) et dist. (i')* zg. (i) in sp. (i') podlaktni medkostni prostor gor. (i) i do. (i') medkukoštani podlaktični prostor proks. (i) i dist. (i') medkukoštani prostor podlakti
 k žleb med podlaktima kostema žlijeb između podlaktičnih kostiju žleb između podlaktanih kostiju
 l *proc. coronoideus lat.* str. kavljasti pod. lat. krunasti izd. lat. krunasti izd.
 m *tuberositas radii* grbavina koželjnice hrapavost palčanice rapava kvržica
 žbice



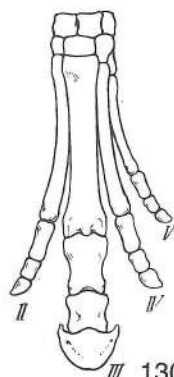
Slika 124, 125, 126, 127, 128: KOSTI DESNE ROKE OZ. ŠAPE (človek, pes, prašič, govedo, konj) KOSTI DESNE RUKE ODN. ŠAPE (čovjek, pas, svinja, govedo, konj) KOSTI DESNE RUKE ODN. PREDNJEG AUTOPODIJUMA (čovek, pas, svinja, goveče, konj)

Istovetne kosti so obarvane črno, ali pa so označene pikčasto. Istovetne kosti obojene su crno ili su točkasto označene. Istoimene kosti su obojene crno ili su označene tačkama.

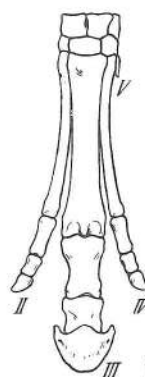
- a **ulna** komolčnica *laktenica* lakatna kost
 b **radius** koželjnica *palčanica* žbica
 c **os carpi radiale s. os scaphoideum (Cr)** koželjna zapestnica ali čolnič *palčana*
karpalna kost ili čunjasta kost žbična karpalna kost ili čunjasta kost
 d **os carpi intermedium s. os lunatum (Ci)** medzapestnica ali lunica *sred. karpalna*
kost ili polumjesečasta kost sred. karpalna kost ili polumesečasta kost
 e **os carpi ulnare s. os triquetrum (Cu)** komolčna zapestnica ali trivogelnica *laktena*
karpalna kost ili troroga kost lakatna karpalna kost ili troroga kost
 f **os carpi accessorium s. os pisiforme (Ca)** privesna zapestnica ali grašica
dodatna karpalna kost ili graškasta kost dodatna karpalna kost ili
 graškasta kost
 g **os carpale primum s. os trapezium (C₁)** prva (1.) zapestna kost ali velika
 mnogovogelnica *prva (1.) karpalna kost ili trapezna kost* prva (1.) karpalna kost
 ili trapezna kost
 h **os carpale secundum s. os trapezoideum (C₂)** druga (2.) zapestna kost ali mala
 mnogovogelnica *druga (2.) karpalna kost ili trapezasta kost* druga (2.)
 karpalna kost ili trapezasta kost
 i **os carpale tertium s. os capitatum (C₃)** tretja (3.) zapestna kost ali glavačica
treća (3.) karpalna kost ili glavičasta kost treća (3.) karpalna kost ili glavičasta kost
 k **os carpale quartum s. os hamatum (C₄)** četvrt (4.) zapestna kost ali kaveljnica
četvrta (4.) karpalna kost ili kukasta kost četvrta (4.) karpalna kost ili kukasta kost
 l **os metacarpale primum (Mc₁), digitus primus** prva (1.) dlančnica (človek, pes), prvi
 prst *prva (1.) metakarpalna kost (čovjek, pas), prvi prst* prva (1.) metakarpalna
 kost (čovjek, pas), prvi prst
 m **os metacarpale secundum (Mc₂), digitus secundus** druga (2.) dlančnica (človek, pes,
 prašič), drugi prst *druga (2.) metakarpalna kost (čovjek, pas, svinja), drugi prst*
 druga (2.) metakarpalna kost (čovjek, pas, svinja), drugi prst
 n **os metacarpale tertium (Mc₃), digitus tertius** tretja (3.) dlančnica (človek, pes, prašič,
 govedo, konj), tretji prst *treća (3.) metakarpalna kost (čovjek, pas, svinja, govedo, konj),*
treći prst treća (3.) metakarpalna kost (čovjek, pas, svinja, goveče, konj, (treći prst)
 o **os metacarpale quartum (Mc₄), digitus quartus** četvrt (4.) dlančnica, (človek, pes,
 prašič, govedo, konj), četvrti prst (razen pri konju) *četvrta (4.) metakarpalna kost (čovjek,*
pas, svinja, govedo, konj), četvrti prst (osim u konja) četvrta (4.) metakarpalna kost
 (čovjek, pas, svinja, goveče, konj), četvrti prst (izuzev konja)
 p **os metacarpale quintum (Mc₅), digitus quintus** peta (5.) dlančnica (človek, pes
 prašič), peti prst (razen goveda in konja) *peta (5.) metakarpalna kost (čovjek, pas,*
svinja), peti prst (osim u goveda i konja) peta (5.) metakarpalna kost (čovjek, pas,
 svinja), peti prst (izuzev govečeta i konja)



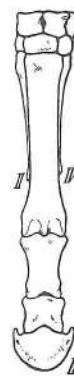129



130



131

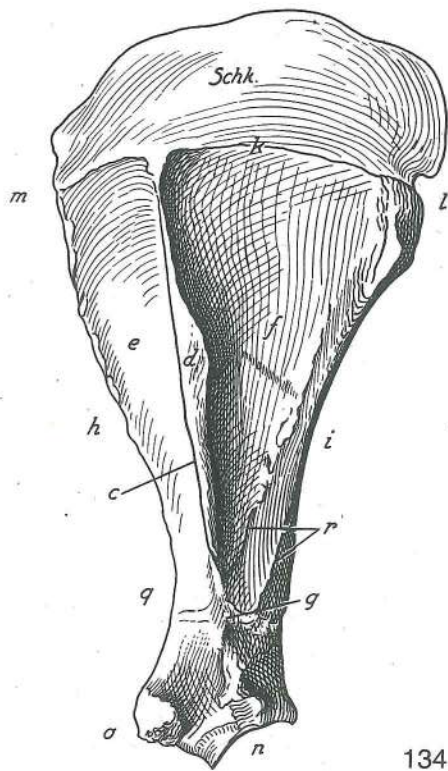
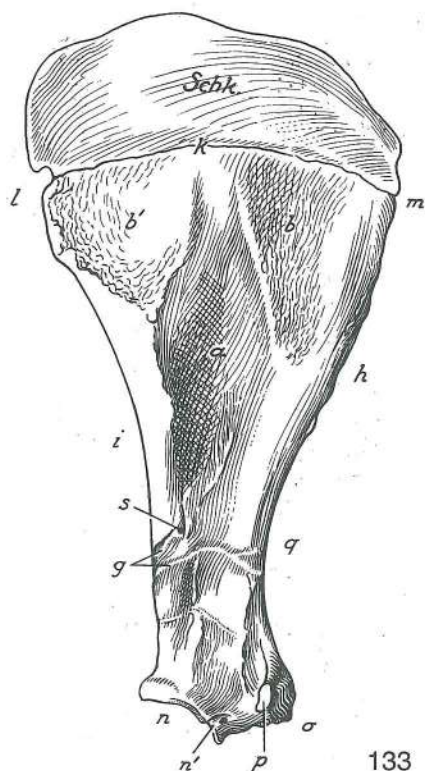


132

Slika 129, 130, 131, 132: KOSTI LEVE ŠAPE (eohippus, orohippus, hipparion, današnji konj) KOSTI LIJEVE
 ŠAPE (eohippus, orohippus, hipparion, današnji konj) KOSTI LEVOG AUTOPODIJUMA (eohippus,
 orohippus, hipparion, današnji konj)

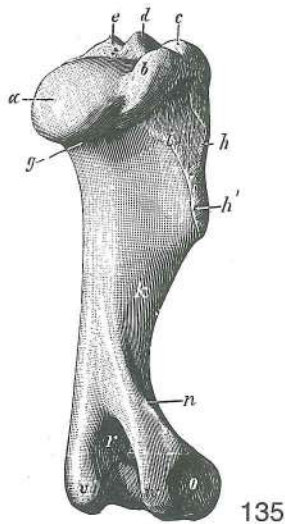
- I **digitus primus** prvi (1.) prst *prvi (1.) prst* prvi (1.) prst
 I **os metacarpale primum** prva (1.) dlančnica (krmjava) *prva (1.) metakarpalna*
kost (zakržljala) prva (1.) metakarpalna kost (zakržljala)
 II **digitus secundus** drugi (2.) prst (pri današnjem konju samo 2. dlančnica
 brez prstnic) *drugi (2.) prst (u današnjem konju samo 2. metakarpalna kost bez falanga)*
 drugi (2.) prst (kod današnjem konju samo 2. metakarpalna kost bez falanga)
 III **digitus tertius** tretji (3.) prst *treći (3.) prst* treći (3.) prst
 IV **digitus quartus** četvrti (4.) prst (pri današnjem konju samo 4. dlančnica brez
 prstnic) *četvrti (4.) prst (u današnjem konju samo 4. metakarpalna kost bez falanga)*
 četvrti (4.) prst (kod današnjem konju samo 4. metakarpalna kost bez falanga)

V **digitus quintus** peti (5.) prst (pri hiparionu samo krnjava 5. dlančnica brez prstnic, pri današnjem konju je povsem zakrnela) **peti (5.) prst (u hiparijona samo zakržljala 5. metakarpalna kost bez falanga, u današnjeg konja posve zakržljala)** peti (5.) prst (kod hiparijona samo zakržljala 5. metakarpalna kost bez falanga, kod današnjeg konja potpuno zakržljala)

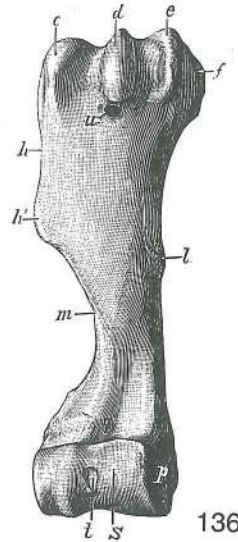


Slika 133, 134: LEVA IN DESNA PLEČNICA (konj) sred. oz. str. pl. **LIJEVA I DESNA LOPATICA (konj) med.**
odn. lat. pov. **LEVA I DESNA LOPATICA (konj) med. odn. lat. pov.**

a	fossa subscapularis	podplečnična jama	podlopatična udubina	podlopatična udubina
b, b'	facies serrata	nazobčana pl.	zubasta pov.	zupčasta pov.
c	spina scapulae	plečnični greben	lopatični greben	lopatični greben
d	tuber spinae scapulae	grba plečničnega grebena	zadebljanje lopatičnog grebena	
e	fossa supraspinata	nadgrebenska jama	nadgrebenska jama	nadgrebenska udubina
f	fossa infraspinata	podgrebenska jama	podgrebenska jama	podgrebenska udubina
g	sulcus a. circumflexae scapulae	žleb a. ovijavke plečnice	žlijeb za optočnu lopatičnu a.	žlijeb za polukružnu a. lopatice
h	margo cran.	spr. rob	pr. rub	kran. rub
i	margo caud.	zd. rob	strž. rub	kaud. rub
k	margo dors.	zg. rob	dorz. rub	dorz. rub
l	angulus caud.	zd. kot	strž. ugao	kaud. ugao
m	angulus cran.	spr. kot	pr. ugao	kran. ugao
n	cavitas glenoidalis	sklepna ponvica	zglobna čašica	zglobna čašica
n'	incisura glenoidalis	ponvična zarez	čašična usjeklina	čašični usek
o	tuberculum supraglenoidale	nadponvična grbica	nadčašična kvrga	
p	proc. coracoideus	kljun	vranjačni izd.	kljunasti izd.
q	incisura scapulae	plečnična zarez	lopatična usjeklina	lopatična usek
r	lineae musculares	mišične črte	mišične pruge	mišične linije
s	for. nutricium, fossa subscapularis	prehranjevalna odp.,	podplečnična jama	prehrambeni отв., podlopatična udubina
Schk	cartilago scapulae	plečnični hrustanec	lopatična hrskavica	lopatična rskavica



135



136

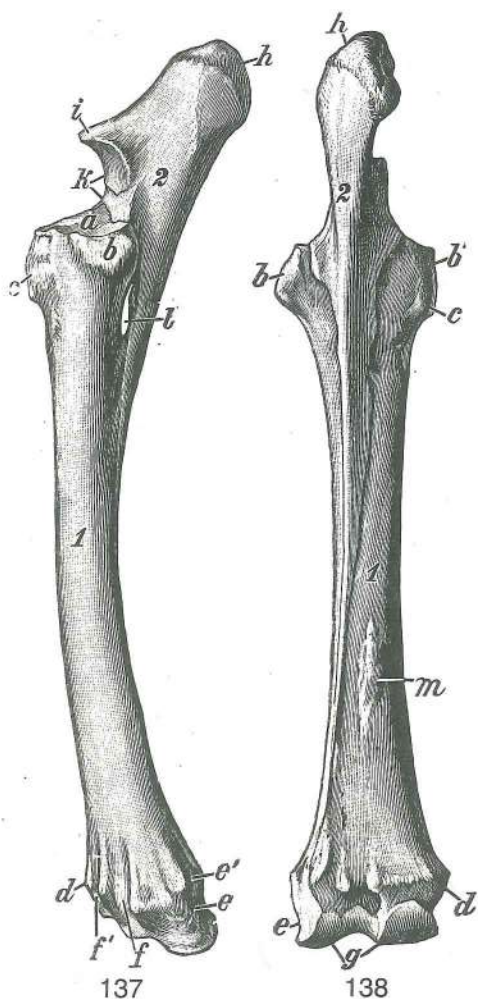
Slika 135, 136: DESNA NADLAHTNICA (konj) str. oz. spr. pl.
pr. pov. DESNA NADLAKTICA (konj) lat. odn. kran. pov.

DESNA NADLAKTIČNA KOST (konj) lat. odn.

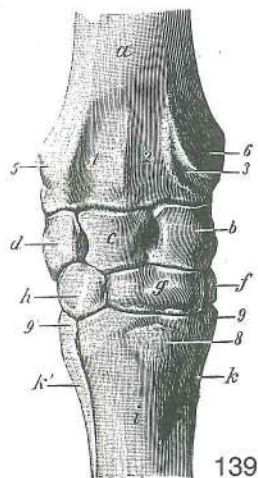
- | | | | | |
|----|-------------------------------------|---------------------------|----------------------------------|----------------------------|
| a | caput humeri | nadlahtnična glava | glava nadlaktične kosti | glava nadlaktice |
| b | tuberculum majus, pars caud. | večja grbica, zd. del | velika kvrga, strž. dio | velika kvrga, kaud. deo |
| c | tuberculum majus, pars cran. | večja grbica, spr. del | velika kvrga, pr. dio | velika kvrga, kran. deo |
| d | tuberculum intermedium | vmesna grbica | međukvržni greben | srednja kvrga |
| e | tuberculum minus, pars cran. | manjša grbica, spr. del | mala kvrga, pr. dio | mala kvrga, kran. deo |
| f | tuberculum minus, pars caud. | manjša grbica, zd. del | mala kvrga, strž. dio | mala kvrga, kaud. deo |
| g | collum humeri | nadlahtnični vrat | vrat nadlaktične kosti | vrat nadlaktice |
| h | crista humeri | nadlahtnični greben | greben nadlaktične kosti | greben nadlaktice |
| h' | tuberositas deltoidea | deltoidna grbavina | deltoidna hrapavost | deltoidna kvržica |
| i | linea m. tricipitis | črta triglave m. | pruga troglavog m. | linija troglavog m. |
| k | sulcus m. brachialis | žleb nadlaktne m. | žlijeb nadlaktičnog m. | žleb nadlaktatnog m. |
| l | tuberositas teres major | grbavina večje okrogle m. | hrapavost velikog vretenastog m. | rapavost za veliki obli m. |
| m | crista humeri | nadlahtnični greben | greben nadlaktične kosti | greben nadlaktice |
| n | crista epicondylī lat. | greben str. nadčvrška | greben lat. epikondila | greben lat. epikondila |
| o | str. vezna jamica | lat. vezivna jamica | lat. vezivna jamica | lat. vezivna jamica |
| p | sred. vezna jamica | med. vezivna jamica | med. vezivna jamica | med. vezivna jamica |
| q | fossa radialis | koželjna jama | podlaktična udubina | žbična udubina |
| r | fossa olecrani | jama za kljukico | lakatna jama | lakatna udubina |
| s | trochlea humeri | nadlahtnični valj | valjak nadlaktice | valjak nadlaktice |
| t | sinovialna jamica | sinovijalna jamica | sinovijalna udubina | sinovijalna udubina |
| u | for. nutricium | prehranjevalna odp. | prehrambeni otv. | hranidbeni otv. |
| v | epicondylus med. | sred. nadčvršek | med. epikondil | med. epikondil |
| w | epicondylus lat. | str. nadčvršek | lat. epikondil | lat. epikondil |

Slika 137, 138: KOSTI LEVEGA PODLAKTA (konj) str. oz. zd. pl. KOSTI LIJEVE PODLAKTICE (konj) lat. odn. strž. pov. KOSTI LEVOG PODLAKTA (konj) lat. odn. kaud. pov.

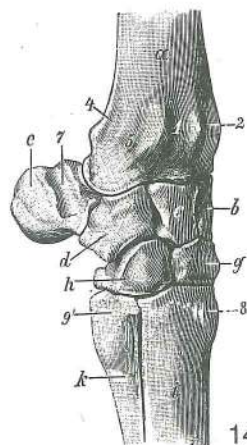
- | | | | | |
|----|----------------------------|------------------------|----------------------------|------------------------|
| 1 | radius | koželjnica | palčanica | žbica |
| 2 | ulna | komolčnica | laktenica | lakatna kost |
| a | fovea capitis radii | jama koželjnične glave | udubina na glavi palčanice | udubina na glavi žbice |
| b | str. vezna grbica | lat. vezivna kvržica | lat. vezivna kvržica | lat. vezivna kvržica |
| b' | sred. vezna grbica | med. vezivna kvržica | med. vezivna kvržica | med. vezivna kvržica |
| c | tuberositas radii | koželjnična grbavina | hrapavost palčanice | rapava kvržica |
| | | žbice | | |



- d **proc. styloideus med.** sred. koničasti pod. šiljasti
izd. palčanice stiloidni izd. žbice
- e **proc. styloideus lat.** str. koničasti pod. šiljasti izd.
laktenice stiloidni izd. lakatne kosti
- e' žleb za kite žlijeb za tetive žleb za tetive
- f str. žleb za kite lat. žlijeb za tetive lat. žleb za tetive
- f' sred. žleb za kite med. žlijeb za tetive med. žleb za
tetive
- g **trochlea radii** koželjnični valj valjak palčanice
valjak žbice
- h **olecranon** kljukica olekranon olekranon
- i **proc. anconaeus** komolčni pod. lakatni izd.
ankonealni izd.
- k **incisura trochlearis, proc. coronoideus med.** valjeva
zarez, sred. kavljasti pod. valjeva usjeklina, med.
krunasti izd. valjev usek, med. krunasti izd.
- l **spatium interosseum antebrachii** podlaktini medkostni
prostor međukoštani podlaktični prostor
- m **origo lig. accessorii** začetek dodatne vezi početak
dodatne sveze početak dodatnog lig.



139

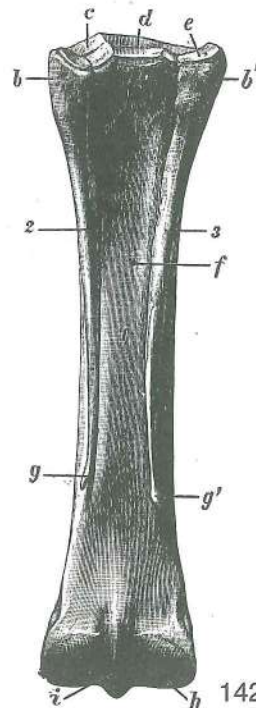


140

Slika 139, 140: KOSTI DESNEGA ZAPESTJA (konj) dorz. oz. lat. str. KOSTI DESNOG KARPUSA (ZAPEŠČA) (konj) dorz. odn. lat. str. KOSTI DESNOG KARPUSA (NOŽJA) (konj) dorz. odn. lat. str.

- a **radius, epiphysis dist.** koželjnica, sp. okrajek palčanica, do. epifiza
žbica, dist. kraj
- b **os carpi radiale s. os scaphoideum (Cr)** koželjna zapestnica ali čolnič
palčana karp. kost ili čunjasta kost žbična karp. kost ili čunjasta kost
- c **os carpi intermedium s. os lunatum (Ci)** medzapestnica ali lunica srednja karp.
kost ili polumjesečasta kost srednja karp. ili polumesečasta kost
- d **os carpi ulnare s. os triquetrum (Cu)** komolčna zapestnica ali trivogelnica
laktena karp. kost ili troroga kost lakatna karp. kost ili troroga kost
- e **os carpi accessorium s. os pisiforme (Ca)** privesna zapestnica ali grašica
dodatna karp. kost ili graškasta kost dodatna karp. kost ili graškasta kost

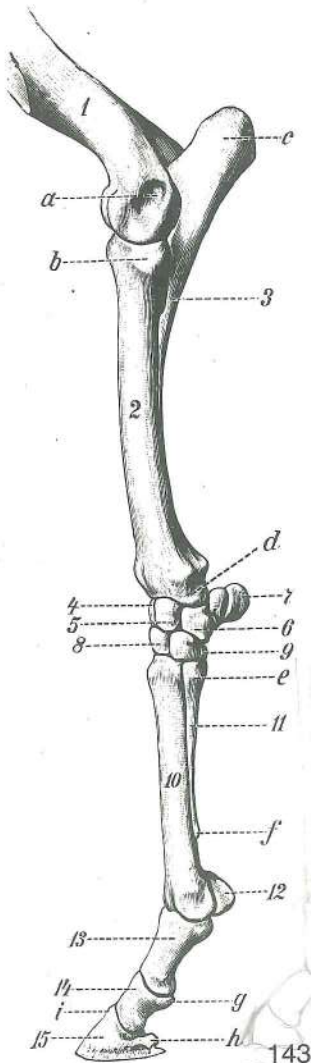
- f **os carpale secundum s. os trapezoideum (C₂)** druga (2.) zapestna kost ali mala trivogelnica druga (2.) karp. kost ili trapezasta kost druga (2.) karp. kost ili trapezasta kost
- g **os carpale tertium s. os capitatum (C₃)** tretja (3.) zapestna kost ali glavačica treća (3.) karp. kost ili glavičasta kost treća (3.) karp. kost ili glavičasta kost
- h **os carpale quartum s. os hamatum (C₄)** četvrta (4.) zapestna kost ali kaveljnica četvrta (4.) karp. kost ili kukasta kost četvrta (4.) karp. kost ili kukasta kost
- i **os metacarp. tertium s. tubus (Mc₃)** tretja (3.) dlančnica (spr. piščalnica) treća (3.) metakarp. kost (pr. cjevanica) treća (3.) metakarp. kost (pr. cevanica)
- k **os metacarp. secundum (Mc₂)** (sl. 139) druga (2.) dlančnica (sred. zapiščalnica) druga (2.) metakarp. kost (med. štunac) druga (2.) metakarp. kost
- k **os metacarp. quartum (Mc₄)** (sl. 140) četvrta (4.) dlančnica (str. zapiščalnica) četvrta (4.) metakarp. kost (lat. štunac) četvrta (4.) metakarp. kost
- k' **os metacarp. quartum (Mc₄)** (sl. 139) četvrta (4.) dlančnica (str. zapiščalnica) četvrta (4.) metakarp. kost (lat. štunac) četvrta (4.) metakarp. kost
- 1 str. žleb za kito skupne prstne iztegovavke lat. žlijeb za tetivu zajedničkog ispružača prsta lat. žleb za tetivu zajedničkog opružača prsta
- 2 sred. žleb za kito zun. koželjne m. sred. žlijeb za tetivu palčanog ispružača karpusa sred. žleb za tetivu žbičnog opružača karpusa
- 3 sred. žleb za kito poševne podlaktne m. med. žlijeb za tetivu dugog odmicača prvog prsta žleb za tetivu dugog odmicača prvog prsta
- 4 žleb za kito str. prstne iztegovavke žlijeb za tetivu lat. ispružača prsta žleb za tetivu lat. opružača prsta
- 5 str. vezna grbica koželjnice lat. vezivna kvržica palčanice lat. vezivna kvržica žbice
- 6 sred. vezna grbica koželjnice med. vezivna kvržica palčanice med. vezivna kvržica žbice
- 7 žleb za zun. komolčno m. žlijeb za lakteni ispružac karpusa žleb za lakatni opružac karpusa
- 8 **tuberositas ossis metacarp. tertii** grbavina tretje dlančnice hrapavost treće metakarp. kosti rapava kvržica treće metakarp. kosti
- 9,9' **basis ossis metacarp. secundi et quarti** baza druge in četvte dlančnice baza druge i četvte metakarp. kosti baza druge i četvte metakarp. kosti



Slika 141, 142: LEVE DLANČNICE (konj) dorz. oz. palm. str. LJEVE METAKARPALNE KOSTI (konj) dorz. odn. palm. str.

- 1 **os metacarp. tertium s. tubus (Mc₃)** tretja (3.) dlančnica (spr. piščalnica) treća (3.) metakarp. kost (pr. cjevanica) treća (3.) metakarp. kost (pr. cevanica)

- 2 **os metacarp. quartum (Mc₄)** četrta (4.) dlančnica (str. zapiščalnica) četvrta (4.) metakarp. kost (lat. štunac) četvrta (4.) metakarp. kost
- 3 **os metacarp. secundum (Mc₂)** druga (2.) dlančnica (sred. zapiščalnica) druga (2.) metakarp. kost (med. štunac) druga (2.) metakarp. kost
- a **tuberositas ossis metacarp. tertii** grbavina tretje (3.) dlančnice hrapavost treće (3.) metakarp. kosti rapavost treće (3.) metakarp. kosti
- b **basis ossis metacarp. quarti** baza četrte (4.) dlančnice baza četrte (4.) metakarp. kosti baza četrte (4.) metakarp. kosti
- b' **basis ossis metacarp. secundi** baza druge (2.) dlančnice baza druge (2.) metakarp. kosti baza druge (2.) metakarp. kosti
- c sklepna pl. za četrto (4.) zapestno kost zglobna pov. za četrto (4.) karp. kost
- d sklepna pl. za tretjo (3.) zapestno kost zglobna pov. za treću (3.) karp. kost
- e sklepna pl. za drugo (2.) zapestno kost zglobna pov. za drugo (2.) karp. kost
- f **for. nutricium** prehranjevalna odp. prehrambeni отв. hranidbeni отв.
- g **caput ossis metacarp. quarti** glavica četrte (4.) dlančnice glavica četrte (4.) metakarp. kosti glavica četrte (4.) metakarp. kosti
- g' **caput ossis metacarp. secundi** glavica druge (2.) dlančnice glavica druge (2.) metakarp. kosti glavica druge (2.) metakarp. kosti
- h **caput ossis metacarp. tertii** glava tretje (3.) dlančnice glava treće (3.) metakarp. kosti glava treće (3.) metakarp. kosti
- i sagitalni greben sagitalni greben sagitalni greben



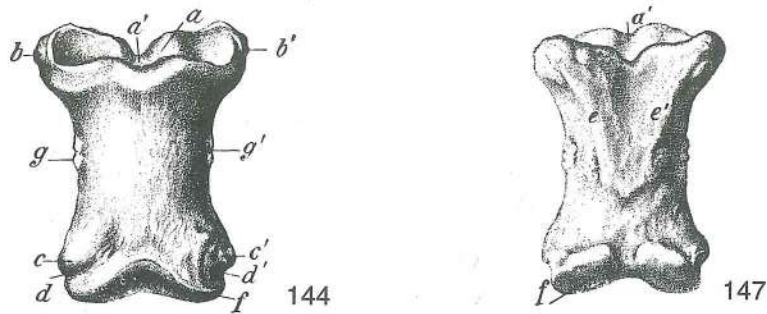
Slika 143: OKOSTJE LEVEGA PODLAKTA IN LEVE ŠAPE (konj) lat. str. KOSTUR LIJEVE PODLAKTICE I ŠAPE (konj) lat. str. KOSTUR LEVOG PODLAKTA I AUTOPODIUMA (konj) lat. str.

- 1 **humerus, epiphysis dist.** nadlahtnica, sp. okrajek nadlaktična kost, dist. epifiza nadlaktica, dist. kraj
- 2 **radius** koželjnica palčanica žbica
- 3 **ulna** komolčnica laktenica lakatna kost
- 4 **os carpi radiale s. os scaphoideum (Cr)** koželjna zapestnica ali čolnič palčana karp. kost ili čunjasta kost žbična karp. kost ili čunjasta kost
- 5 **os carpi intermedium s. os lunatum (Ci)** medzapestnica ali lunica srednja karp. kost ili polumjesečna kost srednja karp. kost ili polumesečasta kost
- 6 **os carpi ulnare s. os triquetrum (Cu)** komolčna zapestnica ali trivogelnica laktena karp. kost ili troroga kost lakatna karp. kost ili troroga kost
- 7 **os carpi accessorium s. os pisiforme (Ca)** privesna zapestnica ali grašica dodatna karp. kost ili graškasta kost dodatna karp. kost ili graškasta kost
- 8 **os carpale tertium s. os capitatum (C₃)** tretja (3.) zapestna kost ali glavačica treća (3.) karp. kost ili glavičasta kost treća (3.) karp. kost ili glavičasta kost
- 9 **os carpale quartum s. os hamatum (C₄)** četrta (4.) zapestna kost ali kaveljnica četvrta (4.) karp. kost ili kukasta kost četvrta (4.) karp. kost ili kukasta kost
- 10 **os metacarp. tertium s. tubus (Mc₃)** tretja (3.) dlančnica ali spr. piščalnica treća (3.) metakarp. kost ili pr. cjevanica treća (3.) metakarp. kost ili pr. cevanica
- 11 **os metacarp. quartum (Mc₄)** četrta (4.) dlančnica (str. zapiščalnica) četvrta (4.) metakarp. kost (lat. štunac) četvrta (4.) metakarp. kost
- 12 **os sesamoideum prox. lat.** str. zg. kitna kost lat. proks. sezamoidna kost lat. proks. sezamoidna kost
- 13 **phalanx prox. (os compedale)** zg. prstnica (biceljnica) proks. članak prsta (putična kost) proks. članak prsta (kičična kost)
- 14 **phalanx media (os coronale)** srednja prstnica (venčnica) sred. članak prsta (krunska kost) sred. članak prsta (krunska kost)
- 15 **phalanx dist. (os ungulare)** sp. prstnica (kopitnica) dist. članak prsta (kopitnica) dist. članak prsta (kopitna kost)

a **epicondylus lat.** str. nadčvršek lat. epikondil lat. epikondil
 b str. vezna grbica lat. vezivna kvržica lat. vezivna kvržica


KCIC
 VERTIKALNA

- c **olecranon** kljukica *olekranon* olekranon
 d **ulna, epiphysis dist.** komolčnica, sp. okrajek *laktenica, dist. epifiza*
 lakatna kost, dist. epifiza
 e **basis ossis metacarp. quarti** baza četrte (4.) dlančnice *baza četrte (4.) metakarp. kosti*
 baza četrte (4.) metakarp. kosti
 f **caput ossis metacarp. quarti** glavica četrte (4.) dlančnice *glavica četrte (4.) metakarp. kosti*
 glavica četrte (4.) metakarp. kosti
 g **tuberositas flexoria** naslonilo venčnice *naslon krunske kosti*
 naslon krunske kosti
 h **proc. palm.** rogelj *palmar. izd.* palmar. izd.
 i **proc. extensorius** kapica *ispružni izd.* ispružni izd.



Slika 144, 147: ZGORNJA PRSTNICA, BICELJNICA (konj) dorz. in palm. str. PROKSIMALNI ČLANAK PRSTA, PUTIČNA KOST (konj) dorz. i palm. str. PROKSIMALNI ČLANAK PRSTA, KIČIČNA KOST (konj) dorz. i palm. str.

- a **phalanx prox. (os compedale), fovea articularis** zg. prstnica (biceljnica), sklepna jama *putična kost, zglobna jamica* kičična kost, zglobna jamica
 a' sagitalni žleb *sagitalni žlijeb* sagitalni žleb
 b, b' zg. vezni grbici *proks. vezivne kvržice* proks. vezivne kvržice
 c, c' sp. vezni grbici *dist. vezivne kvržice* dist. vezivne kvržice
 d, d' vezni jamici *vezivne jamice* vezivne jamice
 e, e' letvici biceljničnega trikotnika *grebeni putičnog trokuta* grebeni kičičnog trougla
 f **caput phalangis prox.** glava biceljnice *valjak putične kosti* valjak kičične kosti
 g, g' grbavini za vezi *hrapavosti za sveze* rapave kvržice za veze

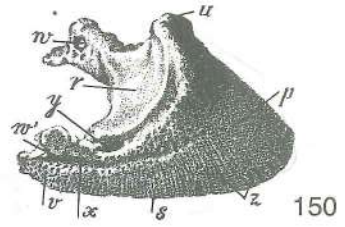
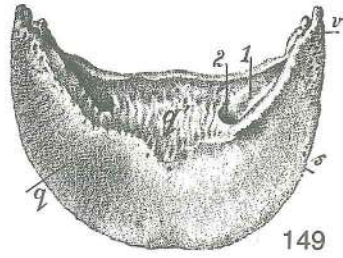
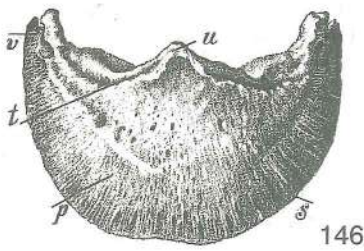


Slika 145, 148: SREDNJA PRSTNICA, VENČNICA (konj) dorz. in palm. str. SREDNJI ČLANAK PRSTA, KRUNSKA KOST (konj) dorz. i palm. str. SREDNJI ČLANAK PRSTA, KRUNSKA KOST (konj) dorz. i palm. str.

- h **phalanx media (os coronale), fovea articularis** sred. prstnica (venčnica), sklepna jama *krunska kost, zglobna jamica* krunska kost, zglobna jamica
 h' sagitalni greben *sagitalni greben* sagitalni greben
 i, i' zg. vezni grbici *proks. vezivne kvržice* proks. vezivne kvržice
 k, k' sp. vezni grbici *dist. vezivne kvržice* dist. vezivne kvržice
 l, l' vezni jamici *vezivne jamice* vezivne jamice
 m **proc. extensorius** kapica *ispružni izd.* ispružni izd.
 n **tuberositas flexoria** naslonilo *naslon* naslon
 o **caput phalangis mediae** glava sred. prstnice (venčnice) *valjak krunske kosti* valjak krunske kosti

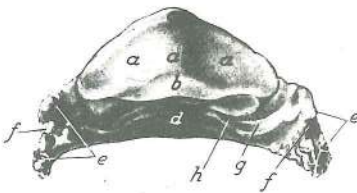
146, 149, 150: SPODNJA PRSTNICA, KOPITNICA (konj) dorz., palm. i lat. str. DISTALNI ČLANAK PRSTA, KOPITNICA (konj) dorz., palm. i lat. str. DISTALNI ČLANAK PRSTA, KOPITNA KOST (konj) dorz., palm. i lat. str.

- p **facies parietalis** stenska pl. *stijenska pov.* zidna pov.



- q **facies solearis** podplatna pl. potplatna pov. tabanska pov.
- q' **facies flexoria** upogibna pl. sagibna pov. sagibna pov.
- r **facies articularis** sklepna pl. zglobna pov. zglobna pov.
- s **margo solearis** podplatni (nosilni) rob nosilni rub tabanski (noseći) rub
- t **margo coronalis** venčni (svitkov) rob krunski rub krunski rub
- u **proc. extensorius** kapica ispružni izd. ispružni izd.
- v **proc. palm.** rogelj palm. izd. palm. izd.
- w, w' **for. processus palm., incisura processus palm.** odp. roglja, rogljeva zareza otv. palm. izd., usjek palm. izd. otv. palm. izd., usek palm. izd.
- x **sulcus parietalis** stenski žleb stijenski žlijeb zidni žleb
- y vezna jamica vezivna jamica vezivna jamica
- z **foramina marginalia** robne odprtine otvori nosilnog ruba otvori nosećeg ruba
- 1 **sulcus solearis** podplatni žleb potplatni žlijeb tabanski žleb
- 2 **for. soleare** podplatna odp. potplatni otv. tabanski otv.

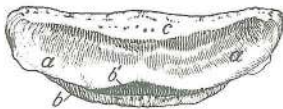
Slika 151: LEVA KOPITNICA (konj) palm. str. LIJEVA KOPITNICA (konj) palm. str. LEVA KOPITNA KOST (konj) palm. str.



151

- a, a' **facies articularis** sklepna pl. zglobna pov. zglobna pov.
- a' sagitalni greben sagitalni greben sagitalni greben
- b **facies articularis sesamoidea** sezamoidna sklepna pl. sezamoidna zglobna pov. sezamoidna zglobna pov.
- c **proc. extensorius** kapica ispružni izd. ispružni izd.
- d **facies flexoria** upogibna pl. sagibna pov. sagibna pov.
- e **proc. palm.** rogelj palm. izd. palm. izd.
- f **incisura palmaris** rogljeva zareza usjek palm. izd. usek palm. izd.
- g **sulcus solearis** podplatni žleb potplatni žlijeb tabanski žleb
- h **foramen soleare** podplatna odprtina potplatni otv. tabanski otv.

Slika 152: ZAKOPITNICA (konj) ŽABIČNA KOST (konj) ŽABIČNA KOST (konj)

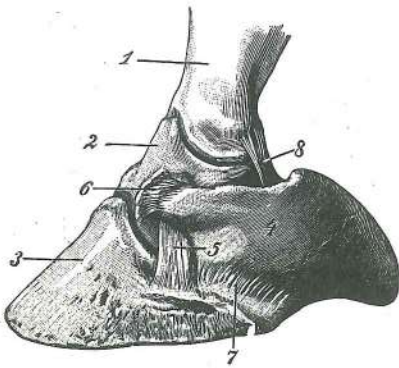


152

- a **os sesamoideum dist., facies articularis** zakopitnica, sklepna pl. žabična kost, zglobna pov. žabična kost, zglobna pov.
- b **os sesamoideum dist., margo dist.** zakopitnica, sp. rob žabična kost, do. rub žabična kost, dist. rub
- b' **facies articularis** sklepna pl. zglobna pov. zglobna pov.
- c **os sesamoideum dist., margo prox.** zakopitnica, zg. rob žabična kost, gor. (slobodni) rub žabična kost, gor. (slobodni) rub

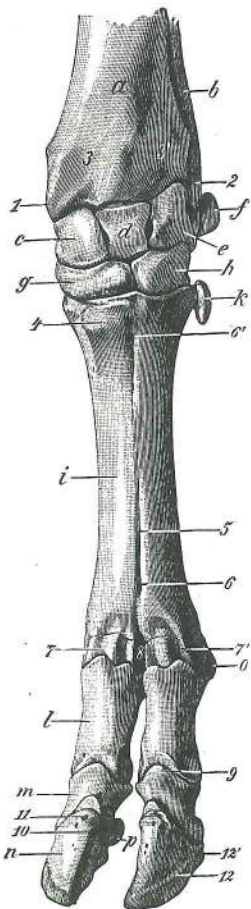
Slika 153: LEVI KOPITNI HRUSTANEC Z VEZMI (konj) LIJEVA KOPITNA HRSKAVICA SA SVEZAMA (konj) LEVA KOPITNA RSKAVICA SA LIGAMENTIMA (konj)

- 1 **phalanx prox. s. os compedale** zg. prstnica ali biceljnica proks. članak prsta ili putična kost proks. članak prsta ili kičična kost
- 2 **phalanx media s. os coronale** srednja prstnica ali venčnica sred. članak prsta ili krunska kost sred. članak prsta ili krunska kost



153

- 3 **phalanx dist. s. os ungulare** sp. prstnica ali kopitnica
dist. članak prsta ili kopitnica dist. članak prsta ili kopitna kost
- 4 **cartilago unguaris** kopitni hrustanec kopitna hrskavica
kopitna rskavica
- 5 **lig. collat. lat.** str. bočna vez lat. kolat. sveza lat.
pobočni lig.
- 6 **lig. chondrocoronale** hrustančno-venčna vez
hrskavično-krunska sveza rskavično-krunski lig.
- 7 **lig. chondroungulare** hrustančno-kopitna vez
hrskavično-kopitna sveza rskavično-kopitni lig.
- 8 **lig. chondrocompedale** hrustančno-biceljna vez
hrskavično-putična sveza rskavično-kičični lig.



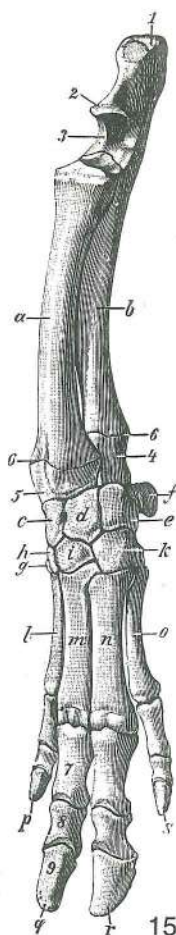
154

Slika 154: KOSTI LEVE ŠAPE (govedo) dorz. str. KOSTI LIJEVE
PREDNJE ŠAPE (govedo) dorz. str. KOSTI LEVOG PREDNJEG
AUTOPODIJUMA (goveče) dorz. str.

- a **radius** koželjnica palčanica žbica
- b **ulna** komolčnica laktenica lakatna kost
- c **os carpi radiale s. os scaphoideum (Cr)** koželjna zapestnica
ali čolnič palčana karp. kost ili čunjasta kost žbična
karp. kost ili čunasta kost
- d **os carpi intermedium s. os lunatum (Ci)** medzapestnica
ali lunica sred. karp. kost ili polumjesečasta kost sred.
karp. kost ili polumesečasta kost
- e **os carpi ulnare s. os triquetrum (Cu)** komolčna zapestnica
ali trivogelnica laktena karp. kost ili troroga kost lakatna
karp. kost ili troroga kost
- f **os carpi accessorium s. os pisiforme (Ca)** privesna
zapestnica ali grašica dodatna karp. kost ili graškasta kost
dodatna karp. kost ili graškasta kost
- g **os carpale secundum s. os trapezoideum et os carpale tertium
s. os capitatum (C₂ + 3)** druga (2.) zapestna kost ali mala
trivogelnica in tretja (3.) zapestna kost ali glavičica druga
karp. kost ili trapezasta kost i treća (3.) karp. kost ili glavičasta
kost druga (2.) karp. kost ili trapezasta kost treća (3.)
karp. kost ili glavičasta kost
- h **os carpale quartum s. os hamatum (C₄)** četvrta zapesna
kost ali kaveljnica četvrta (4.) karp. kost ili kukasta kost
četvrta (4.) karp. kost ili kukasta kost
- i **os metacarpale tertium et quartum (Mc₃ + 4)** tretja (3.) in
četvrta (4.) dlančnica treća (3.) i četvrta (4.) metakarp. kost
treća (3.) i četvrta (4.) metakarp. kost
- k **os metacarpale quintum (Mc₅)** peta (5.) dlančnica (krnjava)
peta (5.) metakarpalna kost (zakržljala) peta (5.)
metakarpalna kost (zakržljala)
- l **phalanx prox. s. os compedale** zg. prstnica ali biceljnica proks. članak prsta ili
putična kost proks. članak prsta ili kičična kost
- m **phalanx media s. os coronale** srednja prstnica ali venčnica sred. članak prsta ili
krunska kost sred. člana prsta ili krunska kost
- n **phalanx dist. s. os ungulare** sp. prstnica ali parkeljnica dist. članak prsta ili
papčana kost dist. članak prsta ili papčana kost
- o **os sesamoideum prox.** zg. kitna kost proks. sezamoidna kost proks.
sezamoidna kost
- p **os sesamoideum dist.** sp. kitna kost dist. sezamoidna kost dist. sezamoidna
kost
- 1 **proc. styloideus med.** sred. koničasti pod. šiljasti izd. palčanice stiloidni izd.
žbice
- 2 **proc. styloideus (lat.)** (str.) koničasti podaljšek šiljasti izd. laktenice stiloidni
izd. lakatne kosti
- 3, 3' žlebiča za kite tetivni žlijebovi tetivni žlebovi
- 4 **tuberositas ossis metacarp. tertii** grbavina tretje (3.) dlančnice hrpavost treće
(3.) metakarp. kosti rapavost treće (3.) metakarp. kosti

- 5 **sulcus longitudinalis dors.** hrbtiščni vzdolžni žleb dorz. uzdužni žlijeb dorz. uzdužni žleb
- 6, 6' **canalis metacarpi dist. et prox.** sp. in zg. dlanski rov dist. i proks. kanal metakarpusa dist. i proks. kanal metakarpusa
- 7, 7' **os metacarp. tertium et quartum, caput** tretja (3.) in četrta (4.) dlančnica (spr. kračnica), glavica treća (3.) i četvrta (4.) metakarp. kost, valjak treća (3.) i četvrta (4.) metakarp. kost, valjak
- 8 **incisura intertrochlearis** medvaljčna zareza međuvaljčana usjeklina medjuvaljčani usek
- 9 **plahalanx media s. os coronale, proc. extensorius** srednja prstnica ali venčnica, kapica krunska kost, ispružni izd. krunska kost, ispružni izd.
- 10 **phalanx dist. s. os unguare, for. axiale** sp. prstnica ali parkeljnica, osna odp. papčana kost, aksijalni otv. papčana kost, osovinski otv.
- 11 majhna stenska odp. manji stijenski otv. manji zidni otv.
- 12 **sulcus parietalis lat.** str. stenski žleb lat. stijenski žlijeb zidni lat. žleb
- 12' **for. parietale** stenska odp. stijenski otv. zidni otv.

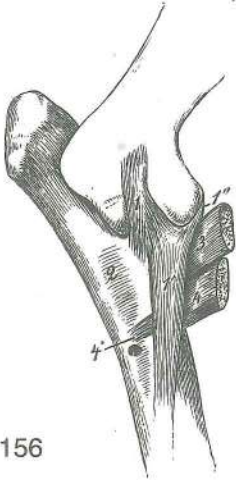
Slika 155: LEVI PODLAKET IN LEVA ŠAPA (prašič) dorzolat. str. LIJEVA PODLAKTICA I ŠAPA (svinja) dorzolat. str. LEVE PODLAKATNE KOSTI I KOSTI PREDNJEG AUTOPODIJUMA (svinja) dorzolat. str.



155

- a **radius** koželjnica palčanica žbica
- b **ulna** komolčnica laktenica lakatna kost
- c **os carpi radiale s. os scaphoideum (Cr)** koželjna zapestnica ali čolnič palčana karp. kost ili čunjasta kost žbična karp. kost ili čunasta kost
- d **os carpi intermedium s. os lunatum (Cl)** medzapestnica ali lunica sred. karp. kost ili polumjesečasta kost sred. karp. kost ili polumesečasta kost
- e **os carpi ulnare s. os triquetrum (Cu)** komolčna zapestnica ali trivogelnica laktena karp. kost ili troroga kost lakatna karp. kost ili troroga kost
- f **os carpi accessorium s. os pisiforme (Ca)** privesna zapestnica ali grašica dodatna karp. kost ili graškasta kost dodatna karp. kost ili graškasta kost
- g **os carpale primum s. os trapezium (C₁)** prva (1.) zapestna kost ali mnogovogelnica prva (1.) karp. kost ili trapezna kost prva (1.) karp. kost ili trapezna kost
- h **os carpale secundum s. os trapezoideum (C₂)** druga (2.) zapestna kost ali mala trivogelnica druga (2.) karp. kost ili trapezasta kost druga (2.) karp. kost ili trapezasta kost
- i **os carpale tertium s. os capitatum (C₃)** tretja (3.) zapestna kost ali glavačica treća (3.) karp. kost ili glavičasta kost treća (3.) karp. kost ili glavičasta kost
- k **os carpale quartum s. os hamatum** četrta (4.) zapestna kost ali kaveljnica četvrta (4.) karp. kost ili kukasta kost četvrta (4.) karp. kost ili kukasta kost
- l **os metacarp. secundum (Mc₂)** druga (2.) dlančnica druga (2.) metakarp. kost druga (2.) metakarp. kost
- m **os metacarp. tertium (Mc₃)** tretja (3.) dlančnica treća (3.) metakarp. kost treća (3.) metakarp. kost
- n **os metacarp. quartum (Mc₄)** četrta (4.) dlančnica četvrta (4.) metakarp. kost četvrta (4.) metakarp. kost
- o **os metacarp. quintum (Mc₅)** peta (5.) dlančnica peta (5.) metakarp. kost peta (5.) metakarp. kost
- p **digitus secundus** drugi (2.) prst drugi (2.) prst drugi (2.) prst
- q **digitus tertius** tretji (3.) prst treći (3.) prst treći (3.) prst
- r **digitus quartus** četrti (4.) prst četvrti (4.) četvrti (4.) prst
- s **digitus quintus** peti (5.) prst peti (5.) prst peti (5.) prst
- 1 **olecranon** kljukica olekranon olekranon
- 2 **proc. anconaeus** komolčni pod. izd. laktenice izd. lakatne kosti
- 3 **incisura trochlearis** valjeva zareza valjeva usjeklina valjev usek
- 4 **ulna, proc. styloideus** komolčnica, koničasti pod. laktenica, šiljasti izd. lakatna kost, stiloidni izd.
- 5 **radius, proc. styloideus** koželjnica, koničasti pod. palčanica, šiljasti izd. žbica, stiloidni izd.
- 6, 6 **cartilago epiphysialis** okrajkov hrustanec (okrajkova špranja) epifizna hrskavica (epifizna pukotina) epifizna rskavica (epifizna pukotina)

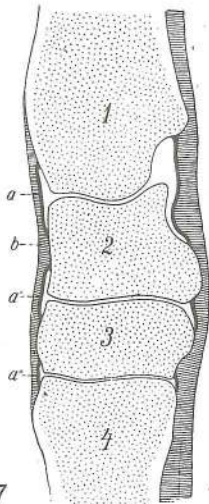
- 7 **phalanx prox. s. os compedale** zg. prstnica ali biceljnica *proks. članak*
prsta ili putična kost proks. članak prsta ili kičična kost
- 8 **phalanx media s. os coronale** srednja prstnica ali venčnica *sred. članak prsta ili*
krunska kost sred. članak prsta ili krunska kost
- 9 **phalanx dist. s. os fissungulare** spr. prstnica ali parkeljnica *dist. članak prsta ili*
papčana kost dist. članak prsta ili papčana kost



156

Slika 156: VEZI LEVEGA KOMOLČNEGA SKLEPA (konj) sred. str. SVEZE
 LIJEVOG LAKATNOG ZGLOBA (konj) med. str. VEZE LEVOG LAKATNOG
 ZGLOBA (konj) med. str.

- 1, 1', 1'' **art. cubiti, lig. collat. med.** komolčni sklep, sred. bočna vez
 (1 zd. krak, 1' spr. krak, 1'' nasadišče) *lakatni zglob, med. kolat. sveza*
 (1 strž. krak, 1' pr. krak, 1'' prihvatništje) *lakatni zglob, kolat. med. lig.*
 (1 kaud. krak, 1' pr. krak, 1'' pripojišče)
- 2 **membrana interossea antebrachii** podlaktna medkostna kožica
podlaktna međukoštana membrana podlaktna medjukoštana
 membrana
- 3 **m. biceps brachii** dvoglava nadlaktna m. *dvoglavi nadlaktični m.*
 dvoglavi nadlaktični m.
- 4, 4' **m. brachialis** nadlaktna m. *nadlaktični m.* nadlaktični m.

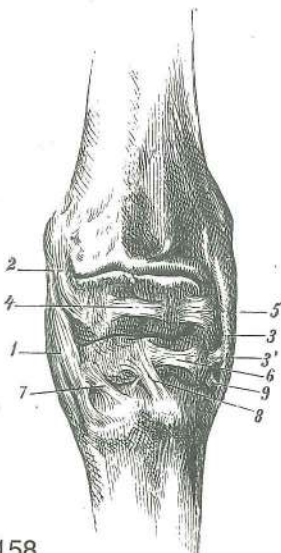


157

Slika 157: ZAPESTNI SKLEP (konj) sagit. prerez KARPALNI ZGLOB (konj) sagit.
 presjek KARPALNI ZGLOB (konj) sagit. presek

- 1 **radius** koželjnica *palčanica* žbica
- 2 **os carpi intermedium s. os lunatum (Ci)** medzapestnica ali lunica
sred. karp. kost ili polumjesečasta kost sred. karp. kost ili
 polumjesečasta kost
- 3 **os carpale tertium s. os capitatum (C₃)** tretja (3.) zapestna kost
 ali glavačica *treća (3.) karp. kost ili glavičasta kost* treća (3.)
 karp. kost ili glavičasta kost
- 4 **os metacarp. tertium s. tubus (Mc₃)** tretja (3.) dlančnica ali spr.
 piščalnica *treća (3.) metakarp. kost ili pr. cjevanica* treća (3.)
 metakarp. kost ili pr. cevanica
- a, a', a'' **capsula articularis** sklepna ovojnica, sinovijalna plast (zg., sred., sp.
 vreća) *zglobna čahura, sinovijalni list (proks., sred., dist. vreća)*
 zglobna čaura, sinovijalni sloj (proks., sred., dist. kesa)
- b **capsula articularis** sklepna ovojnica, fibrozna plast *zglobna*
 čahura, fibrozni list zglobna čaura, fibrozni sloj (fibrozni list)

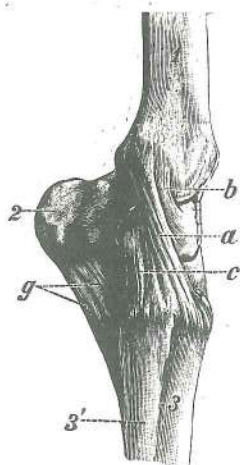
Slika 158: VEZI LEVEGA ZAPESTNEGA SKLEPA (konj) dorz. str. SVEZE
 LIJEVOG KARPALNOG ZGLOBA (konj) dorz. str. LIGAMENTI LEVOG
 KARPALNOG ZGLOBA (konj) dorz. str.



158

- 1 **lig. collat. carpi med.** sred. zapestna bočna vez *med. kolat. karp.*
 sveza kolat. med. lig. karpusa
- 2 **lig. radiocarpeum dors.** hrbtiščna koželjnično-zapestna vez
dorz. palčano-karp. sveza dorz. žbično-karp. lig.
- 3, 3' **lig. collat. carpi lat.** str. zapestna bočna vez (3' sred. globinski krak)
lat. kolat. karp. sveza (3' sred. duboki krak) kolat. lat. karp. lig. (3' sred.
 duboki krak)
- 4, 5, 6 **lig. intercarpeum dors. (Cr-Ci, Ci-Cu, C₃-C₄)** hrbtiščna
 medzapestnična vez *dorz. međukarpalna sveza* dorz.
 medjukarpalni lig.
- 7 **lig. carpometacarpeum dors. med. (C₃-Mc₃)** sred. hrbtiščna
 zapestnično-dlanska vez *dorz. med. karmo-metakarp. sveza*
 dorz. med. kosi karmo-metakarp. lig.
- 8 **lig. carpometacarpeum dors. lat. (C₃-Mc₃)** str. hrbtiščna
 zapestno-dlanska vez *dorz. med. karmo-metakarp. sveza*
 karmo-metakarp. lig.
- 9 **lig. collat. carpi lat.** str. zapestna bočna vez (sp. krak)
lat. kolat. karp. sveza (do. krak) lat. kolat. lig. karpusa (dist. krak)

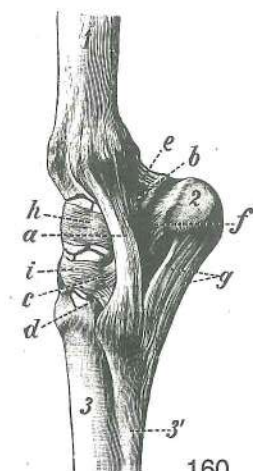
Slika 159: VEZI LEVEGA ZAPESTNEGA SKLEPA (konj) sred. str. SVEZE LIJEVOG KARPALNOG ZGLOBA (konj) med. str. LIGAMENTI LEVOG KARPALNOG ZGLOBA (konj) med. str.



159

- a **lig. collat. carpi med.** sred. zapestna bočna vez (dolgi pov. del) med. kolat. karp. sveza (dugi pov. dio) med. kolat. lig. karpusa (dugi pov. deo)
- b, c **lig. collat. carpi med.** sred. zapestna bočna vez (b zg., c sp. glob. krak) med. kolat. karp. sveza (b gor., c do. dub. krak) med. kolat. lig. karpusa (b proks., c dist. dub. krak)
- g **lig. accessoriometacarpeum** privesnično-dlančnična vez dodatno-metakarp. sveza lig. akcesorne i metakarp. kosti
- 1 **radius** koželjnica palčanica žbica
- 2 **os carpi accessorium** privesna zapestnica dodatna karp. kost akcesorna karp. kost
- 3 **os metacarp. tertium (Mc₃)** tretja (3.) dlančnica treća (3.) metakarp. kost
- 3' **os metacarp. secundum (Mc₂)** druga (2.) dlančnica druga (2.) metakarp. kost

Slika 160: VEZI LEVEGA ZAPESTNEGA SKLEPA (konj) lat. str. SVEZE LIJEVOG KARPALNOG ZGLOBA (konj) lat. str. LIGAMENTI LEVOG KARPALNOG ZGLOBA (konj) lat. str.

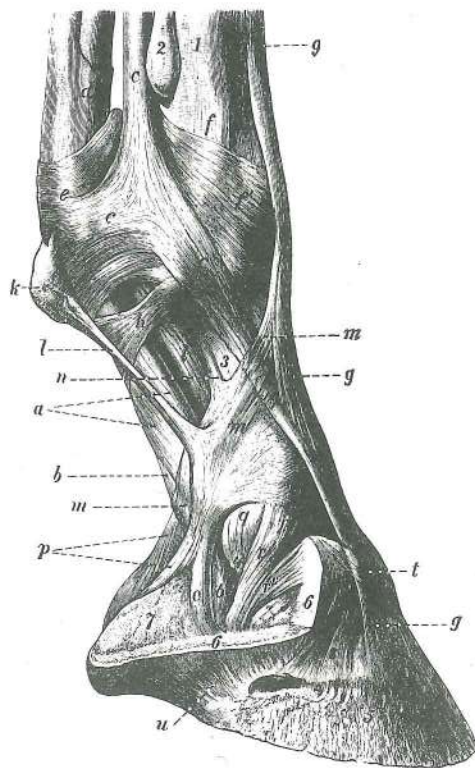


160

- a **lig. collat. carpi lat.** str. zapestna bočna vez lat. kolat. karp. sveza kolat. lat. lig. karpusa
- b **lig. collat. carpi lat.** str. zapestna bočna vez (zg. glob. krak) lat. kolat. karp. sveza (gor. dub. krak) kolat. lat. lig. karpusa (proks. dub. krak)
- c **lig. collat. carpi lat.** str. zapestna bočna vez (sred. glob. krak) lat. kolat. karpalna sveza (sred. dub. krak) kolat. lat. lig. karpusa (sred. dub. krak)
- d **lig. collat. carpi lat.** str. zapestna bočna vez (sp. glob. krak) lat. kolat. karpalna sveza (do. dub. krak) kolat. lat. lig. karpusa (dist. lat. lig. karpusa (dist. dub. krak)
- e **lig. accessorioulnare (Ca-ulna)** privesnično-komolčnična vez dodatno-laktena sveza akcesorno-lakatni lig.
- f **lig. accessoriocarpoulnare (Ca-Cu)** privesnično-zapestna vez dodatna karp. laktena sveza akcesorni karp. lakatni lig.
- g **lig. accessoriometacarpeum (Ca-Mc₄)** privesnično-dlančnična vez dodatno-metakarp. sveza akcesorno-metakarp. lig.
- h, i **ligg. intercarpea dors. (Ci-Cu, C₃-C₄)** hrbtiščne medzapestnične vezi dorz. međukarp. sveze dorz. interkarp. ligamenti
- 1 **radius** koželjnica palčanica žbica
- 2 **os carpi accessorium (Ca)** privesna zapestnica dodatna karp. kost akcesorna karp. kost
- 3 **os metacarp. tertium s. tubus (Mc₃)** tretja (3.) dlančnica ali spr. piščalnica treća (3.) metakarp. kost ili pr. cjevanica treća (3.) metakarp. kost ili pr. cevanica
- 3' **os metacarp. quartum (Mc₄)** četvrta (4.) dlančnica ali str. zapiščalnica četvrta (4.) metakarp. kost ili lat. štunac četvrta (4.) metakarp. kost

Slika 161: VEZI LEVE ŠAPE (konj) sred. str. SVEZE LIJEVE ŠAPE (konj) med. str. VEZE LEVOG PREDNJEG AUTOPODIJUMA (konj) med. str.

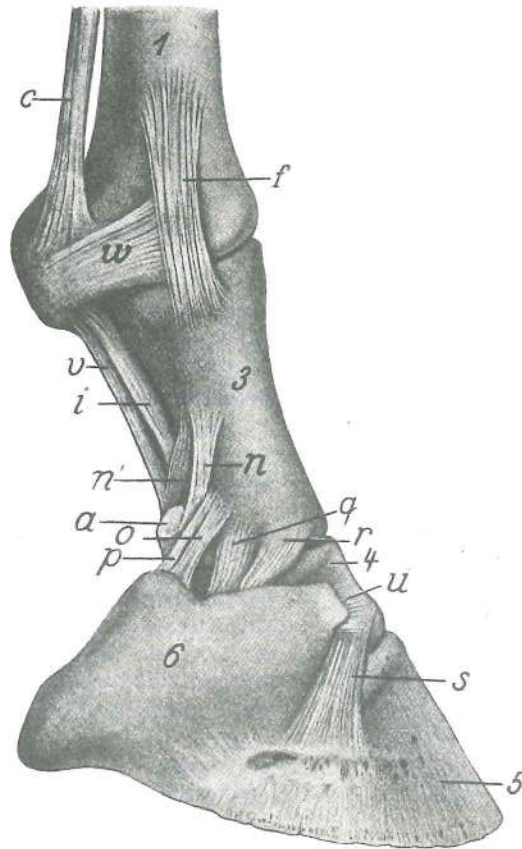
- a **m. flexor digit. supf., tendo** pov. prstna upogibavka, kita pov. sagibač prsta, tetiva pov. savijač prsta, tetiva
- b, b **m. flexor digit. prof., tendo** glob. prstna upogibavka, kita dub. sagibač prsta, tetiva dub. savijač prsta, tetiva
- c, c, c **m. interosseus medius** srednja medkostna m. (spojni krak s kito skupne prstne iztegovavke) srednji međukoštani m. (spojni krak sa tetivom zajedničkog ispružaća prsta) srednji međukoštani m. (spojni krak sa tetivom zajedničkog opružaća prsta).
- d **manica flexoria** rokavec kite glob. upogibavke prstov orukvica tetive dub. sagibača prsta prstenasti pojas oko tetive dub. savijača prsta
- e **lig. anulare palm.** bicljev obroček palm. prstenasta sveza prstenasti palm. lig.
- f **lig. collat. med.** sred. bočna vez med. kolat. sveza kolat. med. lig.



161

- f' **fascia dors. manus** hrbiščna fascija šape dorz. putična fascija dorz. kičična fascija
- g, g, g **m. extensor digit. communis, tendo** skupna prstna iztegovavka, kita zajednički ispružlač prsta, tetiva zajednički opružlač prsta, tetiva
- h **fascia palm., lamina compedalis quadrilaciniosa** dlanska fascija, štiroglijčasta bicljeva plahitica palmarna fascija, putična četverokraka ploča palmarna fascija, kičična četverokraka ploča
- i **lig. sesamoideum obliquum med.** sred. poševna sezamoidna vez kosa medusezamoidna med. sveza med. kosi lig. sezamoidnih kostiju
- k, l **calcar, tendo** ostroga, kita ostruga, tetiva mamuza, tetiva
- m, m, m **vinculum soleare** podplatna vezica potplatna ovojnica tabanska veza
- n **art. interphalangea prox., lig. palm. abaxiale** venčni sklep, odosna dlanska vez krunski zglob, abaksijalna palm. sveza krunski zglob, abaksijalni palm. lig.
- o **lig. chondroungulocompedale** hrustančno-kopitnično-biceljnična vez hrskavično-kopitnično-putična sveza rskavično-kopitno-kičični lig.
- p **lig. chondrotoricocompedale** hrustančno-petno-biceljnična vez hrskavično-petno-putična sveza rskavično-petno-kičični lig.
- q **art. interphalangea prox., lig. collat. med.** venčni sklep, sred. bočna vez krunski zglob, med. kolat. sveza krunski zglob, kolat. med. lig.
- r **lig. sesamoideum collat. med.** sred. bočna sezamoidna vez med. kolat. sezamoidna sveza med. kolat. sezamoidni lig.
- r' **lig. chondrocoronale med.** sred. hrustančno-venčna vez med. hrskavično-krunska sveza med. rskavično-krunski lig.
- s **art. interphalangea dist., lig. collat. med.** kopitni sklep, sred. bočna vez kopitni zglob, med. kolat. sveza kopitni zglob, med. kolat. lig.
- t kitasta vlakna med kopitnim hrustancem in kito skupne prstne iztegovavke tetivasta vlakna između kopitne hrskavice i tetive zajedničkog ispružlača prsta tetivasta vlakna između kopitne rskavice i tetive zajedničkog opružlača prsta
- 1 **os metacarp. tertium (Mc₃)** tretja (3.) dlančnica treća (3.) metakarp. kost treća (3.) metakarp. kost
- 2 **os metacarp. secundum (Mc₂)** druga (2.) dlančnica druga (2.) metakarp. kost
- 3 **phalanx prox. s. os compedale** zg. prstnica ali biceljnica proks. članak prsta ili putična kost proks. članak prsta ili kičična kost
- 4 **phalanx media s. os coronale** srednja prstnica ali venčnica sred. članak prsta ili krunska kost sred. članak prsta ili krunska kost
- 5 **phalanx dist. s. os ungulare** sp. prstnica ali kopitnica dist. članak prsta ili kopitnica

6,6	cartilago unguaris	kopitni hrstanec	<i>kopitna hrskavica</i>	kopitna rskavica
7	tela subcutanea cunei	strelna blazinica	<i>žabična mekuš</i>	kopitni jastučić



162

Slika 162: VEZI LEVE ŠAPE (konj) sred. str. SVEZE LIJEVE ŠAPE (konj) med. str. VEZE LEVOG PREDNJEG AUTOPODIJUMA (konj) med. str.

Kite prstnih iztegavak in upogibavk, štirogljičasta bicljeva plahitica, ostrogina kita in podplatna vezica so odstranjene. *Tetive ispružača i sagibača prsta, četverookraka putična ploča, tetiva ostruge i potplatna ovojnica su odstranjene.* Tetive opružača i savijača prsta, četverookraka kičična ploča, tetiva mamuze i tabanska veza su odstranjene.

Poleg oznak iz prejšnje slike še naslednje:

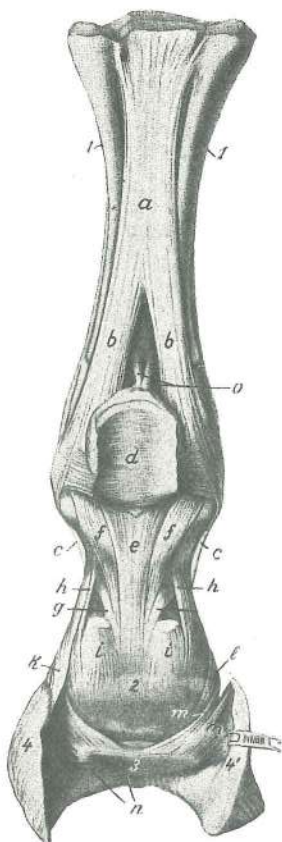
Oznake su kao na prethodnoj slici, uz to:

Oznake su kao na prethodnoj slici i uz to:

n'	art. interphalangea prox., lig. palm. axiale	venčni sklep, osna dlanska vez	
	<i>krunski zglob, aksijalna palm. sveza</i>	krunski zglob, aksijalni palm. lig.	
u	lig. chondrocoronale	hrstančno-venčna vez	<i>hrskavično-krunska sveza</i>
		rskavično-krunski lig.	
v	lig. sesamoideum rectum	prema sezamoidna vez	<i>ravna sezamoidna sveza</i>
		prav lig. sezamoidnih kostiju	
w	art. metacarpophalangea, lig. sesamoideum collat. med.	bicljev sklep, sred. bočna	
		sezamoidna vez	<i>putični zglob, med. kolat. sezamoidna sveza</i>
		med. lig. sezamoidnih kostiju	kičični zglob, kolat.

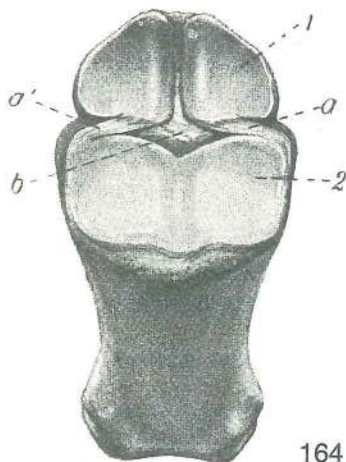
Slika 163: VEZI LEVE ŠAPE (konj) palm. str. SVEZE LIJEVE ŠAPE (konj) palm. str. LIGAMENTI LEVOG PREDNJEG AUTOPODIJUMA (konj) palm. str.

a, b, b	m. interosseus medius	srednja medkostna m. (b, b končna kraka)	<i>med. međukoštani m. (b, b završni kraci)</i>	sred. medjukoštani m. (b, b završni krakovi)
c, c		spojni krak srednje medkostne m. s kito skupne prstne iztegavke	<i>spojni kraci sred. međukoštanog m. sa tetivom zajedničkog ispružača prsta</i>	spojni krakovi sred. medjukoštanog m. sa tetivom zajedničkog opružača prsta
d	lig. palmare, scutum prox.	dlanska vez, zg. ščit	<i>palm. sveza, gor. štit</i>	palm. lig., gor. štit
e	lig. sesamoideum rectum	prema sezamoidna vez	<i>ravna sezamoidna sveza</i>	prav lig. sezamoidnih kostiju



163

- f, f **ligg. sesamoidea obliqua** poševni sezamoidni vezi kose sezamoidne sveze kosi lig. sezamoidnih kostiju
- g, g **art. interphalangea prox., ligg. palmaria axialis** venčni sklep, osni dlanski vezi krunski zglob, aksijalne palm. sveze krunski zglob, aksijalni palm. lig.
- h, h **art. interphalangea prox., ligg. palmaria abaxialis** venčni sklep, odosni dlanski vezi krunski zglob, abaksijalne palm. sveze krunski zglob, abaksijalni palm. lig.
- i **m. flexor digit. supf.** pov. prstna upogibavka, končna kraka pov. sagibač prsta, završni kraci pov. savijač prsta, završni krakovi
- k **lig. chondrocompedale** hrustančno-kopitnično-biceljnična vez hrskavično-kopitnično-putična sveza rskavično-kopitno-kičični lig.
- l **art. interphalangea prox., lig. collat. med.** venčni sklep, sred. bočna vez krunski zglob, med. kolat. sveza krunski zglob, kolat. med. lig.
- m **lig. sesamoideum collat. med.** sred. bočna sezamoidna vez med. kolat. sezamoidna sveza kolat. med. lig. sezamoidnih kostiju
- m' **lig. chondrocompedale dist.** hrustančno-zakopitnična vez hrskavično-žabična sveza rskavično-žabični lig.
- n **lig. sesamoideum dist. impar** neparna zakopitnična vez neparna žabična sveza neparni žabični lig.
- o **lig. metacarpintersesamoideum** dlansko-medsezamoidna vez metakarpo-međusezamoidna sveza metakarpo-medjusezamoidni lig.
- 1, 1 **os metacarp. secundum et quartum (Mc₂, Mc₄)** druga (2.) in četvrta (4.) zapišćalnica druga (2.) i četvrta (4.) metakarp. kost (štunci) druga (2.) i četvrta (4.) metakarp. kost
- 2 **scutum medium** srednji šćit sred. šćit sred. šćit
- 3 **os sesamoideum dist.** zakopitnica žabićna kost žabićna kost
- 4, 4' **cartilago ungularis** kopitni hrustanec kopitna hrskavica kopitna rskavica



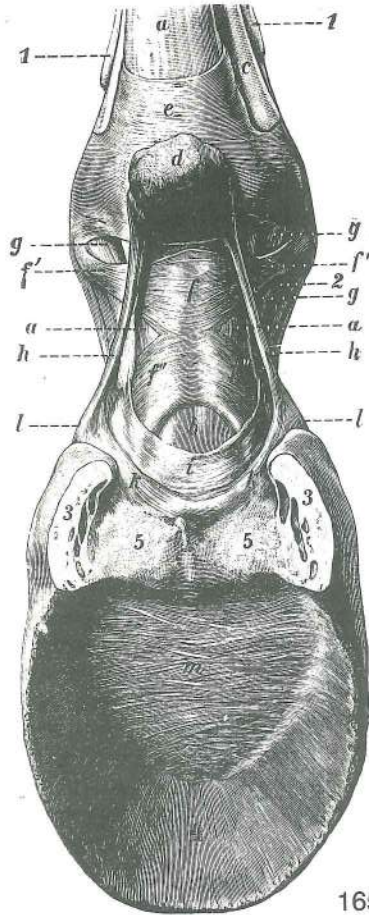
164

Slika 164: KRATKE SEZAMOIDNE VEZI (konj) zg. str. KRATKE SEZAMOIDNE SVEZE (konj) gor. str. KRATKI LIGAMENTI SEZAMOIDNIH KOSTIJU (konj) proks. str.

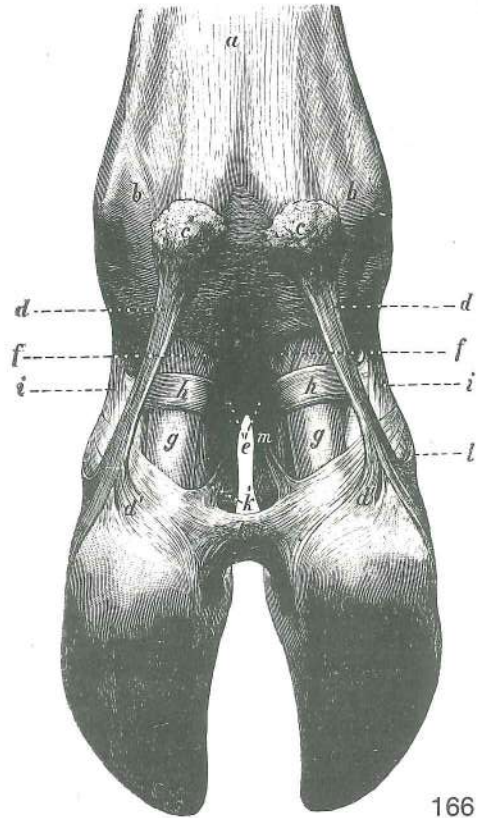
- a, a' **ligg. sesamoidea brevia** kratke sezamoidne vezi kratke sezamoidne sveze kratki sezamoidni lig.
- b **ligg. sesamoidea cruciata** navzkrižni sezamoidni vezi ukrštene sezamoidne sveze ukršćeni lig. sezamoidnih kostiju
- 1 **ossa sesamoidea prox., facies articularis** zg. sezamoidni kosti, sklepna pl. gor. sezamoidne kosti, zglobna pov. proks. sezamoidne kosti, zglobna pov.
- 2 **phalanx prox. s. os compedale, facies articularis** zg. prstnica ali biceljnica, sklepna pl. gor. ćlanak prsta ili putićna kost, zglobna pov. gor. ćlanak prsta ili kićićna kost, zglobna pov.

Slika 165: POVRŠINSKE VEZI ŠAPE (konj) dlan. str. POVRŠNE SVEZE ŠAPE (konj) palm. str. POVRŠNE VEZE PREDNJEG AUTOPODIJUMA (konj) palm. str.

- a **m. flexor digit. supf.** pov. prstna upogibavka pov. sagibač prsta pov. savijač prsta
- b **m. flexor digit. prof.** glob. prstna upogibavka dub. sagibač prsta dub. savijač prsta
- c **m. interosseus medius** srednja medkostna m. sred. međukoštani m. sred.
- d **calcar** ostroga ostruga mamuza
- e **lig. anulare palmare** bicljjev obroćek palm. prstenasta sveza palm. prstenasti lig.



165



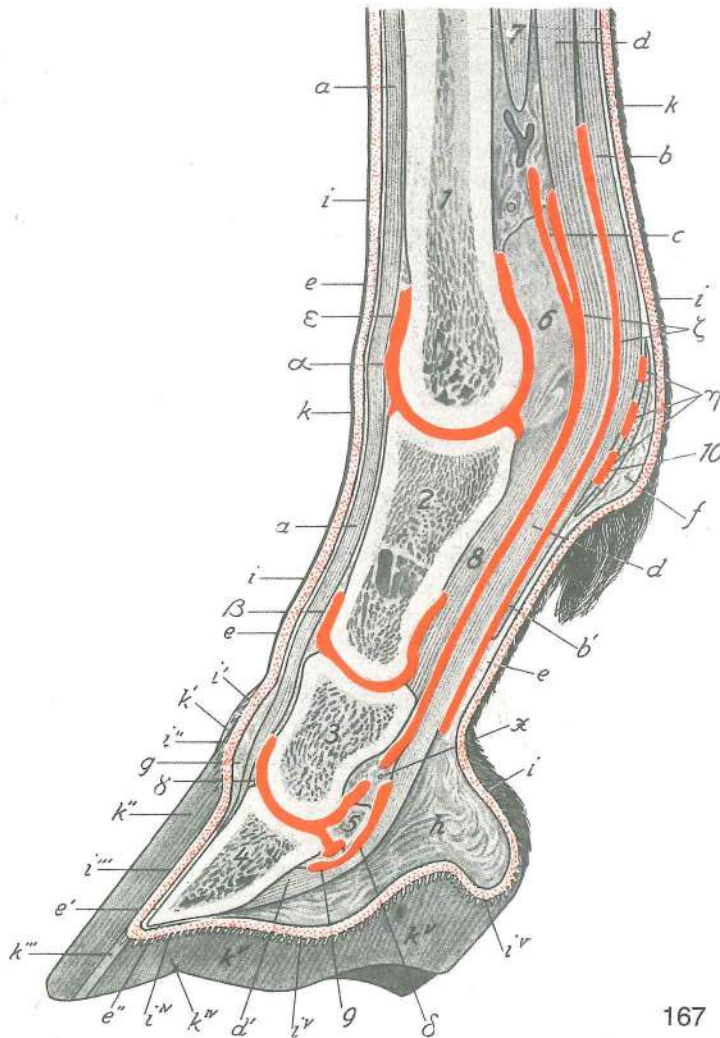
166

- f **fascia palmaris, lamina compedalis quadrilaciniosa** dlanska fascija, štirogljičasta bicljeva platica (f' f', f'' f'' rogličiči) *fibrozna prstna ovojnica, četverokraka putična pregača (f' f', f'' f'' kraci)* fibrozna ovojnica prsta, četverokraka kičična ploča (f' f', f'' f'')
- g, g **lig. sesamoidea obliqua** poševni sezamoidni vezi *kose sezamoidne sveze*
kosi lig. sezamoidnih kostiju
- h, h **ostrogina kita** *tetiva ostruge* tetiva mamuze
- i **vinculum soleare** podplatna vezica *potplatna ovojnica* tabanska veza
- k, k **lig. chondrotoricocompedale** hrustančno-petno-biceljnična vez *hrskavično-petno-putična sveza* rskavično-petno-kičični lig.
- l, l **lig. chondrunglecompedale** hrustančno-kopitnično-biceljnična vez *hrskavično-kopitnično-putična sveza* rskavično-kopitno-kičični lig.
- m **lig. chondrunglearia cruciata** navzkrižni vezi kopitnih hrustancev *ukrštene sveze kopitnih hrskavica* ukršteni lig. kopitnih rskavica
- 1, 1 **os metacarp. secundum et quartum** druga (2.) in četvrta (4.) dlančnica *druga (2.) i četvrta (4.) metakarp. kost* druga (2.) i četvrta (4.) metakarp. kost
- 2 **phalanx prox. s. os compedale** zg. prstnica ali biceljnica *proks. članak prsta ili putična kost* proks. članak prsta ili kičična kost
- 3, 3 **cartilago unguaris** kopitni hrustanec *kopitna hrskavica* kopitna rskavica
- 4 **phalanx dist. s. os ungulare** sp. prstnica ali kopitnica *dist. članak prsta ili kopitnica* dist. članak prsta ili kopitna kost
- 5 **tela subcutanea unguiae** kopitna blazinica *kopitna mekuš* kopitni jastučić

Slika 166: POVRŠINSKE VEZI ŠAPE (govedo) dlan. str. **POVRŠNE SVEZE ŠAPE (govedo) palm. str.**
POVRŠNE VEZE PREDNJEG AUTOPODIJUMA (goveče) palm. str.

- a **fascia palmaris** dlanska fascija *palm. fascija* palm. fascija
- b **lig. anulare palm.** bicljev obroček *palm. prstenasta veza* palm. prstenasta veza
- c, c **paraungulae, tela subcutanea** parkeljčka, podkožna plast *dodatni papci, potkožno tkivo* paponjci, potkožno tkivo
- d, d, d', d' **lig. interdigitale prox.** zg. medprstna vez *proks. međuprstna sveza* proks. međuprstni lig.

f, f	m. flexor digit. supf. prstiju, završni kraci	pov. prstna upogibavka, končna kraka	pov. sagibač
g, g	m. flexor digit. prof. završni kraci	glob. prstna upogibavka, končna kraka	dub. sagibač prstiju,
h, h	lig. anulare digiti tertii et quarti sveza trećeg i četvrtog prsta	obroček tretjega in četrtoga prsta	prstenasta
i, i	ligg. palmaria abaxialia abaksijalne palm. veze	odosni dlanski vezi	abaksijalne palm. sveze
k, k'	lig. interdigitale dist. medjuprstna veza	sp. medprstna vez	dist. medjuprstna sveza dist.
l	m. extensor digit. communis ispružać prstiju, tetivni kraci	skupna prstna iztegovavka, kitna kraka	zajednički
m	art. interphalangea prox., lig. collat. axiale zglob, aksijalna kolat. sveza	zajednički opružać prstiju, tetivni kraci	venčni sklep, osna bočna vez krunski zglob, aksijalni kolat. lig.



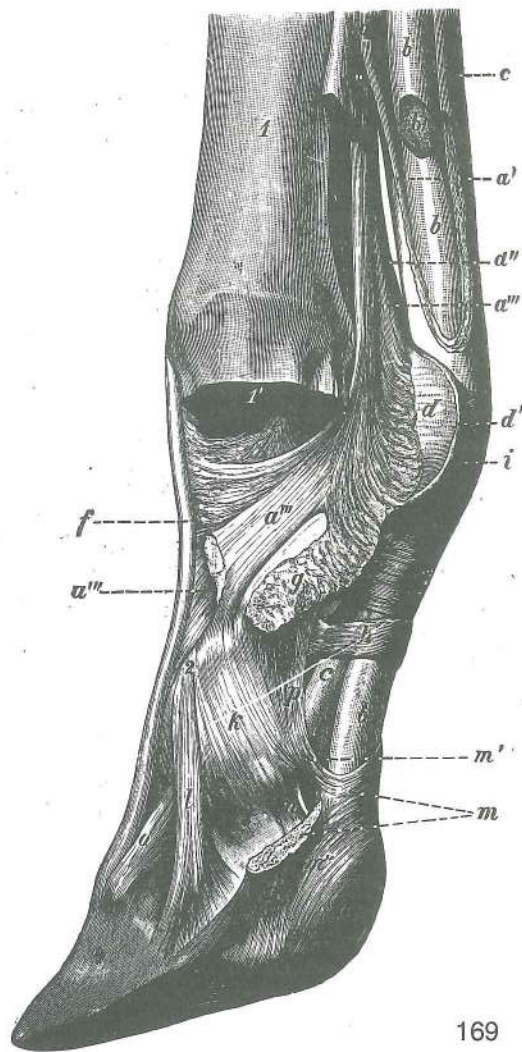
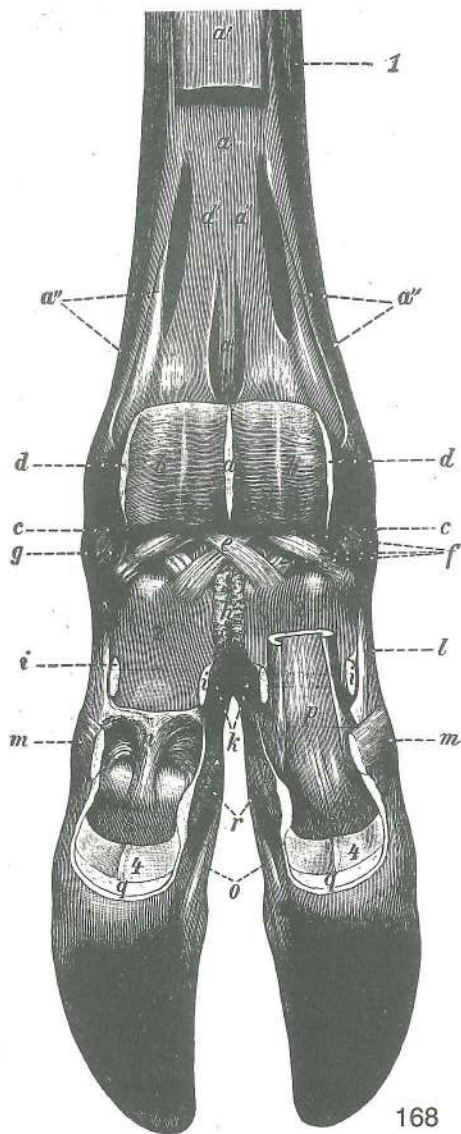
167

Slika 167: SREDIŠČNI PREREZ SKOZ ŠAPO (konj) SAGITALNI PRESJEK KROZ SREDINU ŠAPE (konj)
MEDIJANI PRESEK PREDNJEG AUTOPODIJUMA (konj)

Usnjica kože in kopita sta rdeče pikčasti. Votline vseh treh prstnih sklepov, kitnih nožnic in sluznikov so rdeče obarvane. Usmina kože i kopita su prikazane crvenim točkicama. Šupljine triju prstnih zglobova, tetivnih ovojnica i sluznih vrećica su obojene crveno. Korijum kože i kopita prikazan je crvenim tačkicama. Šupljine tri zgloba prsta, tetivnih ovojnica i sluznih kesica obojene su crveno.

- 1 **os metacarp. tertium s. tubus (Mc₃)** tretja (3.) dlančnica ali spr. piščalnica treća (3.) metakarp. kost ili pr. cjevanica treća (3.) metakarp. kost ili pr. cevanica
- 2 **phalanx prox. s. os compedale (Ph₁)** zg. prstnica ali biceljnica proks. članak prsta ili putična kost proks. članak prsta ili kičična kost
- 3 **phalanx media s. os coronale (Ph₂)** srednja prstnica ali venčnica sred. članak prsta ili krunska kost sred. članak prsta ili krunska kost

- 4 **phalanx dist. s. os ungulare (Ph₃)** sp. prstnica ali kopitnica *dist. članak prsta ili kopitnica* dist. članak prsta ili kopitna kost
- 5 **os sesamoideum dist.** sp. kitna kost ali zakopitnica *dist. sesamoidna kost ili žabična kost* dist. sesamoidna kost ili žabična kost
- 6 **lig. palmare** dlanska vez *palmarna sveza* palmarna veza
- 7 **m. interosseus medius** srednja medkostna m. *sred. međukoštani m.* sred. medjukoštani m.
- 8 **lig. sesamoideum rectum** prema sesamoidna vez *ravna sesamoidna sveza* prav. lig. sesamoidnih kostiju
- 9 **lig. sesamoideum dist. impar** neparna zakopitnična vez *dist. sesamoidna neparna sveza* dist. neparna sesamoidna veza
- 10 **lig. anulare palmare** bicljev obroček *palm. prstenasta sveza* palm. prstenasti lig.
- a **m. extensor digit. communis, tendo** skupna prstna iztegovavka, kita *zajednički ispružlač prsta, tetiva* zajednički opružlač prsta, tetiva
- b, b' **m. flexor digit. supf.** pov. prstna upogibavka *pov. sagibač prsta* pov. savijač prsta
- c **manica flexoria** rokavec kite glob. upogibavke prstov *prstenasta orukvica oko tetive dub. sagibača prsta* prstenasti pojas oko tetive dub. savijača prsta
- d, d' **m. flexor digit. prof.** glob. prstna upogibavka *dub. sagibač prsta* dub. savijač prsta
- e, e', e'' **tela subcutanea s. subcutis** podkožje (podusnjica) *potkožje* potkožno tkivo
- f **calcar metacarpeum, tela subcutanea** dlanska ostroga (blazinica ostroge) *metakarp. ostruga (jastučić ostruge)* metakarp. mamuza (jastučić mamuze)
- g **tela subcutanea limbi et coronae (pulvinus limbi et coronae)** podusnjica obrobka in svitka (obrobkova in svitkova blazinica) *obrubna i krunska mekuš (obrubni i krunski jastučić)* potkožno tkivo ruba i krune (jastučić ruba i krune)
- h **tela subcutanea cunei et tori ungulae** podusnjica strele in pete (strelna in petna blazinica) *žabična i petna mekuš (žabični i petni jastučić)* potkožno tkivo žabice i pete (jastučić žabice i pete)
- i **cutis, corium** obrasla koža, usnjica *obrasla koža, usmina* obrasla koža, krzno
- i' **corium limbi** usnjica obrobka *obrubni korijum* krzno ruba
- i'' **corium coronae** usnjica svitka *krunski korijum* krzno krune
- i''' **corium parietis, lamellae coriales** usnjica stene, usnjični listki *korijum stijenke, korijumski listići* krzno zida, listići krzna
- i'''' **corium soleae** usnjica podplata *potplatni korijum* krzno tabana
- i''''' **corium cunei et tori ungulae** usnjica kopitne strele in pete *žabični i petni korijum* krzno žabice i pete
- k **cutis, epidermis** obrasla koža, vrhnjica *obrasla koža, pousmina* obrasla koža, pokožica
- k' **epidermis limbi** vrhnjica obrobka *obrubna rožina* granična rožina
- k'' **epidermis coronae** vrhnjica svitka *rožina krune* rožina krune
- k''' **epidermis parietis** vrhnjica stene *rožina stijenke* rožina zida
- k'''' **epidermis soleae** vrhnjica podplata *potplatna rožina* rožina tabana
- k''''' **epidermis cunei et tori ungulae** vrhnjica kopitne strele in pete *žabična i petna rožina* rožina žabice i pete
- x tkivo med sp. nožnico kit upogibavk (ξ) in zakopitničnim sluznikom (δ) *tkivo između dist. ovojnice sagibača (ξ) i žabične sluzne vrećice (δ)* vezivno tkivo između dist. ovojnice savijača (ξ) i žabične sinovijalne kesice (δ)
- (α) **art. metacarpophalangea, capsula articularis, recessus dors.** bicljev sklep, sklepna ovojnica, hrbtiščni žepič *putični zglob, zglobna čahura, dorz. izvrtak* kičični zglob, zglobna čaura, dorz. slepo izbočenje
- (β) **art. interphalangea prox., capsula articularis, recessus dors.** venčni sklep, sklepna ovojnica, hrbtiščni žepič *krunski zglob, zglobna čahura, dorz. izvrtak* krunski zglob, zglobna čaura, dorz. slepo izbočenje
- (γ) **art. interphalangea dist., capsula articularis, recessus dors.** kopitni sklep, sklepna ovojnica, hrbtiščni žepič *kopitni zglob, zglobna čahura, dorz. izvrtak* kopitni zglob, zglobna čaura, dorz. slepo izbočenje
- (δ) **bursa podotrochlearis (manus)** zakopitnični sluznik (spr.) *žabična sluzna vrećica (pr.)* žabična sinovijalna kesica (pr.)
- (ε) **bursa subtendinea m. extensoris dig. communis** podkitni sluznik skupne prstne iztegovavke *podtetivna sluzna vrećica zajedničkog ispružlača prsta* podtetivna sinovijalna kesica zajedničkog opružlača prsta
- (ξ) **vagina synovialis communis mm. flexorum** skupna kitna sinovijalna nožnica upogibavk *zajednička sinovijalna tetivna ovojnica sagibača* zajednička sinovijalna tetivna ovojnica savijača
- (η) **recessus** žepiči *izvrtaci* izvrti (izbočenja)



Slika 168: GLOBINSKE VEZI ŠAPE (govedo) dlanska str. DUBOKE VEZE PREDNJEG AUTOPODIJUMA (goveče) palm. str.
 DUBOKE VEZE ŠAPE (govedo) palm. str.

Kite upogibavke so odstranjene. Tetive sagibača su odstranjene. Tetive savijača su odstranjene.

- a, a' **m. interosseus medius** srednja medkostna m. (a' spojni krak s pov. prstno upogibavko je odrezan) srednji medjukoštani m. (a' spojni krak sa pov. sagibačem prsta je odrezan) srednji medjukoštani m. (a' spojni krak sa pov. savijačem prsta je presečen)
- a'', a'', a'', a'' bočna kraka srednje medkostne m. postr. kraci sred. medjukoštanog m. postr. kraci sred. medjukoštanog m.
- a''' medprstni krak srednje medkostne m. medprstni krak sred. medjukoštanog m. medprstni krak sred. medjukoštanog m.
- b, b **lig. anulare palm. prox.** zg. dlanska obročasta vez gor. palm. prstenasta sveza gor. palm. prstenasta veza
- c, c **lig. sesamoideum collat. abaxiale med. et lat.** sred. in str. odosna bočna sezamoidna vez med. i lat. abaksijalna kolat. sazamoidna sveza med. i lat. abaksijalna kolat. sezamoidna veza
- d, d, d **lig. anulare palm.** bicljev obroček (odrezan) palm. prstenasta sveza (odrezana) palm. prstenasti lig. (presečen)
- e **lig. phalangos sesamoideum interdigitale** medprstna prstnično-sezamoidna vez medprstna falango-sezamoidna sveza medprstni falango-sezamoidni lig.
- f **ligg. sesamoidea cruciata** navzkrižni sezamoidni vezi ukršteni sezamoidni lig. ukrštene sezamoidne sveze
- g **lig. sesamoideum obliquum** poševna sezamoidna vez kosa sezamoidna sveza kosi sezamoidni lig.
- h **lig. interdigitale prox.** zg. medprstna vez gor. medprstna sveza proks. medprstna veza

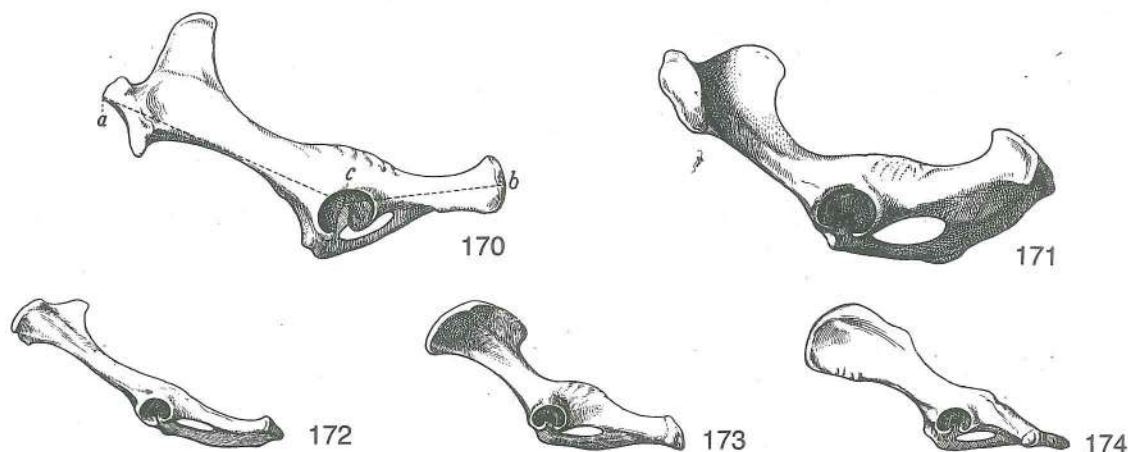
i, i, i	lig. anulare palm. dist.	sp. dlanska obročasta vez (odrezana)	do. palm. prstenasta sveza (odrezana)
k	lig. interdigitale prox.	zg. medprstna vez	gor. međuprstna sveza proks. međuprstna veza
l	art. interphalangea prox., lig. palm. abaxiale	venčni sklep, odosna dlanska vez	krunski zglob, abaksijalna palm. sveza
m, m	art. interphalangea dist., ligg. interdigitalia dist.	kopitni sklep, sp. medprstni vezi	kopitni zglob, do. međuprstne sveze (odrezane)
n	art. interphalangea prox., lig. palm., crus palm.	venčni sklep, dlanska vez, dlanski krak	krunski zglob, palm. sveza, palm. krak
o	art. interphalangea dist., lig. collat. axiale	parkljev sklep, osna bočna vez	papčani zglob, aksijalna kolat. sveza
p	m. flexor digit. supf., tendo	pov. upogibavka prstov, kita (odrezana)	pov. sagibač prstiju, tetiva (odrezana)
q, q	m. flexor digit. prof., tendo	glob. upogibavka prstov, kita (odrezana)	dub. sagibač prstiju, tetiva (odrezana)
r	art. interphalangea prox., lig. collat. axiale	venčni sklep, osna bočna vez	krunski zglob, aksijalna kolat. sveza
1	os metacarp. tertium et quartum	treća (3.) in četvrta (4.) dlančnica (spr. kračnica)	treća (3.) i četvrta (4.) metakarp. kost (pr. cevanica)
2, 2	phalanx prox. s. os compedale	zg. prstnica ali biceljnica	proks. članak prsta ili putična kost
3, 3	phalanx media s. os coronale	srednja prstnica ali venčnica	sred. članak prsta ili krunska kost
4, 4	os sesamoideum dist.	sp. sezamoidna kost ali zaparkeljnica	dist. sezamoidna kost ili žabična kost

Slika 169: DESNA ŠAPA Z MEDPRSTNIMI VEZMI (govedo) l. str. DESNA ŠAPA S MEDUPRSTNIM SVEZAMA (govedo) l. str. DESNI PREDNJI AUTOPODIJUM S MEDJUPRSTNIM LIGAMENTIMA (goveče) l. str.

Sred. prst je odstranjen. Med. prst je odstranjen. Med. prst je odstranjen.

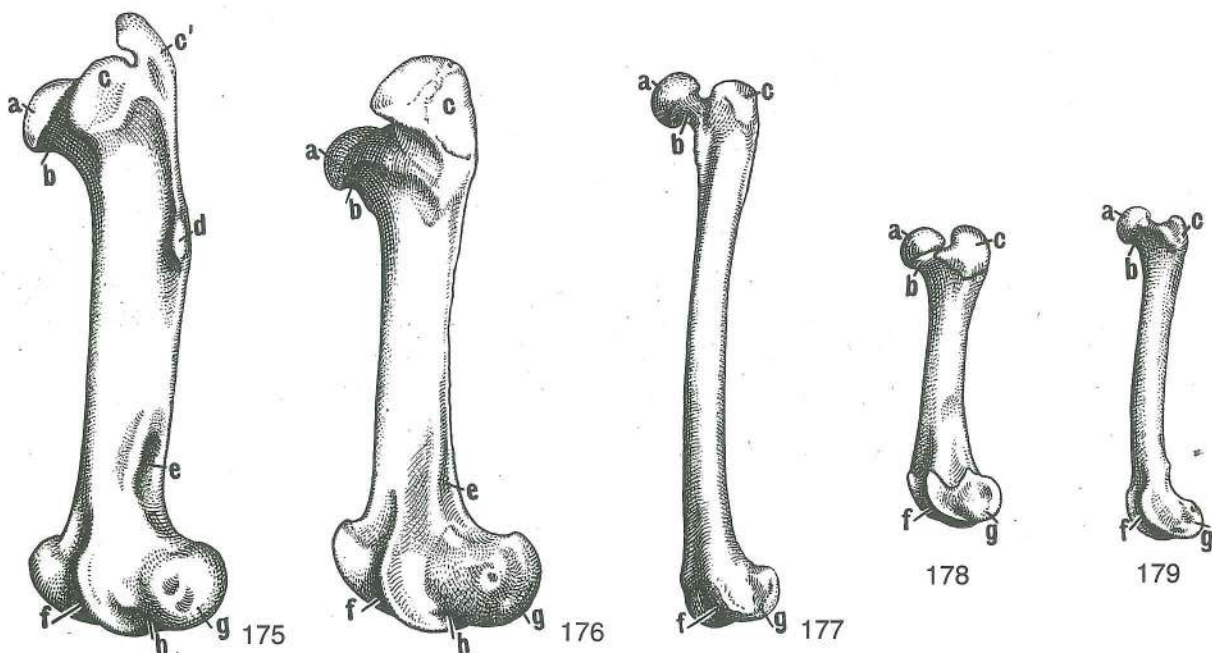
a, a'	m. interosseus medius	srednja medkostna m. (a' spojni krak s površinsko prstno upogibavko je odrezan)	srednji međukoštani m. (a' spojni krak s površnim sagibačem prstiju je odrezan)
a'', a'''		bočna kraka	lat. kraci
b, b'	m. flexor digit. prof.	glob. prstna upogibavka, končni krak (b' je odrezan)	dub. sagibač prstiju, završni krak (b' je odrezan)
c, c	m. flexor digit. supf., tendo	pov. prstna upogibavka, kita	pov. sagibač prstiju, tetiva
d, d'	lig. anulare palm.	bicljev obroček (odrezan)	palm. prstenasta sveza (odrezana)
e	lig. collat. axiale	osna bočna vez	aksijalna kolat. sveza kolat. aksijalna sveza
f	m. extensor digit. communis, tendo	skupna prstna iztegovavka, kita	zajednički ispružać prstiju, tetiva
g	lig. interdigitale prox.	zg. medprstna vez	gor. međuprstna sveza proks. međuprstni lig.
h	lig. anulare digiti	prstni obroček	prstenasta prstna sveza prstenasti prstni lig.
i	lig. anulare palm.	bicljev obroček	palm. prstenasta sveza palm. prstenasti lig.
k	art. interphalangea prox., lig. collat. axiale	venčni sklep, osna bočna vez	krunski zglob, aksijalna kolat. sveza krunski zglob, kolat. aksijalni lig.
l	art. interphalangea dist., lig. collat. axiale	parkljev sklep, osna bočna vez	papčani zglob, aksijalna kolat. sveza papčani zglob, kolat. aksijalna veza
m, m', m''	art. interphalangea dist., ligg. interdigitalia dist.	kopitni sklep, sp. medprstni vezi (deloma odrezani, m' nasadišće na venčnici, m'' na zaparkeljnici)	kopitni zglob, do. međuprstne sveze (djelom odrezana, m' prihvašće na krunskoj kosti, m'' na žabičnoj kosti)

- n **lig. sesamoideum dist. axiale** osna vez zaparkeljnice *dist. aksijalna sezamoidna sveza* dist. aksijalna sezamoidna veza
- o **art. interphalangea dist., lig. dors.** parkljev sklep, hrbtiščna vez *papčani zglob, dorz. sveza* papčani zglob, dorz. veza
- p **art. interphalangea prox., lig. palm. axiale** venčni sklep, osna dlanska vez *krunski zglob, aksijalna palm. sveza* krunski zglob, aksijalna palm. veza
- 1 **os metacarp. tertium et quartum** tretja (3.) in četrta (4.) dlančnica (spr. kračnica) *treća (3.) i četvrta (4.) metakarp. kost (pr. cjevanica)* treća (3.) i četvrta (4.) metakarpalna kost (pr. cevanica)
- 2 **phalanx prox. s. os compedale** zg. prstnica ali biceljnica *proks. članak prsta ili putična kost* proks. članak prsta ili kičična kost
- 3 **phalanx media s. os coronale** srednja prstnica ali venčnica *sred. članak prsta ili krunska kost* sred. članak prsta ili krunska kost
- 4 **phalanx dist. s. os fissoungulare** sp. prstnica ali parkeljnica *dist. članak prsta ili papčana kost* dist. članak prsta ili papčana kost



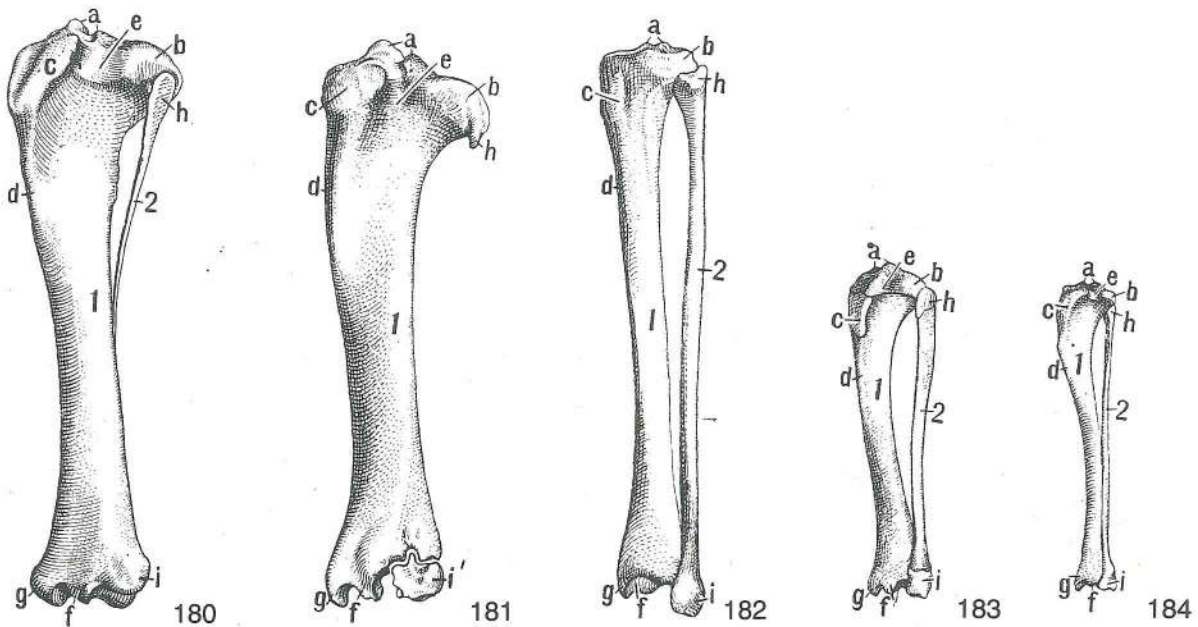
Slika 170, 171, 172, 173, 174: MEDENICA (konj, govedo, ovca, prašič, pes) I. str. ZDJELICA (konj, govedo, ovca, svinja, pas) I. str. KARLICA (konj, goveče, ovca, svinja, pas) I. str.

- a **tuber coxae** kolčnična grča *bočna kvrga* bedrena kvrga
 b **tuber ischiadicum** sednična grča *sjedna kvrga* sedna kvrga
 c **acetabulum** kolčnična ponvica *acetabulum* acetabulum



Slika 175, 176, 177, 178, 179: LEVA STEGNENICA (konj, govedo, človek, prašič, pes) kraniolat. str. LIJEVA BEDRENA KOST (konj, govedo, čovjek, svinja, pas) kraniolat. str. LEVA BUTNA KOST (konj, goveče, čovek, svinja, pas) kraniolat. str.

- a **caput femoris** stegnenična glava glava bedrene kosti glava butne kosti
- b **collum femoris** stegnenični vrat vrat bedrene kosti vrat butne kosti
- c, c' **trochanter major (eq.)** veći obrtec (c spr. del, c' zd. del) velika bedrena kvruga (c pr. dio, c' strž. dio) veliki obrtač (c kran. deo, c' kaud. deo)
- d **trochanter tertius** tretji obrtec treća bedrena kvruga treći obrtač
- e **fossa supracondylaris** nadčvršna jama nadkondilarna jama nadkondilarna udubina
- f **trochlea ossis femoris** stegnenični valj valjak bedrene kosti valjak butne kosti
- g **condylus lat.** str. čvrš lat. kondil lat. kondil
- h **fossa extensoria** iztezna jama ispružna udubina ispružna udubina

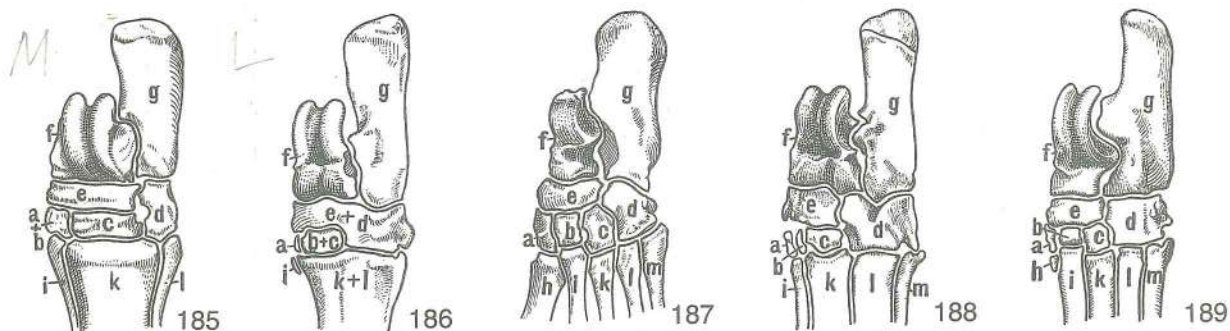


Slika 180, 181, 182, 183, 184: LEVE GOLENJE KOSTI (konj, govedo, človek, prašič, pes) kraniolat. str. LIJEVE POTKOLJENIČNE KOSTI (konj, govedo, čovjek, svinja, pas) kraniolat. str. KOSTI LEVE POTKOLENICE (konj, goveče, čovek, svinja, pas) kraniolat. str.

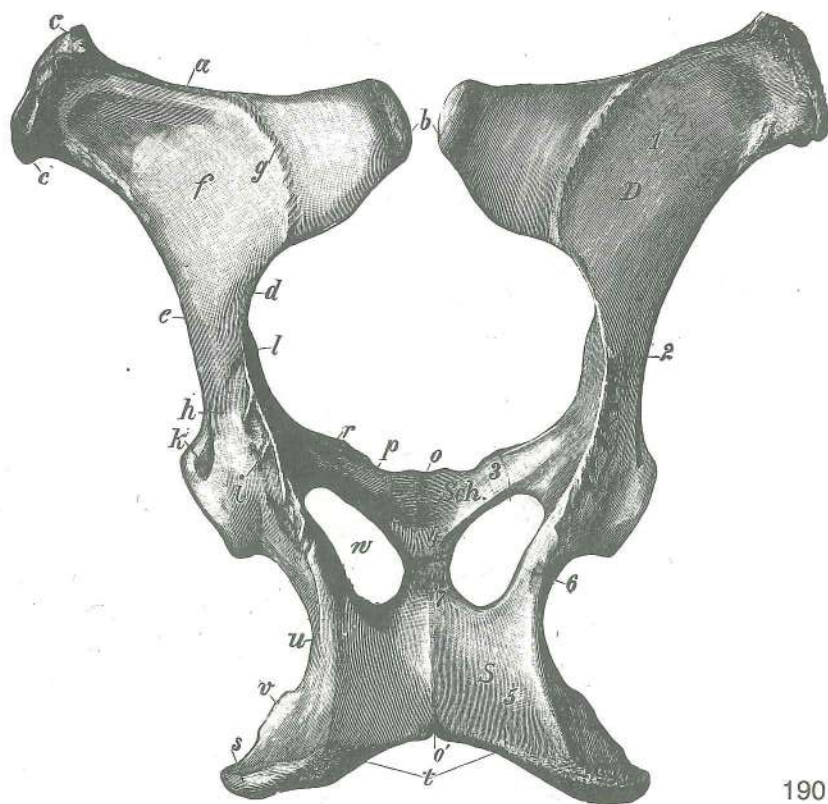
- 1 **tibia** golenica goljenica golenjača
- 2 **fibula** mečnica lisnjača lisnjača
- a **eminentia intercondylaris** medčvršna štrlina međukondilarna uzvisina
- b **condylus lat.** str. čvrš lat. kondil lat. kondil
- c **tuberositas tibiae** golenična grbavina goljenična hrapavost rapavost golenjače
- d **margo cran.** spr. rob kran. rub kran. rub
- e **sulcus extensorius** iztezni žleb ispružni žlijeb ispružni žleb
- f **cochlea tibiae** golenični polž pužnica goljenice puž golenjače
- g **malleolus med.** sred. gleženj med. gležanj med. gležanj
- h **caput fibulae** glava mečnice (pri govedu krnjav ostanek mečnice) glavica lisnjače (u goveda zakržljali ostatak lisnjače) glavica lisnjače (kod govečeta zakržljali ostatak lisnjače)
- i **malleolus lat.** str. gleženj lat. gležanj lat. gležanj
- i' **os malleolare** gležnjica (pri govedu) gležna kost (u goveda) gležanjska kost (kod govečeta)

Slika 185, 186, 187, 188, 189: LEVI NART (konj, govedo, človek, prašič, pes) shem. prikaz LIJEVI TARZUS (konj, govedo, čovjek, svinja, pas) shem. prikaz LEVI TARZUS (konj, goveče, čovek, svinja, pas) šem. prikaz

- a **os tarsale primum s. os cuneiforme med. (T₁)** prva (1.) nartna kost ali sred. klin prva (1.) skočna kost ili med. klinasta kost prva (1.) tarzalna kost ili med. klinasta kost
- b **os tarsale secundum s. os cuneiforme intermedium (T₂)** druga (2.) nartna kost ali vmesni klin druga (2.) skočna kost ili intermedijarna klinasta kost druga (2.) tarzalna kost ili srednja klinasta kost



- c **os tarsale tertium s. os cuneiforme lat. (T_3)** tretja (3.) nartna kost ali str. klin treća (3.) skočna kost ili lat. klinasta kost treća (3.) tarzalna kost ili lat. klinasta kost
- d **os tarsale quartum s. os cuboideum (T_4)** četrta (4.) nartna kost ali kocka četvrta (4.) skočna kost ili kockasta kost četvrta (4.) tarz. kost ili kockasta kost
- e **os tarsi centrale s. os naviculare (T_c)** osrednja nartnica ali čolnič središnja skočna kost ili lađasta kost središnja tarz. kost ili čunasta kost
- f **talus (Tt)** skočnica gležnjača skočna kost
- g **calcaneus s. os calcis (Tf)** petnica petnica petna kost
- h **os metatars. primum (Mt_1)** prva (1.) stopalnica prva (1.) metatarz. kost prva (1.) metatarz. kost
- i **os metatars. secundum (Mt_2)** druga (2.) stopalnica druga (2.) metatarz. kost druga (2.) metatarz. kost
- k **os metatars. tertium (Mt_3)** tretja (3.) stopalnica treća (3.) metatarz. kost treća (3.) metatarz. kost
- l **os metatars. quartum (Mt_4)** četrta (4.) stopalnica četvrta (4.) metatarz. kost četvrta (4.) metatarz. kost
- m **os metatars. quintum (Mt_5)** peta (5.) stopalnica peta (5.) metatarz. kost peta (5.) metatarz. kost

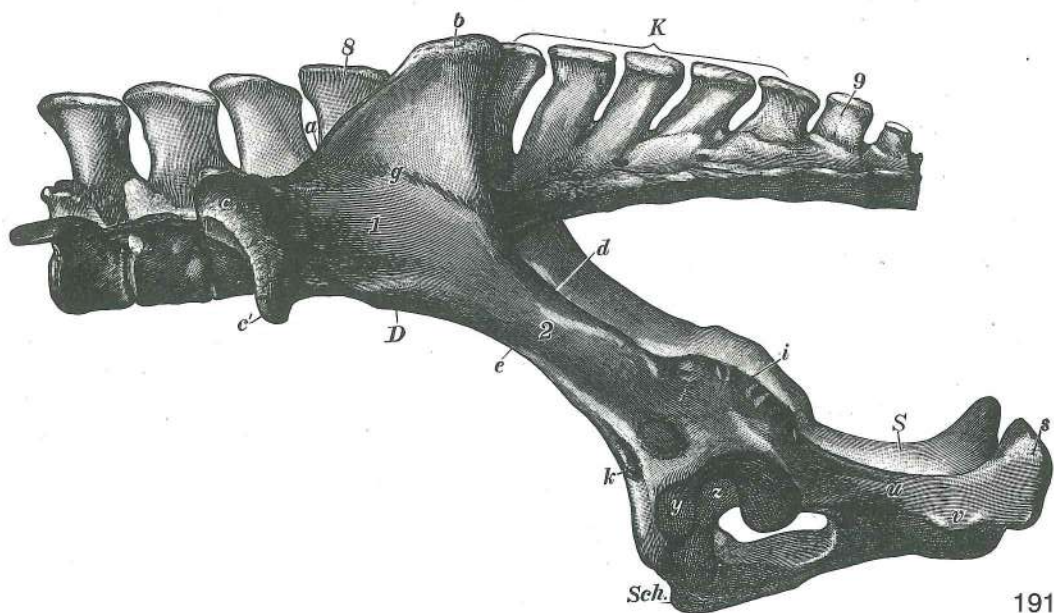


190

Slika 190: MEDENICA (kobila) dorz. str. ZDJELICA (kobila) dorz. str. KARLICA (kobila) dorz. str.

D os ilium	črevnica	bočna kost (crijevna kost)	bedrena kost (crevna kost)
Sch os pubis	dimeljnica	preponska kost (stidna kost)	preponska kost (stidna kost)
S os ischii	sednica	sjedna kost	sedna kost

1	ala ossis ilium	črevnično krilo	<i>krilo bočne kosti</i>	krilo bedrene kosti
2	corpus ossis ilium	črevnično telo	<i>trup bočne kosti</i>	telo bedrene kosti
3	ramus cran. ossis pubis	spr. veja dimeljnice	<i>pr. grana preponske kosti</i>	kran. grana preponske kosti
4	ramus caud. ossis pubis	zd. veja dimeljnice	<i>strž. grana preponske kosti</i>	kaud. grana preponske kosti
5	tabula ossis ischii	sednična plošča	<i>ploča sjedne kosti</i>	ploča sedne kosti
6	corpus ossis ischii	sednično telo	<i>trup sjedne kosti</i>	telo sedne kosti
7	ramus ossis ischii	sednična veja	<i>grana sjedne kosti</i>	grana sedne kosti
a	crista iliaca	črevnični greben	<i>bočni greben</i>	greben bedrene kosti
b	tuber sacrae	križna grča	<i>krstačna kvrga</i>	krzna kvrga
c, c	tuber coxae	kolčnična grča	<i>bočna kvrga</i>	bedrena kvrga
d	incisura ischiadica major	večja sednična zareza	<i>velika sjedna usjeklina</i>	veliki sedni usek
e	str. rob črevnice	<i>lat. rub bočne kosti</i>	<i>lat. rub bedrene kosti</i>	
f	facies glutaee	zadnjična pl.	<i>sapna pov.</i>	sapna pov.
g	linea glutaee	zadnjična črta	<i>sapna linija</i>	sapna linija
h	corpus ossis ilium	črevnično telo	<i>trup bočne kosti</i>	telo bedrene kosti
i	spina ischiadica	sednični greben	<i>sjedni greben</i>	greben sedne kosti
k	jamica preme stegenske m.	<i>jamica za ravni bedreni m.</i>		jamica za prav butni m.
l	tuberculum m. psoas minoris	grbica manjše ledvene m.	<i>kvržica malog slabinskog m.</i>	kvržica malog slabinskog m.
o, o'	symphysis pelvina	medenična zrast	<i>zdjelična simfiza</i>	spoj karličnih kostiju
p	pecten ossis pubis	greben dimeljnice	<i>greben preponske kosti</i>	greben preponske kosti
r	eminentia iliopubica	črevnično-dimeljnična štrlina	<i>bočno-preponska uzvisina</i>	bedreno-preponska izbočina
s	tuber ischiadicum	sednična grča	<i>sjedna kvrga</i>	sedna kvrga
t	arcus ischiadicus	sednični lok	<i>sjedni luk</i>	sedni luk
u	incisura ischiadica minor	manjša sednična zareza	<i>mala sjedna usjeklina</i>	mali sedni usek
v	str. rob sednice	<i>lat. rub sjedne kosti</i>	<i>lat. rub sedne kosti</i>	
w	for. obturatum	zadelana odp.	<i>zaporni otv.</i>	zaporni otv.

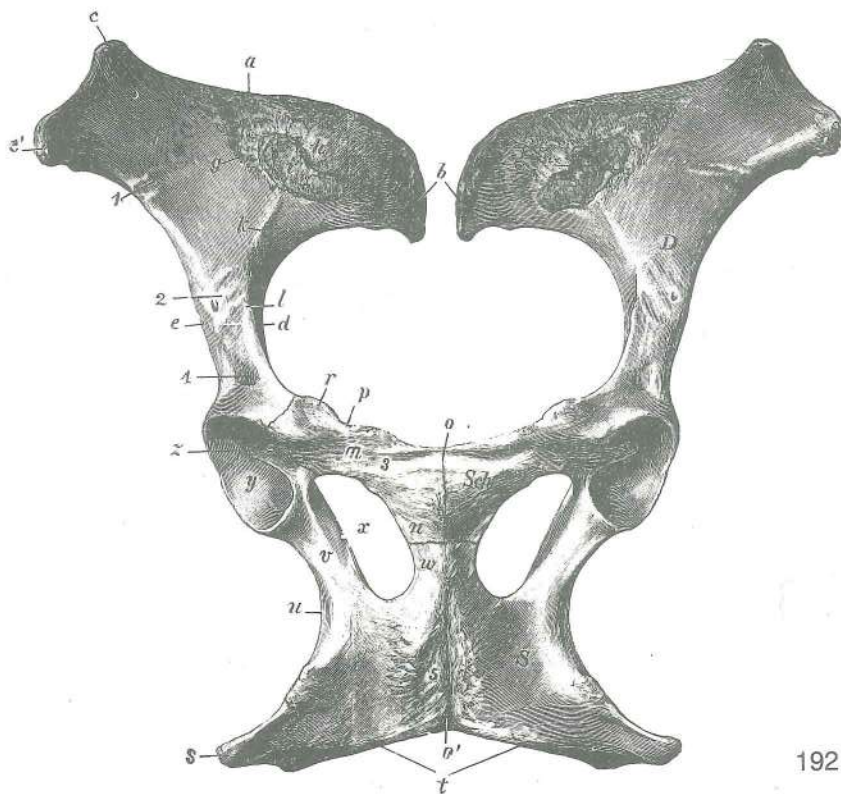


Slika 191: ZADNJA LEDVENA VRETNICA, KRIŽNICA, PRVA REPNA VRETNICA IN MEDENICA (kobilica) I. str. POSLJEDNJI SLABINSKI KRALJEŠCI, KRSTAČA, PRVI REPNI KRALJEŠCI I ZDJELICA (kobilica) I. str. POSLEDNJI SLABINSKI PRŠLJENOVCI, KRZNA KOST, PRVI REPNI PRŠLJENOVCI I KARLICA (kobilica) I. str.

Oznake so enake kot na prejšnji sliki, poleg njih so še naslednje: Oznake su jednake oznakama na prethodnoj slici, osim toga još slijedeće: Oznake su iste kao i na prethodnoj slici, sem toga još i sledeće:

K	os sacrum	križnica	<i>križna kost (krstača)</i>	krzna kost
Y	facies lunata	mesečasta pl.	<i>mjesečasta pov.</i>	mesečasta pov.

- Z **fossa acetabuli** ponvična jama acetabularna jama acetabularna udubina
 S **vertebra lumbalis posterior, proc. spinosus** zd. ledveno vretence, trnasti pod.
 poslednji slabinski kralješak, trnasti izd. poslednji slabinski pršljen, trnasti izd.
 9 **vertebra caudalis I, proc. spinosus** prvo (1.) repno vretence, trnasti pod. prvi (1.)
 repni kralješak, trnasti izd. prvi (1.) repni pršljen, trnasti izd.

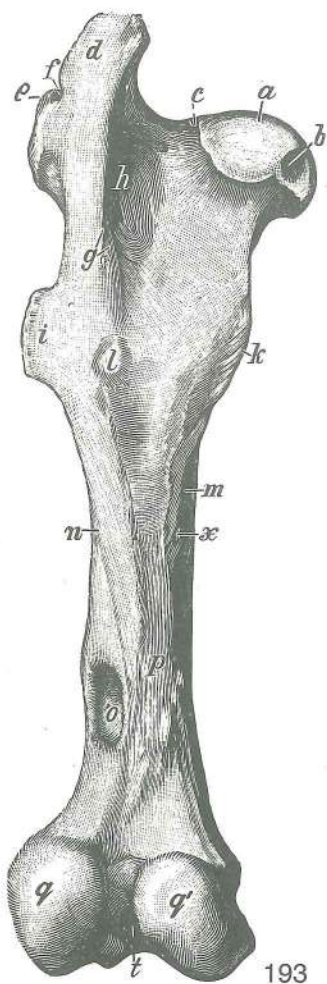


192

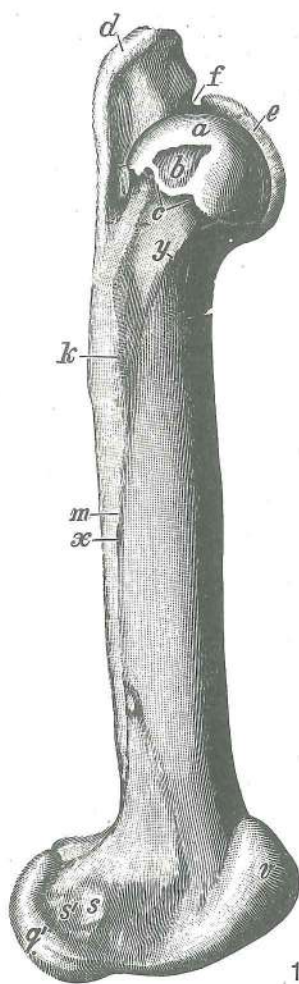
Slika 192: MEDENICA (kobila) sp. str. ZDJELICA (kobila) ventr. str. KARLICA (kobila) ventr. str.

D	os ilium	črevnica	bočna kost (crijevna kost)	bedrena kost (crevna kost)
Sch	os pubis	dimeljnica	preponska kost (stidna kost)	preponska kost (stidna kost)
S	os ischii	sednica	sjedna kost	sedna kost
a	crista iliaca	črevnični greben	bočni greben	greben bedrene kosti
b	tuber sacrale	križna grča	krstačna kvrga	krсна kvrga
c, c'	tuber coxae	kolčnična grča	bočna kvrga	bedrena kvrga
d	incisura ischiadica major	večja sednična zarez	velika sjedna usjeklina	
e		veliki sedni usek		
e		str. rob črevnice	lat. rub bočne kosti	lat. rub. bedrene kosti
f	facies iliaca	črevnična pl.	bočna pov.	bedrena pov.
g		hrapava letvica	hrapava pruga	rapava pruga
h	tuberositas iliaca	črevnična grbavina	bočna hrapavost	bedrena rapavost
i	facies auricularis	uhljasta pl.	uškašta pov.	uvasta pov.
k	linea arcuata	lokasta črta	lučna pruga	lučna linija
l	tuberculum m. psoas minoris	grbica manjše ledvene m.		kvržica malog
		slabinskog m.		kvržica malog slabinskog m.
m	os pubis, ramus cran.	dimeljnica, spr. veja	preponska kost, pr. grana	
		preponska kost, kran. grana		
n	os pubis, ramus caud.	dimeljnica, zd. veja	preponska kost, strž. grana	
		preponska kost, kaud. grana		
o, o'	symphysis pelvina, tuberculum pubicum ventr. (o)	medenična zrast, sp. dimeljnična		
		grbica (o)	zdjeljična simfiza, ventr. preponska kvržica (o)	karlična simfiza, ventr. preponska kvržica (o)
p	pecten ossis pubis	greben dimeljnice	greben preponske kosti	greben preponske kosti
r	eminentia iliopubica	črevnično-dimeljnična štrlina	bočno-preponska uzvisina	
		bedreno-preponsko izbočenje		
s	tuber ischiadicum	sednična grča	sjedna kvrga	sedna kvrga
t	arcus ischiadicus	sednični lok	sjedni luk	sedni luk

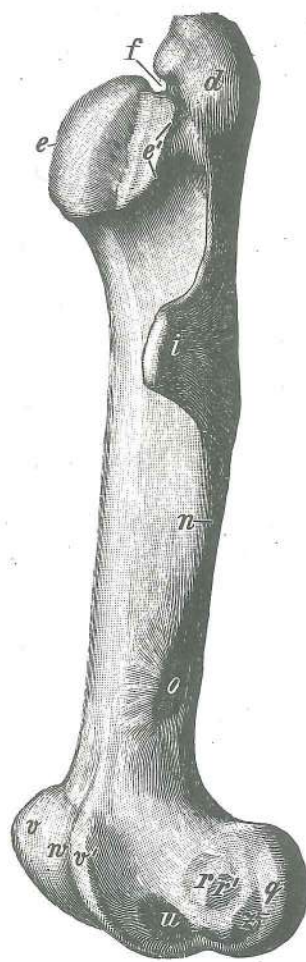
- u **incisura ischiadica minor** manjša sednična zareza mala sjedna usjeklina mali sedni usek
- v **corpus ossis ischii** telo sednice trup sjedne kosti telo sedne kosti
- w **ramus ossis ischii** sednična veja grana sjedne kosti grana sedne kosti
- x **for. obturatum** zadelana odp. zaporni otv. zaporni otv.
- y **facies lunata** mesečasta pl. mesečasta pov. mesečasta pov.
- z **fossa acetabuli** ponvična jama acetabularna jama acetabularna udubina
- 1 **sulcus a. ilio-lumbalis** žleb črevnično-ledvene a. žlijeb bočno-slabinske a. žleb bedreno slabinske a.
- 2 **sulcus a. circumflexae femoris lat.** žleb a. str. ovijavke stegenice žlijeb lat. optočne bedrene a. žleb polukružne lat. butne a.
- 3 **sulcus lig. accessori-ossis femoris** žleb pomožne stegnenične vezi žlijeb dodatne sveze bederne kosti žleb akcesorne veze butne kosti
- 4 jamica preme stegenske m. jamica za ravni bedreni m. udubina za prav butni m.
- 5 hrapava mišična pl. hrapava pov. za m. rapava pov. za m.



193



194

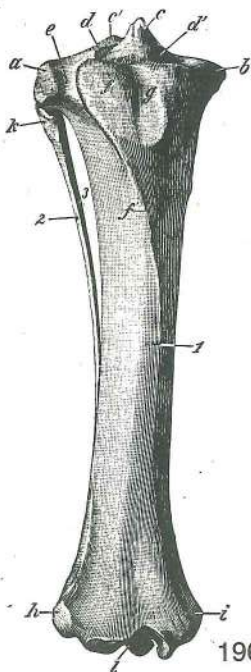


195

Slika 193, 194, 195: LEVA STEGNENICA (konj) zd., sred. in str. pl. LEVA BUTNA KOST (konj) kaud., med. i lat. str.

- a **caput ossis femoris** stegnenična glava glava bedrene kosti glava butne kosti
- b **fovea capitis** jamica stegnenične glave jamica bedrene glave jamica glave butne kosti
- c **collum ossis femoris** stegnenični vrat vrat bedrene kosti vrat butne kosti
- d **trochanter major, pars caud.** večji obrtec, zd. del velika bedrena kvrga, strž. dio
- e, e' **trochanter major, pars cran.** večji obrtec, spr. del velika bedrena kvrga, pr. dio
- f **incisura trochanterica** obrtčeva zareza usjek velike bedrene kvрге usek velikog obrtača
- g **crista intertrochanterica** greben med obrtcema međukvržni greben

h	fossa trochanterica	obrčeva jama	<i>trohanterična jama</i>	trohanterična udubina
i	trochanter tertius	tretji obrtec	<i>treća bedrena kvrga</i>	treći obrtač
k	trochanter minor	manjši obrtec	<i>mala bedrena kvrga</i>	malí obrtač
l	tuberositas m. bicipitis	grbavina dvoglave m.	<i>hrapavost dvoglavog m.</i>	rapavost dvoglavog m.
m, n	facies aspera, labium med. (m), labium lat. (n)	hrapava pl., sred. ustnica (m), str. ustnica (n)	<i>hrapava pov., med. usna (m), lat. usna (n)</i>	rapava pov., med. usna (m), lat. usna (n)
o	fossa supracondylaris	nadčvršna jama	<i>natkondilarna jama</i>	natkondilarna udubina
p		žleb za stegenske krvne žile	<i>žlijeb za bedrene krvne žile</i>	žleb za butne krvne sudov
q	condylus lat.	str. čvrš	<i>lat. kondil</i>	lat. kondil
q'	condylus med.	sred. čvrš	<i>med. kondil</i>	med. kondil
r, r'	epidondylus lat.	str. nadčvršek	<i>lat. epikondil</i>	lat. epikondil
s, s'	epicondylus med.	sred. nadčvršek	<i>med. epikondil</i>	med. epikondil
t	fossa intercondylaris	medčvršna jama	<i>međukondilarna jama</i>	medjukondilarna udubina
u	fossa extensoria	iztezna jama	<i>ispružna jama</i>	opružna jama
v	trochlea ossis femoris	stegnennični valj, sred. kotalkasti greben	<i>valjak butne kosti, med. kolutni greben</i>	valjak bedrene kosti, med. kolutni greben
v'	trochlea ossis femoris	stegnennični valj, str. kotalkasti greben	<i>valjak butne kosti, lat. kolutni greben</i>	valjak bedrene kosti, lat. kolutni greben
w		žleb med kotalkastima grebenoma	<i>međuklutni žlijeb</i>	žleb izmedju kolutnih grebenova
x	for. nutricium	prehranjevalna odp.	<i>prehrambeni otv.</i>	hranidbeni otv.
y	linea intertrochanterica cran.	spr. medobrčeva črta	<i>pr. međukvržna crta</i>	kran. međukvržna linija
z	fossa m. poplitei	jama podkolenske m.	<i>udubina zakoljenog m.</i>	udubina potkolenog m.



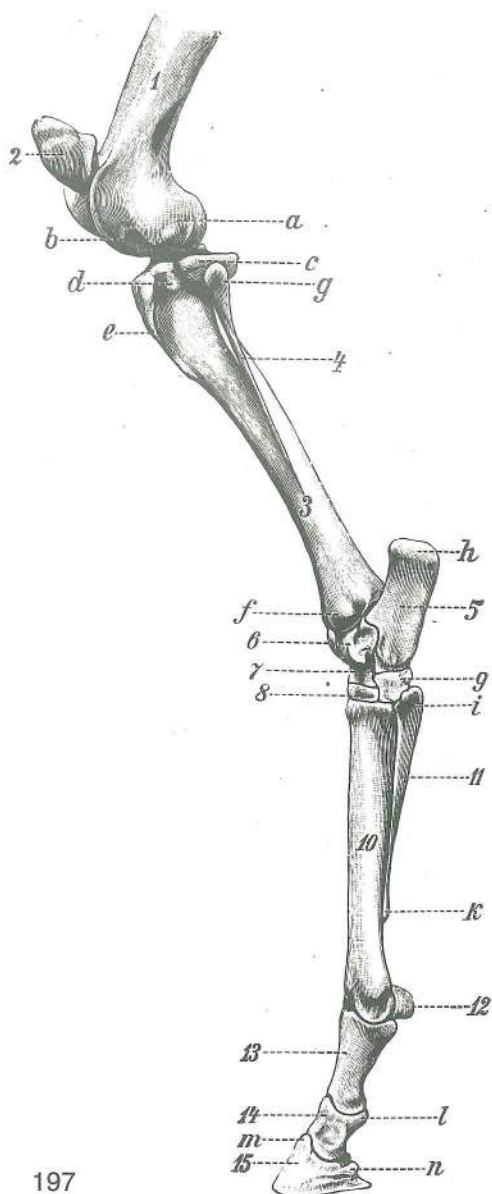
Slika 196: KOSTI DESNE GOLENI (konj) spr. str. **KOSTI DESNE POTKOLJENICE (konj) pr. str.** KOSTI DESNE POTKOLENICE (konj) kran. str.

1	tibia	golenica	<i>goljenica</i>	golenjača
2	fibula	mečnica	<i>lisnjača</i>	lisnjača
3	spatium interosseum cruris	golenji medkostni prostor	<i>potkoljenični međukoštani prostor</i>	potkolenični međukoštani prostor
a	condylus lat.	str. čvrš	<i>lat. kondil</i>	lat. kondil
b	condylus med.	sred. čvrš	<i>med. kondil</i>	med. kondil
c, c'	eminentia intercondylaris	medčvršna štrlina	<i>međukondilarna uzvisina</i>	medjukondilarna izbočina
d, d'		vezni jamici	<i>vezivne jamice</i>	vezivne jamice
e	sulcus extensorius	iztezni žleb	<i>ispružni žlijeb</i>	opružni žleb
f	tuberositas tibiae	golenična grbavina	<i>goljenična hrapavost</i>	rapavost golenjače
f'	margo cran.	spr. rob	<i>kran. rub</i>	kran. rub
g	sulcus tuberositatis tibiae	žleb golenične grbavine	<i>žlijeb goljenične hrapavosti</i>	žlijeb golenjačne rapavosti
h	malleolus lat.	str. gleženj	<i>lat. gležanj</i>	lat. gležanj
i	malleolus med.	sred. gleženj	<i>med. gležanj</i>	med. gležanj
k	caput fibulae	glava mečnice	<i>glavica lisnjače</i>	glavica lisnjače
l	cochlea tibiae	golenični polž	<i>pužnica goljenice</i>	puž golenjače

196

Slika 197: KOSTI LEVE GOLENI IN STOPALA (konj) lat. str. **KOSTI LIJEVE POTKOLJENICE I STOPALA (konj) lat. str.** KOSTI LEVE POTKOLENICE I ZADNJEG AKROPODIJUMA (konj) lat. str.

1	os femoris	stegnenica	<i>bedrena kost</i>	butna kost
2	patella	pogačica (iver)	<i>iver</i>	iver (čašica)
3	tibia	golenica	<i>goljenica</i>	golenjača
4	fibula	mečnica	<i>lisnjača</i>	lisnjača
5	calcaneus s. os calcis (Tf)	petnica	<i>petna kost</i>	petna kost
6	talus (Tt)	skočnica	<i>gležnjača</i>	skočna kost



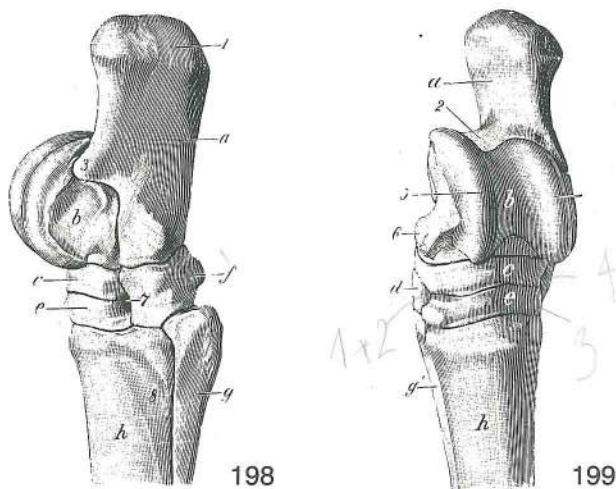
197

- 7 **os tarsi centrale s. os naviculare (Tc)** osrednja nartnica ali čolnič *središnja skočna kost ili lađasta kost* *središnja tarz. kost ili čunasta kost*
- 8 **os tarsale tertium s. os cuneiforme lat. (T₃)** tretja (3.) nartna kost ali str. klin *treća (3.) skočna kost ili lat. klinasta kost* *treća (3.) tarz. kost ili lat. klinasta kost*
- 9 **os tarsale quartum s. os cuboideum (T₄)** četrti (4.) nartna kost ali kocka *četvrti (4.) skočna kost ili kockasta kost* *četvrti (4.) tarz. kost ili kockasta kost*
- 10 **os metatarsale tertium (Mt₃)** tretja (3.) stopalnica *treća (3.) metatarz. kost (strž. cjevanica)* *treća (3.) metatarz. kost (zd. cevanica)*
- 11 **os metatarsale quartum (Mt₄)** četrti (4.) stopalnica *četvrti (4.) metatarz. kost (lat. šturnac)* *četvrti (4.) metatarz. kost*
- 12 **os sesamoideum prox.** zg. sezamoidna kost *proks. sezamoidna kost* *proks. sezamoidna kost*
- 13 **phalanx prox. s. os compedale** zg. prstnica ali biceljnica *proks. članak prsta ili putična kost* *proks. članak prsta ili kičična kost*
- 14 **phalanx media s. os coronale** srednja prstnica ali venčnica *sred. članak prsta ili krunska kost* *sred. članak prsta ili krunska kost*
- 15 **phalanx dist. s. os ungulare** sp. prstnica ali kopitnica *dist. članak prsta ili kopitnica* *dist. članak prsta ili kopitna kost*
- a **condylus lat.** str. čvrš *lat. kondil* *lat. kondil*
- b **fossa extensoria** iztezna jama *ispružna jama* *opružna jama*
- c **condylus lat.** str. čvrš *lat. kondil* *lat. kondil*
- d **sulcus extensorius** iztezni žleb *ispružni žlijeb* *opružni žleb*
- e **margo cran.** spr. rob *kran. rub* *kran. rub*
- f **malleolus lat.** str. gleženj *lat. gležanj* *lat. gležanj*
- g **caput fibulae** glava mečnice *glavica lisnjače* *glavica lisnjače*
- h **tuber calcanei** petnična grča *petna kvrga* *petna kvrga*
- i **os metatarsale quartum, basis** četrti (4.) stopalnica, baza *četvrti (4.) metatarz. kost, baza* *četvrti (4.) metatarz. kost, baza*

- k **os metatarsale quartum, caput** četrti (4.) stopalnica, glava *četvrti (4.) metatarz. kost, glavica* *četvrti (4.) metatarz. kost, glavica*
- l **tuberositas flexoria** naslonilo venčnice *naslon krunske kosti* *naslon krunske kosti*
- m **proc. extensorius** kopitnična kapica *ispružni izd.* *opruživački izd.*
- n **proc. plantaris** kopitnični rogelj *plantarni izd.* *plantarni izd.*

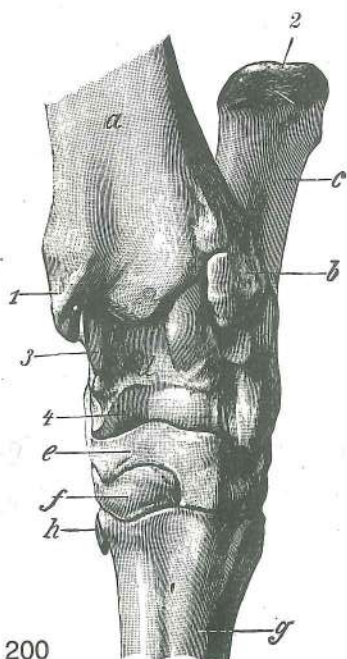
Slika 198, 199: KOSTI LEVEGA NARTA (konj) lat. oz. dorz. str. **KOSTI LIJEVOG SKOČNOG ZGLOBA (konj) lat. odn. dorz. str.** **KOSTI LEVOG SKOČNOG ZGLOBA (konj) lat. odn. dorz. str.**

- a **calcaneus s. os calcis (Tf)** petnica *petnica* *petna kost*
- b **talus (Tt)** skočnica *gležnjača* *skočna kost*
- c **os tarsi centrale s. os naviculare (Tc)** osrednja nartnica ali čolnič *središnja skočna kost ili lađasta kost* *središnja tarz. kost ili čunasta kost*
- d **os tarsale primum et secundum (T₁₊₂)** prva (1.) i druga (2.) nartna kost (zrašćeni) *prva (1.) i druga (2.) skočna kost (srašćene)* *prva (1.) i druga (2.) tarz. kost (srasle)*
- e **os tarsale tertium s. os cuneiforme lat. (T₃)** tretja (3.) nartna kost ali str. klin *treća (3.) skočna kost ili lat. klinasta kost* *treća (3.) tarz. kost ili lat. klinasta kost*
- f **os tarsale quartum s. os cuboideum (T₄)** četrti (4.) nartna kost ali kocka *četvrti (4.) skočna kost ili kockasta kost* *četvrti (4.) tarz. kost ili kockasta kost*
- g **os metatarsale quartum (Mt₄)** četrti (4.) stopalnica *četvrti (4.) metatarz. kost (lat. šturnac)* *četvrti (4.) metatarz. kost*
- g' **os metatarsale secundum (Mt₂)** druga (2.) stopalnica *druga (2.) metatarz. kost (med. šturnac)* *druga (2.) metatarz. kost*



- h **os metatarsale tertium s. tubus (Mt_3)** tretja (3.) stopalnica ali zd. piščalnica treća (3.) metatarz. kost ili strž. cjevanica treća (3.) metatarz. kost ili zd. cevanica
- 1 **tuber calcanei** petnična grča petna kvrga petna kvrga
- 2 **sustentaculum tali** opornik skočnice potporanj gležnjače potporanj skočne kosti
- 3 **calcaneus, proc. coracoideus** petnica, kljunasti pod. petnica, kljunasti izd. petna kost, kljunasti izd.
- 4,5 **trochlea tali** valj skočnice (4 str., 5 sred. kotalkasti greben) valjak gležnjače (4 lat., 5 med. kolutni greben) valjak skočne kosti (4 lat., 5 med. kolutni greben)
- 6 **tuberculum tali** grbica skočnice kvržica gležnjače kvržica skočne kosti
- 7 **canalis tarsi** nartni rov skočni kanal kanal skočnog zgloba
- 8 žleb lat. dorz. metatarz. a. žlijeb dorz. metatarz. lat. a. žleb dorz. lat. metatarz. a.

Slika 200: KOSTI LEVEGA NARTA (govedo) dorz. str. KOSTI LIJEVOG SKOČNOG ZGLOBA (govedo) dorz. str. KOSTI LEVOG SKOČNOG ZGLOBA (goveče) dorz. str.

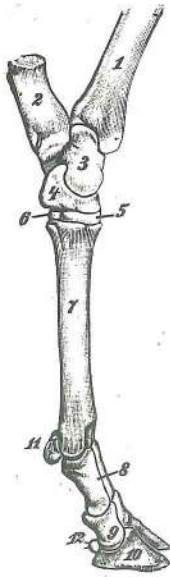


200

- a **tibia** golenica goljenica golenjača
- b **os malleolare** gležnjica gležna kost gležanjska kost
- c **calcaneus s. os calcis (Tf)** petnica petna kost petna kost
- d **talus (Tt)** skočnica gležnjača skočna kost
- e **os centroquartale ($Tc + T_4$)** osrednja četvernica središnja i četvrta (4.) skočna kost središnja i četvrta (4.) tarz. kost
- f **os tarsale secundum et tertium ($T_2 + 3$)** druga (2.) in tretja (3.) nartna kost druga (2.) i treća (3.) skočna kost druga (2.) i treća (3.) tarz. kost
- g **os metatars. tertium et quartum ($Mt_3 + 4$)** tretja (3.) in četvrta (4.) stopalnica (zd. kračnica) treća (3.) i četvrta (4.) metatarz. kost (strž. cjevanica) treća (3.) i četvrta (4.) metatarz. kost (zd. cevanica)
- h **os sesamoideum metatars.** stopalna kitna kost (zakrnela Mt_2) metatarz. sezamoidna kost (zakrčljala Mt_2) metatarz. sezamoidna kost (rudimentarna Mt_2)
- 1 **malleolus med.** sred. gleženj med. gležanj med. gležanj
- 2 **tuber calcanei** petnična grča petna kvrga petna kvrga
- 3 **trochlea tali prox.** zg. valj skočnice gor. valjak gležnjače proks. valjak skočne kosti
- 4 **trochlea tali dist.** sp. valj skočnice do. valjak gležnjače dist. valjak skočne kosti

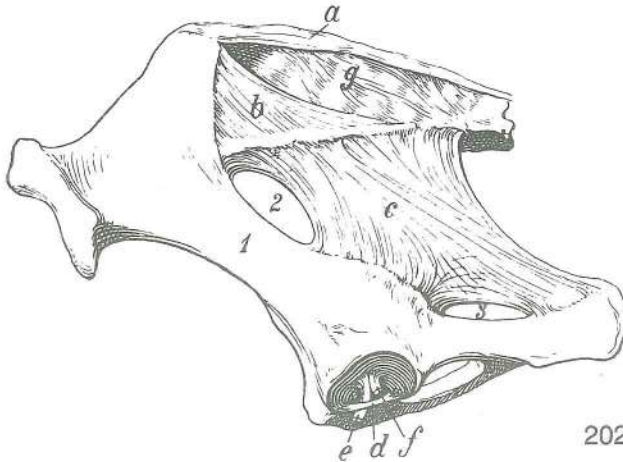
Slika 201: KOSTI LEVEGA STOPALA (govedo) med. str. KOSTI LIJEVOG STOPALA (govedo) med. str. KOSTI LEVOG ZADNJEG AUTOPODIJUMA (goveče) med. str.

- 1 **tibia** golenica goljenica golenjača
- 2 **calcaneus s. os calcis (Tf)** petnica petnica petna kost



201

- | | | | | |
|----|---|--------------------------------------|--|---|
| 3 | talus (Tt) | skočnica | gležnjača | skočna kost |
| 4 | os centroquartale (Tc + T₄) | osrednja četvernica | središnja i četvrta (4.) skočna kost | središnja i četvrta (4.) tarz. kost |
| 5 | os tarsale secundum et tertium (T₂₊₃) | druga (2.) in tretja (3.) tarz. kost | druga (2.) i treća (3.) skočna kost | druga (2.) i treća (3.) tarz. kost |
| 6 | os tarsale primum (T₁) | prva (1.) skočna kost | prva (1.) skočna kost | prva (1.) tarz. kost |
| 7 | os metatars. tertium et quartum (Mt₃₊₄) | stopalnica (zd. kračnica) | treća (3.) i četvrta (4.) metatarz. kost (strž. cjevanica) | treća (3.) i četvrta (4.) metatarz. kost (zd. cevanica) |
| 8 | phalanx prox. s. os compedale | zg. prstnica ali biceljnica | proks. članak prsta ili putična kost | proks. članak prsta ili kičična kost |
| 9 | phalanx media s. os coronale | srednja prstnica ali venčnica | sred. članak prsta ili krunska kost | sred. članak prsta ili krunska kost |
| 10 | phalanx dist. s. os fissoungulare | sp. prstnica ali parkeljica | dist. članak prsta ili papčana kost | dist. članak prsta ili papčana kost |
| 11 | ossa sesamoidea proximalia | zgornji sezamoidni kosti | proksimalne sezamoidne kosti | proksimalne sezamoidne kosti |
| 12 | ossa sesamoidea distalia | spodnji sezamoidni kosti | distalne sezamoidne kosti | distalne sezamoidne kosti |



202

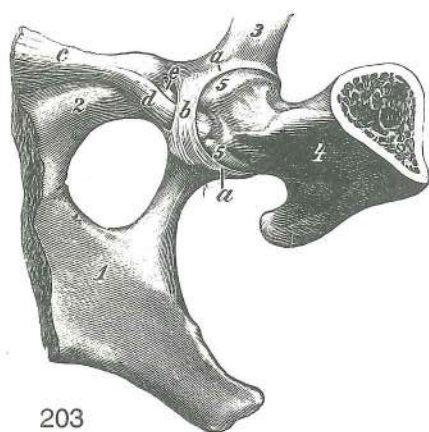
Slika 202: VEZI MEDENICE IN KOLČNEGA SKLEPA (konj) I. str. SVEZE ZDJELICE I BOČNOG ZGLOBA (konj). I. str. VEZE KARLICE I ZGLOBA KUKA (konj) I. str.

- | | | | | |
|---|--|---|---|---|
| a | ligg. sacroiliaca dorsalia, pars brevis | zg. križnično-črevnične vezi, kratki del | dorz. krstačno-bočne sveze, kratki dio | dorz. krsno-bedreni ligamenti, kratki deo |
| b | ligg. sacroiliaca dorsalia, pars longa | zg. križnično-črevnične vezi, dolgi del | dorz. krstačno-bočne sveze, dugi dio | dorz. krsno-bedreni ligamenti, dugi deo |
| c | lig. sacrotuberale latum | široka medenična vez | široka zdjelična sveza | široki karlični lig. |
| d | ligg. transversum acetabuli | prečna ponvična vez | poprečna čašična sveza | poprečni lig. karlične čašice |
| e | lig. accessorium ossis femoris | dodatna stegnenična vez | dodatna sveza bedrene kosti | akcesorni lig. butne kosti |
| f | lig. capitis ossis femoris | vez stegnenične glave | sveza glave bedrene kosti | lig. glave butne kosti |
| g | | difuzna vezna gmota na trnastih pod. križnice | difuzna vezivna nakupina na trnastim izd. krstače | difuzno vezivno tkivo nakupljeno na trnastim izd. krsne kosti |
| 1 | os coxae | kolčnica | kost kukovlja | karlična kost |
| 2 | for. ischiadicum majus | večja sednična odp. | veliki sjedni otv. | veliki sedni otv. |
| 3 | for. ischiadicum minus | manjša sednična odp. | mali sjedni otv. | mali sedni otv. |

Slika 203: VEZI LEVEGA KOLČNEGA SKLEPA (konj) sp. str. SVEZE LIJEVOG BOČNOG ZGLOBA (konj) do. str. VEZE LEVOG ZGLOBA KUKA (konj) ventr. str.

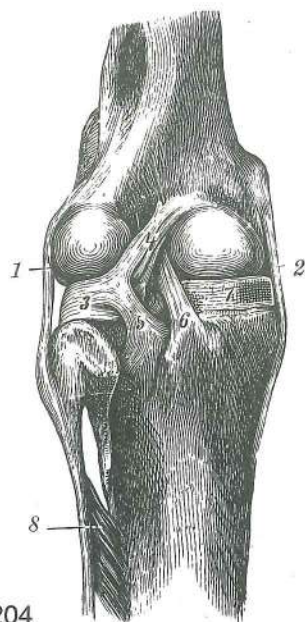
Sklepna ovojnica je odstranjena Zglobna čahura je odstranjena. Zglobna čaura je odstranjena.

- | | | | | |
|------|---------------------------|----------------|--------------|--------------|
| a, a | labrum acetabulare | ponvična ustna | čašična usna | čašična usna |
|------|---------------------------|----------------|--------------|--------------|



203

- b **lig. transversum acetabuli** prečna ponvična vez
poprečna čašična sveza poprečni lig. karlične čašice
- c **lig. pubicum cran.** spr. dimeljska vez *pr.*
preponska sveza *pr.* preponski lig.
- d **lig. accessorium ossis femoris** dodatna stegnenična
vez *dodatna sveza bedrene kosti* akcesorni
lig. butne kosti
- e **lig. capitis ossis femoris** vez stegnenične glave
sveza glave bedrene kosti lig. glave butne kosti
- 1 **os ischii** sednica *sjedna kost* sedna kost
- 2 **os pubis** dimeljica *preponska kost*
preponska kost
- 3 **os ilium** črevnica *bočna (crijevna kost)*
bedrena kost (crevna kost)
- 4 **os femoris** stegnenica *bedrena kost* butna
kost
- 5, 5 **caput ossis femoris** stegnenična glava
glava bedrene kosti glava butne kosti

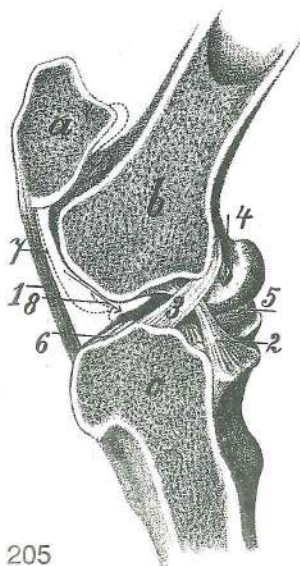


204

Slika 204: VEZI LEVEGA KOLENSKEGA SKLEPA (konj)
upogibna-kavd. str. **SVEZE LIJEVOG KOLJENOG**
ZGLOBA (konj) sagibna-kaud. str.

VEZE LEVOG KOLENOG ZGLOBA (konj) pregibna-kaud. str.

- 1 **lig. collat. lat.** str. bočna vez *lat. kolat. sveza*
kolat. lat. lig.
- 2 **lig. collat. med.** sred. bočna vez *med. kolat. sveza*
kolat. med. lig.
- 3 **meniscus lat.** str. sklepna ploščica *lat. menisk*
lat. meniskus
- 4 **lig. meniscofemorale** menisko-femoralna vez
menisko-bedrena sveza menisko-butna veza
- 5 **lig. tibiale caud. menisci lat.** zd. golenična vez str.
sklepne ploščice *kaud. goljenična sveza lat. meniska*
kaud. golenjačni lig. lat. meniskusa
- 6 **lig. cruciatum caud.** zd. navzkrižna vez *kaud.*
ukrštena sveza kaud. ukršteni lig.
- 7 **meniscus med.** sred. sklepna ploščica *med.*
menisk med. meniskus
- 8 **membrana interossea cruris** golenja medkostna
kožica potkoljenična međukoštana opna
potkoljenična međjukoštana membrana



205

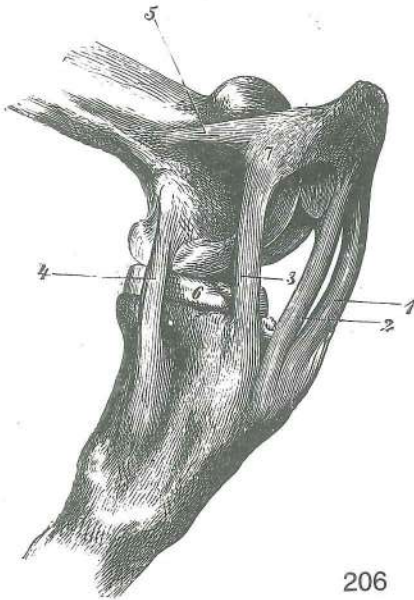
Slika 205: LEVI KOLENSKI SKLEP (konj) sagit. rez, l. str.

LIJEVI KOLJENI ZGLOB (konj) sagit. presjek, l. str.

LEVI KOLENI ZGLOB (konj) sagit. presek, l. str.

- 1 **lig. patellae intermedium** vmesna pogačična vez
srednja iverna sveza srednji lig. čašične kosti
- 2 **lig. cruciatum caud.** zd. navzkrižna vez *kaud.*
ukrštena sveza kaud. ukršteni lig.
- 3 **lig. cruciatum cran.** spr. navzkrižna vez *kran.*
ukrštena sveza kran. ukršteni lig.
- 4 **lig. menisco-femorale** menisko-femoralna vez
menisko-bedrena sveza menisko-femoralni lig.
- 5 **meniscus med.** sred. sklepna ploščica *med.*
menisk med. meniskus
- 6 **lig. tibiale cran. menisci lat.** spr. golenična vez str.
sklepne ploščice *kran. goljenična sveza lat. meniska*
kran. golenjačni lig. lat. meniskusa
- 7 **art. femoropatellaris, capsula articularis**
stegnenično-pogačični sklep, sklepna ovojnica
bedreno-iverna zglob, zglobna čahura butno-čašični
zglob, zglobna čaura

- 8 spojna odprtina med stegnenično-pogačičnim in stegnenično-goleničnim sklepom (puščica) *spojni otvor bedreno-ivernog i bedreno-goljeničnog zgloba (strelica)* spojni otvor butno-čashičnog i butno-golenjačnog zgloba (strelica)
- a **patella** pogačica (iver) *iver* čašica (iver)
- b **os femoris** stegnenica *bedrena kost* butna kost
- c **tibia** golenica *goljenica* golenjača

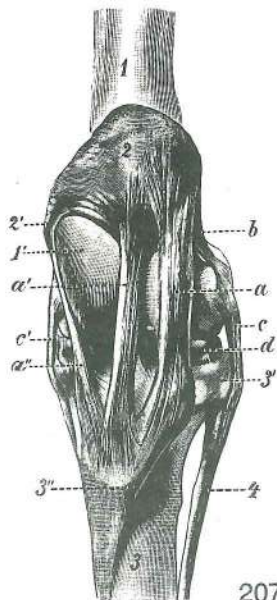


206

Slika 206: VEZI LEVEGA KOLENSKEGA SKLEPA (konj) sred. str. *SVEZE LIJEVOG KOLJENOG ZGLOBA (konj) med. str.* *SVEZE LEVOG KOLENOG ZGLOBA (konj) med. str.*

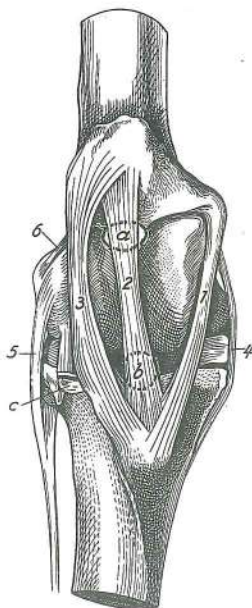
- 1 **lig. patellae lat.** str. pogačična vez *lat. iverna sveza* *lat. lig. čašice*
- 2 **lig. patellae intermedium** vmesna pogačična vez *sred. iverna sveza* *sred. lig. čašice*
- 3 **lig. patellae med.** sred. pogačična vez *med. iverna sveza* *med. lig. čašice*
- 4 **lig. collat. med.** sred. bočna vez *med. kolat. sveza* *kolat. med. lig.*
- 5 **lig. femoropatellare med.** sred. stegnenično-pogačična vez *med. bedreno-iverna sveza* *med. butno-čashični lig.*
- 6 **meniscus med.** sred. sklepna ploščica *med. menisk* *med. meniskus*
- 7 **fibrocartilago parapatellaris med.** sred. obpogačični vezivni hrustanec *med. iverna hrskavica* *med. čashična rskavica*

Slika 207: VEZI LEVEGA KOLENSKEGA SKLEPA (konj) spr. str. *SVEZE LIJEVOG KOLJENOG ZGLOBA (konj) pr. str.* *VEZE LEVOG KOLENOG ZGLOBA (konj) kran. str.*



207

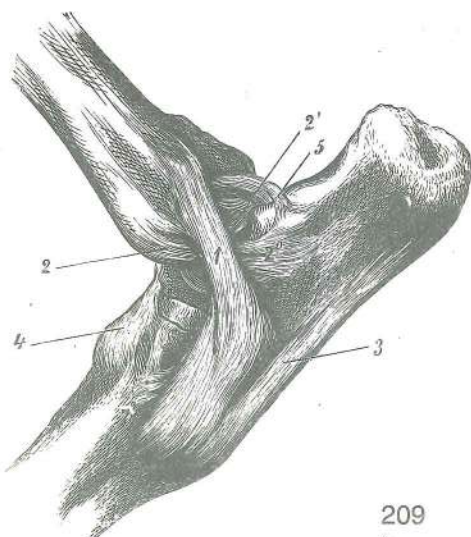
- a **lig. patellae lat.** str. pogačična vez *lat. iverna sveza* *lat. lig. čašice*
- a' **lig. patellae intermedium** vmesna pogačična vez *sred. iverna sveza* *sred. lig. čašice*
- a'' **lig. patellae med.** sred. pogačična vez *med. iverna sveza* *med. lig. čašice*
- b **lig. femoropatellare lat.** str. stegnenično-pogačična vez *lat. bedreno-iverna sveza* *lat. butno-čashični lig.*
- c, c' **lig. collat. lat. et med.** str. in sred. bočna vez *lat. i med. kolat. sveza* *lat. i med. kolat. lig.*
- d **meniscus lat.** str. sklepna ploščica *lat. menisk* *lat. meniskus*
- 1, 1' **os femoris** stegnenica (1' sred. kotalkasti greben) *bedrena kost (1' med. kolutni greben)* butna kost (1' med. kolutni greben)
- 2 **patella** pogačica (iver) *iver* čašica (iver)
- 2' **fibrocartilago parapatellaris med.** sred. obpogačični vezivni hrustanec *med. iverna hrskavica* *med. hrskavica čašice*
- 3 **tibia** golenica *goljenica* golenjača
- 3' **tibia, condylus lat.** golenica, str. čvrš *goljenica, lat. kondil* golenjača, lat. kondil
- 3'' **tuberositas tibiae** golenična grbavina *goljenična hrapavost* *rapavost golenjače*
- 4 **fibula** mečnica *lisnjača* lisnjača



208

Slika 208: SLUZNIKI PÓD VMESNO POGAČIČNO VEZJO DESNEGA KOLENSKEGA SKLEPA (konj) spr. str. SLUZNE VREČICE ISPOD SREDNJE IVERNE SVEZE DESNOG KOLJENOG ZGLOBA (konj) pr. str. SINOVIJALNE KESICE ISPOD SREDNJEG LIGAMENTA ČAŠICE DESNOG KOLENOG ZGLOBA (konj) kr. str.

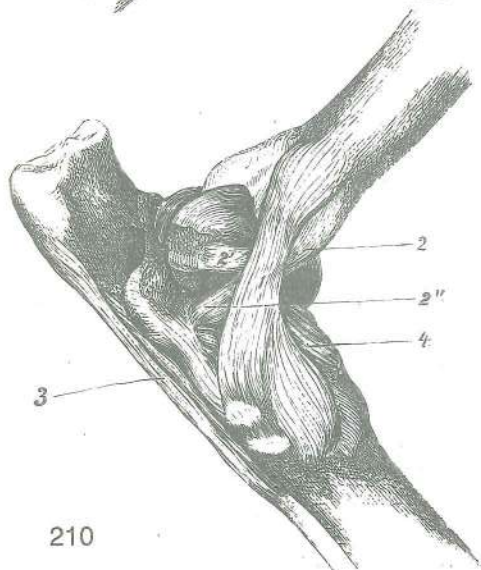
- 1 **lig. patellae med.** sred. pogačična vez *med. iverna sveza med. lig. čašice*
- 2 **lig. patellae intermedium** vmesna pogačična vez *sred. iverna sveza sred. lig. čašice*
- 3 **lig. patellae lat.** str. pogačična vez *lat. iverna sveza lat. lig. čašice*
- 4 **lig. collat. med.** sred. bočna vez *med. kolat. sveza kolat. med. lig.*
- 5 **lig. collat. lat.** str. bočna vez *lat. kolat. sveza kolat. lat. lig.*
- 6 **lig. femoropatellare lat.** str. stegneno-pogačična vez *lat. bedreno-iverna sveza lat. butno-člašični lig.*
- a **bursa infrapatellaris prox.** zg. podpogačični sluznik *gor. iverna sluzna vrečica proks. podčlašična sinovijalna kesica*
- b **bursa infrapatellaris dist.** sp. podpogačični sluznik *do. iverna sluzna vrečica dist. podčlašična sinovijalna kesica*
- c **sulcus extensorius** iztezni žleb *ispružni žlijeb opružni žleb*



209

Slika 209: VEZI UPOGNJENEGA LEVEGA SKOČNEGA SKLEPA (konj) lat. str. SVEZE FLEKTIRANOG LIJEVOG SKOČNOG ZGLOBA (konj) lat. str. VEZE FLEKTIRANOG LEVOG SKOČNOG ZGLOBA (konj) lat. str.

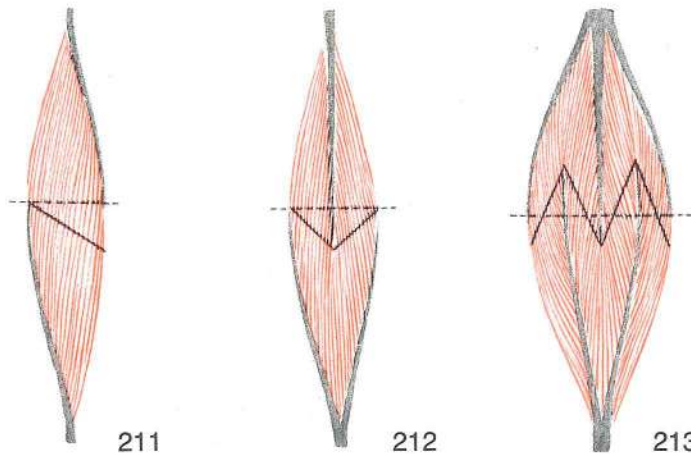
- 1 **lig. collat. lat. longum** dolga str. bočna vez *duga lat. kolat. sveza dugi kolat. lat. lig.*
- 2, 2', 2'' **lig. collat. lat. breve** kratka str. bočna vez (2' krak do skočnice, 2'' krak do petnice) *kratka lat. kolat. sveza (2' krak za gležnjaču, 2'' krak za petnicu) kratki kolat. lat. lig. (2' krak za skočnu kost, 2'' krak za petnu kost)*
- 3 **lig. plant. longum** dolga podplatna vez *duga plant. sveza dug plant. lig.*
- 4 **lig. tarsi dors.** hrbtiščna vez narta *dorz. skočna sveza dorz. skočni lig.*
- 5 **lig. talocalcaneum plant.** podplatna skočnično-petnična vez *plant. gležnjačno-petna sveza plant. skočno-petni lig.*



210

Slika 210: VEZI UPOGNJENEGA LEVEGA SKOČNEGA SKLEPA (konj) med. str. SVEZE FLEKTIRANOG LIJEVOG SKOČNOG ZGLOBA (konj) med. str. VEZE FLEKTIRANOG LEVOG SKOČNOG ZGLOBA (konj) med. str.

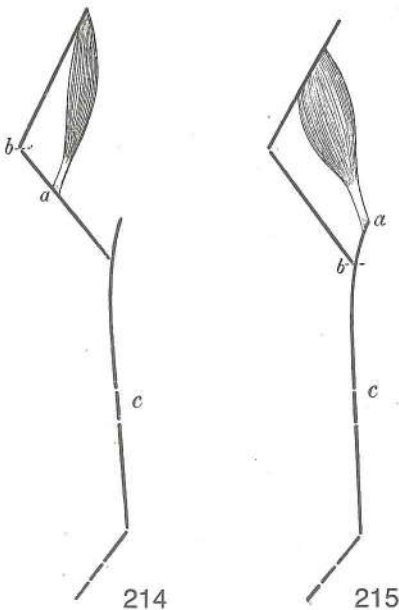
- 1 **lig. collat. med. longum** dolga sred. bočna vez *duga med. kolat. sveza dug kolat. med. lig.*
- 2, 2', 2'' **lig. collat. med. breve** kratka sred. bočna vez (2' krak do skočnice, 2'' krak do petnice) *kratka med. kolat. sveza (2' krak za gležnjaču, 2'' krak za petnicu) kratak kolat. med. lig. (2' krak za skočnu kost, 2'' krak za petnu kost)*
- 3 **lig. plant. longum** dolga podplatna vez *duga plant. sveza dug plant. lig.*
- 4 **lig. tarsi dors.** hrbtiščna vez narta *dorz. skočna sveza dorz. skočni lig.*



Slika 211, 212, 213: RAZVRSTITEV MIŠIČNIH VLAKEN V MIŠIČI (shema) RAZVRSTAVANJE MIŠIČNIH VLAKANA U MIŠIČU (shema) RASPORED MIŠIČNIH VLAKANA U MIŠIČU (šema)

Sivo: kite, rdeče: mišična vlakna, črtkana črta: anatomski prerez mišice, nepretrgana črta: fiziološki prerez mišice. Sivo: tetive, rdečo: mišična vlakna, crtkano: anatomski presjek mišiča, neprekinuta crta: fiziološki presjek mišiča. Sivo: tetive, rdečo: mišična vlakna, isprekidana linija: anatomski presek mišiča, puna linija: fiziološki presek mišiča

- Slika 211: **m. unipennatus** enoperesna m. *jednoperasti m.* jednoperast m.
 Slika 212: **m. bipennatus** dvoperesna m. *dvoperasti m.* dvoperast m.
 Slika 213: **m. multipennatus** mnogoperesna m. *mnogoperasti m.* mnogoperast m.



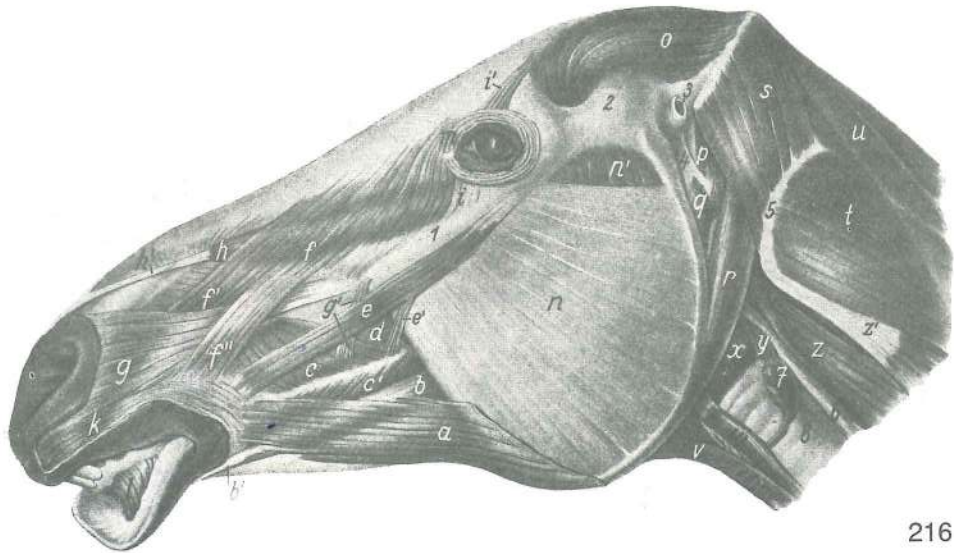
Slika 214, 215: DELOVANJE SKELETNIH MIŠIČ shem. prikaz DJELOVANJE SKELETNIH MIŠIČA shem. prikaz DELOVANJE SKELETNIH MIŠIČA šem. prikaz

- | | | | |
|---|---------------------|-----------|-----------|
| a | insertio | nasadišče | završetak |
| | | | završetak |
| b | hypomochlion | vrtišče | okretište |
| | | | tačka |
| | | | okretanja |
| c | težišče bremena | teret | teret |

Slika 216: OBRAZNE MIŠICE (konj) I. str. MIŠIČI LICA (konj) I. str. MIŠIČI LICA (konj) I. str.

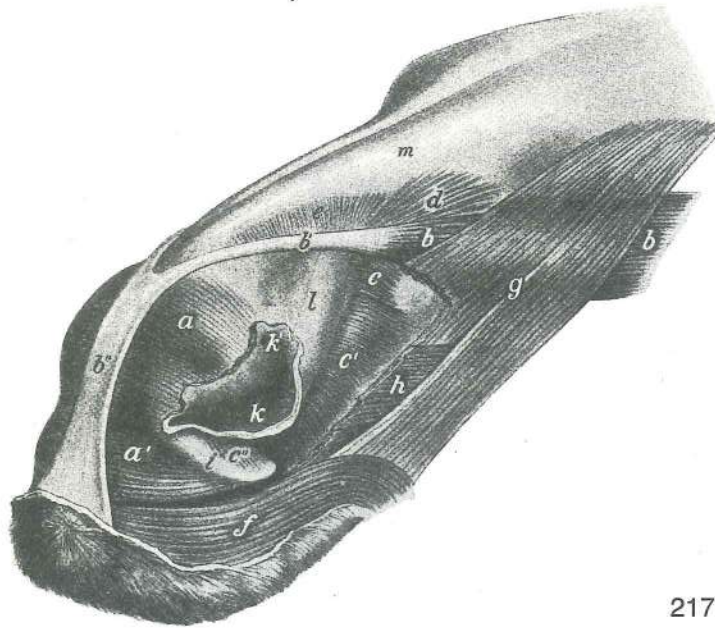
Odstranjeno: obušesna žleza, uhelj, uhljeve m. in konec nadlaktno-doglavne m., jermenasta ter najdaljša m. glave. Odstranjeno: zaušna slinovnica, uška, mišiči uške i završetak nadlaktično-glavinog, pločastog vratnog i dugačkog mišiča glave. Odstranjeno: zaušna slinska žlezda, ušna školjka, mišiči ušne školjke i kraj nadlaktatno-glavenog m., m. splenius i dugi m. glave

- a **m. cutaneus faciei, pars labialis** obrazna kožna m., ustnični del *kožni lični m., usneni dio* m. kože lica, usneni deo
 b, b' **m. depressor labii inferioris, tendo (b')** povešavka spodnje ustnice, kita donjousneni spuštač, tetiva spuštač donje usne, tetiva
 c, c' **m. buccinator, pars buccalis** trobivka, lični del *obrazni m., obrazni dio* obrazni m., obrazni deo
 d **m. buccinator, pars molaris** trobivka, kočniški del *obrazni m., kutnjački dio* obrazni m., kutnjački deo
 e, e' **m. zygomaticus** ličnična m. *jagodično-usneni m.* jagodično-usneni m.



216

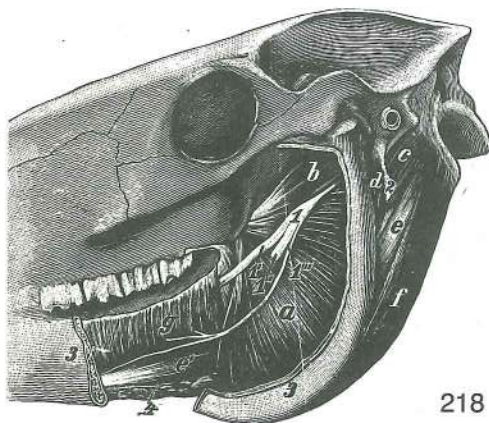
- f, f', f'' **m. levator nasolabialis** nosno-ustnična vzdigovavka (f', f'' končna kraka) nosno-usneni podizač (f', f'' završni kraci) nosno-usneni podizač (f', f'' završni kraci)
- g, g' **m. caninus** čeljustno-nosna m. čeljustno-nosni m. gornjovilično-nosni m.
- h, h' **m. levator labii superioris** vzdigovavka zg. ustnice gornjousneni podizač podizač gornje usne
- i **m. malaris** lična m. jagodično-lični m. jagodično-lični m.
- i' **m. levator anguli oculi med.** vzdigovavka sred. očesnega kota podizač med. očnog kuta podizač med. očnog ugla
- k **m. orbicularis oris** ustna krožna m. kružni usni m. kružni usni m.
- l **m. incisivus inferior** sp. sekavčna m. do. sječnični m. donji sječnični m.
- m **m. orbicularis oculi** očesna krožna m. kružni očni m. kružni očni m.
- n, n' **m. masseter** zun. žvekavka žvačni m. spolj. veliki žvakač
- o **m. temporalis** senčna m. sljepoočni m. slepoočni m.
- p **m. occipitohyoideus** zatilnično-jezičnična m. zatiljno-jezični m. potiljno-jezični m.
- q **m. stylohyoideus** klino-jezičnična m. stilohoidni m. stilohoidni m.
- r **m. occipitomandibularis** zatilnično-spodnječeljustnična m. zatiljno-vilični m. potiljno-donjovilični m.
- s **m. obliquus capitis cran.** spr. poševna m. glave pr. kosi m. glave kran. kosi m. glave
- t **m. obliquus capitis caud.** zd. poševna m. glave strž. kosi m. glave kaud. kosi m. glave
- u **m. semispinalis capitis** poltrnova m. glave poltrnasti m. glave poltrnasti m. glave
- v **m. sternohyoideus, m. omohyoideus** prsnično-jezičnična m., plečnično-jezičnična m. grudnično-jezični m., plečno-jezični m. m. grudne i jezične kosti, m. lopatice i jezične kosti
- w **m. sternothyroideus** prsnično-ščitna m. grudnično-štitasti m. m. grudne kosti i štitaste rskavice
- x **m. cricopharyngeus** kolobarčno-žrelna m. prstenasto-ždrijelni m. m. prstenaste rskavice i ždrele
- y **m. cricoarytaenoideus dors.** zg. kolobarčno-piramidna m. dorz. prstenasto-ljevkasti dorz. prstenasto-levkasti m.
- z **m. longus capitis** dolga m. glave dugi m. glave dugi m. glave
- z' **m. longissimus atlantis** najdaljša m. nosača dugački atlasni m. dugi m. atlasa
- 1 **crista facialis** obrazni greben lični greben greben lica
- 2 **arcus zygomaticus** lični lok jagodični luk jagodični luk
- 3 **meatus acusticus ext.** zun. sluhovod vanj. slušni prohod spolj. slušni kanal
- 4 **stylohyoideum** stilohoid stilohoid stilohoid
- 5 **atlas, proc. transversus (ala)** nosač, prečni pod. (krilo) atlas, poprečni izd. (krilo) atlas, poprečni izd. (krilo)
- 6 **oesophagus** požiralnik jednjak jednjak
- 7 **glandula thyroidea** ščitnica štitnjača štitasta žlezda
- 8 **trachea** sapnik dušnik dušnik



217

Slika 217: NOSNE MIŠICE (konj) odspred in s str. MIŠIČI NOSA (konj) sprijeda i sa str. MIŠIČI NOSA (konj) spreda i sa str.

- a, a' **m. dilatator naris apicalis** konična širivka nozdrvi (a pov., a' glob. del) vršni raširivač nozdrva (a pov. dio, a' dub. dio) vršni raširivač nozdrva (a pov. deo, a' dub. deo)
- b, b', b'' **m. levator labii superioris** vzdigovavka zg. ustnice (b' kita, b'' skupna končna plošča) gornjousneni podizač (b' tetiva, b'' zajed. završna plošča) podizač gornje usne (b' tetiva, b'' zajed. završna plošča)
- c, c' **m. lat. nasi, pars ventr.** str. nosna m., sp. del lat. nosni m., ventr. dio lat. nosni m., ventr. deo
- c'' **m. lat. nasi, pars rostr.** str. nosna m., spr. del lat. nosni m., pr. dio lat. nosni m., rostr. deo
- d, e **m. lat. nasi, pars caud. (d), pars dors. (e)** str. nosna m., zd. del (d), zg. del (e), lat. nosni m., kaud. dio (d), dorz. dio (e) lat. nosni m., kaud. deo (d), dorz. deo (e)
- f **m. orbicularis oris** ustna krožna m. kružni usni m. kružni usni m.
- g **m. levator nasolabialis** nosno-ustnična vzdigovavka nosno-usneni podizač nosno-usneni podizač
- h **m. caninus** čeljustno-nosna m. čeljusno-nosni m. gornjovilično-nosni m.
- i **cartilago nasalis alaris, cornu** krilni nosni hrustanec, rog krilasta nosna hrskavica, rog krilasta nosna rskavica, rog
- k, k' **naris** nozdrv (k' neprava nozdrv) nozdrva (k' lažna nozdrva) nozdrva (k' lažna nozdrva)
- l **nasus cutaneus** mehki nos kožni nos mekani nos
- m **os nasale** nosnica nosna kost nosna kost



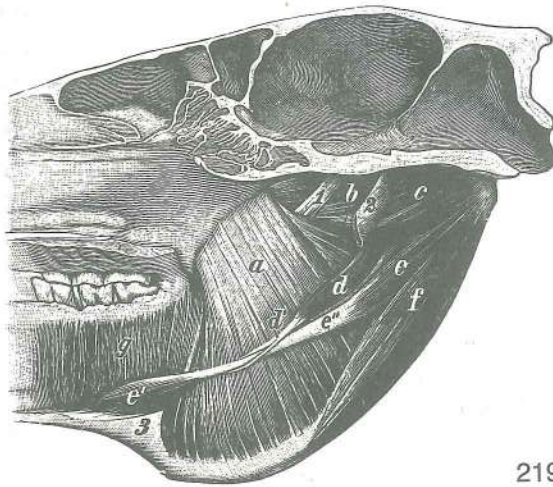
218

Slika 218: NOTRANJE ŽVEKALNE MIŠICE (konj) lat. str. NUTARNJI ŽVAČNI MIŠIČI (konj) lat. str. UNUTRAŠNJI MIŠIČI ZVAKAČI (konj) lat. str.

Veja sp. čeljustnice je odstranjena. Vilični krak je uklonjen. Krak donje vilice je odstranjen.

- a **m. pterygoideus med.** sred. veslarica med. krilasti m. med. krilasti m.
- b **m. pterygoideus lat.** str. veslarica lat. krilasti m. lat. krilasti m.
- c **m. occipitohyoideus** zatiljno-jezični m. zatiljno-jezični m. potiljno-jezični m.
- d **m. stylohyoideus** klino-jezični m. stilohoidni m. stilohoidni m.
- e **m. digastricus, venter caud. (e), venter rostr. (e'), tendo (e'')** dvotrebušna m., zd. trebuh (e), spr. trebuh, (e'), spojna kita (e'') dvotrebušni m., strž. trbuh (e), pr. trbuh

- (e'), spojna tetiva (e'') dvotrbušni m., kaud. trbuh (e), rostr. trbuh (e') spojna tetiva (e'')
- f **m. occipitomandibularis** zatilnično-spodnječeljustnična m. *zatiljno-vilični m.*
potiljno-donjovilični m.
- g **m. mylohyoideus** spodnječeljustnično-jezičnična m. (medčeljustna m.) *međuvilični m.* međuvilični m.
- 1 **n. mandibularis** spodnječeljustni ž. *vilični ž.* donjovilični ž.
- 1' **n. lingualis** jezični ž. *jezični ž.* jezični ž.
- 1'' **n. alveolaris mandibularis** spodnječeljustni zobnični ž. *vilični zubnični ž.*
donjovilični zubni ž.
- 1''' **n. mylohyoideus** milohoidni ž. *međuvilični ž.* međuvilični ž.
- 2 **angulus stylohyoideus** kot stilohoida *stilohoidni ugao* stilohoidni ugao
- 3,3 **mandibula** sp. čeljustnica *vilica* donja vilica
- 4 **lnn. mandibulares** spodnječeljustne bezgavke *vilični limfni čvorovi* donjovilični limfni čvorovi



219

Slika 219: NOTRANJE ŽVEKALNE MIŠICE (konj) med. str. *NUTARNJI ŽVAČNI MIŠIĆI (konj) med. str.*
UNUTRAŠNJI MIŠIĆI ŽVAKAČI (konj) med. str.

- a **m. pterygoideus med.** sred. veslarica *med. krilasti m.* med. krilasti m.
- b **m. pterygoideus lat.** str. veslarica *lat. krilasti m.* lat. krilasti m.
- c **m. occipitohyoideus** zatilnično-jezičnična m. *zatiljno-jezični m.*
potiljno-jezični m.
- d, d' **m. stylohyoideus** klino-jezičnična m. *stilohoidni m.* stilohoidni m.
- e **m. digastricus, venter caud. (e), venter rostr. (e'), tendo (e'')** dvotrebušna m., zd. trbuh (e), spr. trbuh (e'), spojna kita (e'') *dvotrbušni m., strž. trbuh (e), pr. trbuh (e'), spojna tetiva (e'')* dvotrbušni m., kaud. trbuh (e), rostr. trbuh (e'), spojna tetiva (e'')
- f **m. occipitomandibularis** zatilnično-spodnječeljustnična m. *zatiljno-vilični m.*
potiljno-donjovilični m.
- g **m. mylohyoideus** spodnječeljustnično-jezičnična mišica (medčeljustna m.)
međuvilični m. međuvilični m.
- 1 **n. mandibularis** spodnječeljustni ž. *vilični ž.* donjovilični ž.
- 2 **stylohyoideum** stilohoid *stilohoid* stilohoid
- 3 **mandibula** sp. čeljustnica *vilica* donja vilica

Slika 220: MIŠICE NA GLAVI (govedo) l. str. *MIŠIĆI NA GLAVI (govedo) l. str.* MIŠIĆI GLAVE (goveče) l. str.

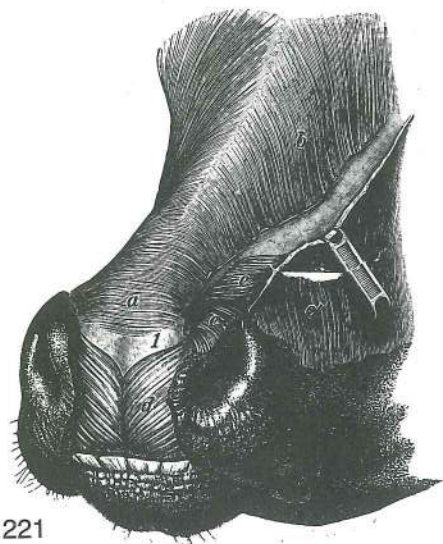
- a, a' **m. levator nasolabialis** nosno-ustnična vzdigovavka *nosno-usneni podizač*
nosno-usneni podizač
- b **m. levator labii superioris** vzdigovavka zg. ustnice *gornjousneni podizač*
podizač gor. usne
- c **m. malaris** lična m. *jagodično-lični m.* jagodično-lični m.
- d **m. zygomaticus** ličnična m. *jagodično-usneni m.* jagodično-usneni m.
- e **m. buccinator** trobivka *obrazni m.* obrazni m.
- f **m. masseter** zun. žvekavka *žvačni m.* veliki spolj. žvakač



220

- g **m. cleidooccipitalis** ključnično-zatilnična m. ključnjačno-zatiljni m.
ključnjačno-potiljni m.
- h **m. cleidomastoideus** ključnično-bradavičnikova m. ključnjačno-bradavičasti m.
ključnjačno-mastoidni m.
- i, i' **m. sternomandibularis** prsnično-spodnječeljustnična m. (i' konec) grudnično-
vilični m. (i' završetak) grudno-donjovilični m. (i' završetak)
- i'' **m. sternomastoideus** prsnično-bradavičnikova m. grudnično-bradavičasti m.
grudno-mastoidni m.
- k **m. zygomaticoauricularis** zun. potegovavka uhlja navznoter jagodično-ušćani m.
jagodično-ušni m.
- l **glandula parotis** obušesna žleza zaušna slinovnica zaušna slinska žlezda
- m **glandula mandibularis** spodnječeljustna žleza vilična slinovnica
donjovilična slinska žlezda
- n **v. jugularis** jugularna v. vratna (jugularna) v. vratna (jugularna) v.
- o **v. facialis** obrazna v. lična v. lična v.
- p **m. caninus** čeljustno-nosna m. čeljusno-nosni m. gornjovilično-nosni m.
- q **m. depressor labii superioris** povešavka zg. ustnice gornjousneni spuštač
spuštač gor. usne
- r **m. orbicularis oculi** očesna krožna m. kružni očni m. kružni očni m.
- s **m. cutaneus frontalis** čelna kožna m. čeoni kožni m. kožni m. čela
- t **m. interscutularis** medščitkova m. međuštítasti ušćani m. međuštítasti m.
ušne školjke
- x **m. frontoscutularis, pars frontalis** čelno-ščitkova m., čelni del čeono-štítasti
ušćani m., čeoni dio čeono-štítasti m. ušne školjke, čeoni deo
- x' **m. frontoscutularis, pars temporalis** čelno-ščitkova m., senčni del čeono-štítasti
ušćani m., slepoočni dio čeono-štítasti m. ušne školjke, slepoočni deo

y	m. parotidoauricularis	potegovavka uhlja navzdol	zaušno-uščani m.	zaušno-ušni m.
z	m. sternohyoideus	prsnično-jezičnična m.	grudnično-jezični m.	grudno-podjezični m.
1	In. parotideus	obušesna bezgavka	zaušni limfni čvor	zaušni limfni čvor
2	In. mandibularis	spodnječeljustna bezgavka	vilični limfni čvor	donjovilični limfni čvor
3	In. retropharyngeus lat.	str. zažrelna bezgavka	lat. ždrijelni limfni čvor	lat. ždrelni limfni čvor
4	scutulum	ščitak	štitasta uščana hrskavica	štitasta ušna rskavica



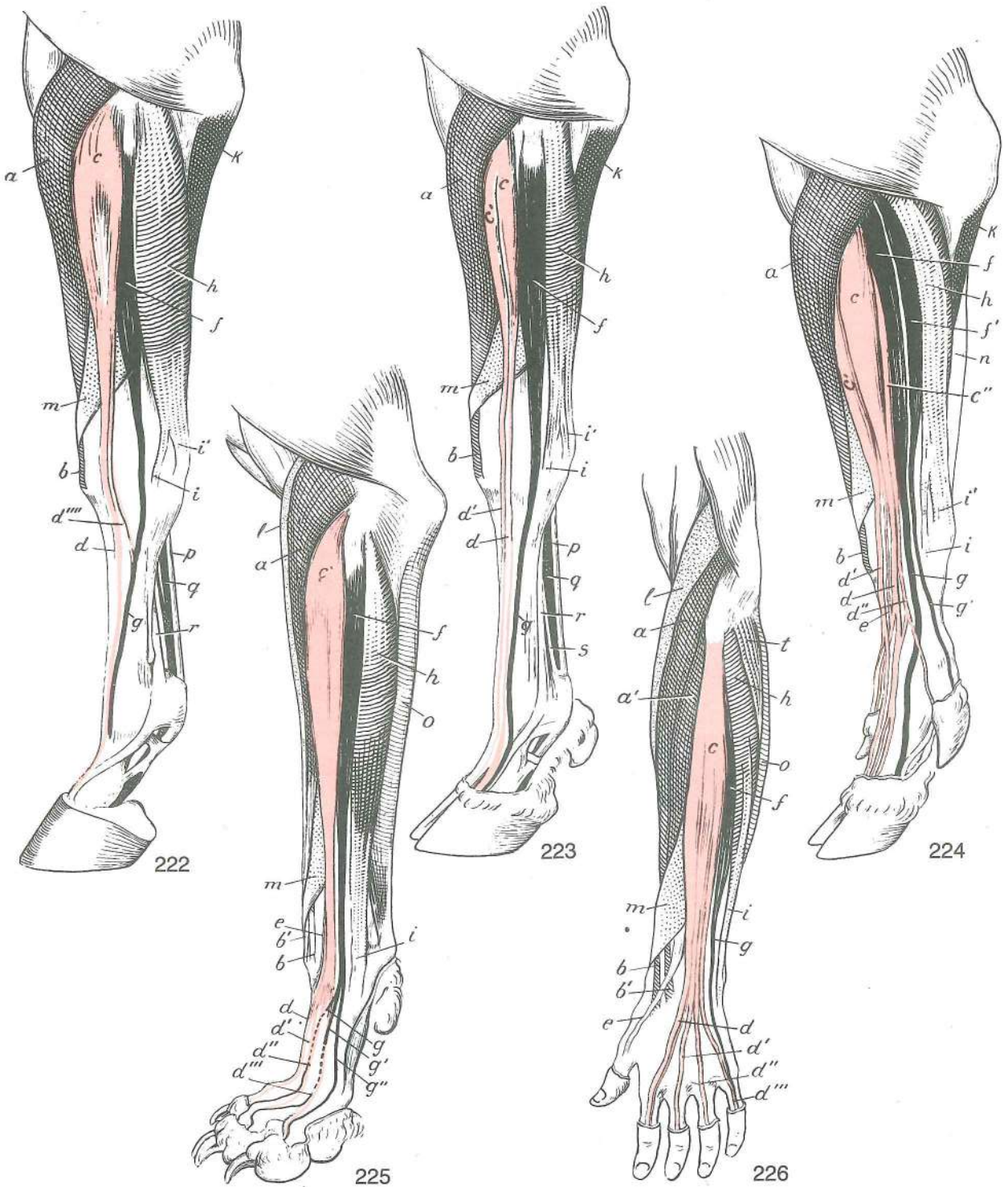
221

Slika 221: NOSNE MIŠICE (govedo) **MIŠIČI NOSA (govedo)**
MIŠIČI NOSA (goveče)

a	m. dilatator naris med.	sred. širivka nozdrvi	med. raširivač nozdrva	med. raširivač nozdrva
b	m. levator nasolabialis	nosno-ustnična vzdigovavka	nosnounsni podizač	nosno-usneni podizač
c, c'	m. levator nasolabialis	nosno-ustnična vzdigovavka (c pov., c' glob. plast)	nosnounsni podizač (c pov., c' dub sloj)	nosno-usneni podizač (c pov., c' dub sloj)
d	m. dilatator naris apicalis	spr. širivka nozdrvi	vršni raširivač nozdrve	apikalni raširivač nozdrve
e	m. dilatator naris med.	sred. širivka nozdrvi	med. raširivač nozdrve	med. raširivač nozdrve
1	cartilago nasi lat. dors., pars rostr.	zg. str. nosni hrustanec, spr. del	dorz. lat. nosna hrskavica, pr. dio	dorz. lat. nosna rskavica, pr. deo

Slika 222, 223, 224, 225, 226: MIŠICE NA PODLAKTU IN ŠAPI (konj, govedo, prašič, pes) OZ. NA ROKI (človek) dorzolat. str., polshem. prikaz **MIŠIČI PODLAKTICE I ŠAPE (konj, govedo, svinja, pas) ODN. RUKE (čovek) dorzolat. str., polshem. prikaz** MIŠIČI PODLAKTA I PREDNJEG AUTOPODIJUMA (konj, goveče, svinja, pas) ODN. NA RUCI (čovek) dorzolat. str., polshem. prikaz

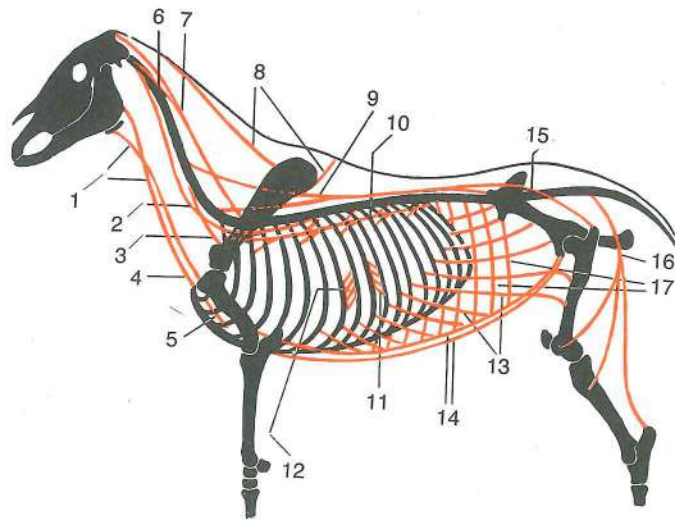
a	m. extensor carpi radialis	zun. koželjna m.	palčani ispružlač karpusa	žbični opružlač karpusa (Sl. 222 do 225)
a, a'	m. extensor carpi radialis longus, m. extensor carpi radialis brevis	dolga zun. koželjna m., kratka zun. koželjna m.	dugi palčani ispružlač karpusa, kratki palčani ispružlač karpusa	dugi žbični opružlač karpusa, kratki žbični opružlač karpusa (Sl. 226 a, a')
b, b'	kita oz. kite zun. koželjne m.	tetiva odn. tetive palčanog ispružlača karpusa	tetiva odn. tetive žbičnog opružlača karpusa	
c	m. extensor digit. communis	skupna iztegovavka prstov	zajednički ispružlač prstiju	zajednički opružlač prstiju (Sl. 222 do 226)
c'	m. extensor digit. communis, venter med.	skupna iztegovavka prstov, sred. trebuh	zajednički ispružlač prstiju, med. trebuh	zajednički opružlač prstiju, med. trebuh (Sl. 223, 224)
c''	m. extensor digit. communis, venter lat.	skupna iztegovavka prstov, str. trebuh	zajednički ispružlač prstiju, lat. trebuh	zajednički opružlač prstiju, lat. trebuh (Sl. 224)
d	m. extensor digit. communis, tendo	skupna iztegovavka prstov, kita	zajednički ispružlač prstiju, tetiva	zajednički opružlač prstiju, tetiva (Sl. 222 do 226)
d'	m. extensor digit. communis, tendo	skupna iztegovavka prstov, kita	zajednički ispružlač prstiju, tetiva	zajednički opružlač prstiju, tetiva (Sl. 223, 224, 225, 226)
d''	m. extensor digit. communis, tendo	skupna iztegovavka prstov, kita	zajednički ispružlač prstiju, tetiva	zajednički opružlač prstiju, tetiva (Sl. 224, 225, 226)
d'''	m. extensor digit. communis, tendo	skupna iztegovavka prstov, kita	zajednički ispružlač prstiju, tetiva	zajednički opružlač prstiju, tetiva (Sl. 225, 226)
d''''	m. extensor digit. communis, m. Phillipsi, tendo	skupna iztegovavka prstov, Phillipsova m., kita	zajednički ispružlač prstiju, Phillipsov m., tetiva	zajednički opružlač prstiju, Phillipsov m., tetiva (Sl. 222)
e	m. extensor digiti II	iztegovavka 2. prsta	ispružlač 2. prsta	opružlač 2. prsta (Sl. 224)
e'	m. extensor digiti I	iztegovavka 1. prsta	ispružlač 1. prsta	opružlač 1. prsta (Sl. 225, 226)



- f **m. extensor digit. lat.** str. iztegovavka prstov lat. *ispružáč prstiju* lat. opružáč prstiju (Sl. 222, 223, 224, 225, 226)
- f' **m. extensor digit. lat., venter caud.** skupna iztegovavka prstov, zd. truhuh zajednički ispružáč prstiju, strž. truhuh zajednički opružáč prstiju, kaud. truhuh (Sl. 224)
- g **m. extensor digit. lat., tendo s. tendines** str. iztegovavka prstov, kita oz. kite lat. *ispružáč prstiju, tetiva odn. tetive* lat. opružáč prstiju, tetiva odn. tetive (Sl. 222 do 226)
- g' **m. extensor digit. lat., tendo s. tendines** str. iztegovavka prstov, kita oz. kite lat. *ispružáč prstiju, tetiva odn. tetive* lat. opružáč prstiju, tetiva odn. tetive (Sl. 224, 225)
- g'' **m. extensor digit. lat., tendo s. tendines** str. iztegovavka prstov, kita oz. kite lat. *ispružáč prstiju, tetiva odn. tetive* lat. opružáč prstiju, tetiva odn. tetive (Sl. 225)
- h **m. extensor carpi ulnaris** zun. komolčna m. *lakteni ispružáč karpusa* lat. opružáč karpusa (Sl. 222 do 226)

i	<i>m. extensor carpi ulnaris, tendo s. tendines</i>	zun. komolčna m., kita oz. kite lakteni ispružlač karpusa, tetiva odn. tetive (Sl. 222 do 226)	zun. komolčna m., kita oz. kite lakatni opružlač karpusa, tetiva odn. tetive
i'	<i>m. extensor carpi ulnaris, tendo s. tendines</i>	zun. komolčna m., kita oz. kite lakteni ispružlač karpusa, tetiva odn. tetive (Sl. 222, 223, 224)	zun. komolčna m., kita oz. kite lakatni opružlač karpusa, tetiva odn. tetive
k	<i>m. flexor digit. prof., caput ulnare</i>	glob. upogibavka prstov, komolčna glava dub. sagibač prstiju, laktena glava	glob. upogibavka prstov, komolčna glava dub. savijač prstiju, lakatna glava (Sl. 222, 223, 224)
l	<i>m. brachioradialis</i>	nadlaktno-koželjna m.	<i>nadlaktično-palčani m.</i> nadlaktatno-žbični m. (Sl. 225, 226)
m	<i>m. abductor digiti I longus</i>	dolga odtegovavka 1. prsta	<i>dugi odmicač 1. prsta</i> dugi odmicač 1. prsta
n	<i>m. flexor digit. prof.</i>	glob. upogibavka prstov	<i>dub. sagibač prstiju</i> dub. savijač prstiju (Sl. 224)
o	<i>m. flexor carpi ulnaris</i>	not. komolčna m.	<i>lakteni sagibač karpusa</i> lakteni savijač karpusa (Sl. 225, 226)
p	<i>m. flexor digit. supf., tendo</i>	pov. upogibavka prstov, kita	<i>pov. sagibač prstiju, tetiva</i> pov. savijač prstiju, tetiva (Sl. 222, 223)
q	<i>m. flexor digit. prof., tendo</i>	glob. upogibavka prstov, kita	<i>dub. sagibač prstiju, tetiva</i> dub. savijač prstiju, tetiva (Sl. 222, 223)
r	<i>m. interosseus medius</i>	srednja medkostna m.	<i>srednji međukoštani m.</i> srednji medjukoštani m. (Sl. 222, 223)
s	<i>m. interosseus medius</i>	srednja medkostna m.	<i>srednji međukoštani m.</i> srednji medjukoštani m. (Sl. 223)
t	<i>m. anconaeus</i>	komolčna m.	<i>lakatni m.</i> lakatni m. (Sl. 226)

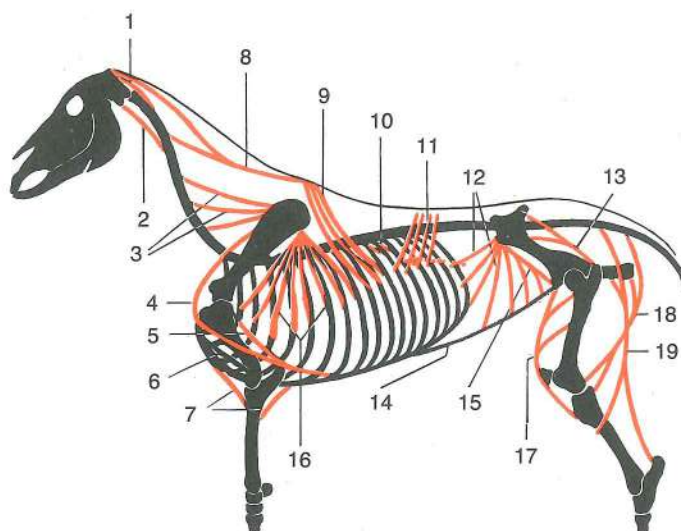
Slika 227, 228, 229: VLEČNE SILE DEBELNO-KONČINSKIH MIŠIC IN MIŠIC NA TELESNEM DEBLU (konj)
 SILE VLAKA IZ LOPATIČNO-TRUPNIH MIŠIČA I MIŠIČA NA TRUPU (konj) SILE VUČENJA MIŠIČA TRUPA I EKSTREMITETA I MIŠIČA NA TRUPU (konj)



227

Slika 227: 1	<i>m. sternohyoideus</i>	prsnično-jezičnična m.	<i>grudnično-jezični m.</i> grudno-jezični m.
2	<i>m. longus colli</i>	dolga vratna m.	<i>dugi m. vrata</i> dugi m. vrata
3	<i>m. scalenus</i>	stopničasta m.	<i>stepeničasti m.</i> stepeničasti m.
4	<i>m. sternocephalicus</i>	prsnično-doglavna m.	<i>grudnično-glavin m.</i> grudno-glavin m.
5	<i>m. rectus thoracis</i>	prema prsna m.	<i>ravni grudni m.</i> prav grudni m.
6	<i>m. longissimus atlantis</i>	najdaljša m. nosača	<i>dugački m. atlasa</i> dugi m. atlasa
7	<i>m. longissimus capitis</i>	najdaljša m. glave	<i>dugački m. glave</i> dugački m. glave
8	<i>m. rhomboideus</i>	rombasta m.	<i>romboidni m.</i> rombasti m.
9	<i>m. spinalis et semispinalis thoracis et cervicis</i>	prsna in vratna trnova in poltrnova m. trnasti i polutrnasti m. leđa i vrata	trnasti i polutrnasti m. leđa i vrata
9	<i>m. longissimus cervicis</i>	najdaljša vratna m.	<i>dugački m. vrata</i> dugački m. vrata
10	<i>m. iliocostalis</i>	črevnično-rebrna m.	<i>bočno-rebreni m.</i> bedreno-rebarni m.
11	<i>m. intercostalis ext.</i>	zun. medrebrna m.	<i>vanj. medurebreni m.</i> spolj. medjurebarni m.

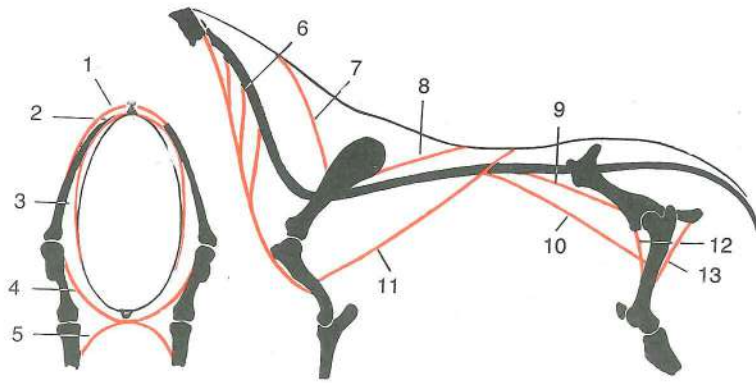
- 12 *m. intercostalis int.* not. medrebrna m. *nut. međurebreni m.* unut. medjurebarni m.
 13 *m. obliquus ext. abdominis* zun. poševna trebušna m. *kosi vanj. trbušni m.* kosi spolj. trbušni m.
 14 *m. rectus abdominis* prema trebušna m. *ravni trbušni m.* prav trbušni m.
 15 *m. glutaesus medius* srednja zadnjična m. *sred. sapni m.* sred. sapni m.
 16 *m. biceps femoris* dvoglava stegenska m.
 17 *m. transversus abdominis* prečna trebušna m. *poprečni trbušni m.* poprečni trbušni m.



228

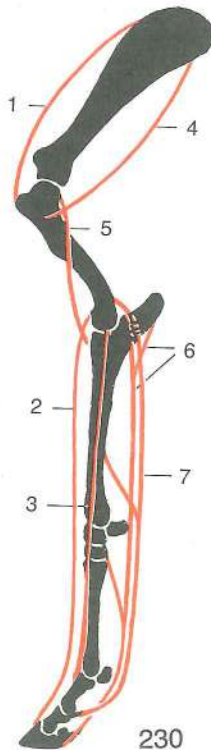
- Slika 228: 1 *mm. recti capitis dorss.* zg. preme m. glave *dorz. ravni m. glave* dorz. pravi m. glave
 2 *m. longus capitis* dolga m. glave *dugi m. glave* dugi m. glave
 3 *m. serratus ventr. cervicis* sp. nazobčana vratna m. *ventr. vratni zubasti m.* ventr. vratni zupčasti m.
 4 *m. subclavius* podključnična m. *podključnjačni m.* podključnjačni m.
 5 *m. pectoralis prof. (m. pectoralis ascendens)* glob. prsna m. (navzgornja prsna m.) *dub. prsni m. (uzlazni grudni m.)* dub. grudni m. (asc. grudni m.)
 6 *m. pectoralis desc.* navzdoljnja prsna m. *silazni prsni m.* silazni grudni m.
 7 *m. pectoralis transv.* prečna prsna m. *poprečni prsni m.* poprečni grudni m.
 8 *m. splenius* jermenasta m. *pločasti vratni m.* pločasti vratni m.
 9 *m. serratus dors. cran.* spr. zg. nazobčana m. *dorz. kran. zubasti m.* dorz. kran. zupčasti m.
 10 *mm. levatores costarum* vzdigovavke reber *podizači rebara* podizači rebara
 11 *m. serratus dors. caud.* zd. zg. nazobčana m. *dorz. kaud. zubasti m.* dorz. kaud. zupčasti m.
 12 *m. obliquus int. abdominis* not. poševna trebušna m. *kosi nut. trbušni m.* kosi unut. trbušni m.
 13 *m. glutaesus medius* srednja zadnjična m. *sred. sapni m.* sred. sapni m.
 14 *linea alba* bela črta *bijela linija* bela linija
 15 *lig. inguinale* dimeljska vez *preponska sveza* preponski lig.
 16 *m. serratus ventr. thoracis* prsna sp. nazobčana m. *ventr. grudni zubasti m.* ventr. grudni zupčasti m.
 17 *m. quadriceps femoris* četveroglava stegenska m. *četveroglavi bedreni m.* četvoroglavi butni m.
 18 *m. semimembranosus* polvezivna m. *poluopnasti m.* poluopnasti m.
 19 *m. semitendinosus* polkitasta m. *polutetivasti m.* polutetivasti m.

- Slika 229: 1 *m. trapezius* kapucasta m. *trapezoidni m.* trapezasti m.
 2 *m. rhomboideus* rombasta m. *romboidni m.* rombasti m.
 3 *m. serratus ventr.* sp. nazobčana m. *ventr. zubasti m.* ventr. zupčasti m.
 4 *m. pectoralis prof. (m. pectoralis asc.)* glob. prsna m. (navzgornja prsna m.) *dub. prsni m. (uzlazni grudni m.)* dub. grudni m. (asc. grudni m.)
 5 *m. pectoralis transv.* prečna prsna m. *poprečni prsni m.* poprečni grudni m.
 6 *m. brachiocephalicus* nadlaktno-doglavna m. *nadlaktično-glavin m.* nadlaktatno-glaveni m.

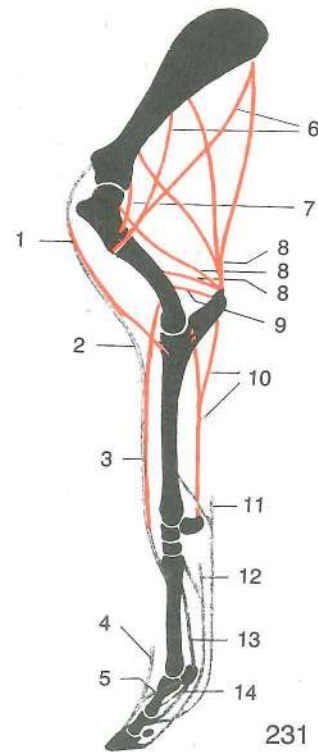


229

- | | | | |
|----|--------------------------------------|--------------------------|--|
| 7 | m. trapezius, pars cervicalis | kapucasta m., vratni del | <i>trapezoidni m., vratni dio</i> |
| | trapezasti m., vratni deo | | |
| 8 | m. trapezius, pars thoracica | kapucasta m., prsni del | <i>trapezoidni m., prsni dio</i> |
| | trapezasti m., grudni deo | | |
| 9 | m. psoas minor | manjša ledvena m. | <i>mali slabinski m. mali slabinski m.</i> |
| 10 | m. iliopsoas | črevnično-ledvena m., | <i>bočno-slabinski m. bedreno-slabinski m.</i> |
| | | | |
| 11 | m. latissimus dorsi | najširša hrbtna m. | <i>široki ledni m. široki ledjni m.</i> |
| 12 | m. pectineus | grebenka | <i>grebenasti m. grebenški m.</i> |
| 13 | m. adductor | pritegovavka | <i>primični m. m. primicač</i> |



230



231

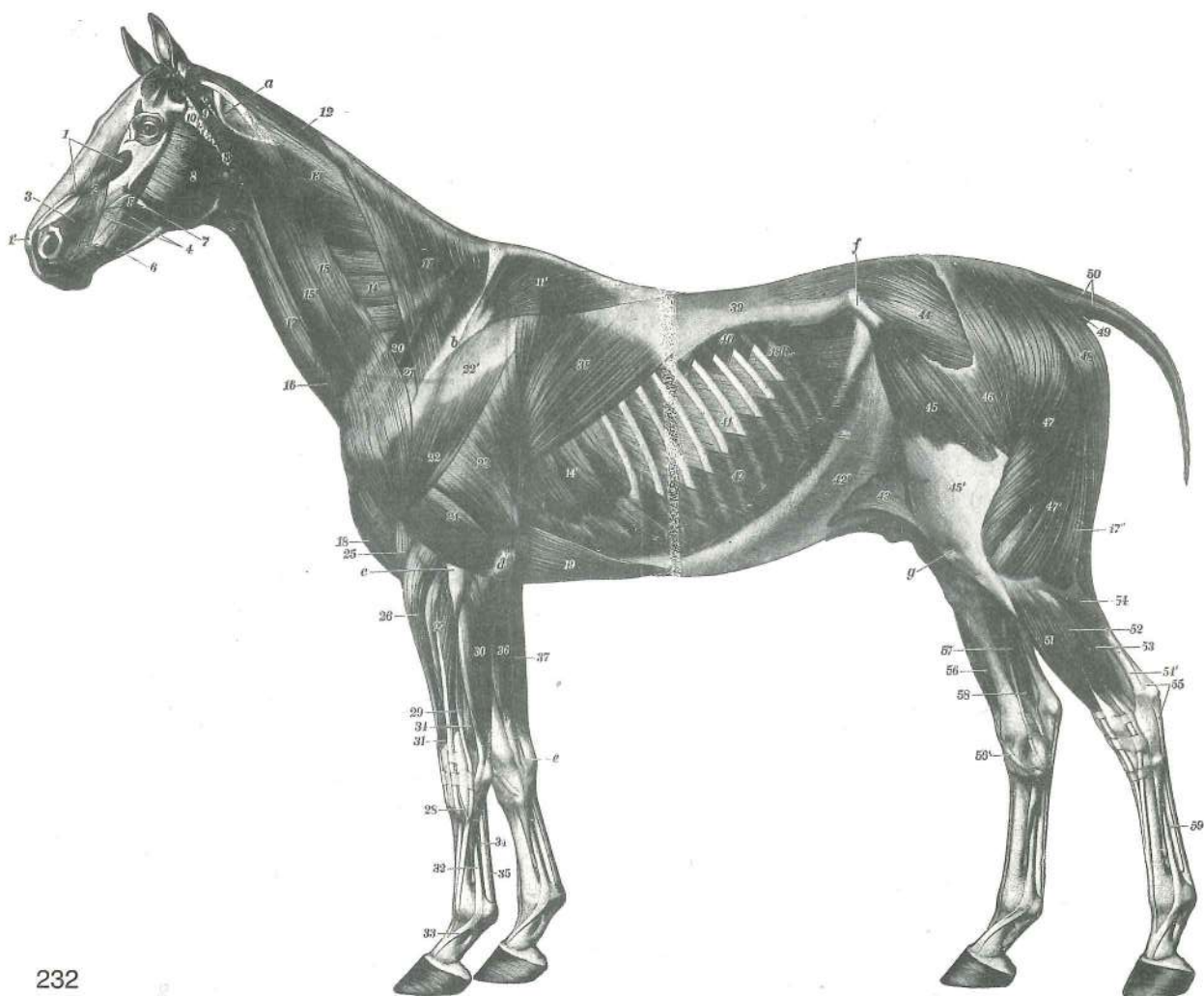
Slika 230, 231: VLEČNE SILE MIŠIČ IN NATEZNIH VEZI NA SPREDNEM UDU (konj) SILE VLAKA MIŠIČA I NATEZNIH SVEZA NA PREDNJOJ NOZI (konj) SILE VUČENJA MIŠIČA I ZATEZNIH VEZA NA PREDNJEM EKSTREMITETU (konj)

- | | | | |
|--------------|------------------------------------|--------------------------|---|
| Slika 230: 1 | m. supraspinatus | nadgrebenka | <i>nadgrebenski m. nadgrebeni m.</i> |
| 2 | m. extensor digit. communis | skupna iztegavavka prsta | <i>zajednički ispružlač prsta</i> |
| 3 | m. extensor digit. lat. | str. iztegavavka prsta | <i>lat. ispružlač prsta lat. opružlač prsta</i> |
| 4 | m. infraspinatus | podgrebenka | <i>podgrebenski m. podgrebeni m.</i> |
| 5 | m. brachialis | nadlaktna m. | <i>nadlaktični m. nadlaktatni m.</i> |
| 6 | m. flexor digit. prof. | glob. upogibavka prsta | <i>dub. sagibač prsta dub. savijač prsta</i> |
| 7 | m. flexor digit. supf. | pov. upogibavka prsta | <i>pov. sagibač prsta pov. savijač prsta</i> |

- Slika 231: 1 **m. biceps brachii** dvoglava nadlaktna m. *dvoglavi nadlaktični m.* dvoglavi nadlaktatni m.
- 2 **lacertus fibrosus** vezivni povezek *fibrozni trak* fibrozni trak
- 3 **m. extensor carpi radialis** zun. koželjna m. *palčani ispružać karpusa* žbični opružać karpusa
- 4 **m. extensor digit. communis, tendo** skupna iztegovavka prsta, kita *zajednički ispružać prsta, tetiva* zajednički opružać prsta, tetiva
- 5 **m. interosseus medius, ramus accessorius** srednja medkostna m., dodatna veja *srednji međukoštani m., potporna grana* srednji medjukoštani m., potporna grana
- 6 **m. deltoideus** trikotna m. *deltoidni m.* deltasti m.
- 7 **m. teres minor** manjša okrogla mišica *mali vretenasti m.* mali obli m.
- 8 **m. triceps brachii, caput longum, laterale, mediale** triglava nadlaktna m., dolga, str., sred. glava *troglavi nadlaktični m., duga, lat., med. glava* troglavi m. nadlakta, duga, lat., med. glava
- 9 **m. anconaeus** komolčna m. *lakatni m.* lakatni m.
- 10 **m. flexor carpi ulnaris** not. komolčna m. *lakteni sagibač karpusa* lakteni savijač karpusa
- 11 **m. flexor digit. supf., tendo, lig. accessorium** pov. upogibavka prsta, kita, dodatna vez *pov. sagibač prsta, tetiva, potporna sveza* pov. savijač prsta, tetiva, potporni lig.
- 12 **m. flexor digit. prof., tendo, lig. accessorium** glob. upogibavka prsta, kita, dodatna vez *dub. sagibač prsta, tetiva, potporna sveza* dub. savijač prsta, tetiva, akcesorni lig.
- 13 **m. interosseus medius** srednja medkostna m. *sred. međukoštani m.* sred. medjukoštani m.
- 14 **lig. sesamoideum rectum, ligg. sesamoidea obliqua** prema sezamoidna vez, poševni sezamoidni vezi *ravna sezamoidna sveza, kose sezamoidne sveze* prav sezamoidni lig., kosi sezamoidni lig.

Slika 232: MIŠICE NA GLAVI, SPREDNJEM IN ZADNJEM DELU TELESA (konj) I. str. *MIŠIČI GLAVE, PREDNJEG I STRAŽNJEG DIJELA TIJELA (konj) I. str.* MIŠIČI GLAVE, PREDNJEG I ZADNJEG DELA TELA (konj) I. str.

- 1 **m. levator labii superioris** vzdigovavka zg. ustnice *gornjeusneni podizač* podizač gor. usne
- 1' skupna končna kita obeh vzdigovavk *zajednička završna tetiva oba podizača* zajednička završna tetiva oba podizača
- 2 **m. levator nasolabialis** nosno-ustnična vzdigovavka *nosno-usneni podizač* nosno-usneni podizač
- 3 **m. caninus** čeljustno-nosna m. *nosno-čeljustni m.* nosno-gornjovilični m.
- 4 **m. buccinator** trobivka *obrazni m.* obrazni m.
- 5 **m. zygomaticus** ličnična m. *jagodično-usneni m.* jagodično-usneni m.
- 6 **m. depressor labii inferioris** povešavka sp. ustnice *spuštač do. usne* spuštač donje usne
- 7 **ductus parotideus** izvodilo obušesne žleze *zaušni slinovod* zaušni slinovod
- 8 **m. masseter** zun. žvekavka *žvačni m.* veliki spolj. žvakač
- 9 **m. parotidoauricularis** potegovavka uhlja navzdol *zaušno-uščani m.* zaušno-ušni m.
- 10 **glandula parotis** obušesna žleza *zaušna slinovnica* zaušna slinska žlezda
- 11, 11' **m. trapezius** kapucasta m. *trapezoidni m.* trapezni m.
- 12 **m. rhomboideus cervicis** vratna rombasta m. *vratni romboidni m.* vratni rombasti m.
- 13 **m. splenius** jermenasta m. *pločasti vratni m.* pločasti m.
- 14, 14' **m. serratus ventr.** sp. nazobčana m. *ventr. zubasti m.* ventr. zupčasti m.
- 15 **m. omotransversarius** plečno-vratna m. *plečno-poprečni m.* lopatično-transverz. m.
- 15' **m. brachiocephalicus** nadlaktno-doglavna m. *nadlaktično-glavin m.* nadlaktatno-glaveni m.
- 16 **m. cutaneus colli** vratna kožna m. *kožni vratni m.* kožni vratni m.
- 17 **m. sternomandibularis** prsnično-spodnječeljustnična m. *grudnično-vilični m.* grudno-donjovilični m.
- 18 **m. pectoralis desc.** navzdolnja prsna m. *silazni prsni m.* silazni grudni m.
- 19 **m. pectoralis prof.** glob. prsna m. *dub. prsni m.* dub. grudni m.
- 20 **m. subclavius** podključnična m. *potključnjačni m.* potključnjačni m.
- 21 **m. supraspinatus** nadgrebenka *nadgrebenski m.* nadgrebeni m.
- 22, 22' **m. deltoideus** trikotna m. *deltoidni m.* deltoidni m.



232

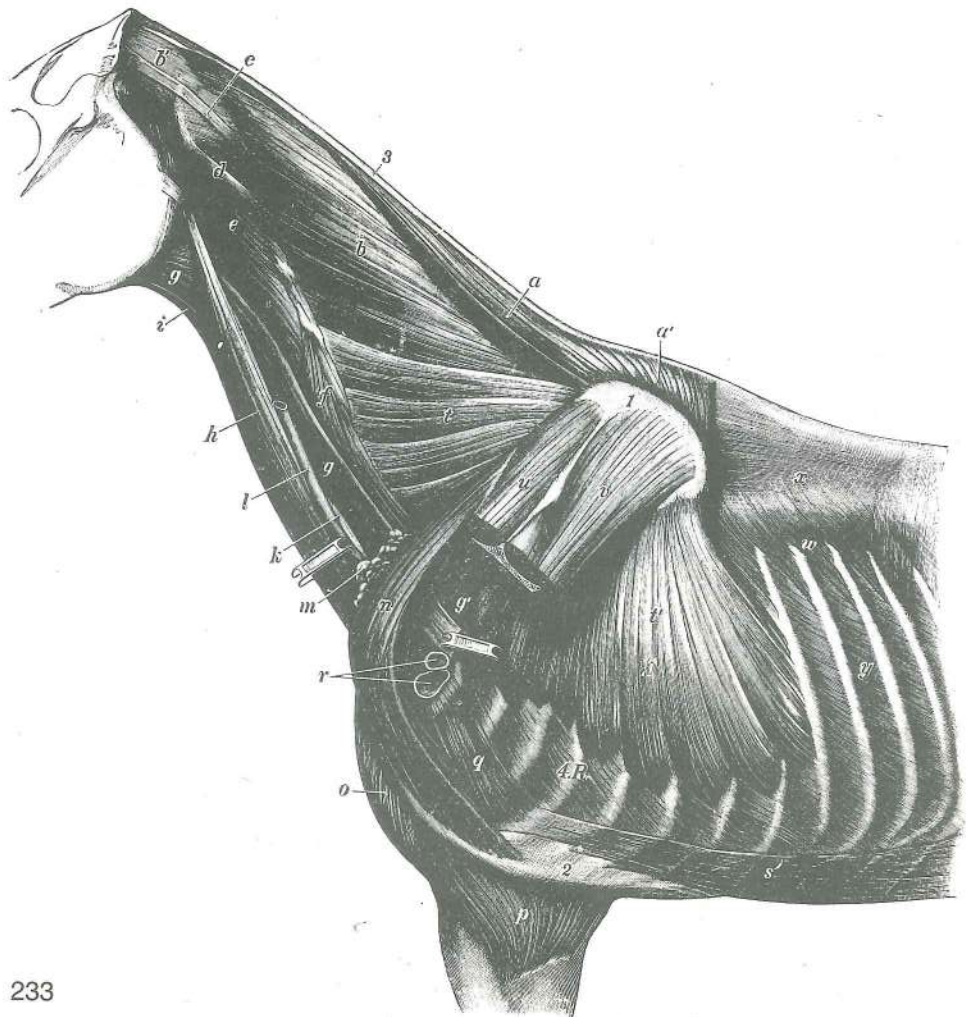
- 23 **m. triceps brachii, caput longum** triglava nadlaktna m., dolga glava troglavi nadlaktični m., duga glava troglavi nadlaktatni m., duga glava
- 24 **m. triceps brachii, caput lat.** triglava nadlaktna m., str. glava troglavi nadlaktični m., lat. glava troglavi nadlaktatni m., lat. glava
- 25 **m. brachialis** nadlaktna m. nadlaktični m. nadlaktatni m.
- 26 **m. extensor carpi radialis** zun. koželjna m. palčani ispružać karpusa žbični opružać karpusa
- 27 **m. extensor digiti communis** skupna iztegovavka prsta zajednički ispružać prsta zajednički opružać prsta
- 28 **m. extensor digiti communis** skupna iztegovavka prsta (kita Phillipsove m.) zajednički ispružać prsta (tetiva Phillipsove m.) zajednički opružać prsta (tetiva Phillipsovog m.)
- 29 **m. extensor digiti lat.** str. iztegovavka prsta lat. ispružać prsta lat. opružać prsta
- 30 **m. extensor carpi ulnaris** zun. komolčna m. lakteni ispružać karpusa lakatični opružać prsta
- 31 **m. abductor digiti I (pollicis) longus** dolga odtegovavka prvega prsta (palca) (poševna podlaktna m.) dugi odmicač prvog prsta dugi odmicač prvog prsta
- 32, 33 **m. interosseus medius** srednja medkostna m., spojni krak s skupno iztegovavko prsta srednji međukoštani m., spojni krak za zajednički ispružać prsta srednji međjukoštani m., spojni krak za zajednički opružać prsta
- 34, 34 **m. flexor digiti prof.** glob. upogibavka prsta dub. sagibač prsta dub. savijač prsta
- 35 **m. flexor digiti sup., tendo** pov. upogibavka prsta, kita pov. sagibač prsta, tetiva pov. savijač prsta, tetiva
- 36 **m. flexor carpi radialis** not. koželjna m. palčani sagibač karpusa žbični savijač karpusa
- 37 **m. flexor carpi ulnaris** not. komolčna m. lakteni sagibač karpusa lakatični savijač karpusa

38	m. latissimus dorsi	najširša hrbtna m.	<i>široki ledni m.</i>	široki m. leđa
39	fascia thoracolumbalis	prsno-ledvena fascija	<i>grudno-slabinska fascija</i>	
		grudno-slabinska fascija		
40	m. serratus dors. caud.	zd. zg. nazobčana m.	<i>dorz. kaud. zubasti m.</i>	
		dorz. kaud. zupčasti m.		
41	m. intercostalis ext.	zun. medrebrna m.	<i>vanj. međurebreni m.</i>	spolj. medjurebarni m.
42, 42'	m. obliquus ext. abdominis, aponeurosis	zun. poševna trebušna m., preprega		
		<i>kosi vanj. trbušni m., aponeuroza</i>	spolj. kosi trbušni m., aponeuroza	
43	plica lateris	bočna guba	<i>koljeni nabor</i>	koleni nabor
44	m. gluteus medius	srednja zadnjična m.	<i>sred. sapni m.</i>	sred. sapni m.
45	m. tensor fasciae latae	nategovavka široke fascije	<i>napinjač široke fascije</i>	
		zatezač široke fascije		
46	m. gluteus supf.	pov. zadnjična m.	<i>pov. sapni m.</i>	pov. sapni m.
47, 47', 47''	m. biceps femoris	dvoglava stegenska m.	<i>dvoglavi bedreni m.</i>	
		dvoglavi butni m.		
48	m. semitendinosus	polkitasta m.	<i>polutetivasti m.</i>	polutetivasti m.
49	m. coccygeus	potegovavka repa v stran	<i>repni mišić</i>	repni mišić
50	m. sacrococcygeus dors.	vzdigovavka repa	<i>dorz. krstačno-repni m.</i>	
		dorz. krsno-repni m.		
51	m. extensor digit. longus	dolga prstna iztegovavka	<i>dugi ispružać prsta</i>	
		dugi opružać prsta		
52	m. extensor digit. lat.	str. prstna iztegovavka	<i>lat. ispružać prsta</i>	lat. opružać prsta
53	m. flexor digiti I (hallucis) longus, m. tibialis caud.	dolga upogibavka 1. prsta (nožnega palca), zd. golenična m.	<i>dugi sagibač 1. prsta, strž. goljenični m.</i>	dugi savijač 1. prsta, kaud. golenjačni m.
54	m. gastrocnemius, caput lat.	mečna m., str. glava	<i>trbušasti goljenični m., lat. glava</i>	
		trbušasti m. goleni, lat. glava		
54'	tendo gastrocnemius	kita mečne m. (Ahilova kita)	<i>tetiva trbušastog goljeničnog m. (Ahilova tetiva)</i>	tetiva trbušastog m. goleni (Ahilova tetiva)
55	m. flexor digit. supf., tendo	pov. prstna upogibavka, kita	<i>pov. sagibač prsta, tetiva</i>	
		pov. savijač prsta, tetiva		
56, 56'	m. tibialis cran., tendo	spr. golenična m. (56' med. končna kita)	<i>pr. goljenični m. (56' med. završna tetiva)</i>	
		kran. golenjačni m. (56' med. završna tetiva)		
57	m. flexor digit. longus	dolga prstna upogibavka	<i>dugi sagibač prsta</i>	
		dugi savijač prsta		
58	m. flexor digiti I (hallucis) longus, m. tibialis caud.	dolga upogibavka 1. prsta (nožnega palca), zd. golenična m.	<i>dugi sagibač 1. prsta, strž. goljenični m.</i>	dugi savijač 1. prsta, kaud. golenjačni m.
59	m. flexor digit. prof., tendo	glob. upogibavka prstov, kita	<i>dub. sagibač prsta, tetiva</i>	
		dub. savijač prsta, tetiva		
a	atlas, processus transv.	nosač, prečni pod.	<i>atlas, poprečni izd.</i>	
		atlas, poprečni izd.		
b	spina scapulae	greben plečnice	<i>lopaticni greben</i>	greben lopatice
c	humerus, epicondylus lat.	nadlahtnica, str. nadčvršek	<i>nadlaktica, lat. epikondil</i>	
		nadlaktica, lat. epikondil		
d	olecranon	kljukica	<i>lakatni izd.</i>	lakatni izd.
e	os carpi accessorium	privesna zapestnica	<i>dodatna karpalna kost</i>	akcesorna karpalna kost
f	tuber coxae	kolčnična grča	<i>bočna kvrga</i>	bedrena kvrga
g	patella	pogačica (iver)	<i>iver</i>	čašica (iver)
18.R.	costa XVIII	18. rebro	<i>18. rebro</i>	18. rebro

Slika 233: DEBELNO-PLEČNO MIŠIČJE (konj) globlja plast LOPATIČNO-TRUPNI MIŠIĆI (konj) dublji sloj
MIŠIĆI TRUPA I LOPATICE (konj) dublji sloj

L. plečnica je delno odžagana. L. lopatica je djelom odrezana. L. lopatica je delimično odstranjena.

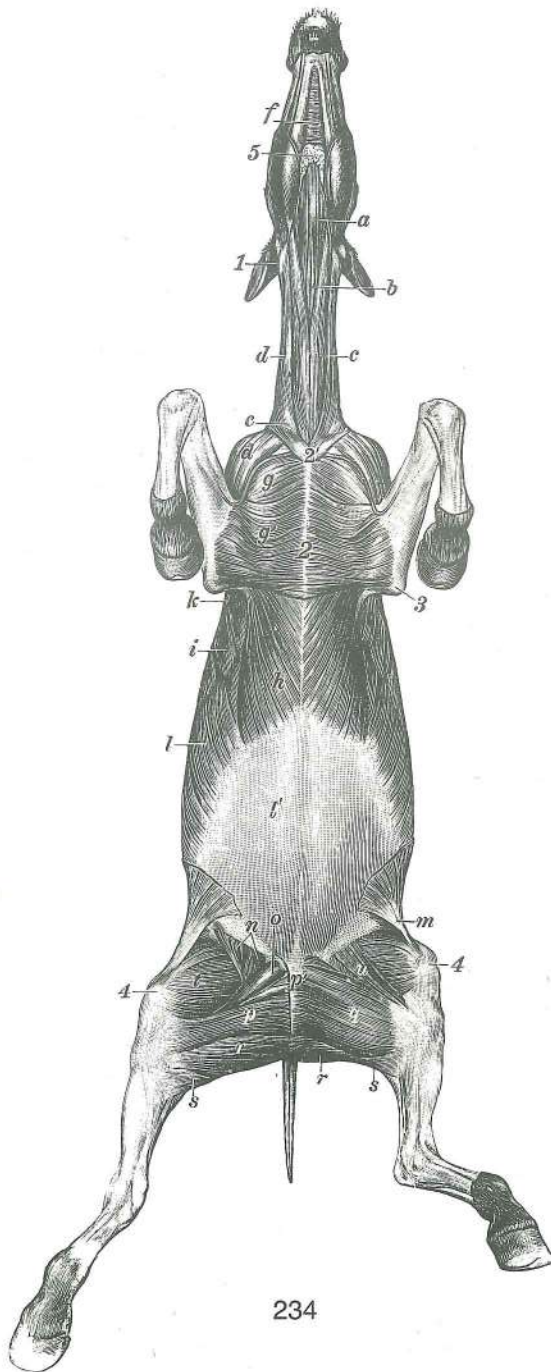
- a, a' **m. rhomboideus cervicis, m. rhomboideus thoracis** vratna rombasta m., prsna rombasta m. *vratni romboidni m., grudni romboidni m.* vratni romboidni m., torakalni romboidni m.
- b, b' **m. splenius cervicis, aponeurosis** vratna jermenasta m., preprega *pločasti vratni m., aponeuroza* pločasti vratni m., aponeuroza
- c **m. longissimus capitis, tendo** najdaljša m. glave, kita *dugački m. glave, tetiva* dugački m. glave, tetiva



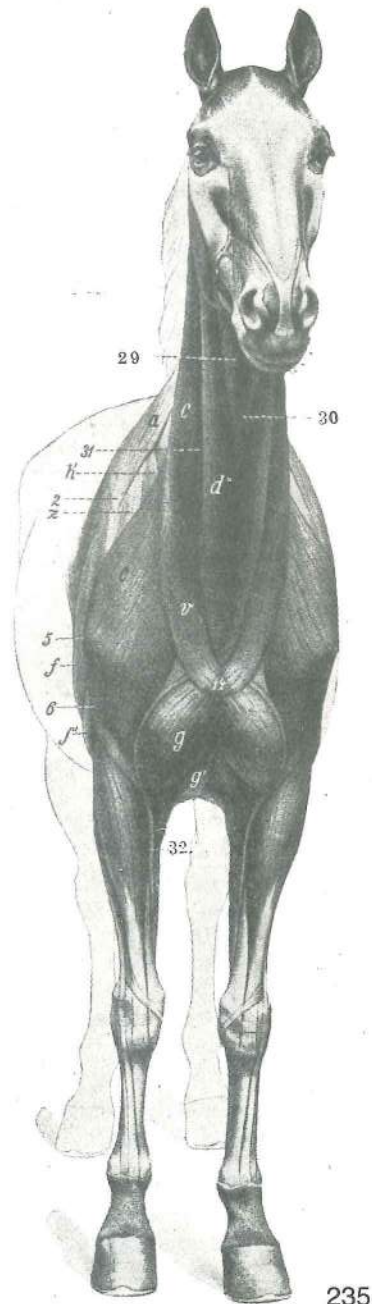
233

- d ***m. longissimus atlantis, tendo*** najdaljša nosačeva m., kita *dugački m. atlasa, tetiva* dugački m. atlasa, tetiva
- e ***m. longus capitis*** dolga m. glave *dugi m. glave* dugi m. glave
- f ***m. scalenus*** stopničasta m. *stepeničasti m.* stepeničasti m.
- g, g, g' ***m. omohyoideus, aponeurosis*** plečno-jezični m., preprega (odrezana) *lopatično-jezični m., aponeuroza (odrezana)* lopatično-jezični m., aponeuroza (odsečena)
- h ***m. sternomandibularis*** prsnično-spodnječeljustnična m. *grudnično-vilični m.* grudno-donjovilični m.
- i ***m. sternohyoideus*** prsnično-jezičnična m. *grudnično-jezični m.* grudno-jezični m.
- k ***a. carotis communis*** glavna vratna utripalnica *zajednička karotidna a.* zajednička karotidna a.
- l ***v. jugularis*** jugularna v. *jugularna v.* jugularna v.
- m ***Inn. cervicales supf.*** pov. vratne bezgavke *pov. vratni limfni čvorovi* pov. vratni limfni čvorovi
- n ***m. subclavius*** potključnična m. *potključnjačni m.* potključnjačni m.
- o ***m. pectoralis desc.*** navzdolnja prsna m. *silazni prsni m.* silazni grudni m.
- p ***m. pectoralis transv.*** prečna prsna m. *poprečni prsni m.* poprečni grudni m.
- q ***m. rectus thoracis*** prema prsna m. *ravni grudni m.* prav grudni m.
- r pazdušna obtočila *pazušne krvne žile* pazušni krvni sudovi
- s ***m. rectus abdominis*** prema trebušna m. *ravni trbušni m.* prav trbušni m.
- t ***m. serratus ventr. cervicis*** vratna sp. nazobčana m. *ventr. vratni zubasti m.* vratni ventr. zupčasti m.
- t' ***m. serratus ventr. thoracis*** prsna sp. nazobčana m. *ventr. grudni zubasti m.* grudni ventr. zupčasti m.
- u ***m. supraspinatus*** nadgrebenka *nadgrebenski m.* nadgrebeni m.
- v ***m. infraspinatus*** podgrebenka *podgrebenski m.* podgrebeni m.
- w ***m. serratus dors. cran.*** spr. zg. nazobčana m. *dorz. kran. zubasti m.* kran. dorz. zupčasti m.

x	fascia thoracolumbalis	prsno-ledvena fascija	grudno-slabinska fascija	
		grudno-slabinska fascija		
y	m. intercostalis ext.	zun. medrebrna m.	vanj. medurebreni m.	
		spolj. medjurebarni m.		
1	cartilago scapulae	plečnični hrustanec	lopatična hrskavica	lopatična rskavica
2	sternum	prsница	grudnica	grudna kost
3	funiculus nuchae	tilnikova vrv	šijni trak	šijno uže
4.R.	costa IV	4. rebro	4. rebro	4. rebro



234



235

Slika 234: MIŠICE TRUPA IN UDOV (konj) sp. str. MIŠIČI TRUPA I UDOVA (konj) do. str. MIŠIČI TRUPA I EKSTREMITETA (konj) ventr. str.

a	m. omohyoideus	plečno-jezičnična m.	plečno-jezični m.	lopatično-jezični m.
b	m. sternohyoideus	prsnično-jezičnična m.	grudnično-jezični m.	grudno-jezični m.
c	m. sternocephalicus	prsnično-doglavna m.	grudnično-glavin m.	grudno-glaveni m.

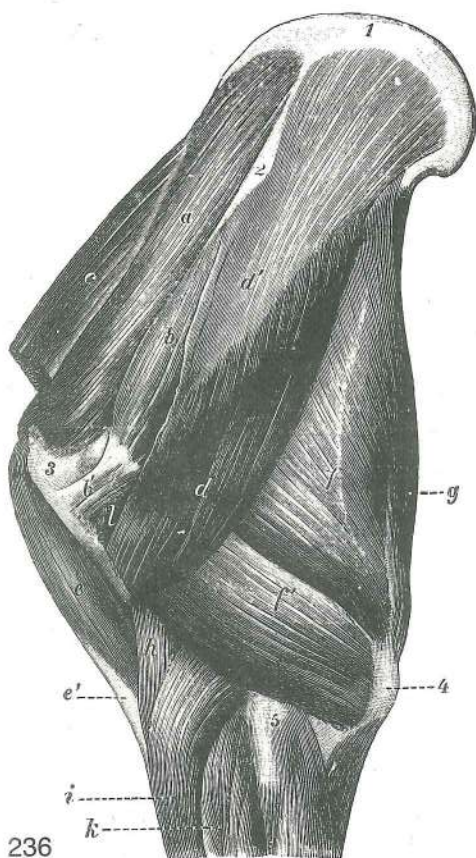
d, d	m. brachiocephalicus	nadlaktno-doglavna m.	<i>nadlaktično-glavin m.</i>
		nadlaktatno-glaveni m.	
e	m. cutaneus colli	vratna kožna m.	<i>kožni vratni m.</i> kožni m. vrata
f	m. mylohyoideus	spodnječelustnično-jezičnična m.	<i>međuvilični m.</i>
		međuvilični m. (milohioidni m.)	
g	m. pectoralis desc.	navzdolnja prsna m.	<i>silazni prsni m.</i> silazni grudni m.
g'	m. pectoralis transv.	prečna prsna m.	<i>poprečni prsni m.</i> poprečni grudni m.
h	m. pectoralis prof.	glob. prsna m.	<i>dub. prsni m.</i> dub. grudni m.
i	m. serratus ventr. thoracis	prsna sp. nazobčana m.	<i>ventr. grudni zubasti m.</i>
		torakalni ventr. zupčasti m.	
k	m. latissimus dorsi	najširša hrbtna m.	<i>široki leđni m.</i> široki leđni m.
l, l'	m. obliquus ext. abdominis, aponeurosis — tunica flava abdominis	zun. poševna trebušna m., preprega — rumena trebušna plast	<i>kosi vanj. trbušni m., aponeuroza-žuta trbušna opna</i>
		spolj. kosi trbušni m., aponeuroza-žuta duboka trbušna fascija	
m	m. plica lateris	bočna guba	<i>koljeni nabor</i> koljeni nabor
n	m. iliopsoas	črevnično-ledvena m.	<i>bočno-slabinski m.</i> bedreno-slabinski m.
o	m. pectineus	grebenka	<i>grebenasti m.</i> grebenski m.
p, p'	m. adductor	pritegovavka	<i>primični m.</i> m. primicač
q	m. gracilis	sloka m.	<i>tankoviti m.</i> tankoviti m.
r, r	m. semimembranosus	polvezivna m.	<i>poluopnasti m.</i> poluopnasti m.
s, s	m. semitendinosus	polkitasta m.	<i>polutetivasti m.</i> polutetivasti m.
t	m. vastus med.	sred. mogočna m.	<i>med. snažni m.</i> med. snažni m.
u	m. sartorius	krojaška m.	<i>dugi bedreni m.</i> krojački m.
1	atlas, proc. transv.	nosač, prečni pod.	<i>nosač, poprečni izd.</i> nosač, poprečni izd.
2, 2'	sternum, manubrium sterni	prsna, ročaj prsnice	<i>grudnica, držak grudnice</i>
		grudna kost, držak grudne kosti	
3	olecranon	kljukica	<i>lakatni izd.</i> lakatni izd.
4	patella	pogačica (iver)	<i>iver</i> čašica (iver)
5	lnn. mandibulares	spodnječeljustne bezgavke	<i>vilični limf. čvorovi</i> donjovilični limf. čvorovi

Slika 235: MIŠIČJE NA VRATU IN PRSIH (konj) spr. str. MIŠIČI NA VRATU I GRUDIMA (konj) pr. str.
MIŠIČI NA VRATU I GRUDIMA (konj) pr. str.

2	spina scapulae	plečnični greben	<i>lopaticni greben</i> lopaticni greben
5	tuberculum majus	večja grbica	<i>velika kvrga</i> velika kvrga
6	tuberositas deltoidea	deltoidna grbavina	<i>deltoidna kvrga</i> deltoidna rapava kvržica
14	manubrium sterni	ročaj prsnice	<i>držak grudnice</i> držak grudne kosti
29	m. omohyoideus	plečno-jezičnična m.	<i>plečno-jezični m.</i> lopaticno-jezični m.
30	m. sternohyoideus, m. sternothyroideus	prsnično-jezičnična m., prsnično-ščitna m.	<i>grudnično-jezični m., grudnično-štitasti m.</i> grudno-jezični m., grudno-štitasti m.
31	v. jugularis	jugularna v.	<i>jugularna v.</i> jugularna v.
32	v. cephalica	doglavna m.	<i>cefalična v.</i> cefalična v.
a	m. trapezius	kapucasta m.	<i>trapezoidni m.</i> trapezni m.
c, c	m. brachiocephalicus	nadlaktno-doglavna m.	<i>nadlaktično-glavin m.</i>
		nadlaktatno-glaveni m.	
d	m. sternomandibularis	prsnično-spodnječeljustnična m.	<i>grudnično-vilični m.</i>
		grudno-donjovilični m.	
f, f'	m. triceps brachii, caput longum (f' caput lat.)	triglava nadlaktna m., dolga glava (f' str. glava)	<i>troglavi nadlaktični m., duga glava (f' lat. glava)</i> troglavi m.
		nadlakta, duga glava (f' lat. glava)	
g	m. pectoralis desc.	navzdolnja prsna m.	<i>silazni prsni m.</i> silazni grudni m.
g'	m. pectoralis transv.	prečna prsna m.	<i>poprečni prsni m.</i> poprečni grudni m.
h	m. subclavius	podključnična m.	<i>potključnjačni m.</i> potključnjačni m.
v	m. cutaneus colli	kožna vratna m.	<i>kožni vratni m.</i> kožni m. vrata
z	m. supraspinatus	nadgrebenka	<i>nadgrebenski m.</i> nadgrebeni m.

Slika 236: MIŠICE NA LATERALNI STRANI PLEČNICE IN NADLAHTNICE (konj) MIŠIČI NA LATERALNOJ STRANI LOPATICE I NADLAKTICE (konj)
STRANI LOPATICE I NADLAKTICE (konj) MIŠIČI NA LATERALNOJ STRANI LOPATICE I NADLAKTICE (konj)

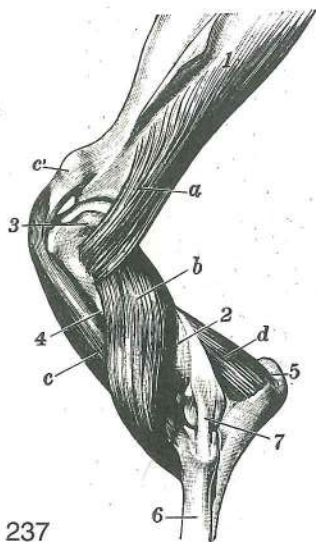
a	m. supraspinatus	nadgrebenka	<i>nadgrebenski m.</i> nadgrebeni m.
b, b'	m. infraspinatus	podgrebenka	<i>podgrebenski m.</i> podgrebeni m.
c	m. subclavius	podključnična m.	<i>potključnjačni m.</i> potključnjačni m.
d, d'	m. deltoideus, aponeurosis	trikotna m., preprega	<i>deltoidni m., aponeuroza</i> deltoidni m., aponeuroza



236

- m. biceps brachii, lacertus fibrosus (e')** dvoglava nadlaktna m., vezivni povezek (e') **dvoglavi nadlaktični m.**, **fibrozni trak (e')** dvoglavi m. nadlakta, fibrozni trak (e')
- f, f' **m. triceps brachii, caput longum (f' caput lat.)** triglava nadlaktna m., dolga glava (f' str. glava) **troglavi nadlaktični m.**, **duga glava (f' lat. glava)** troglavi m. nadlakta, duga glava (f' lat. glava)
- g **m. tensor fasciae antebrachii** nategovavka podlaktne fascije **napinjač podlaktične fascije** zatezač podlaktne fascije
- h **m. brachialis** nadlaktna m. **nadlaktični m.** nadlaktični m.
- i **m. extensor carpi radialis** zun. koželjna m. **palčani ispružać karpusa** žbični opružać karpusa
- k **m. extensor digit. communis** skupna prstna iztegovavka **zajednički ispružać prsta** zajednički opružać prsta
- l **m. teres minor** manjša okrogla m. **mali vretenasti m.** mali obli m.
- 1 **cartilago scapulae** plečnični hrustanec **lopatična hrskavica** lopotična rskavica
- 2 **tuber spine scapulae** grba plečničnega grebena **zadebljanje lopotičnog grebena** zadebljanje grebena lopotice
- 3 **tuberculum majus humeri** večja grbica nadlahtnice **velika kvrga nadlaktice** velika kvrga nadlaktice
- 4 **olecranon** kljukica **lakatni izd.** lakatni izd.
- 5 **epicondylus lat.** str. nadčvršek **lat. epikondil** lat. epikondil

Slika 237: MIŠICE OB PLEČNEM SKLEPU IN NA NADLAHTNICI (konj) najgloblja plast **MIŠIČI RAMENSKOG ZGLOBA I NADLAKTICE (konj)** najdubljji sloj **MIŠIČI RAMENOG ZGLOBA I NADLAKTICE (konj)** najdubljji sloj

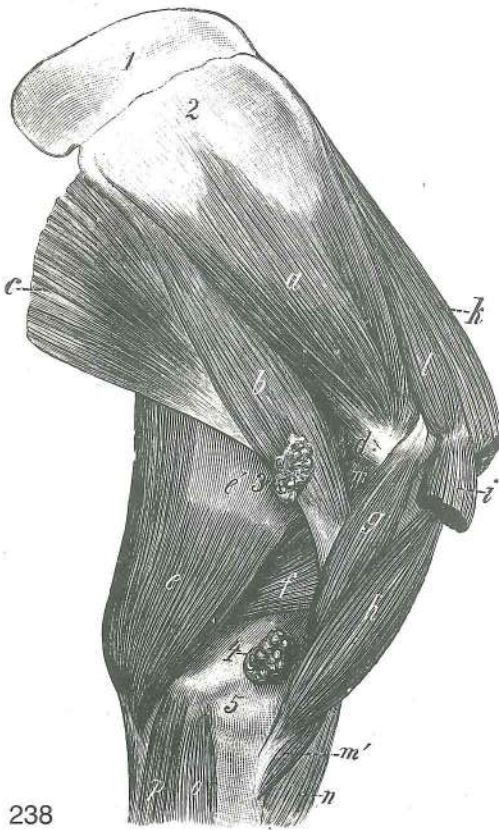


237

- a **m. teres minor** manjša okrogla m. **mali vretenasti m.** mali obli m.
- b **m. brachialis** nadlaktna m. **nadlaktični m.** nadlakatni m.
- c, c' **m. biceps brachii, tendo** dvoglava nadlaktna m., **kita** **dvoglavi nadlaktični m.**, **tetiva** dvoglavi nadlakatni m., tetiva
- 1 **scapula** plečnica **lopatica** lopatica
- 2 **humerus** nadlahtnica **nadlaktična kost** nadlakatna kost
- 3 **tuberculum majus humeri** večja grbica nadlahtnice **velika kvrga nadlaktice** velika kvrga nadlaktice
- 4 **tuberositas deltoidea** deltoidna grbavina **deltoidna kvrga** deltoidna kvržica
- 5 **olecranon** kljukica **lakatni izd.** lakatni izd.
- 6 **radius** koželjnica **palčanica** žbica
- 7 **art. cubiti, lig. collaterale lat.** komolčni sklep, str. bočna vez **lakatni zglob, lat. kolateralna sveza** lakatni zglob, lat. kolateralni lig.

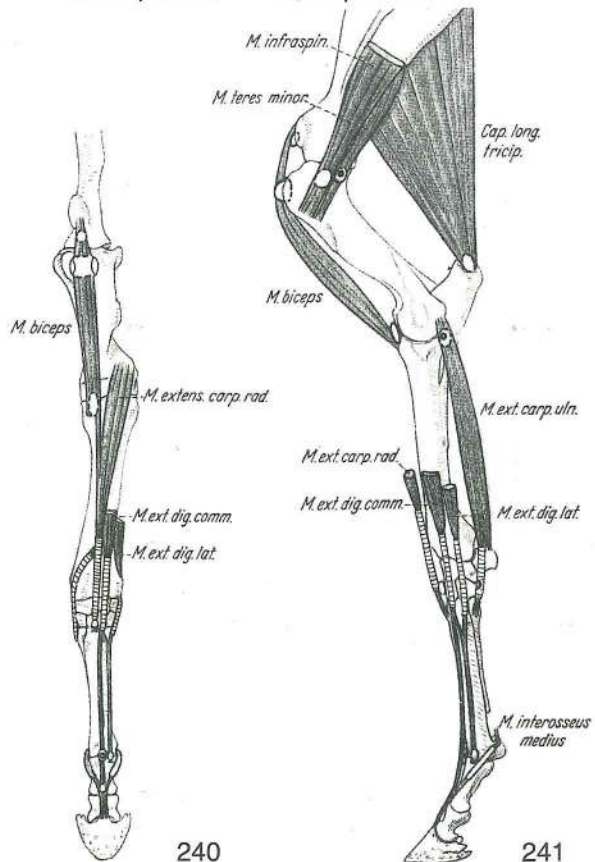
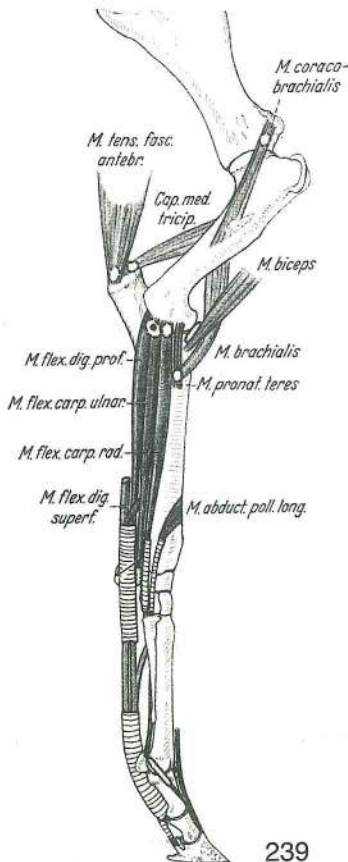
Slika 238: MIŠICE NA SREDINSKI STRANI PLEČNICE IN NADLAHTNICE (konj) **MIŠIČI NA MEDIJALNOJ STRANI LOPATICE I NADLAKTICE (konj)** **MIŠIČI NA MEDIJALNOJ STRANI LOPATICE I NADLAKTICE (konj)**

- a **m. subscapularis** podplečnična m. **podlopatični m.** podlopatični m.
- b **m. teres major** večja okrogla m. **veliki vretenasti m.** veliki obli m.
- c **m. latissimus dorsi** najširša hrbtna m. **široki leđni m.** široki m. leđja
- d **m. articularis humeri** nadlahtnično-sklepna m. **m. ramenog zgloba** m. ramenog zgloba



- e, e' **m. tensor fasciae antebrachii** nategovavka podlaktne fascije napinjač podlaktične fascije zatezač podlaktne fascije
- f **m. triceps brachii, caput med.** triglava nadlaktna m., sred. glava troglavi nadlaktični m., med. glava troglavi m. nadlakta, med. glava
- g **m. coracobrachialis** krokarnično-nadlaktna m. vranjačno-nadlaktični m. kljunsko-nadlaktični m.
- h **m. biceps brachii** dvoglava nadlaktna m. dvoglavi nadlaktični m. dvoglavi nadlaktatni m.
- i **m. pectoralis prof.** glob. prsna m. dub. prsni m. dub. grudni m.
- k **m. subclavius** podključnična m. potključnjačni m. potključnjačni m.
- l **m. supraspinatus** nadgrebenka nadgrebenski m. nadgrebeni m.
- m, m' **m. brachialis** nadlaktna m. (m' konec) nadlaktični m. (m' završetak) nadlaktični m. (m' završetak)
- n **m. extensor carpi radialis** zun. koželjna m. palčani ispružlač karpusa žbični opružlač karpusa
- o **m. flexor carpi radialis** not. koželjna m. palčani sagibač karpusa žbični savijač karpusa
- p **m. flexor carpi ulnaris** not. komolčna m. lakteni sagibač karpusa lakatnični savijač karpusa
- 1 **cartilago scapulae** plečnični hrustanec lopatična hrskavica lopatična rskavica
- 2 **facies serrata** nazobčana pl. zubasta pov. zupčasta pov.
- 3 **Inn. axillares proprii** pazdušne bezgavke pazušni limf. čvorovi pazušni limf. čvorovi
- 4 **Inn. cubitales** komolčne bezgavke lakatni limf. čvorovi lakatni limf. čvorovi
- 5 **epicondylus med.** sred. nadčvršek med. epikondil med. epikondil

238



239

240

241

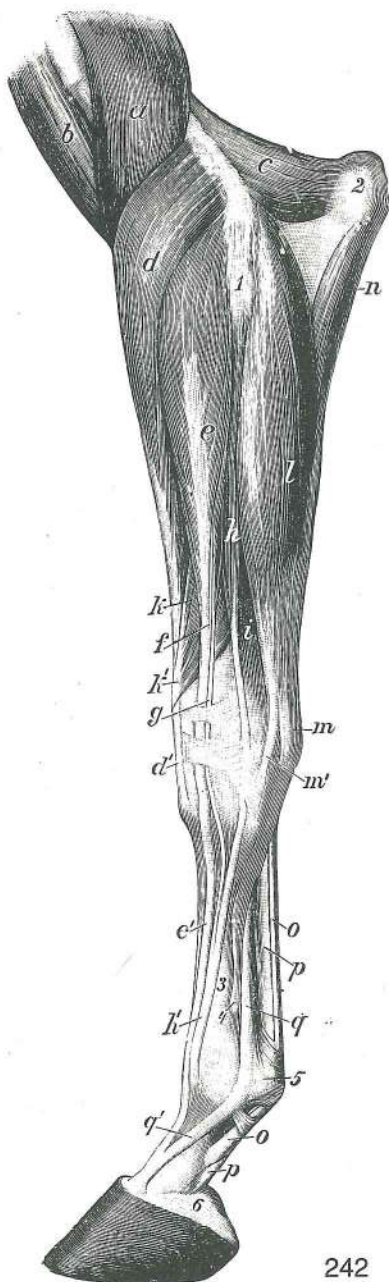
Slika 239, 240, 241: SLUZNIKI IN KITNE NOŽNICE NA SPREDNJEM UDU (konj) SLUZNE VREČICE I TETIVNE SLUZNE OVOJNICE PREDNJE NOGE (konj) SLUZNE KESICE I TETIVNE SLUZNE OVOJNICE PREDNJE NOGE (konj)

Slika 242: MIŠICE LEVEGA PODLAHTJA IN LEVE ŠAPE (konj) lat. str. MIŠIČI LIJEVE PODLAKTICE I ŠAPE (konj) lat. str. MIŠIČI LEVE PODLAKTICE I AUTOPODIJUMA (konj) lat. str.

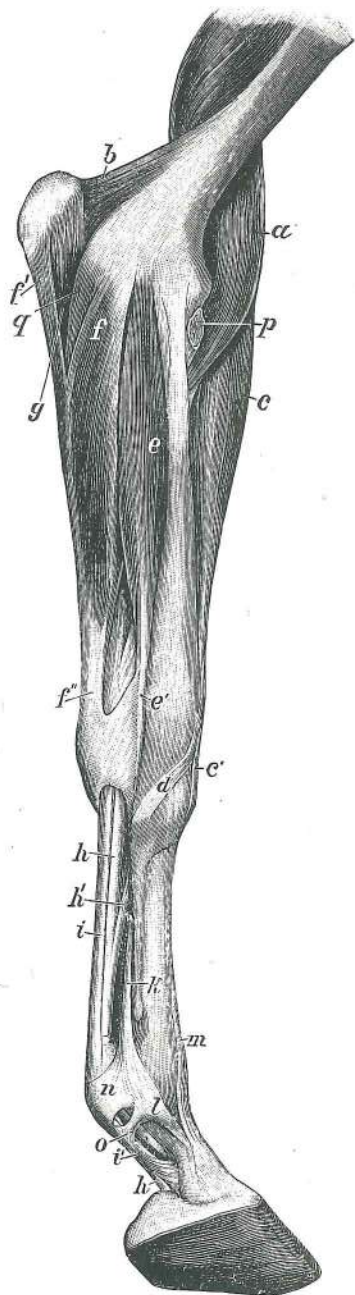
- a **m. brachialis** nadlaktna m. *nadlaktični m.* nadlaktatni m.
- b **m. biceps brachii** dvoglava nadlaktna m. *dvoglavi nadlaktični m.* dvoglavi nadlaktatni m.
- c **m. anconaeus** komolčna m. *laktatni m.* laktatni m.
- d, d' **m. extensor carpi radialis** zun. koželjna m. *palčani ispružatelj karpusa* žbični opružatelj karpusa
- e, e' **m. extensor digit. communis, portio prof. (m. Thiernessi), tendo m. Thiernessi (f)** skupna prstna iztegavka, glob. del (Thiernessova m.), kita Thiernessove m. (f) *zajednički ispružatelj prsta, dub. dio (Thiernessov m.), tetiva Thiernessovog m. (f)* zajednički opružatelj prsta, dub. deo (Thiernessov m.), tetiva Thiernessovog m. (f)
- g **m. extensor digit. communis, portio supf. (m. Phillipsi), tendo m. Phillipsi** skupna prstna iztegavka, pov. del (Phillipsova m.), kita Phillipsove m. *zajednički ispružatelj prsta, pov. dio (Phillipsov m.), tetiva Phillipsovog m.* zajednički opružatelj prsta, pov. deo (Phillipsov m.), tetiva Phillipsovog m.
- h, h' **m. extensor digit. lat., tendo** str. prstna iztegavka, kita *lat. ispružatelj prsta, tetiva* lat. opružatelj prsta, tetiva
- i **m. flexor digit. prof.** glob. prstna upogibavka *dub. sagibač prsta* dub. savijač prsta
- k, k' **m. abductor digiti I (pollicis) longus, tendo** poševna iztegavka šape, kita *dugi odmicač 1. prsta, tetiva* dugi odmicač 1. prsta, tetiva
- l, m, m' **m. extensor carpi ulnaris, tendo** zun. komolčna m., kita *laktatni ispružatelj karpusa, tetiva* laktatni opružatelj karpusa, tetiva
- n **m. flexor digit. prof., caput ulnare** glob. prstna upogibavka, komolčnična glava *dub. sagibač prsta, laktatna glava* dub. savijač prsta, laktatnična glava
- o, o **m. flexor digit. supf., tendo** pov. prstna upogibavka, kita *pov. sagibač prsta, tetiva* pov. savijač prsta, tetiva
- p, p **m. flexor digit. prof., tendo** glob. prstna upogibavka, kita *dub. sagibač prsta, tetiva* dub. savijač prsta, tetiva
- q, q' **m. interosseus medius** srednja medkostna m. (q' spojni krak s kito skupne prstne iztegavke) *sred. medjukoštani m. (q' spojni krak sa tetivom zajedničkog ispružatelja prsta)* sred. medjukoštani m. (q' spojni krak sa tetivom zajedničkog opružatelja prsta)
- 1 **art. cubiti, lig. collaterale lat.** komolčni sklep, str. bočna vez *laktatni zglob, kolateralna lat. sveza* laktatni zglob, kolateralni lat. lig.
- 2 **olecranon** kljukica *laktatni izd.* laktatni izd.
- 3 **os metacarpale tertium (Mc₃) s. tubus** tretja (3.) dlančnica ali spr. piščalnica *treća (3.) metakarp. kost ili pr. cjevanica* treća (3.) metakarp. kost ili pr. cevanica
- 4 **os metacarpale quartum (Mc₄), capitulum** četrta (4.) dlančnica (str. zapiščalnica), glavica *četvrta (4.) metakarp. kost, glavica* četrta (4.) metakarp. kost, glavica
- 5 **lig. anulare palmare** bicljev obroček *palm. prstenasta sveza* palm. prstenasti lig. palm. prstenasti lig.
- 6 **cartilago unguaris** kopitni hrustanec *kopitna hrskavica* kopitna rskavica

Slika 243: MIŠICE LEVEGA PODLAHTJA IN LEVE ŠAPE (konj) med. str. MIŠIČI LIJEVE PODLAKTICE I ŠAPE (konj) med. str. MIŠIČI LEVE PODLAKTICE I AUTOPODIJUMA (konj) med. str.

- a **m. brachialis** nadlaktna m. *nadlaktični m.* nadlaktatni m.
- b **m. anconaeus** komolčna m. *laktatni m.* laktatni m.
- c, c' **m. extensor carpi radialis, tendo** zun. koželjna m., kita *palčani ispružatelj karpusa, tetiva* žbični opružatelj karpusa, tetiva



242

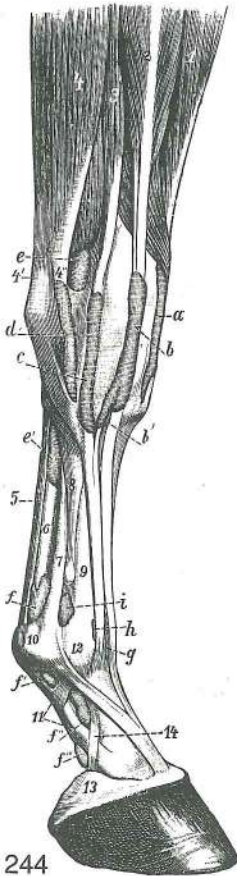


243

- d **m. abductor digiti I (pollicis) longus, tendo** poševna iztegovavka šape, kita
dugi odmicač 1. prsta, tetiva dugi odmicač 1. prsta, tetiva
- e, e' **m. flexor carpi radialis, tendo** not. koželjna m., kita *palčani sagibač karpusa,*
tetiva žbični savijač karpusa, tetiva
- f, f', f'' **m. flexor carpi ulnaris, caput humerale (f' caput ulnare, f'' tendo)** not. komolčna m.,
nadlahtnična glava (f' komolčnična glava, f'' kita) *lakteni sagibač karpusa, nadlaktična*
glava (f' lakatnična glava, f'' tetiva) lakatnični savijač karpusa, nadlaktična glava
(f' lakatnična glava, f'' tetiva)
- g, h, h' **m. flexor digit. prof., caput ulnare (h, h' tendo)** glob. prstna upogibavka
komolčnična glava (h, h' kita) *dub. sagibač prsta, laktena glava (h, h' tetiva)*
dub. savijač prsta, lakatnična glava (h, h' tetiva)
- h' **m. flexor digit. prof., lig. accessorium** glob. prstna upogibavka, dodatna vez
dub. sagibač prsta, dodatna sveza dub. savijač prsta, akcesorna veza
- i, i' **m. flexor digit. supf., tendo** pov. prstna upogibavka, kita (i' med. končni krak)
pov. sagibač prsta, tetiva (i' med. završni krak) pov. savijač prsta, tetiva (i' med.
završni krak)
- k **m. interosseus medius** srednja medkostna m. *sred. međukoštani m.* sred.
međukoštani m.
- l **m. interosseus medius** srednja medkostna m. (spojni krak s kito skupne prstne
iztegovavke) *sred. međukoštani m. (spojni krak sa tetivom zajednič kog ispružača)*

- prsta) sred. medjukoštani m. (spojni krak sa tetivom zajedničkog opružača prsta)
- m **m. extensor digit. communis, tendo** skupna prstna iztegovavka, kita **zajednički ispružač prsta, tetiva** zajednički opružač prsta, tetiva
- n **lig. anulare palmare** bicljev obroček **palm. prstenasta sveza** palm. prstenasti lig.
- o **fascia palmaris, lamina compedalis quadrilaciniosa** dlanska fascija, štirogljičasta bicljeva plahtica **palmarna fascija, četverokraka putična ploča** palmarna fascija, četvorokraka kičična ploča
- p **m. biceps brachii** dvoglava nadlaktina m. (konec odrezan) **dvoglavi nadlaktični m. (završetak odrezan)** dvoglavi nadlaktatni m. (završetak odsečen)
- q **m. flexor digit. supf.** pov. prstna upogibavka **pov. sagibač prsta** pov. savijač prsta

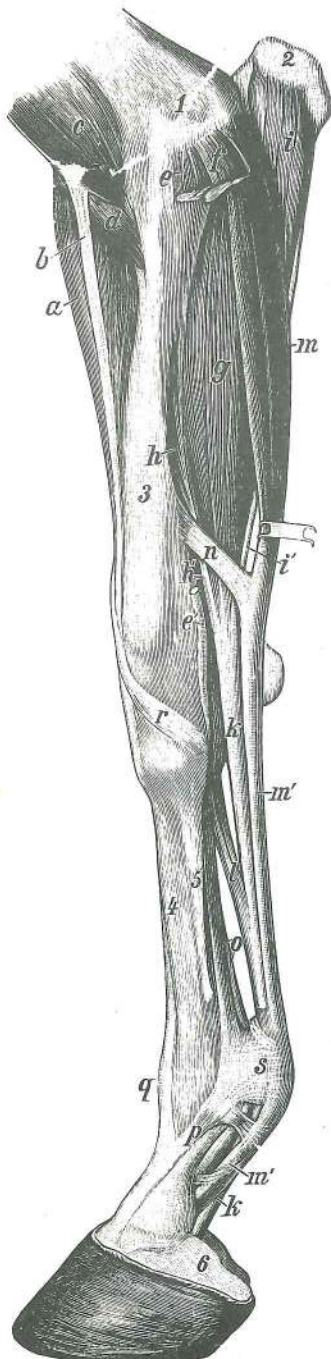
Slika 244: SINOVIJALNE KITNE NOŽNICE IN SLUZNICI NA ŠAPI (konj) lat. str. **TETIVNE SLUZNJE OVOJNICE I SLUZNJE VREĆICE NA ŠAPI (konj) lat. str.** TETIVNE SLUZNJE OVOJNICE I SLUZNJE KESICE PREDNJEG AUTOPODIJUMA (konj) lat. str.



244

- 1, a **m. extensor carpi radialis, vagina synovialis** zun. koželjna m., sinovijalna kitna nožnica **palčani ispružač karpusa, tetivna sluzna ovojnica** žbični opružač karpusa, tetivna sluzna ovojnica
- g **m. extensor digit. communis, tendo, bursa synovialis** skupna prstna iztegovavka, kita, sluznik **zajednički ispružač prsta, tetiva, sluzna vrećica** zajednički opružač prsta, tetiva, sinovijalna kesica
- h **m. extensor digit. lat., tendo, bursa synovialis** str. prstna iztegovavka, kita, sluznik **lat. ispružač prsta, tetiva, sluzna vrećica** lat. opružač prsta, tetiva, sinovijalna kesica
- i **art. metacarpophalangea, capsula articularis** bicljev sklep, sklepna ovojnica **putični zglob, zglobna čahura** kičični zglob, zglobna čaura
- 1 **m. extensor carpi radialis** zun. koželjna m. **palčani ispružač karpusa** žbični opružač karpusa
- 2 **m. extensor digit. communis** skupna prstna iztegovavka **zajednički ispružač prsta** zajednički opružač prsta
- 3 **m. extensor digit. lat.** str. prstna iztegovavka **lat. ispružač prsta** lat. opružač prsta
- 4 **m. extensor carpi ulnaris** zun. komolčna m. (4', 4'' dvokraka končna kita) **lakteni ispružač karpusa (4', 4'' dvokraka završna tetiva)** lakatnični opružač karpusa (4', 4'' dvokraka završna tetiva)
- 5 **m. flexor digit. supf., tendo** pov. prstna upogibavka, kita **pov. sagibač prsta, tetiva** pov. savijač prsta, tetiva
- 6 **m. flexor digit. prof., tendo** glob. prstna upogibavka, kita **duboki sagibač prsta, tetiva** dub. savijač prsta, tetiva
- 2, b, b' **m. extensor digit. communis, vagina synovialis** skupna prstna iztegovavka, sinovijalna kitna nožnica (b' stranski krak za Phillipsovo kito) **zajednički ispružač prsta, tetivna sluzna ovojnica (b' postrani krak za Phillipsovu tetivu)** zajednički opružač prsta, tetivna sluzna ovojnica (b' postrani krak za Phillipsovu tetivu)
- 3, c **m. extensor digit. lat., vagina synovialis** str. prstna iztegovavka, sinovijalna kitna nožnica **lat. ispružač prsta, tetivna sluzna ovojnica** lat. opružač prsta, tetivna sluzna ovojnica
- 4, 4', 4'', d **m. extensor carpi ulnaris, vagina synovialis** zun. komolčna m., sinovijalna kitna nožnica (4', 4'' dvokraki konec kite) **lakteni ispružač karpusa, tetivna sluzna ovojnica (4', 4'' dvokraki završetak tetive)** lakatnični opružač karpusa, tetivna sluzna ovojnica (4', 4'' dvokraki završetak tetive)
- 5, e, e' **m. flexor digit. supf., tendo, vagina synovialis** pov. prstna upogibavka, kita, sinovijalna kitna nožnica **pov. sagibač prsta, tetiva, tetivna sluzna ovojnica** pov. savijač prsta, tetiva, tetivna sluzna ovojnica
- 5, f, f', f'', f''' **m. flexor digit. supf., tendo, vagina synovialis** pov. prstna upogibavka, kita, sinovijalna kitna nožnica **pov. sagibač prsta, tetiva, tetivna sluzna ovojnica** pov. savijač prsta, tetiva, tetivna sluzna ovojnica
- 6, f, f', f'', f''' **m. flexor digit. prof., tendo, vagina synovialis** glob. prstna upogibavka, kita, sinovijalna kitna nožnica **dub. sagibač prsta, tetiva, tetivna sluzna ovojnica** dub. savijač prsta, tetiva, tetivna sluzna ovojnica

- 7 **m. interosseus medius** srednja medkostna m. *sred. međukoštani m.* sred. medjukoštani m.
- 8 **os metacarpale quartum (Mc₄)** četrta (4.) dlančnica *četrta (4.) metakarp. kost* četrta (4.) metakarp. kost
- 9 **os metacarpale tertium (Mc₃)** tretja (3.) dlančnica ali spr. piščalnica *treća (3.) metakarp. kost ili pr. cjevanica* treća (3.) metakarp. kost ili pr. cevanica
- 10 **lig. anulare palmare** bicljev obroček *palm. prstenasta sveza* palm. prstenasti lig.
- 11 **fascia palmaris, lamina compedalis quadrilaciniosa** dlanska fascija, štirogljičasta bicljeva plahitica *palmarna fascija, četverokraka kičična ploča* palmarna fascija, četverokraka kičična ploča
- 12 **art. metacarpophalangea** bicljev sklep *putični zglob* kičični zglob
- 13 **cartilago unguaris** kopitni hrustanec *kopitna hrskavica* kopitna rskavica
- 14 **lig. chondrocompedale** hrustančno-biceljnična vez *hrskavično-putična sveza* rskavično-kičični lig.

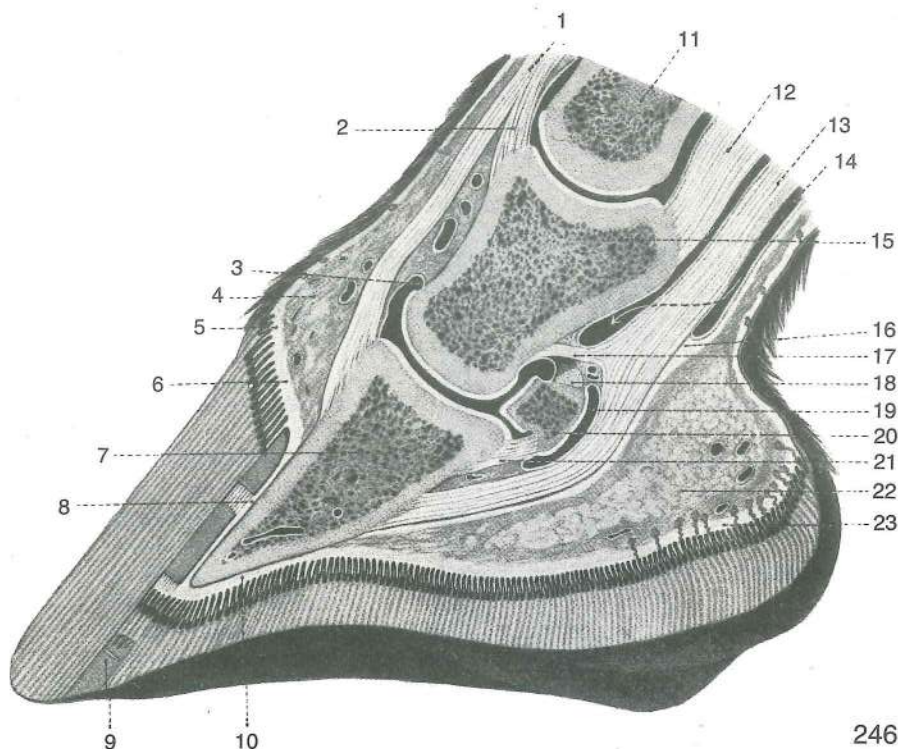


245

Slika 245: MIŠICE NA DESNEM PODLAHTJU IN DESNI ŠAPI (konj) glob. pl., med. str. **MIŠIČI NA DESNOJ PODLAKTICI I ŠAPI (konj) dub. sloj, med. str.** **MIŠIČI NA DESNOM PODLAKTU I AUTOPODIJUMU (konj) dub. sloj, med. str.**

- a **m. extensor carpi radialis** zun. koželjna m. *palčani ispružlač karpusa* žbični opružlač karpusa
- b **lacertus fibrosus** vezivni povezek *fibrozni trak* fibrozni trak
- c **m. biceps brachii** dvoglava nadlaktna m., konec *dvoglavi nadlaktični m., završetak* dvoglavi nadlaktatni m., završetak
- d **m. brachialis** nadlaktna m., konec *nadlaktični m., završetak* nadlaktatni m., završetak
- e, e' **m. flexor carpi radialis, tendo** not. koželjna m., kita (začetek odrezan) *palčani sagibač karpusa, tetiva (početni dio odrezan)* žbični savijač karpusa, tetiva (početni deo odsečen)
- f **m. flexor carpi ulnaris** not. komolčna m., začetni del *lakteni sagibač karpusa, početni dio* lakatnični savijač karpusa, početni deo
- g, h, h' **m. flexor digit. prof., caput humerale (g), caput radiale (h), tendo (h')** glob. prstna upogibavka, nadlahtnična glava (g), koželjnična glava (h), kita (h') *dub. sagibač prsta, nadlaktična glava (g), palčana glava (h), tetiva (h')* dub. savijač prsta, nadlaktatna glava (g), žbična glava (h), tetiva (h')
- i, i', k, k **m. flexor digit. prof., caput ulnare (i), tendo (i', k, k)** glob. prstna upogibavka, komolčnična glava (i), kita (i', k, k) *dub. sagibač prsta, laktena glava (i), tetiva (i', k, k)* dub. savijač prsta, lakatnična glava (i), tetiva (i', k, k)
- l **m. flexor digit. prof., lig. accessorium** glob. prstna upogibavka, dodatna vez *dub. sagibač prsta, dodatna sveza* duboki savijač prsta, akcesorna veza
- m, m' **m. flexor digit. supf., tendo** pov. prstna upogibavka, kita *pov. sagibač prsta, tetiva* pov. savijač prsta, tetiva
- n **m. flexor digit. supf., lig. accessorium** pov. prstna upogibavka, dodatna vez *pov. sagibač prsta, dodatna sveza* pov. savijač prsta, akcesorna veza
- o, p **m. interosseus medius** srednja medkostna m. (p spojni krak s skupno prstno iztegovavko) *sred. međukoštani m. (p spojni krak sa zajedničkim ispružlačem prsta)* sred. medjukoštani m. (p spojni krak sa zajedničkim opružlačem prsta)
- q **m. extensor digit. communis, tendo** skupna prstna iztegovavka, kita *zajednički ispružlač prsta, tetiva* zajednički opružlač prsta, tetiva
- r **m. abductor digiti I (pollicis) longus, tendo** poševna iztegovavka šape, kita *dugi odmicač 1. prsta, tetiva* dugi odmicač 1. prsta, tetiva
- s **lig. anulare palmare** bicljev obroček *palm. prstenasta sveza* palm. prstenasti lig.

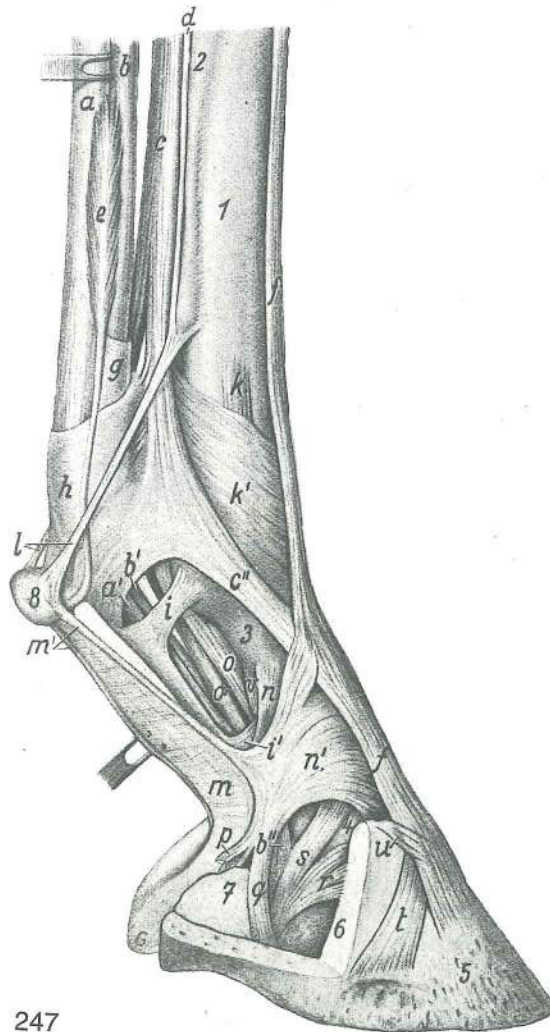
- | | | | | |
|---|---|---|--|--|
| 1 | humerus | nadlahtnica, sp. okrajek | <i>nadlaktična kost, dist. okrajek</i> | nadlaktica, |
| | dist. deo | | | |
| 2 | olecranon | kljukica | <i>lakatni izd.</i> | lakatni izd. |
| 3 | radius | koželjnica | <i>palčanica</i> | žbica |
| 4 | os metacarpale tertium (Mc₃) s. tubus | treća (3.) metakarp. kost ili pr. cjevanica | <i>treća (3.) dlančnica ali spr. piščalnica</i> | treća (3.) metakarp. kost ili pr. cevanica |
| 5 | os metacarpale secundum (Mc₂) | druga (2.) metakarp. kost (med. štunac) | <i>druga (2.) dlančnica (sred. zapiščalnica)</i> | druga (2.) metakarp. kost |
| 6 | cartilago unguaris | kopitni hrustanec | <i>kopitna hrskavica</i> | kopitna rskavica |



Slika 246: SAGITALNI PREREZ KOPITA (konj) SAGITALNI PRESJEK KROZ KOPITO (konj)
SAGITALNI PRESEK KOPITA (konj)

- | | | | | |
|----|---|--|---|--|
| 1 | m. extensor digit. communis, tendo | skupna prstna iztegovavka, kita | <i>zajednički ispružać prsta, tetiva</i> | zajednički ispružać prsta, tetiva |
| 2 | m. extensor digit. communis, tendo | skupna prstna iztegovavka, krak kite za venčnicu | <i>zajednički ispružać prsta, krak tetive za krunsku kost</i> | zajednički ispružać prsta, krak tetive za krunsku kost |
| 3 | art. interphalangea dist. | kopitni sklep | <i>kopitni zglob</i> | kopitni zglob |
| 4 | tela subcutanea limbi et coronae | obrokova in svitkova blazinica | <i>obrubna i krunska mekuš</i> | potkožno tkivo ruba i krune |
| 5 | corium limbi, epidermis limbi | obrobkova usnjica, obrobkova roženina | <i>obrubni korijum, obrubna rožina</i> | krzno ruba, rožina ruba |
| 6 | corium coronae | svitkova usnjica | <i>krunski korijum</i> | krzno krune |
| 7 | phalanx dist. s. os unguare | sp. prstnica ali kopitnica | <i>dist. članak prsta ili kopitnica</i> | dist. članak prsta ili kopitna kost |
| 8 | corium parietis, lamellae coriales, lamellae epidermales | stenska usnjica, usnjični listki, vrhnjični listki | <i>korijum stijjenke, listići korijuma, listići rožine</i> | krzno zida, listići krzna, listići rožine |
| 9 | zona alba | beli pas | <i>bijela linija</i> | bela linija |
| 10 | corium soleae, epidermis soleae | podplatna usnjica, podplatna roženina | <i>potplatni korijum, potplatna rožina</i> | krzno tabana, rožina tabana |
| 11 | phalanx prox. s. os compedale | zg. prstnica ali biceljnica | <i>proks. članak prsta ili putična kost</i> | proks. članak prsta ili kičična kost |
| 12 | lig. sesamoideum rectum | prema sezamoidna vez | <i>ravna sezamoidna sveza</i> | prav sezamoidni lig. |
| 13 | m. flexor digit. prof., tendo | glob. prstna upogibavka, kita | <i>dub. sagibač prsta, tetiva</i> | dub. savijač prsta, tetiva |
| 14 | vagina synovialis | sinovialna nožnica | <i>sluzna ovojnica</i> | sinovijalna ovojnica |

- 15 **phalanx media s. os coronale** srednja prstnica ali venčnica sred. članak prsta ili krunska kost sred. članak prsta ili krunska kost
- 16 **fascia digit., vinculum soleare** prstna fascija, podplatna vezica prstna fascija, potplatna ovojnica
- 17 **m. flexor digit. prof., tendo** glob. prstna upogibavka, krak kite za venčnico dub. sagibač prsta, krak tetive za krunsku kost dub. savijač prsta, krak tetive za krunsku kost
- 18 **lig. sesamoideum dist. axiale** osna zakopitnična vez osovinska žabična sveza osovinska žabična veza
- 19 **bursa podotrochlearis** zakopitnični sluznik žabična sluzna vrećica žabična sinovijalna kesica
- 20 **os sesamoideum dist.** zakopitnica žabična kost žabična kost
- 21 **lig. sesamoideum dist. impar** neparna zakopitnična vez neparna sveza žabične kosti
- 22 **tela subcutanea cunei** strelna blazinica žabična mekuš žabični jastučić
- 23 **corium cunei, epidermis cunei** strelna usnjica, strelna roženina žabični korijum, žabična rožina žabično krzno, žabična rožina



247

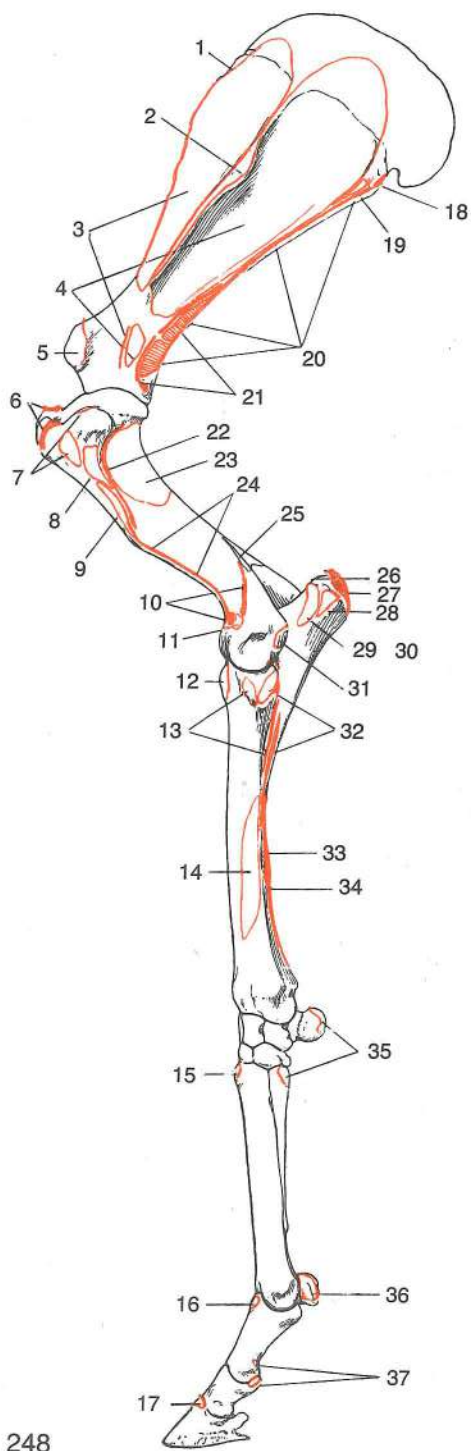
Slika 247: MIŠICE IN FASCIJE NA SPREDNJI PIŠČALI IN PRSTU (konj) MIŠIČI I FASCIJE NA METAKARPUSU I PRSTU (konj)

- a, a' **m. flexor digitorum (digitalis) supf., tendo** pov. upogibavka prstov (pov. prstna upogibavka), kita pov. sagibač prsta, tetiva pov. savijač prsta, tetiva
- b, b', b'' **m. flexor digitorum (digitalis) prof., tendo** glob. upogibavka prstov (glob. prstna upogibavka), kita dub. sagibač prsta, tetiva dub. savijač prsta, tetiva
- c, c' **m. interosseus medius** srednja medkostna m. sred. međukoštani m. sred. medjukoštani m.
- c'' **m. interosseus medius** srednja medkostna m., kitni krak do skupne iztegovavke prstov sred. međukoštani mišić, tetivni krak za tetivu zajednič kog ispružača prsta sred. medjukoštani mišić, tetivni krak za tetivu zajednič kog opružača prsta

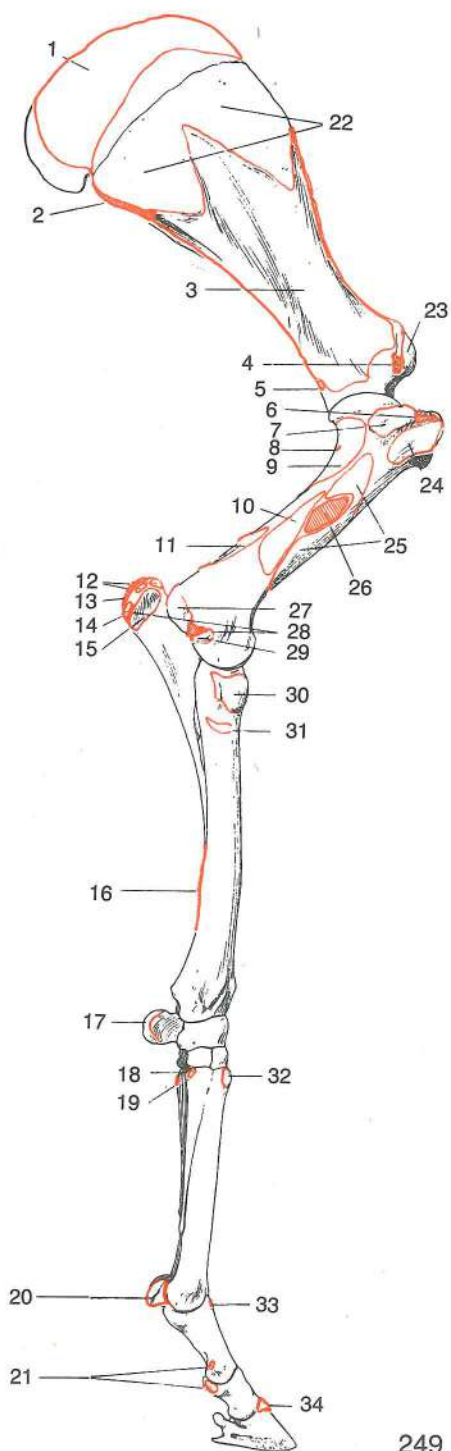
d	m. interosseus medialis	sred. medkostna m.	<i>med. međukoštani m.</i>	med.
		medjukoštani m.		
e	m. lumbricalis	glistica	<i>lumbrikalni m.</i>	glistasti m.
f	m. extensor digitorum (digitalis) communis	skupna iztegavka prstov (skupna prstna iztegavka)	<i>zajednički ispružlač prsta,</i>	<i>zajednički opružlač prsta</i>
g	vagina fibrosa digitorum manus, manica flexoria	čvrsta nožnica spr. prstov, rokavec glob. prstne upogibavke	<i>fibrozna ovojnica pr. prsta, orukvica dub. sagibača prsta</i>	
		fibrozna ovojnica pr. prsta, prsten oko dub. savijača prsta		
h	vagina fibrosa digitorum manus, pars anularis (lig. anulare palm.)	čvrsta nožnica spr. prstov, obročasti del (bicljev obroček)	<i>fibrozna ovojnica pr. prsta, prstenasti dio (palm. prstenasta sveza)</i>	
		fibrozna ovojnica pr. prsta, prstenasti deo (palm. prstenasti lig.)		
i, i'	vagina fibrosa digitorum manus, pars cruciformis (lamina compedalis quadrilaciniosa)	čvrsta nožnica spr. prstov, križasti del (štirirogljičasta bicljeva plahtica)	<i>fibrozna ovojnica pr. prsta, križasti dio (četvorokraka putična ploča)</i>	
		fibrozna ovojnica pr. prsta, krstasti deo (četvorokraka kičična ploča)		
k	lig. collat. med.	sred. bočna vez	<i>med. kolat. sveza</i>	med. kolat. lig.
k'	fascia dors. manus/pedis	hrbtiščna fascija šape/stopala (ojačenje na bicljevem sklepu)	<i>dorz. fascija peščajnog/stopalnog područja (ojačanje na putičnom zglobu)</i>	
		dorz. fascija došapja/donožja (ojačanje na kičičnom zglobu)		
l	m. interosseus medialis et lateralis, tendines	sred. in str. medkostna m., kiti		
		<i>med. i lat. međukoštani m., tetive</i>	<i>med. i lat. medjukoštani m., tetive</i>	
m, m'	fascia palmaris	dlanska fascija z obrobni ojačenji	<i>palm. fascija s rubnim ojačanjima</i>	<i>palm. fascija s rubnim pojačanjima</i>
n, n'	fascia palmaris, fascia digiti	dlanska fascija, prstna fascija	<i>palm. fascija, fascija prsta</i>	<i>palm. fascija, fascija prsta</i>
o	lig. sesamoideum obliquum	poševna sezamoidna vez	<i>kosa sezamoidna sveza</i>	
		kosi sezamoidni lig.		
o'	lig. sesamoideum rectum	prema sezamoidna vez	<i>ravna sezamoidna sveza</i>	
		prav. sezamoidni lig.		
p	lig. chondrocompedale	hrustančno-biceljnična vez	<i>hrskavično-putična sveza</i>	
		rskavično-kičična veza		
q	lig. chondrocompedale	hrustančno-biceljnična vez	<i>hrskavično-putična sveza</i>	
		rskavično-kičična veza		
r	lig. chondrocoronale	hrustančno-venčična vez	<i>hrskavično-krunska sveza</i>	
		rskavično-krunska veza		
s	lig. chondrosesamoideum	hrustančno-sezamoidna vez	<i>hrskavično-sezamoidna sveza</i>	
		rskavično-sezamoidna veza		
t	lig. collat. med.	sred. bočna vez	<i>med. kolat. sveza</i>	med. kolat. lig.
u		kitna vlakna s kopitnega hrustanca do kite, skupne iztegavke prstov	<i>tetivna vlakna od kopitne hrskavice na tetivu zajedničkog ispružlača prsta</i>	<i>tetivna vlakna od kopitne rskavice do tetive zajedničkog opružlača prsta</i>
v	lig. palm. abaxiale med.	sred. odosna dlanska vez	<i>med. abaksijalna palm.</i>	
		sveza	<i>med. abaksijalni palm. lig.</i>	
1	os metacarpale tertium (III)	tretja (3.) dlančnica	<i>treća (3.) metakarp. kost</i>	
		treća (3.) metakarp. kost		
2	os metacarpale secundum (II)	druga (2.) dlančnica	<i>druga (2.) metakarp. kost</i>	
		druga (2.) metakarp. kost		
3	os compedale	biceljnica	<i>putična kost</i>	kičična kost
4	os coronale	venčična	<i>krunska kost</i>	krunska kost
5	os ungulare	kopitnica	<i>kopitnica</i>	kopitna kost
6	cartilago unguaris	kopitni hrustanec	<i>kopitna hrskavica</i>	kopitna rskavica
7	tela subcutanea tori et cunei	petno-strelna podusnjična plast (kopitna blazinica)	<i>potkožno tkivo kopitne kapice i žabice (mekuš)</i>	<i>potkožno vezivno tkivo pete i žabice (kopitni jastučić)</i>
8	calcar metacarpeum	dlanska ostroga	<i>metakarp. ostruga</i>	metakarp. mamuza

Slika 248: OKOSTJE SPREDNJEGA UDA (konj) lat. str. (origo-insertio) KOSTUR PREDNJE NOGE (konj) lat. str. (origo-insertio) KOSTUR PREDNJE NOGE (konj) lat. str. (origo-insertio)

1	m. serratus ventr. cervicis	vratna sp. nazobčana m.	<i>ventr. vratni zubasti m.</i>
		vratni ventr. zupčasti m.	
2	m. deltoideus, m. trapezius	trikotna m., kapucasta m.	<i>deltoidni m., trapezoidni m.</i>
		deltoidni m., trapezni m.	
3	m. supraspinatus	nadgrebenka	<i>nadgrebenski m.</i>
		nadgrebeni m.	
4	m. infraspinatus	podgrebenka	<i>podgrebenski m.</i>
		podgrebeni m.	



248



249

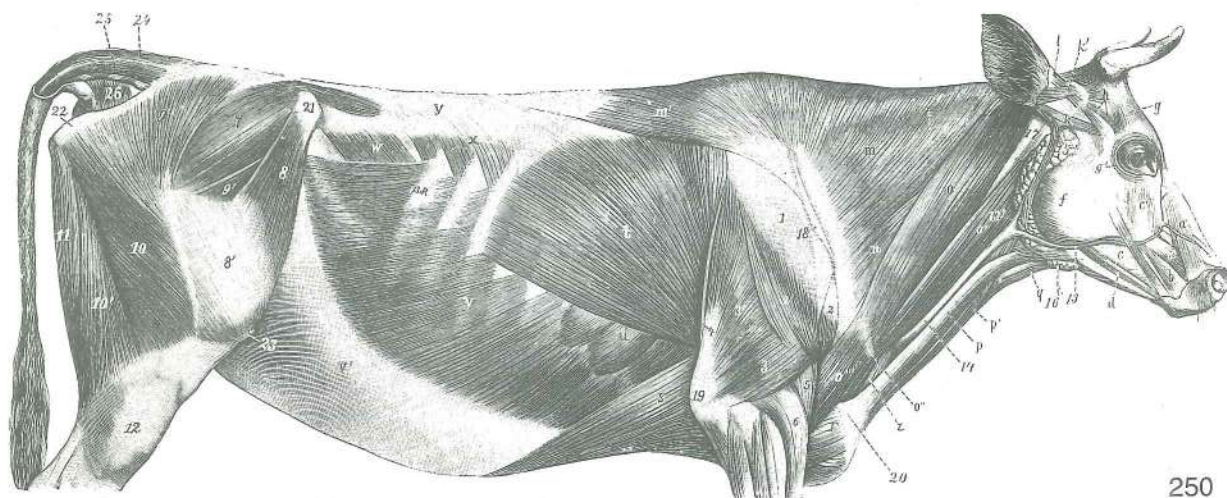
- | | | | | |
|----|---|---------------------------|-----------------------------------|---------------------------|
| 5 | <i>m. biceps brachii</i> | dvoglava nadlaktna m. | <i>dvoglavi nadlaktični m.</i> | dvoglavi nadlaktatni m. |
| 6 | <i>m. supraspinatus</i> | nadgrebenka | <i>nadgrebenski m.</i> | nadgrebeni m. |
| 7 | <i>m. infraspinatus</i> | podgrebenka | <i>podgrebenski m.</i> | podgrebeni m. |
| 8 | <i>m. teres minor</i> | manjša okrogla m. | <i>mali vretenasti m.</i> | mali obli m. |
| 9 | <i>m. deltoideus</i> | trikotna m. | <i>deltoidni m.</i> | deltoidni m. |
| 10 | <i>m. extensor carpi radialis</i> | zun. koželjna m. | <i>palčani ispružlač karpusa</i> | žbični opružlač karpusa |
| 11 | <i>m. extensor digit. communis</i> | skupna prstna iztegovavka | <i>zajednički ispružlač prsta</i> | zajednički opružlač prsta |
| 12 | <i>m. biceps brachii</i> | dvoglava nadlaktna m. | <i>dvoglavi nadlaktični m.</i> | dvoglavi nadlaktatni m. |
| 13 | <i>m. extensor digit. communis</i> | skupna prstna iztegovavka | <i>zajednički ispružlač prsta</i> | zajednički opružlač prsta |

- 14 ***m. abductor digiti I (pollicis) longus*** dolga odtegovavka 1. prsta *dugi odmicač*
1. prsta *dugi odmicač* 1. prsta
- 15 ***m. extensor carpi radialis*** zun. koželjna m. *palčani ispružlač karpusa*
žbični opružlač karpusa
- 16 ***m. extensor digiti. lat.*** str. prstna iztegovavka *lat. ispružlač prsta* *lat. opružlač*
prsta
- 17 ***m. extensor digiti. communis*** skupna prstna iztegovavka *zajednički ispružlač prsta*
zajednički opružlač prsta
- 18 ***m. teres major*** večja okrogla m. *veliki vretenasti m.* *veliki obli m.*
- 19 ***m. deltoideus*** trikotna m. *deltoidni m.* *deltoidni m.*
- 20 ***m. triceps brachii, caput longum*** triglava nadlaktna m., dolga glava *troglavi*
nadalaktični m., duga glava *troglavi nadlaktatni m., duga glava*
- 21 ***m. teres minor*** manjša okrogla m. *mali vretenasti m.* *mali obli m.*
- 22 ***m. triceps brachii, caput lat.*** triglava nadlaktna m., str. glava *troglavi*
nadalaktični m., lat. glava *troglavi nadlaktatni m., lat. glava*
- 23 ***m. brachialis*** nadlaktna m. *nadalaktični m.* *nadalaktatni m.*
- 24 ***m. brachiocephalicus, m. pectoralis desc.*** nadlaktno-doglavna m., navzdolnja prsna
m. *nadalaktično-glavin m., silazni prsni m.* *nadalaktično-glaveni m., silazni grudni m.*
- 25 ***m. anconaeus*** komolčna m. *laktatni m.* *laktatni m.*
- 26 ***m. triceps brachii, caput med.*** triglava nadlaktna m., sred. glava *troglavi*
nadalaktični m., med. glava *troglavi nadlaktatni m., med. glava*
- 27 ***m. triceps brachii, caput longum*** triglava nadlaktna m., dolga glava *troglavi*
nadalaktični m., duga glava *troglavi nadlaktatni m., duga glava*
- 28 ***m. triceps brachii, caput lat.*** triglava nadlaktna m., str. glava *troglavi*
nadalaktični m., lat. glava *troglavi nadlaktatni m., lat. glava*
- 29 ***m. flexor digiti. prof., caput ulnare*** glob. prstna upogibavka, komolčnična glava
dub. sagibač prsta, laktatna glava *dub. savijač prsta, laktatnična glava*
- 30 ***m. anconaeus*** komolčna m. *laktatni m.* *laktatni m.*
- 31 ***m. extensor carpi ulnaris*** zun. komolčna m. *laktatni ispružlač prsta* *laktatnični*
opružlač prsta
- 32 ***m. extensor digiti. lat.*** str. prstna iztegovavka *lat. ispružlač prsta* *lat. opružlač*
prsta
- 33 ***m. flexor digiti. prof., caput radiale*** glob. prstna upogibavka, koželjna glava
dub. sagibač prsta, palčana glava *dub. savijač prsta, žbična glava*
- 34 ***m. flexor digiti. supf., lig. accessorium*** pov. prstna upogibavka, dodatna vez
pov. sagibač prsta, dodatna sveza *pov. savijač prsta, akcesorna veza*
- 35 ***m. extensor carpi ulnaris*** zun. komolčna m. *laktatni ispružlač prsta* *laktatnični*
opružlač prsta
- 36 ***m. interosseus medius*** srednja medkostna m. *sred. međuokštani m.* *sred.*
medjukoštani m.
- 37 ***m. flexor digiti. supf.*** pov. prstna upogibavka *pov. sagibač prsta* *pov. savijač*
prsta

Slika 249: OKOSTJE SPREDNJEGA UDA (konj) med. str. (origo-insertio) *KOSTUR PREDNJE NOGE (konj)*
med. str. (origo-insertio) *KOSTUR PREDNJE NOGE (konj) med. str. (origo-insertio)*

- 1 ***m. rhomboideus*** rombasta m. *romboidni m.* *rombasti m.*
- 2 ***m. teres major*** večja okrogla m. *veliki vretenasti m.* *veliki obli m.*
- 3 ***m. subscapularis*** podplečnična m. *podlopatični m.* *podlopatični m.*
- 4 ***m. coracobrachialis*** krokarnično-nadalaktna m. *vranjačno-nadalaktični m.*
kljunsko-nadalaktični m.
- 5 ***m. articularis humeri*** m. plečnega sklepa *m. ramenog zgloba* *m. ramenog*
zgloba
- 6 ***m. supraspinatus*** nadgrebenka *nadgrebenski m.* *nadgrebeni m.*
- 7 ***m. subscapularis*** podplečnična m. *podlopatični m.* *podlopatični m.*
- 8 ***m. articularis humeri*** m. plečnega sklepa *m. ramenog zgloba* *m. ramenog*
zgloba
- 9 ***m. brachialis*** nadlaktna m. *nadalaktični m.* *nadalaktatni m.*
- 10 ***m. triceps brachii, caput med.*** triglava nadlaktna m., sred. glava *troglavi*
nadalaktični m., med. glava *troglavi nadlaktatni m., med. glava*
- 11 ***m. anconaeus*** komolčna m. *laktatni m.* *laktatni m.*
- 12 ***m. triceps brachii, caput med.*** triglava nadlaktna m., sred. glava *troglavi*
nadalaktični m., med. glava *troglavi nadlaktatni m., med. glava*
- 13 ***m. triceps brachii, caput longum*** triglava nadlaktna m., dolga glava *troglavi*
nadalaktični m., duga glava *troglavi nadlaktatni m., duga glava*

- 14 **m. tensor fasciae antebrachii** nategovavka podlaktne fascije *napinjač podlaktične fascije* zatezač podlaktne fascije
- 15 **m. flexor digit. prof., caput ulnare** glob. prstna upogibavka, komolčnična glava *dub. sagibač prsta, laktena glava* dub. savijač prsta, lakatnična glava
- 16 **m. flexor digit. supf., lig. accessorium** pov. prstna upogibavka, dodatna vez *pov. sagibač prsta, dodatna sveza* pov. savijač prsta, akcesorna veza
- 17 **m. flexor carpi ulnaris** not. komolčna m. *lakteni sagibač karpusa* laktneni savijač karpusa
- 18 **m. abductor digiti I (pollicis) longus** dolga odtegovavka 1. prsta (palca) *dugi odmicač 1. prsta* dugi odmicač 1. prsta
- 19 **m. extensor carpi ulnaris** zun. komolčna m. *lakteni ispružič karpusa* laktneni opružič karpusa
- 20 **m. interosseus medius** srednja medkostna m. *sred. međukoštani m.* sred. međukoštani m.
- 21 **m. flexor digit. supf.** pov. prstna upogibavka *pov. sagibač prsta* pov. savijač prsta
- 22 **m. serratus ventr.** sp. nazobčana m. *ventr. zubasti m.* ventr. zupčasti m.
- 23 **m. biceps brachii** dvoglava nadlaktna m. *dvoglavi nadlaktični m.* dvoglavi nadlaktni m.
- 24 **m. pectoralis prof. (m. pectoralis asc.)** glob. prsna m. (navzgoranja prsna m.) *dub. prsni m. (uzlazni prsni m.)* dub. grudni m. (ushodni grudni m.)
- 25 **m. coracobrachialis** krokarnično-nadlaktna m. *vranjačno-nadlaktični m.* kljunsko-nadlaktični m.
- 26 **m. teres major, m. latissimus dorsi** večja okrogla m., najširša hrbtna m. *veliki vretenasti m., široki m. leđa* veliki obli m., široki m. ledja
- 27 **m. flexor digit. supf. et prof.** pov. in glob. prstna upogibavka *pov. i dub. sagibač prsta* pov. i dub. savijač prsta
- 28 **m. flexor carpi ulnaris** not. komolčna m. *lakteni sagibač karpusa* laktneni savijač karpusa
- 29 **m. flexor carpi radialis** not. koželjna m. *palčani sagibač prsta* žbični savijač prsta
- 30 **m. biceps brachii** dvoglava nadlaktna m. *dvoglavi nadlaktični m.* dvoglavi nadlaktni m.
- 31 **m. brachialis** nadlaktna m. *nadlaktični m.* nadlaktni m.
- 32 **m. extensor carpi radialis** zun. koželjna m. *palčani ispružič karpusa* žbični opružič karpusa
- 33 **m. extensor digit. lat.** str. prstna iztegovavka *lat. ispružič prsta* lat. opružič prsta
- 34 **m. extensor digit. communis** skupna prstna iztegovavka *zajednički ispružič prsta* zajednički opružič prsta



250

Slika 250: POVRŠINSKO MIŠIČJE TRUPA (govedo) d. str. POVRŠINSKO MIŠIČJE TRUPA (govedo) d. str.
POVRŠNI MIŠIČI TRUPA (goveče) d. str.

- a **m. levator nasolabialis** nosno-ustnična vzgigovavka *nosno-usneni podizač*
nosno-usneni podizač

- a' **m. levator labii superioris, m. caninus** vzdigovavka zg. ustnice, čeljustno-nosna m. gornjousneni podizač, čeljusno-nosni m. podizač gornje usne, nosno-gornjovilični m.
- b **m. depressor labii superioris** povešavka zg. ustnice gornjousneni spuštač spuštač gornje usne
- c **m. buccinator** trobivka obrazni m. obrazni m.
- c' **m. malaris** lična m. jagodično-lični m. jagodično-lični m.
- d **m. depressor labii inferioris** povešavka sp. ustnice donjousneni spuštač spuštač donje usne
- e **m. zygomaticus** ličnična m. jagodično-usneni m. jagodično-usneni m.
- f **m. masseter** zun. žvečavka žvačni m. spolj. žvakač
- g **m. frontalis** čelna m. čeoni m. čeoni m.
- g' **m. orbicularis oculi** očesna krožna m. kružni očni m. kružni očni m.
- h **m. scutularis** ščitkova m. štitasti m. štitasti m.
- i **m. parotidoauricularis** povešavka uhlja zaušno-uščani m. zaušno-ušni m.
- k, k' **m. scutuloauricularis supf. dors. (k' ventr.)** zg. (k' sp.) pov. potegovavka uhlja navznoter dorz. (k' ventr.) pov. štitasto-uščani m. dorz. (k' ventr.) pov. štitasto-ušni m.
- l **m. scutuloauricularis supf. accessorius** kratka vzdigovavka uhlja dodatni štitasto-uščani pov. m. akcesorni pov. štitasto-ušni m.
- m, m' **m. trapezius, pars cervicalis (m), pars thoracica (m')** kapucasta m., vratni del (m), prsni del (m') trapezoidni m., vratni dio (m), grudni dio (m') trapezni m., vratni deo (m), grudni deo (m')
- n **m. omotransversarius** plečno-prečna m. plečno-poprečni m. lopatično-poprečni m.
- o **m. cleidooccipitalis** ključnično-zatilnična m. ključnjačno-zatiljni m. ključnjačno-potiljni m.
- o' **m. cleidomastoideus** ključnično-bradavičnikova m. ključnjačno-bradavičasti m. ključnjačno-mastoidni m.
- o'' **intersectio clavicularis** ključnična vtkana kita ključnjačni trak ključnjačni trak
- o''' **m. cleidobrachialis** ključnično-nadlaktna m. ključnjačno-nadlaktični m. ključnjačno-nadlaktatni m.
- o-o''' **m. brachiocephalicus** nadlaktno-doglavna m. nadlaktično-glavin m. nadlaktatno-glaveni m.
- p, p' **m. sternomandibularis, m. sternomastoideus (p')** prsnično-spodnječeljustnična m., prsnično-bradavičnikova m. (p') grudnično-vilični m., grudnično-bradavičasti m. (p') grudno-donjovilični m., grudno-mastoidni m. (p')
- q **m. sternohyoideus** prsnično-jezičnična m. grudnično-jezični m. grudno-jezični m.
- r **m. pectoralis desc.** navzdolnja prsna m. silazni prsni m. silazni grudni m.
- s **m. pectoralis prof. (m. pectoralis ascendens)** glob. prsna m. (navzgornja prsna m.) dub. prsni m. (uzlazni prsni m.) dub. grudni m. (uzlazni grudni m.)
- t **m. latissimus dorsi** najširša hrbtna m. široki ledni m. široki ledjni m.
- u **m. serratus ventr. thoracis** prsna sp. nazobčana m., zd. zobci prsni ventr. zubasti m., poslednji zobci grudni ventr. zupčasti m., poslednji zupci
- v, v' **m. obliquus ext. abdominis, aponeurosis (v')** zun. poševna trebušna m., preprega (v') kosi vanjski trbušni m., aponeuroza (v') spolj. kosi trbušni m., aponeuroza (v')
- w **m. obliquus int. abdominis** not. poševna trebušna m. kosi nut. trbušni m. unuť. kosi trbušni m.
- x **m. serratus dors. caud.** zd. zg. nazobčana m. dorz. kaud. zubasti m. kaud. dorz. zupčasti m.
- y **fascia thoracolumbalis** prsno-ledvena fascija grudno-slabinska fascija grudno-slabinska fascija
- z **m. subclavius** podključnična m. potključnjačni m. potključnjačni m.
- 1 **fascia scapulae** plečna fascija lopatična fascija lopatična fascija
- 2, 2' **m. deltoideus, pars acromialis (2), pars scapularis (2')** trikotna m., ostrčev del (2), plečnični del (2') deltoidni m., akromijonov dio (2), lopatični dio (2') deltoidni m., akromijonov deo (2), lopatični deo (2')
- 3, 3' **m. triceps brachii, caput lat., caput longum (3')** triglava nadlaktatna m., str. glava, dolga glava (3') troglavi nadlaktični m., lat. glava, duga glava (3') troglavi nadlaktatni m., lat. glava, duga glava (3')
- 4 **m. tensor fasciae antebrachii** nategovavka podlaktne fascije napinjač podlaktične fascije zatezač podlaktatne fascije
- 5 **m. brachialis** nadlaktatna m. nadlaktični m. nadlaktatni m.
- 6 **m. extensor carpi radialis** zun. koželjna m. palčani ispružatelj karpusa žbični opružatelj karpusa
- 7 **m. glutaeus medius** srednja zadnjična m. sred. sapni m. sred. sapni m.

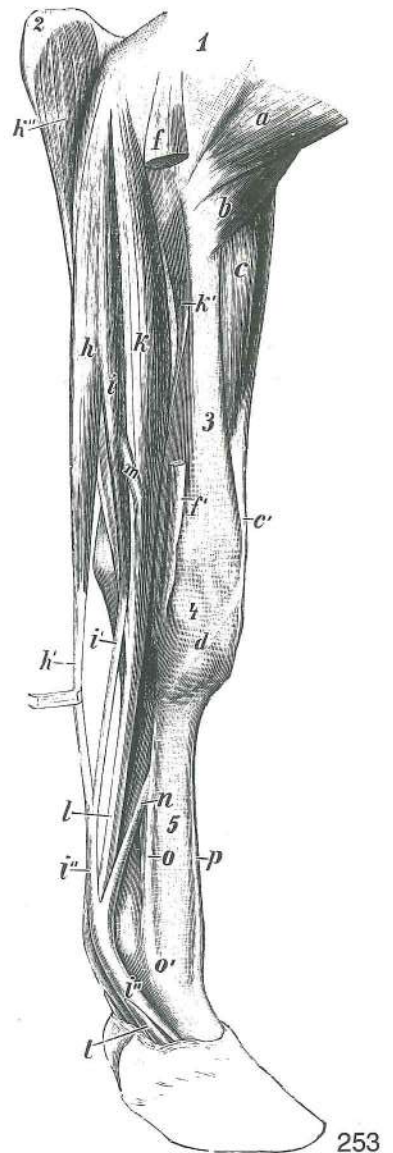
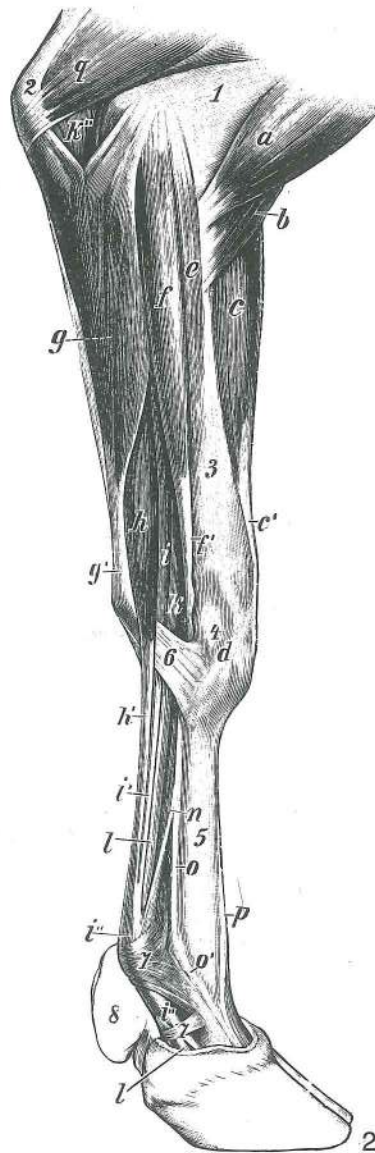
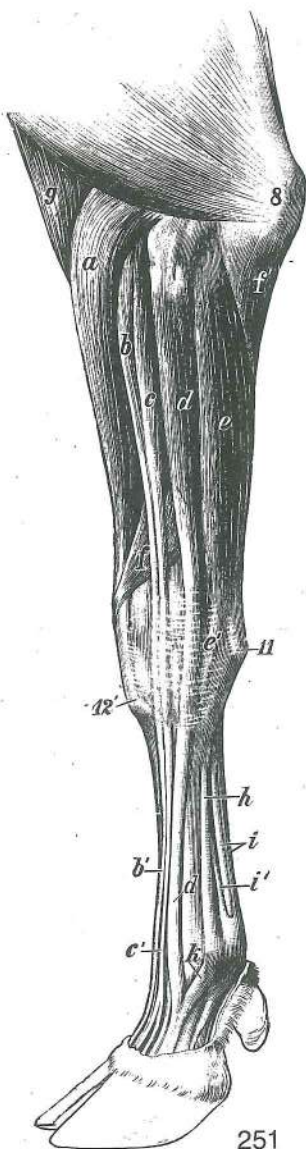
- 8, 8' **m. tensor fasciae latae, fascia lata (8')** nategovavka široke fascije, široka fascija (8') (str. ovojnica stegna) *napinjač široke fascije, široka fascija (8') (lat. fascija bedra)* zatezač široke butne fascije, široka fascija (8') (lat. fascija buta)
- 9 **m. glutaeus supf.** pov. zadnjična m. *pov. sapni m.*
- 9' **m. tensor fasciae latae, portio prof.** nategovavka široke fascije, glob. del *napinjač široke fascije, dub. dio* zatezač široke fascije, dub. deo
- 10, 10' **m. biceps femoris, portio cran., portio caud. (10')** dvoglava stegenska m., spr. del, zd. del (10') *dvoglavi bedreni m., pr. dio, strž. dio (10')* dvoglavi butni m., kran. deo, kaud. deo (10')
- 11 **m. semitendinosus** polkitasta m. *polutetivasti m.* polutetivasti m.
- 12 **fascia cruris** golenja fascija *potkoljena fascija* potkoljena fascija
- 13 **v. facialis** obrazna v. *lična v.* obrazna v. (v. lica)
- 13' **v. maxillaris** zgornječeljustna v. *čeljusna v.* gornjovilična v.
- 14 **v. jugularis** jugularna v. *jugularna v.* jugularna v.
- 15 **glandula parotis** obušesna žleza *zaušna slinovnica* zaušna slinska žlezda
- 16 **glandula mandibularis** spodnječeljustna žleza *vilična slinovnica* donjovilična slinska žlezda
- 17 **atlas, proc. transv.** nosač, prečni pod. *nosač, poprečni izd.* nosač, poprečni izd.
- 18 **spina scapulae** plečnični greben *lopaticni greben* greben lopatice
- 19 **olecranon** kljukica *lakatni izd.* lakatni izd.
- 20 **sternum** prsnica *grudnica* grudna kost
- 21 **tuber coxae** kolčna grča *bočna kvrga* bedrena kvrga
- 22 **tuber ischiadicum** sednična grča *sjedna kvrga* sedna kvrga
- 23 **patella** pogačica (iver) *iver* čašica (iver)
- 24, 25 **m. sacrocaudalis dors. med. et lat.** sred. in str. vzdigovavka repa (kratka in dolga vzdigovavka repa) *med. i lat. dorz. krstačno-repni m.* med. i lat. dorz. krsno-repni m.
- 26 **m. coccygeus** repna m. (dolga potegovavka repa vstran) *repni m.* repni m.
- 13.R. **costa XIII** 13. rebro *13. rebro* 13. rebro

Slika 251: MIŠICE NA PODLAKTU IN ŠAPI (govedo) lat. str. *MIŠIČI PODLAKTICE I ŠAPE (govedo) lat. str.*
MIŠIČI PODLAKTA I AUTOPODIJUMA (goveče) lat. str.

- a **m. extensor carpi radialis** zun. koželjna m. *palčani ispružič karpusa* žbični opružič karpusa
- b, b' **m. extensor digit. communis, caput med., tendo (b')** skupna iztegovavka prstov, sred. glava, kita (b') *zajednički ispružič prstiju, med. glava, tetiva (b')* zajednički opružič prstiju, med. glava, tetiva (b')
- c, c' **m. extensor digit. communis, caput lat., tendo (c')** skupna iztegovavka prstov, str. glava, kita (c') *zajednički ispružič prstiju, lat. glava, tetiva (c')* zajednički opružič prstiju, lat. glava, tetiva (c')
- d, d **m. extensor digit. lat., tendo** str. iztegovavka prstov, kita *lat. ispružič prstiju, tetiva* lat. opružič prstiju, tetiva
- e, e' **m. extensor carpi ulnaris** zun. komolčna m., kita, krak za Mc₅ (e') *lakteni ispružič karpusa, tetiva, krak za Mc₅ (e')* lakatnični opružič karpusa, tetiva, krak za Mc₅ (e')
- f **m. abductor digiti I (pollicis) longus** dolga odtegovavka 1. prsta (poševna iztegovavka šape) *dugi odmicač 1. prsta* dugi odmicač 1. prsta
- f' **m. flexor digit. prof., caput ulnare** glob. upogibavka prstov, komolčnična glava *dub. sagibač prstiju, laktena glava* dub. savijač prstiju, laktenična glava
- g **m. brachialis** nadlaktna m. *nadlaktični m.* nadlakatni m.
- h **m. interosseus medius** srednja medkostna m. *sred. međukoštani m.* sred. medjukoštani m.
- i **m. flexor digit. supf. et prof., tendines** pov. in glob. upogibavka prstov, kiti *pov. i dub. sagibač prstiju, tetive* pov. i dub. savijač prstiju, tetive
- i' **lig. accessorium** dodatna vez *dodatna sveza* akcesorni lig.
- 8 **olecranon** kljukica *lakatni izd.* lakatni izd.
- 11 **os carpi accessorium** privesna zapestnica *dodatna karpalna kost* akcesorna karpalna kost
- 12' **tuberositas ossis metacarpalis tertii (Mc₃)** grbavina tretje (3.) dlančnice *hrapavost treće (3.) metakarp. kosti* rapava kvržica treće (3.) metakarp. kosti

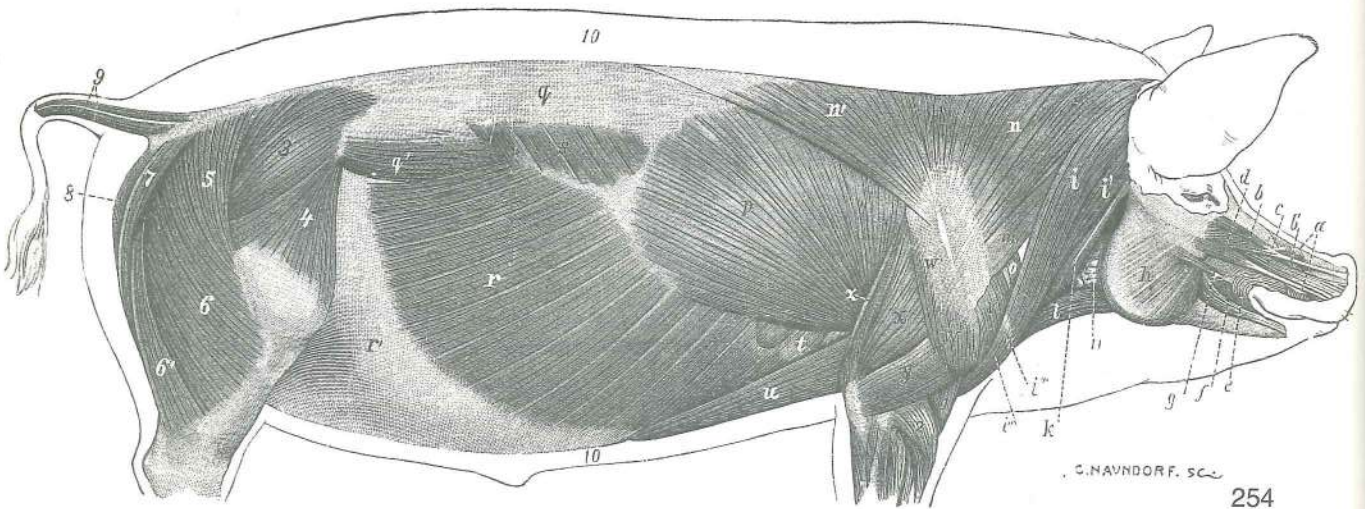
Slika 252, 253: MIŠICE NA PODLAKTU IN ŠAPI (govedo) med. str., pov. pl., glob. sloj *MIŠIČI PODLAKTICE I ŠAPE (govedo) med. str., pov. sloj, dub. sloj* MIŠIČI PODLAKTA I AUTOPODIJUMA (goveče) med. str., pov. sloj, dub. sloj

M. pronator teres, m. flexor carpi radialis, m. flexor carpi ulnaris (sl. 253 e, f, g) odstranjeni.



- a **m. biceps brachii** dvoglava nadlaktna m., konec **dvoglavi nadlaktični m., završetak**
dvoglavi nadlaktatni m., završetak
- b **m. brachialis** nadlaktna m., konec **nadlaktični m., završetak** nadlaktatni m., završetak
- c, c' **m. extensor carpi radialis, tendo** zun. koželjna m., kita **palčani ispružać karpusa, tetiva** žbični opružać karpusa, tetiva
- d **m. abductor digiti I (pollicis) longus, tendo** dolga odtegovalka 1. prsta (poševna iztegovavka šape), kita **dugi odmicač 1. prsta, tetiva** dugi odmicač 1. prsta, tetiva
- e **m. pronator teres** okrogla obračavka naprej **vretenasti uvrtač** obli uvrtač
- f, f' **m. flexor carpi radialis, tendo** not. koželjna m., kita **palčani sagibač karpusa, tetiva** žbični savijač karpusa, tetiva
- g, g' **m. flexor carpi ulnaris, tendo** not. komolčna m., kita **lakteni sagibač karpusa, tetiva** laktneni savijač karpusa, tetiva
- h, h' **m. flexor digit. supf., tendo** pov. upogibavka prstov, kita, pov. trebuh **pov. sagibač prstiju, tetiva, pov. trbuh** pov. savijač prstiju, tetiva, pov. trbuh
- i, i', i'' **m. flexor digit. supf., tendo** pov. upogibavka prstov, kita, glob. trebuh **pov. sagibač prstiju, tetiva, dub. trbuh** pov. savijač prstiju, tetiva, dub. trbuh
- k, k', k'' **m. flexor digit. prof., caput humerale (k), caput radiale (k'), caput ulnare (k''), tendo (l, l)** glob. upogibavka prstov, nadlaktična glava (k), koželjnična glava (k'), komolčnična glava (k''), kita (l, l) **dub. sagibač prstiju, nadlaktična glava (k), palčana glava (k'), laktena glava (k''), tetiva (l, l)** dub. savijač prstiju, nadlaktatna glava (k), žbična glava (k'), laktnenična glava (k''), tetiva (l, l)
- l, l **m. flexor digit. prof., tendo** glob. upogibavka prstov, kita **dub. sagibač prstiju, tetiva** dub. savijač prstiju, tetiva

m	m. Interflexorius prox.	zg. medupogibavka	gor. međusagibački m.	proks. medjufleksorni m.
n	lig. accessorium	dodatna vez	dodatna sveza	akcesorni lig.
o, o'	m. interosseus medius	srednja medkostna m., o' spojni krak s skupno iztegovavko prstov	sred. međukoštani m., o' spojni krak sa zajedničkim ispružačem prstiju	sred. medjukoštani m., o' spojni krak sa zajedničkim opružačem prstiju
p	m. extensor digit. communis, tendo	skupna iztegovavka prstov, kita	zajednički ispružač prstiju, tetiva	zajednički opružač prstiju, tetiva
q	m. triceps brachii, caput med.	triglava nadlaktna m., sred. glava	troglavi nadlaktični m., med. glava	troglavi nadlaktatni m., med. glava
1	humerus	nadlahtnica	nadlaktična kost	nadlaktica
2	olecranon	kljukica	lakatni izd.	lakatni izd.
3	radius	koželjnica	palčana kost	žbica
4	carpus	zapestje	zapešće	karpus
5	metacarpus	spr. piščal	metakarpus	metakarpus
6	retinaculum flexorum	držek upogibavk	držka sagibača	držka savijača
7	lig. anulare palmare	bicljev obroček	palm. prstenasta sveza	palm. prstenasti lig.
8	paraungula	parkeljček	dodatni papak	akcesorni papak



254

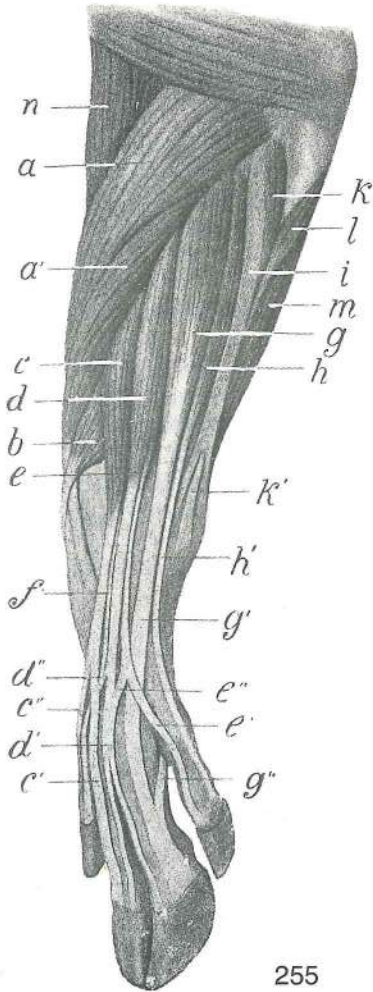
Slika 254: POVRŠINSKO MIŠIĆJE (prašič) brez kožnih mišič, d. str. POVRŠNO MIŠIĆJE (svinja) bez kožnih mišića, d. str. POVRŠNI SLOJ MIŠIĆA (svinja) bez mišića kože, d. str.

a	m. levator nasolabialis	nosno-ustnična vzdigovavka	nosno-usneni podizač
b, b'	m. levator labii superioris	vzdigovavka zg. ustnice	gornjousneni podizač
c	m. caninus	čeljjustno-nosna m.	čeljusno-nosni m. gornjovilično-nosni m.
d	m. depressor rostri	povešavka rilca	spuštač rila spuštač rila
e	m. orbicularis oris	ustna krožna m.	kružni usni m. kružni m. usta
f	m. depressor labii inferioris	povešavka sp. ustnice	donjousneni spuštač spuštač donje usne
g	m. zygomaticus	ličnična m.	jagodično-usneni m. jagodično-usneni m.
h	m. masseter	zun. žvekavka	žvačni m. spolj. žvakač
i	m. cleidooccipitalis	ključnično-zatilnična m.	ključnjačno-zatiljni m. ključnjačno-potiljni m.
i'	m. cleidomastoideus	ključnično-bradavičnikova m.	ključnjačno-bradavičasti m. ključnjačno-mastoidni m.
i''	m. cleidobrachialis	ključnično-nadlaktna m.	ključnjačno-nadlaktični m. ključnjačno-nadlaktični m.
i'''	intersectio clavicularis	ključnična vtkana kita	ključnjačni umetak ključnjačni tetivni umetak
i-i'''	m. brachiocephalicus	nadlaktno-doglavna m.	nadlaktično-glavin m. nadlaktatno-glaveni m.
k	m. sternocephalicus	prsnično-doglavna m.	grudnično-glavin m. grudno-glaveni m.
l	m. sternohyoideus	prsnično-jezičnična m.	grudnično-jezični m. grudno-jezični m.

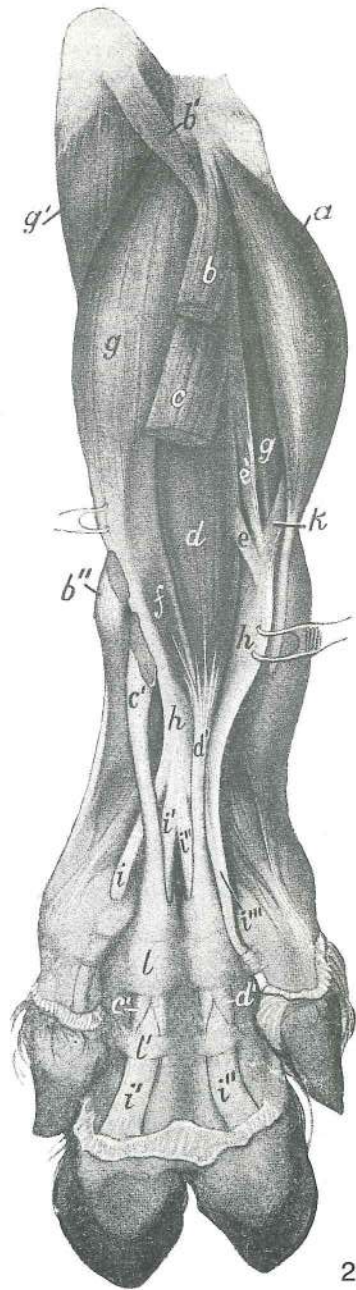
m	m. omotransversarius	plečnično-prečna m.	<i>plečno-poprečni m.</i>	lopatično-poprečni m.
h	m. trapezius, pars cervicalis	kapucasta m., vratni del	<i>trapezoidni m., vratni dio</i>	
n'	m. trapezius, pars thoracica	kapucasta m., prsni del	<i>trapezoidni m., grudni dio</i>	
o	m. subclavius	podključnična m.	<i>potključnjačni m.</i>	potključnjačni m.
p	m. latissimus dorsi	najširša hrbtna m.	<i>široki ledni m.</i>	široki m. ledja
q	fascia thoracolumbalis	prsno-ledvena fascija	<i>grudno-slabinska fascija</i>	
q'	m. longissimus lumborum et m. iliocostalis lumborum	črevnično-rebrna m.	<i>dugački slabinski m. i bočno-rebreni slabinski m.</i>	najdaljša m. ledij in ledvena
r, r'	m. obliquus ext. abdominis, aponeurosis	dugački slabinski m. i bedreno-rebarni m. slabina		zun. poševna trebušna m., preprega
s	m. serratus dors. caud.	zd. zg. nazobčana m.	<i>strž. dorz. zubasti m.</i>	kaud. dorz. zupčasti m.
t	m. serratus ventr. thoracis	prsna sp. nazobčana m. (začetni zobec)	<i>ventr. grudni zubasti m. (početni zubac)</i>	grudni ventr. zupčasti m. (početni zubac)
u	m. pectoralis prof.	glob. prsna m.	<i>dub. prsni m.</i>	dub. grudni m.
v	m. supraspinatus	nadgrebenka	<i>nadgrebenski m.</i>	nadgrebeni m.
w	m. deltoideus	trikotna m.	<i>deltoidni m.</i>	deltoidni m.
w'	m. deltoideus, aponeurosis	trikotna m., preprega	<i>deltoidni m., aponeuroza</i>	
x	m. triceps brahii, caput longum	triglava nadlaktna m., dolga glava	<i>troglavi nadlaktični m., duga glava</i>	troglavi nadlaktatni m., duga glava
y	m. triceps brahii, caput lat.	triglava nadlaktna m., str. glava	<i>troglavi nadlaktični m., lat. glava</i>	troglavi nadlaktatni m., lat. glava
z	m. tensor fasciae antebrachii	nategovavka podlaktne fascije	<i>napinjač podlaktične fascije</i>	zatezač podlaktne fascije
1	m. brachialis	nadlaktna m.	<i>nadlaktični m.</i>	nadlaktni m.
2	m. extensor carpi radialis	zun. koželjna m.	<i>palčani ispružlač karpusa</i>	žbični opružlač karpusa
3	m. glutaeus medius	srednja zadnjična m.	<i>srednji sapni m.</i>	srednji sapni m.
4	m. tensor fasciae latae	nategovavka široke fascije	<i>napinjač široke fascije</i>	zatezač široke fascije
5	m. glutaeus supf.	pov. zadnjična m.	<i>pov. sapni m.</i>	pov. sapni m.
6, 6'	m. biceps femoris	dvoglava stegenska m.	<i>dvoglavi bedreni m.</i>	dvoglavi butni m.
7	m. semitendinosus	polkitasta m.	<i>polutetivasti m.</i>	polutetivasti m.
8	m. semimembranosus	polvezivna m.	<i>poluopnasti m.</i>	poluopnasti m.
9	mm. caudae	repne mišice	<i>repni mišiči</i>	repni mišiči
10	panniculus adiposus	slanina	<i>slanina</i>	slanina
11	glandula parotis	obušesna žleza (ostanek)	<i>zaušna slinovica (ostatak)</i>	slinska žlezda (ostatak)

Slika 255: MIŠIČJE LEVEGA PODLAKTA IN SPREDNJE PIŠČALI (prašič) kraniolat. str. MIŠIČJE LIJEVE PODLAKTICE I ŠAPE (svinja) kraniolat. str. MIŠIČI LEVOG PODLAKTA I DISTALNOG DELA PREDNJE NOGE (svinja) kraniolat. str.

a, a'	m. extensor carpi radialis	zun. koželjna m.	<i>palčani ispružlač karpusa</i>	žbični opružlač karpusa
b	m. abductor digiti I (pollicis) longus	dolga odtegovavka 1. prsta (palca)	<i>dugi odmicač 1. prsta</i>	dugi odmicač 1. prsta
c, d, e	m. extensor digitorum (digitalis) communis	skupna iztegovavka prstov (skupna prstna iztegovavka): sred. trbuh (c), srednji trbuh (d), str. trbuh (e)	<i>zajednički ispružlač prstiju: med. trbuh (c), sred. trbuh (d), lat. trbuh (e)</i>	zajednički opružlač prstiju: med. trbuh (c), sred. trbuh (d), lat. trbuh (e)
c'	kita sred. trebuha (c) za 3. parkelj	<i>tetiva med. trebuha (c) za 3. prst</i>	tetiva med. trebuha (c) za 3. prst	
c''	kita sred. trebuha (c) za sred. parkeljček	<i>tetiva med. trebuha (c) za med. mali papak</i>	tetiva med. trebuha (c) za med. mali papak	
d'	kita srednjega trebuha (d) z dvema krakoma za 3. in 4. prst	<i>tetiva srednjeg trebuha (d) s dva kraka za 3. i 4. prst</i>	tetiva srednjeg trebuha (d) sa dva kraka za 3. i 4. prst	
d''	krak od kite srednjega trebuha (d) za sred. parkeljček spojen z f, tj. iztegovavko 2. prsta (kazavca)	<i>krak tetive srednjeg trebuha (d) za med. mali papak spojen s f, tj. s ispružlačem 2. prsta</i>	krak tetive srednjeg trebuha (d) za med. mali papak spojen sa f, tj. sa opružlačem 2. prsta	



255



256

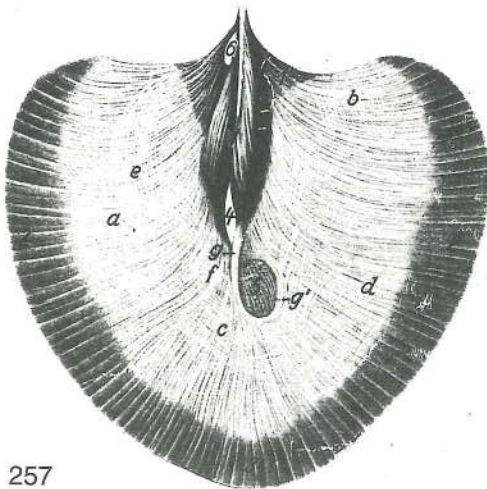
- e' kita str. trebuha (e) za str. parkeljček *tetiva lat. trebuha (e) za lat. mali papak*
 tetiva lat. trebuha (e) za lat. mali papak
- e'' krak od kite str. trebuha (e') za kito srednjega trebuha (d) *krak tetive lat. trebuha (e')*
 za tetivu srednjeg trebuha (d) *krak tetive lat. trebuha (e') za tetivu srednjeg trebuha (d)*
- f **m. extensor digiti II (indicis), tendo** iztegovavka 2. prsta (kazavca), kita *ispružlač*
 2. prsta, tetiva *opružlač 2. prsta, tetiva*
- g, g' **m. extensor digiti lat., venter cran., tendo (g')** str. iztegovavka 4. prsta, spr. trebuh,
 kita (g') *lat. ispružlač 4. prsta, pr. trebuh, tetiva (g')* *lat. opružlač 4. prsta, kran. trebuh,*
 tetiva (g')
- g'' **lig. accessorium** dodatna vez *dodatna sveza* *dodatna veza*
- h, h' **m. extensor digiti lat., venter caud., tendo** str. iztegovavka 5. prsta, zd. trebuh, kita
lat. ispružlač 5. prsta, strž. trebuh, tetiva *lat. opružlač 5. prsta, kaud. trebuh, tetiva*
- i **m. extensor carpi ulnaris** zun. komolčna m., kitasti del *lakteni ispružlač karpusa,*
tetivasti dio *lakatnični opružlač karpusa, tetivasti deo*
- k, k' **m. extensor carpi ulnaris, tendo** zun. komolčna m., mesnati del, kita *lakteni*
ispružlač karpusa, mesnati dio, tetiva *lakatnični opružlač karpusa, mišični deo, tetiva*
- l **m. flexor digiti prof., caput ulnare** glob. upogibavka prstov, komolčnična glava
dub. sagibač prstiju, laktena glava *dub. savijač prstiju, lakatnična glava*
- m **m. flexor digiti supf.** pov. upogibavka prstov *pov. sagibač prstiju* *pov. savijač*
prstiju
- n **m. brachialis** nadlaktna m. *nadlaktični m.* *nadlaktni m.*

Slika 256: MIŠIČJE LEVEGA PODLAKTA IN SPREDNJE PIŠČALI (prašič) zd. str., globlja pl. MIŠIČJE LIJEVE PODLAKTICE I ŠAPE (svinja) strž. str., dublji sloj MIŠIČI LEVOG PODLAKTA I DISTALNOG DELA PREDNJE NOGE (svinja) palmarna str., dublji sloj

a	m. flexor carpi radialis	not. koželjna m.	<i>palčani sagibač karpusa</i>	žbični savijač karpusa
b, b', b''	m. flexor carpi ulnaris	not. komolčna m.	<i>lakteni sagibač karpusa</i>	lakatnični savijač karpusa
c, c', c'	m. flexor digit. supf., tendo	pov. upogibavka prstov, pov. trebuh, kita (c', c')	<i>pov. sagibač prstiju, pov. trbuh, tetiva (c', c')</i>	pov. savijač prstiju, pov. trbuh, tetiva (c', c')
d, d', d'	m. flexor digit. supf., tendo	pov. upogibavka prstov, kita (d', d')	<i>pov. sagibač prstiju, tetiva (d', d')</i>	pov. savijač prstiju, tetiva (d', d')
e, e'	mm. interflexorii proximales	zg. medupogibavčne mišice, kitaste (e), mesnate (e')	<i>gor. međusagibački mišiči, tetivasti (e), mesnati (e')</i>	proks. medjufleksorni mišiči, tetivasti (e), mišični (e')
f	m. interflexorius dist.	sp. medupogibavčna m.	<i>do. međusagibački m.</i>	dist. medjufleksorni m.
g, g	m. flexor digit. prof., caput humerale	glob. upogibavka prstov, nadlahtnična glava	<i>dub. sagibač prstiju, nadlaktična glava</i>	dub. savijač prstiju, nadlaktična glava
g'	m. flexor digit. prof., caput ulnare	glob. upogibavka prstov, komolčnična glava	<i>dub. sagibač prstiju, laktena glava</i>	dub. savijač prstiju, lakatnična glava
h, h	m. flexor digit. prof., tendo	glob. upogibavka prstov, kita	<i>dub. sagibač prstiju, tetiva</i>	dub. savijač prstiju, tetiva
i, i', i'', i'''	m. flexor digit. prof., tendo	glob. prstna upogibavka, kita	<i>dub. sagibač prstiju, tetiva</i>	dub. savijač prstiju, tetiva
k	lig. accessorium	dodatna vez	<i>dodatna sveza</i>	dodatni vez
l, l'	ligamenta palmaria anularia	obročkaste dlanske vezi	<i>prstenaste palm. sveze</i>	prstenasti palm. lig.

Slika 257: PREPONA (konj) trebušna pl. OŠIT (konj) trebušna pov. GRUDNA PREGRADA (DIJAFRAGMA) (konj) trebušna pov.

Levo od številke 6 je levi preponski krak, desno od nje pa desni
Lijevo od brojke 6 je lijevi krak ošita, desno od nje je desni
 Levo od brojke 6 je levi krak dijafragme, desno od nje je desni

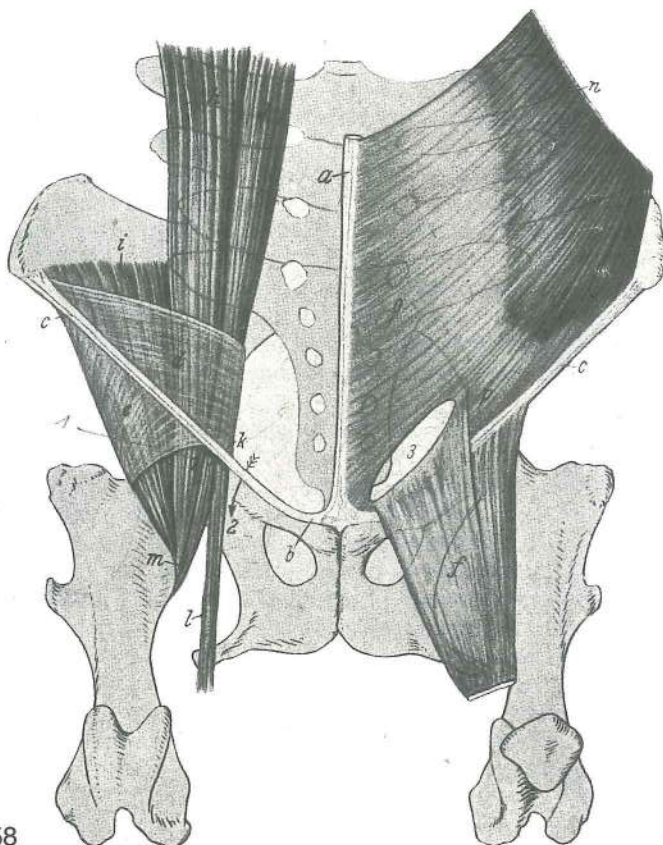


257

1, 1'	crus dextrum, pars lateralis (1'), pars ventralis (1)	desni stebriček, str. del (1'), sp. del (1)	<i>desni krak, lat. dio (1'), do. dio (1)</i>	desni krak. lat. deo (1'), donji deo (1)
2, 2	diaphragma, pars costalis	prepona, rebreni dio	<i>dijafragma, rebarni deo</i>	
3	diaphragma, pars sternalis	prepona, prsnični del	<i>ošit, grudnični dio</i>	dijafragma, grudni deo
4	hiatus oesophageus	požiralnikova zev	<i>jednjakov procijep</i>	jednjakov procep
5	foramen v. cavae	odp. zd. velike dovodnice	<i>otvor strž. šuplje v.</i>	otvor za kaud. šuplju v.
6	hiatus aorticus	aortna zev	<i>aortni procijep</i>	procep za aortu
a-f	centrum tendineum	kitasta sredina	<i>tetivasto središte</i>	tetivasti centar (centr. tetivasti deo)
g	fibrae tendineae	kitasta vlakna okrog odp. zd. velike dovodnice	<i>tetivasta vlakna oko otvora strž. šuplje v.</i>	tetivasta vlakna oko otvora za kaud. šuplju v.

Slika 258: NASADIŠČA MIŠIČ IN ODPRTINE V DIMLJAH shem. prikaz PRIHVATIŠTA MIŠIČA I OTVORI U PREPONAMA shem. prikaz PRIPOJI MIŠIČA I OTVORI U PREPONSKOM PREDELU šemat. prikaz

a	linea alba	bela črta	<i>bijela linija</i>	bela linija
b	lig. pubicum cran.	spr. dimeljska vez	<i>pr. preponska sveza</i>	kran. preponski lig.
c	lig. inguinale	dimeljska vez	<i>preponska sveza</i>	preponski lig.
d	fascia iliaca	črevnična fascija	<i>bočna fascija</i>	bedrena fascija
e	lamina iliaca	črevnični list	<i>bočna ploča</i>	bedreni list
f	lamina femoralis	stegenski list	<i>bedrena ploča</i>	butni list

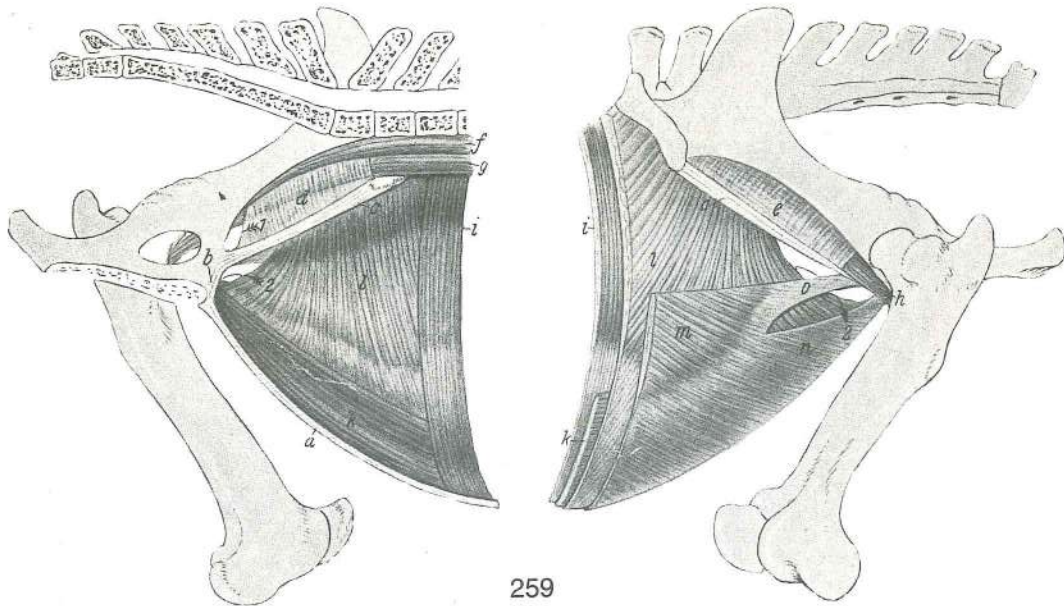


258

- | | | | | |
|---------|-----------------------------------|---|--|---|
| g | m. psoas minor | manjša ledvena m. | <i>mali slabinski m.</i> | mali slabinski m. |
| h | m. psoas major | večja ledvena m. | <i>veliki slabinski m.</i> | veliki slabinski m. |
| i | m. iliacus lat. | str. črevnična m. | <i>lat. bočni m.</i> | lat. bedreni m. |
| k | m. iliacus med. | sred. črevnična m. | <i>med. bočni m.</i> | med. bedreni m. |
| l | m. sartorius | krojaška m. | <i>dugi bedreni m.</i> | krojački m. |
| m | m. iliopectineus | črevnično-ledvena m., nasadišče | <i>bočno-slabinski m., završetak</i> | bedreno-slabinski m., završetak |
| n, o, p | m. obliquus ext. abdominis | zun. poševna trebušna m., trebušna kita (o), medenična kita (p) | <i>kosi vanj. trbušni m., trbušna ploča (o), zdjelična ploča (p)</i> | spolj. kosi trbušni m., trbušna tetiva (o), karlična tetiva (p) |
| 1 | lacuna musculorum | prepust za mišice | <i>mišični zaton</i> | mišični zaton |
| 2 | lacuna vasorum | prepust za krvne žile | <i>žilni zaton</i> | zaton za krvne sudove |
| 3 | anulus inguinalis supf. | pov. dimeljski obroček | <i>pov. preponski prsten</i> | pov. preponski prsten |

Slika 259: ODNOS TREBUŠNEGA MIŠIČJA DO DIMELJ IN OSRAMJA (shema) levo: not. pl., desno: zun. pl. ODNOSI TRBUŠNIH MIŠIČJA U PREPONSKOM I STIDNOM PODRUČJU (shema) lijevo: nut. pov., desno: vanj. pov. ODNOS TRBUŠNIH MIŠIČJA U PREPONSKOM I STIDNOM PREDELU (šema) levo: unut. pov., desno: spolj. str.

- | | | | | |
|---|-----------------------------------|--------------------------|------------------------------|------------------------|
| a | linea alba | bela črta | <i>bijela linija</i> | bela linija |
| b | lig. pubicum cran. | spr. dimeljska vez | <i>pr. preponska sveza</i> | kran. preponski lig. |
| c | lig. inguinale | dimeljska vez | <i>preponska sveza</i> | preponski lig. |
| d | fascia iliaca | črevnična fascija | <i>bočna fascija</i> | bedrena fascija |
| e | lamina iliaca | črevnični list | <i>bočna ploča</i> | bedreni list |
| f | m. psoas minor | manjša ledvena m. | <i>mali slabinski m.</i> | mali slabinski m. |
| g | m. psoas major | večja ledvena m. | <i>veliki slabinski m.</i> | veliki slabinski m. |
| h | m. iliopectineus | črevnično-ledvena m. | <i>bočno-slabinski m.</i> | bedreno-slabinski m. |
| i | m. transversus abdominis | prečna trebušna m. | <i>poprečni trbušni m.</i> | poprečni trbušni m. |
| k | m. rectus abdominis | prema trebušna m. | <i>ravni trbušni m.</i> | prav trbušni m. |
| l | m. obliquus int. abdominis | nut. poševna trebušna m. | <i>kosi nut. trbušni m.</i> | unut. kosi trbušni m. |
| m | m. obliquus ext. abdominis | zun. poševna trebušna m. | <i>kosi vanj. trbušni m.</i> | spolj. kosi trbušni m. |

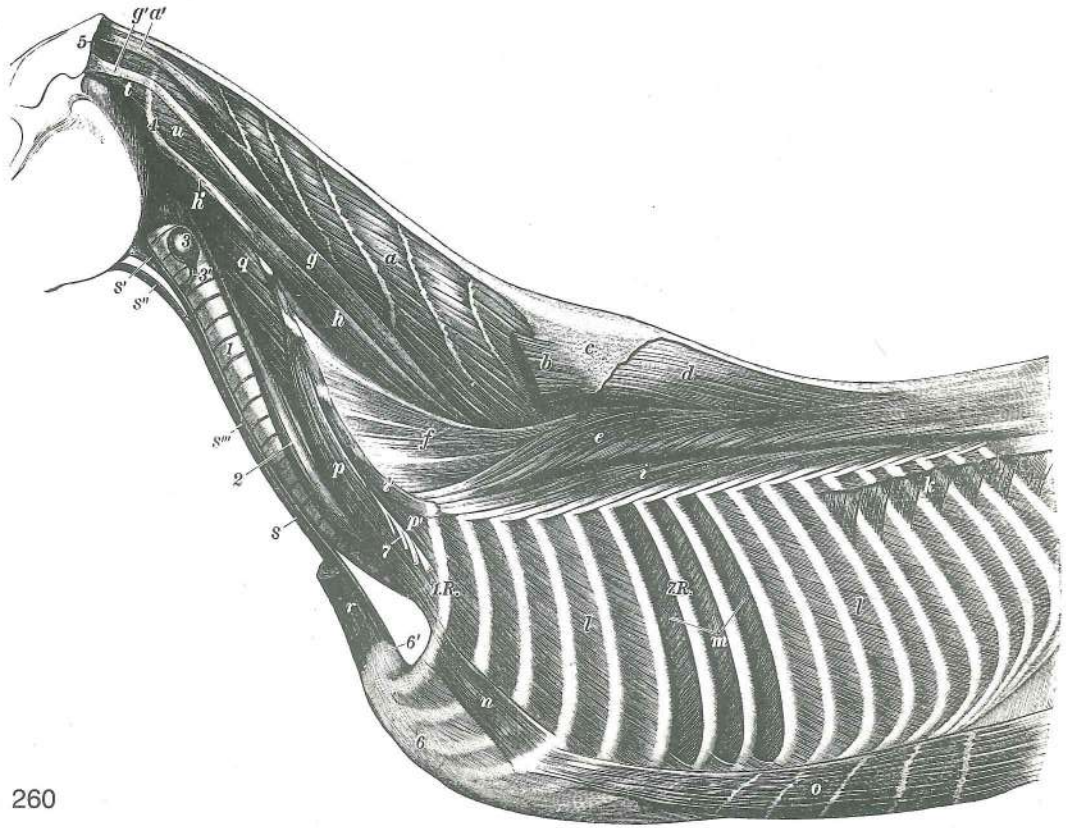


259

- | | | | |
|---|--|---|------------|
| n | m. obliquus ext. abdominis
trbušni m., trbušna tetiva | zun. poševna trebušna m., trebušna kita
spolj. kosi trbušni m., trbušna tetiva | kosi vanj. |
| o | m. obliquus ext. abdominis
trbušni m., zdjelična tetiva | zun. poševna trebušna m., medenična kita
spolj. kosi trbušni m., karlična tetiva | kosi vanj. |
| l | lacuna vasorum (anulus femoralis)
zaton (bedreni prsten) | prepust za žile (stegenski obroček)
propust za krvne sudove (butni prsten) | žilni |
| 2 | anulus inguinalis supf.
preponski prsten | pov. dimeljski obroček
pov. preponski prsten | pov. |

Slika 260: MIŠICE TRUPA (konj) l. str., pov. pl. MIŠIČI TRUPA (konj) l. str., pov. sloj MIŠIČI TRUPA (konj) l. str., pov. sloj

- | | | | |
|-------|--|--|--------------------------------------|
| a, a' | m. semispinalis capitis, tendo
glave, tetiva | poltrnova m. glave, kita
polutrnosti m. glave, tetiva | polutrnosti m. |
| b | m. splenius
splenius, početni deo | jermenasta m., začetni del
pločasti vratni m., početni dio | |
| c | fascia spinocostotransversalis
poprečna fascija | vihrovo-plečna fascija
trnasto-rebarno-poprečna fascija | trnasto-rebreno- |
| d | m. spinalis thoracis et cervicis
i vratni m. | prsna in vratna trnova m.
m. trn. izd. ledjnih i vrat. pršlj. | trnasti grudni |
| e | m. longissimus thoracis
dugački torakalni m. | najdaljša prsna m. (riba) | dugački grudni m. |
| f | m. longissimus cervicis | najdaljša vratna m. | dugački m. vrata
dugački m. vrata |
| g, g' | m. longissimus capitis, tendo (g')
m. glave, završna tetiva (g') | najdaljša m. glave, končna kita (g') | dugački |
| h, h' | m. longissimus atlantis, tendo (h')
m., tetiva (h') | najdaljša m. nosača, kita (h') | dugački atlasni |
| i | m. iliocostalis thoracis
grudni bedreno-rebarni m. | prsna črevnično-rebrna m. | grudni slabinsko-rebreni m. |
| i' | m. iliocostalis cervicis
vratni bedreno-rebarni m. | vratna črevnično-rebrna m. | vratni slabinsko-rebreni m. |
| k | m. serratus dors. caud.
(odrezan) | zd. zg. nazobčana m. (odrezana)
kaud. dorz. zupčasti m. (odsečen) | kaud. dorz. zubasti m. |
| l, l | mm. intercostales externi
medjurebarni m. | zun. medrebrne m. | vanj. međurebreni m. spolj. |
| m | mm. intercostales interni
medjurebarni m. | not. medrebrne m. | nut. međurebreni m. unut. |
| n | m. rectus thoracis | prema prsna m. | ravni grudni m. prav torakalni m. |
| o | m. rectus abdominis | prema trebušna m. | ravni trbušni m. prav trbušni m. |
| p, p' | m. scalenus | stopničasta m. | stepeničasti m. stepeničasti m. |
| q | m. longus capitis | dolga m. glave | dugi m. glave dugi m. glave |
| r | m. sternomandibularis
vilični m. (odrezan) | prsnično-spodnježeljustnična m. (odrezana)
grudno-donjovilični m. (odsečen) | grudnično- |

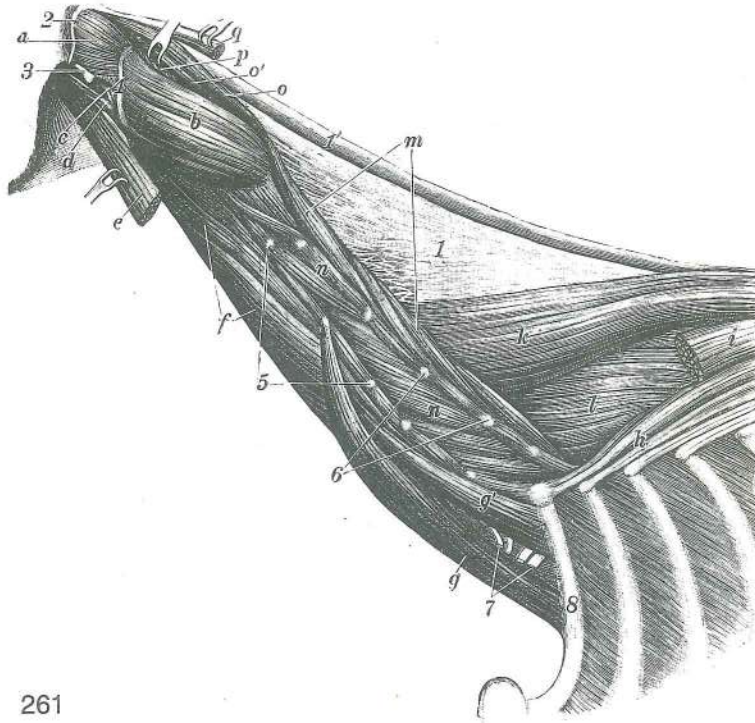


260

s	mm. sternothyroidei, mm. sternohyoidei	prsnično-ščitne m., prsnično-jezičnične m. (združene)	grudnično-štitasti m., grudnično-jezični m. (udruženi)	grudno-štitasti m., grudno-jezični m. (udruženi)
s'	m. sternothyroideus	prsnično-ščitna m.	grudnično-štitasti m.	grudno-štitasti m.
s''	m. sternohyoideus	prsnično-jezičnična m.	grudnično-jezični m.	grudno-jezični m.
s'''	intersectio tendinea	vtkana kita	tetivasti trak	tetivasti trak
t	m. obliquus capitis cran.	spr. poševna m. glave	pr. kosi m. glave	pr. kosi m. glave
u	m. obliquus capitis caud.	zd. poševna m. glave	strž. kosi m. glave	kaud. kosi m. glave
u	m. obliquus capitis caud.	zd. poševna m. glave	strž. kosi m. glave	kaud. kosi m. glave
1	trachea	sapnik	dušnik	dušnik
2	oesophagus	požiralnik	jednjak	jednjak
3, 3'	glandula thyroidea, Isthmus (3')	ščitnica, mostiček (3')	štitnjača, sužetak (3')	štitasta žleza, most (3')
4	atlas, proc. transv.	nosač, prečni pod.	atlas, poprečni izd.	atlas, poprečni izd.
5	crista nuchae	tilnikov greben	šijni greben	greben šije
6, 6'	sternum, manubrium sterni (6')	prsna, prsnični ročaj (6')	grudnica, držak	grudna kost, držak grudne kosti (6')
7	plexus brachialis	nadlaktni pletež	rameni splet	rameni splet
1.R.	costa I	prvo (1.) rebro	prvo (1.) rebro	prvo (1.) rebro
7.R.	costa VII	sedmo (7.) rebro	sedmo (7.) rebro	sedmo (7.) rebro

Slika 261: TILNO MIŠIČJE (konj) I. str., najgloblja pl. MIŠIČI VRATA (konj) I. str., najdublji sloj MIŠIČI VRATA (konj) I. str., najdublji sloj

a	m. obliquus capitis cran.	spr. poševna m. glave	pr. kosi m. glave	pr. kosi m. glave
b	m. obliquus capitis caud.	zd. poševna m. glave	strž. kosi m. glave	kaud. kosi m. glave
c	m. rectus capitis lat.	str. prema m. glave	lat. ravni m. glave	lat. prav m. glave
d	m. rectus capitis ventr.	sp. prema m. glave	ventr. ravni m. glave	ventr. prav m. glave

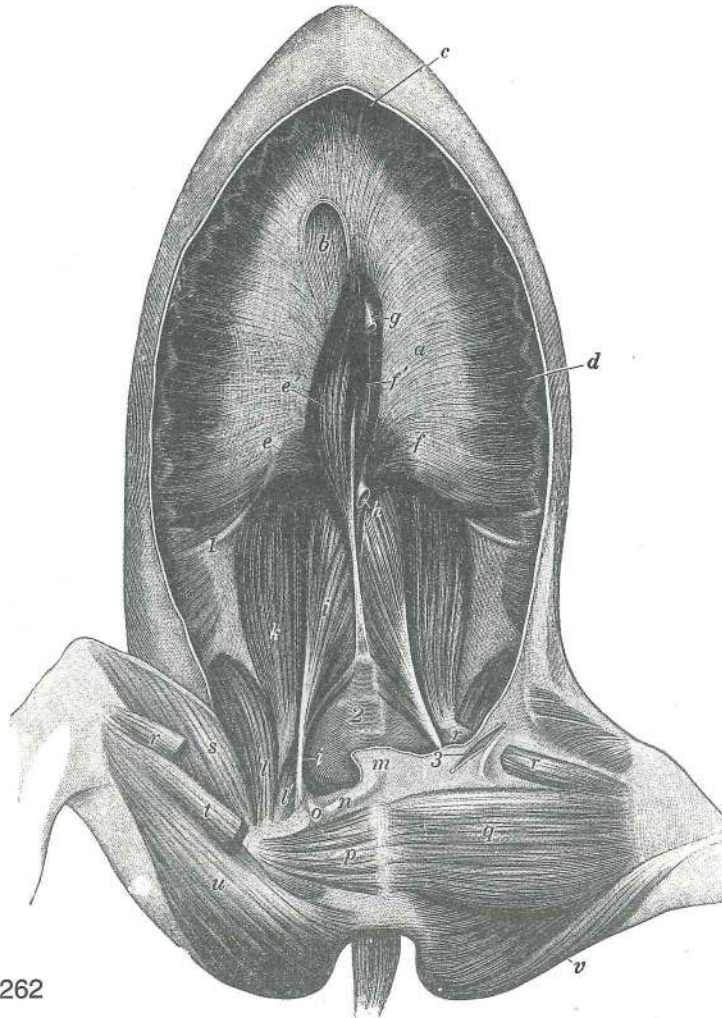


261

- e **m. longus capitis** dolga m. glave (odrezana) dugi m. glave (odrezan)
dug m. glave (odsečen)
- f **m. longus colli** dolga m. vratu dugi vratni m. dug m. vrata
- g, g' **mm. scaleni** stopničaste m. stepeničasti m. stepeničasti m.
- h **m. iliocostalis thoracis** prsna črevnično-rebrna m. grudni slabinsko-rebrni m.
grudni bedreno-rebrni m.
- i **m. longissimus thoracis** najdaljša prsna m. (riba) (odrezana) dugački grudni m.
(odrezan) dugački torakalni m. (odsečen)
- k **m. spinalis thoracis et cervicis** prsna in vratna trnova m. trnasti grudni i
vratni m. trnasti grudni i vratni m.
- l **m. multifidus, pars thoracica** razcepljenka, prsni del mnogodijelni m., grudni dio
mnogodelni m., grudni deo
- m **m. multifidus, pars cervicalis** razcepljenka, vratni del mnogodijelni m., vratni dio
mnogodelni m., vratni deo
- n, n' **mm. intertransversarii** medprečne m. međupoprečni m. medjupoprečni m.
- o, o' **m. rectus capitis dors. major** večja zg. prema m. glave veliki dorz. ravni m.
glave veliki dorz. prav m. glave
- p **m. rectus capitis dors. minor** manjša zg. prema m. glave mali dorz. ravni m. glave
mali dorz. prav m. glave
- q **m. semispinalis capitis** poltrnova m. glave (končna kita) polutrnasti m. glave
(završna tetiva) polutrnasti m. glave (završna tetiva)
- 1 **lamina nuchae** tilnikova plošča ploča šijne sveze ploča lig. šije
- 1' **funiculus nuchae** tilnikova vrv trak šijne sveze vrpca lig. šije
- 2 **crista nuchae** tilnikov greben šijni greben greben šije
- 3 **proc. paracondylaris** občvršni pod. parakondilarni izd. parakondilarni izd.
- 4 **atlas, proc. transv.** nosač, prečni pod. nosač, poprečni izd. nosač,
poprečni izd.
- 5 **vertebrae cervicales, proc. transversi** vratna vretenca, prečni pod. vratni kralješci,
poprečni izd. vratni pršljenovi, poprečni izd.
- 6 **vertebrae cervicales, proc. articulares** vratna vretenca, sklepni pod. vratni
kralješci, zglobni izd. vratni pršljenovi, zglobni izd.
- 7 **plexus brachialis** nadlaktni pletež rameni splet rameni splet
- 8 **costa prima (I)** prvo (1.) rebro prvo (1.) rebro prvo (1.) rebro

Slika 262: PREPONA IN LEDVENE MIŠICE (konj) hrbtna lega OŠIT I SLABINSKI MIŠIČI (konj) ledni položaj DIJAFRAGMA I SLABINSKI MIŠIČI (konj) lednji položaj

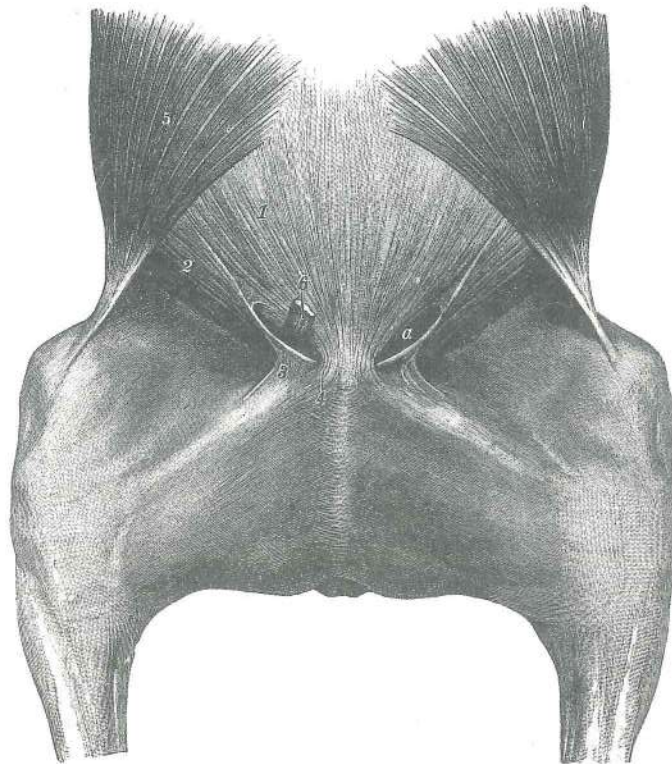
- a **centrum tendineum** kitasto središče prepone tetivasto središče ošita centralni
tetivasti deo dijafragme



262

b	for. v. cavae	odp. zd. velike dovodnice	otvor strž. šuplje v.	otvor za kaud.
		šuplju v.		
c	pars sternalis	prsnični del	grudnični dio	grudni deo
d	pars costalis	rebrni del	rebrni dio	rebrni deo
e, e', f, f'	pars lumbalis	ledveni del	slabinski dio	slabinski deo
e	crus dex.	d. stebriček, str. krak	des. krak, lat. dio	des. krak, lat. deo
e'	crus dex.	d. stebriček, sp. krak	des. krak, do. dio	des. krak, donji deo
f	crus sin.	l. stebriček, str. krak	l. krak, lat. dio	l. krak, lat. deo
f'	crus sin.	l. stebriček, sp. krak	l. krak, do. dio	l. krak, donji deo
g	oesophagus	požiralnik	jednjak	jednjak
h	aorta	aorta	aorta	aorta
i, i'	m. psoas minor, tendo	manjša ledvena m., kita	mali slabinski m., tetiva	
k	m. psoas major	večja ledvena m.	veliki slabinski m.	veliki slabinski m.
l, l'	m. iliacus	črevnična m.	bočni m.	bedreni m.
m	m. rectus abdominis	prema trebušna m., končna kita	ravni trbušni m., završna tetiva	prav trbušni m., završna tetiva
n	lig. accessorium ossis femoris	dodatna stegnenična vez	dodatna bedrena sveza	
		akcesorni lig. butne kosti		
o	lig. transv. acetabuli	prečna ponvična vez	poprečna čašična sveza	
		poprečni lig. čašice		
p	m. obturatorius ext.	zun. mašivka	vanj. zaporni m.	spolj. zaporni m.
q	m. gracilis	sloka m.	tankoviti m.	tanki m.
r, r'	m. sartorius	krojaška m.	dugi bedreni m.	krojački m.
s	m. vastus med.	sred. mogočna m.	med. snažni m.	med. snažni m.
t	m. adductor	pritegovavka	primični m.	m. primicač
u	m. semimembranosus	polvezivna m.	poluopnasti m.	poluopnasti m.
v	m. semitendinosus	polkitasta m.	polutetivasti m.	polutetivasti m.
1	costa XVIII	18. rebro	18. rebro	18. rebro

- | | | | | |
|---|--------------------------------|------------------------|------------------------|----------------------|
| 2 | vertebra lumbalis VI | 6. ledveno vretence | 6. slabinski kralješak | 6. slabinski pršljen |
| 3 | anulus inguinalis supf. | pov. dimeljski obroček | pov. preponski prsten | |




263

Slika 263: POVRŠINSKI DIMELJSKI OBROČEK (konj) POVRŠNI PREPONSKI PRSTEN (konj)

- | | | | |
|---|---|--|---|
| a | anulus inguinalis supf. | pov. dimeljski obroček | pov. preponski prsten |
| 1 | m. obliquus ext. abdominis | zun. poševna trebušna m., trebušna kita | kosi vanj. trbušni m., trbušna ploča spolj. kosi trbušni m., trbušna tetiva |
| 2 | m. obliquus ext. abdominis | zun. poševna trebušna m., medenična kita | kosi vanj. trbušni m., zdjelična tetiva spolj. kosi trbušni m., karlična tetiva |
| 3 | m. obliquus ext. abdominis, lamina femoralis | zun. poševna trebušna m., stegenski list | kosi vanj. trbušni m., bedreni list spolj. kosi trbušni m., butni list |
| 4 | lig. accessorium ossis femoris | stegnena dodatna vez | dodatna bedrena sveza akcesorni lig. butne kosti |
| 5 | m. cutaneus trunci | kožna m. trupa | kožni m. trupa kožni m. trupa |
| 6 | funiculus spermaticus | semensko povesmo (odrezano) | sjemeno uže (odrezano) semensko uže (presečeno) |

Slika 264: DEBELNO MIŠIČJE (pes) pov. in srednja pl. MIŠIČI TRUPA (pas) pov. i sred. sloj MIŠIČI TRUPA (pas) pov. i sred. sloj

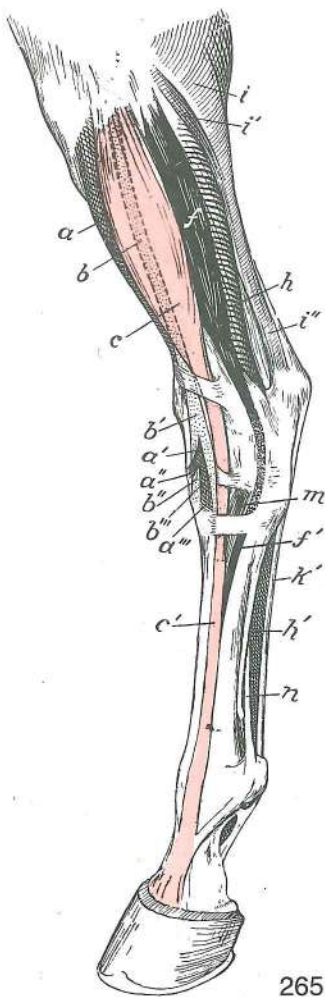
- | | | | | |
|------------|---|--|---|-------------------------------|
| a, a', a'' | m. longissimus thoracis | najdaljša prsna m. (a' zobec za 1. rebro, a'' zobec za 6. vratno vretence) | dugački grudni m., (a' zubac za 1. rebro, a'' zubac za 6. vratni kralješak) | dugački m. glave |
| b, b' | m. longissimus cervicis | najdaljša vratna m. (b' zd. del) | dugački vratni m. (b' strž. dio) | dugački m. glave |
| c | m. longissimus capitis | najdaljša m. glave | dugački m. glave | dugački m. glave |
| d | m. spinalis et semispinalis thoracis | trnova in poltrnova prsna m. (str. trak) | trnasti i poltrnasti grudni m. (lat. trak) | trnasti i poltrnasti m. glave |
| e | m. biventer cervicis | vratna dvotrebušna m. | dvotrušni vratni m. | dvotrušasti m. vrata |
| e' | m. complexus | obsežna m. | isprepleteni m. | isprepleteni m. |
| e, e' | m. semispinalis capitis | poltrnova m. glave | poltrnasti m. glave | poltrnasti m. glave |



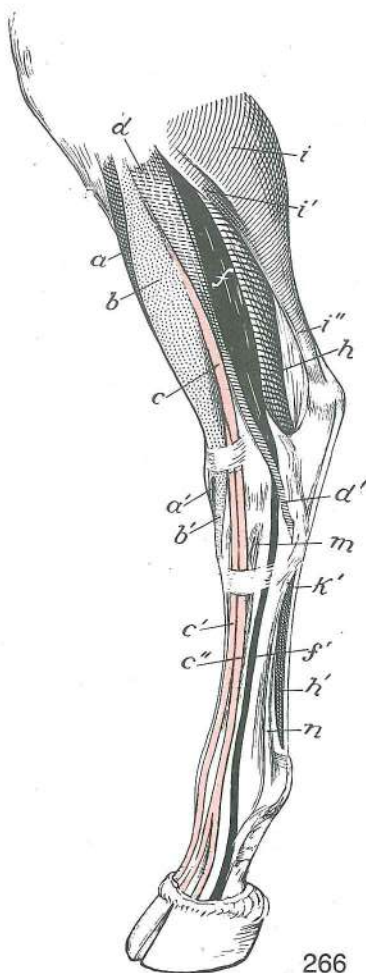
264

- f, f' **m. iliocostalis lumborum, m. iliocostalis thoracis** ledvena črevnično-rebrna m., prsna črevnično-rebrna m. *slabinski bočno-rebrni m., grudni bočno-rebrni m. slabinski bedreno-rebrni m., grudni bedreno-rebrni m.*
- g **m. serratus dors. cran.** spr. zg. nazobčana m. *kran. dorz. zubasti m. kran. dorz. zupčasti m.*
- h **m. serratus dors. caud.** zd. zg. nazobčana m. *kaud. dorz. zubasti m. kaud. dorz. zupčasti m.*
- i **m. serratus ventr. cervicis** vratna sp. nazobčana m. *vratni ventr. zubasti m. vratni ventr. zupčasti m.*
- i' **m. serratus ventr. thoracis** prsna sp. nazobčana m. *grudni ventr. zubasti m. torakalni ventr. zupčasti m.*
- k **m. omotransversarius** plečno-prečna m. *rameno-poprečni m. lopatično-poprečni m.*
- l **m. cleidomastoideus** ključnično-bradavičnikova m. *ključnjačno-bradavičasti m. ključnjačno-mastoidni m.*
- m **m. sternooccipitalis** prsnično-zatilnična m. *grudnično-zatiljni m. grudno-potiljni m.*
- m' **m. sternomastoideus** prsnično-bradavičnikova m. (m'' ista m. z druge str.) *grudnično-bradavičasti m. (m'' isti m. s druge str.) grudno-mastoidni m. (m'' isti m. s druge str.)*
- n **m. scalenus medius** srednja stopničasta m. *sred. stepeničasti m. sred. stepeničasti m.*
- n, n'' **m. scalenus dors.** zg. stopničasta m. *dorz. stepeničasti m. dorz. stepeničasti m.*
- o **mm. intertransversarii intermedii cervicis** vratne vmesne medprečne m. *sred. medjupoprečni vratni m. srednji medjupoprečni vratni m.*
- o' **mm. intertransversarii ventrales cervicis** vratne sp. medprečne m. *ventr. medjupoprečni vratni m. ventr. medjupoprečni vratni m.*
- p **m. longus capitis** dolga m. glave *dugi m. glave dug m. glave*
- q **m. sternothyroideus** prsnično-ščitna m. *grudnično-štitasti m. grudno-štitasti m.*
- r **m. sternohyoideus** prsnično-jezičnična m. *grudnično-jezični m. grudno-jezični m.*
- s **m. obliquus capitis caud.** zd. poševna m. glave *strž. kosi m. glave kaud. kosi m. glave*
- t **m. obliquus capitis cran.** spr. poševna m. glave *pr. kosi m. glave kran. kosi m. glave*
- u **m. splenius capitis** jermenasta m. glave *pločasti m. glave pločasti m. glave*
- v, v' **m. pectoralis prof.** glob. prsna m. *dub. prsni m. dub. grudni m.*
- w **mm. pectorales supf.** pov. prsne m. *pov. prsni m. pov. grudni m.*
- x **m. rectus thoracis** prema prsna m. *ravni grudni m. prav torakalni m.*
- y **m. intercartilagineus** medhrustančna m. *međuhrskavični m. međjurskavični m.*
- z **mm. intercostales ext.** zun. medrebrne m. *vanj. međurebrni m. spolj. medjurebrni m.*
- 1 **m. rectus abdominis** prema trebušna m. *ravni trbušni m. prav trbušni m.*
- 2, 2' **m. obliquus ext. abdominis** zun. poševna trebušna m. (2' trebušna kita) *kosi vanj. trbušni m. (2' trbušna tetiva) spolj. kosi trbušni m. (2' trbušna tetiva)*
- 3, 3', 4 **m. obliquus int. abdominis, pars lumbalis (3), pars inguinalis (3'), pars thoracica (4)** not. poševna trebušna m., ledveni del (3), dimeljski del (3'), prsni del (4) *kosi nut. trbušni*

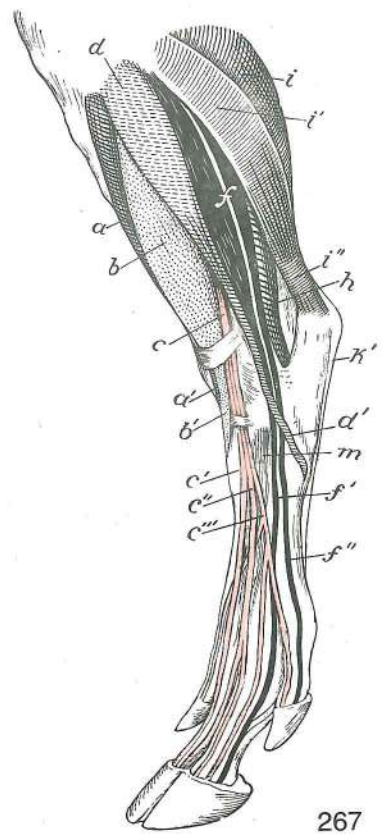
- m.*, slabinski dio (3), preponski dio (3'), grudni dio (4) unut. kosi trbušni m., slabinski deo (3), preponski deo (3'), torakalni dio (4)
- 5 **mm. levatores costarum** vzdigovavke reber *podizači rebara* podizači rebara
- 6 **v. jugularis ext.** zun. jugularna v. *vanj. jugularna v.* spolj. jugularna v.
- 6' **v. cephalica** doglavna v. *v. glave* cefalična v.
- 7 **v. jugularis int.** not. jugularna v. *nut. jugularna v.* unut. jugularna v.
- 8 **oesophagus** požiralnik *jednjak* jednjak
- 9 **glandula thyroidea** ščitnica *štitnjača* štitasta žlezda
- 10 **a. carotis communis** skupna karotidna a. *zajednička karotidna a.* zajednička karotidna a.
- 11 **a. cervicalis supf.** pov. vratna a. *pov. vratna a.* pov. vratna a.
- 12 **a. et v. axillaris** pazdušna a. in v. *pazušna a. i v.* pazušna a. i v.
- 13 **glandula mandibularis** spodnječeljustna žleza *vilična slinovnica* donjovilična slinska žlezda
- 14 **m. temporalis** senčna m. *sljepoočni m.* slepoočni m.
- 15 **m. masseter** zun. žvečavka *žvačni m.* spolj. žvakač
- 16 **meatus acusticus ext.** zun. sluhovod *vanj. slušni prohod* spolj. slušni kanal
- 17 **v. maxillaris** zgornječeljustna v. *čeljusna v.* gornjovilična v.
- 18 **m. digastricus** dvotrebušna m. *dvotrbušni m.* dvotrbušasti m.
- 19 **m. sartorius** krojaška m. (spr. del) *dugi bedreni m. (pr. dio)* krojački m. (kran. deo)
- 20 **plexus brachialis** nadlaktni pletež *rameni splet* rameni splet
- M. st. **manubrium sterni** ročaj prsnice *držak grudnice* držak grudne kosti
- III-VII **višina prečnih podaljškov ustreznih vratnih vretenc** *visina poprečnih izdanaka odgovarajućih vratnih kralješka* visina poprečnih izdanaka istobrojnih vratnih pršljenova
- 1.R. **costa I** prvo (1.) rebro *prvo (1.) rebro* prvo (1.) rebro
- 9.R. **costa IX** deveto (9.) rebro *deveto (9.) rebro* deveto (9.) rebro



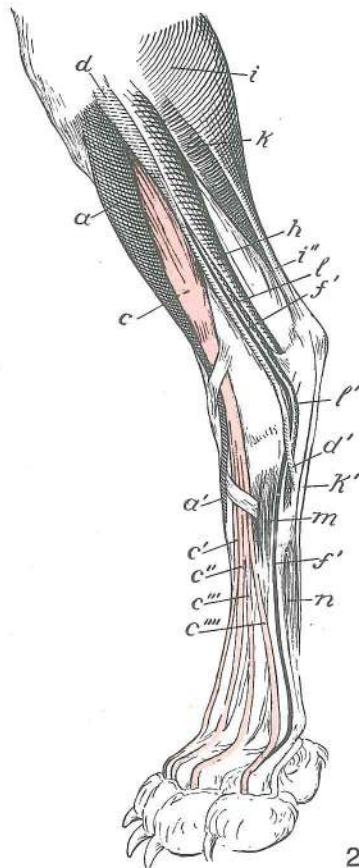
265



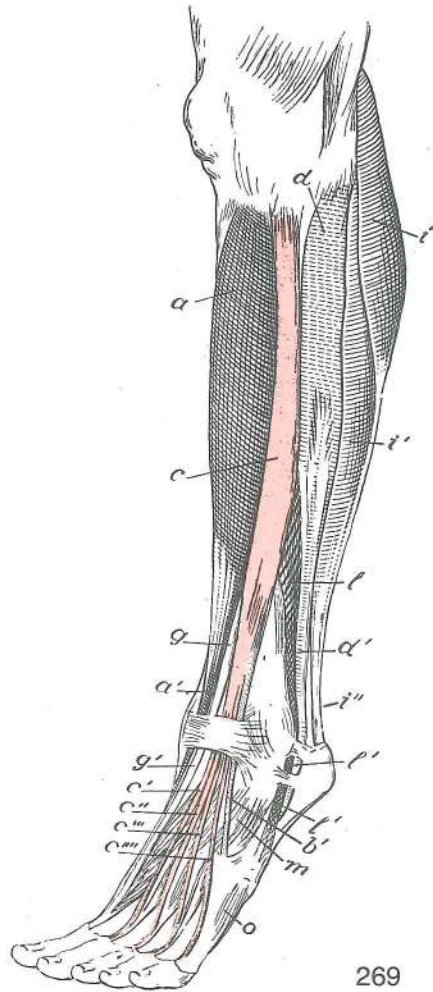
266



267



268

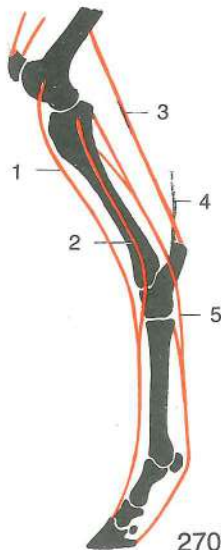


269

Slika 265, 266, 267, 268, 269: MIŠICE NA GOLENI IN STOPALU (konj, govedo, prašič, pes, človek) polshem. prikaz, dorzolat. str. MIŠIČI NA GOLJENICI I STOPALU (konj, govedo, svinja, pas, čovjek) polushem. prikaz, dorzolat. str. MIŠIČI NA POTKOLENICI I AUTOPODIJUMU (konj, goveče, svinja, pas, čovek) polushem. prikaz, dorzolat. str.

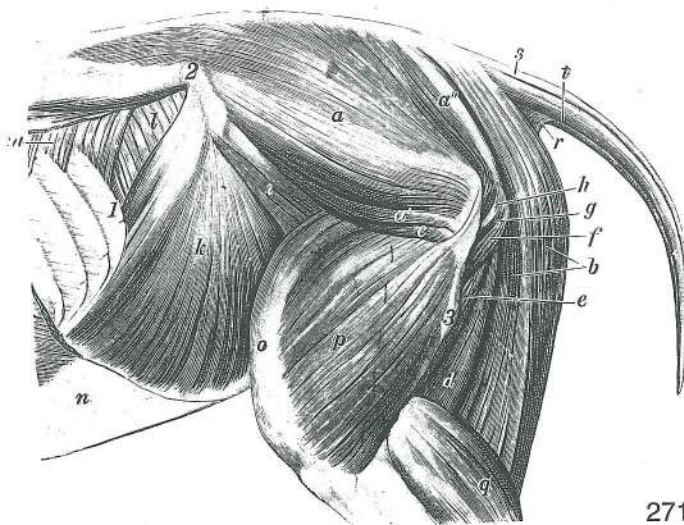
- a **m. tibialis cran., tendo** spr. golenična m. (a' kita, a'', a''' končna kraka) pr. golenični m. (a' tetiva, a'', a''' završni kraci) kran. golenjačni m. (a' tetiva, a'', a''' završni kraci) (Sl. 265 do 269)
- b **m. peroneus (fibularis) tertius, tendo** tretja mečnična m. (b' kita, b'', b''' sred. in vmesni krak kite) treči lisnjačni m. (b' tetiva, b'', b''' med. i sred. krak tetive) treči lisnjačni m. (b' tetiva, b'', b''' med. i sred. krak tetive) (Sl. 265, 266)
- c **m. extensor digit. longus, tendo** dolga iztegovavka prstov (c', c'', c''' končne kite) dugi ispružlač prstiju (c', c'', c''' završne tetive) dugi opružlač prstiju (c', c'', c''' završne tetive) (Sl. 265 do 269)
- d **m. peroneus (fibularis) longus, tendo (d')** dolga mečnična m., kita dugi lisnjačni m., tetiva dugi lisnjačni m., tetiva (Sl. 266, 269)
- f **m. extensor digit. lat., tendo** str. iztegovavka prstov (f' kita za 4. prst, f'' kita za 5. prst) lat. ispružlač prstiju (f' tetiva za 4. prst, f'' tetiva za 5. prst) lat. opružlač prstiju (f' tetiva za 4. prst, f'' tetiva za 5. prst) (Sl. 265 do 268)
- g **m. extensor digiti I (hallucis) longus, tendo (g')** dolga iztegovavka 1. prsta (nožnega palca), kita dugi ispružlač 1. prsta (nožnog palca), tetiva dugi opružlač 1. prsta (nožnog palca), tetiva (Sl. 269)
- h **m. flexor digit. prof.: m. flexor hallucis longus** glob. upogibavka prstov: dolga upogibavka 1. prsta (nožnega palca) dub. sagibač prstiju: dugi sagibač 1. prsta (nožnog palca) dub. savijač prstiju: dugi savijač 1. prsta (nožnog palca) (Sl. 265 do 268)
- i **m. gastrocnemius** mečna m. trbušasti goljenični m. dvoglavi m. lista (trbušasti m.) (Sl. 265 do 269)
- i' **m. soleus** kepasta m. lisni m. lisni m. (Sl. 265, 266, 267, 269)
- i'' **tendo gastrocnemius** mečna kita (Ahilova kita) tetiva dvoglavog m. lista (Ahilova tetiva) tetiva dvoglavog m. lista (Ahilova tetiva) (Sl. 265 do 269)

- k **m. flexor digit. supf., tendo (k')** pov. upogibavka prstov, kita pov. sagibač prstiju, tetiva pov. savijač prstiju, tetiva (Sl. 265, 266, 267, 268)
- l **m. peroneus (fibularis) brevis, tendo (l')** kratka mečnična m., kita kratki lisnjačni m., tetiva kratki lisnjačni m., tetiva (Sl. 268, 269)
- m **m. extensor digit. brevis** kratka iztegovavka prstov kratki ispružlač prstiju kratki opružlač prstiju (Sl. 265 do 269)
- n **m. interosseus medius** srednja medkostna m. sred. međukoštani m. sred. medjukoštani m. (Sl. 265, 266, 268)
- o **m. opponens et abductor digiti quinti** nasprotovavka in odtegovavka 5. prsta (človek) predvodilac i odmicač 5. prsta (človek) oponent i odmicač 5. prsta (človek) (Sl. 269)



Slika 270: MIŠICE, KI DELUJEJO NA KOLENSKI IN NARTNI SKLEP TER NA PRSTNE SKLEPE MIŠIČI KOJI DJELUJU NA KOLJENI I SKOČNI ZGLOB TE NA ZGLOBOVE PRSTIJU MIŠIČI KOJI DELUJU NA KOLENI I SKOČNI ZGLOB I NA ZGLOBOVE PRSTA

- 1 **m. extensor digit. longus** dolga prstna iztegovavka dugi ispružlač prsta dugi opružlač prsta
- 2 **m. extensor digit. lat.** str. prstna iztegovavka lat. ispružlač prsta lat. opružlač prsta
- 3 **m. triceps surae** triglava mečna m. troglavi lisnjačni m. troglavi lisnjačni m. (troglavi m. list)
- 4 **tendo accessorius** dodatna kita dodatna tetiva dodatna tetiva
- 5 **m. flexor digit. prof.** glob. prstna upogibavka dub. sagibač prsta dub. savijač prsta

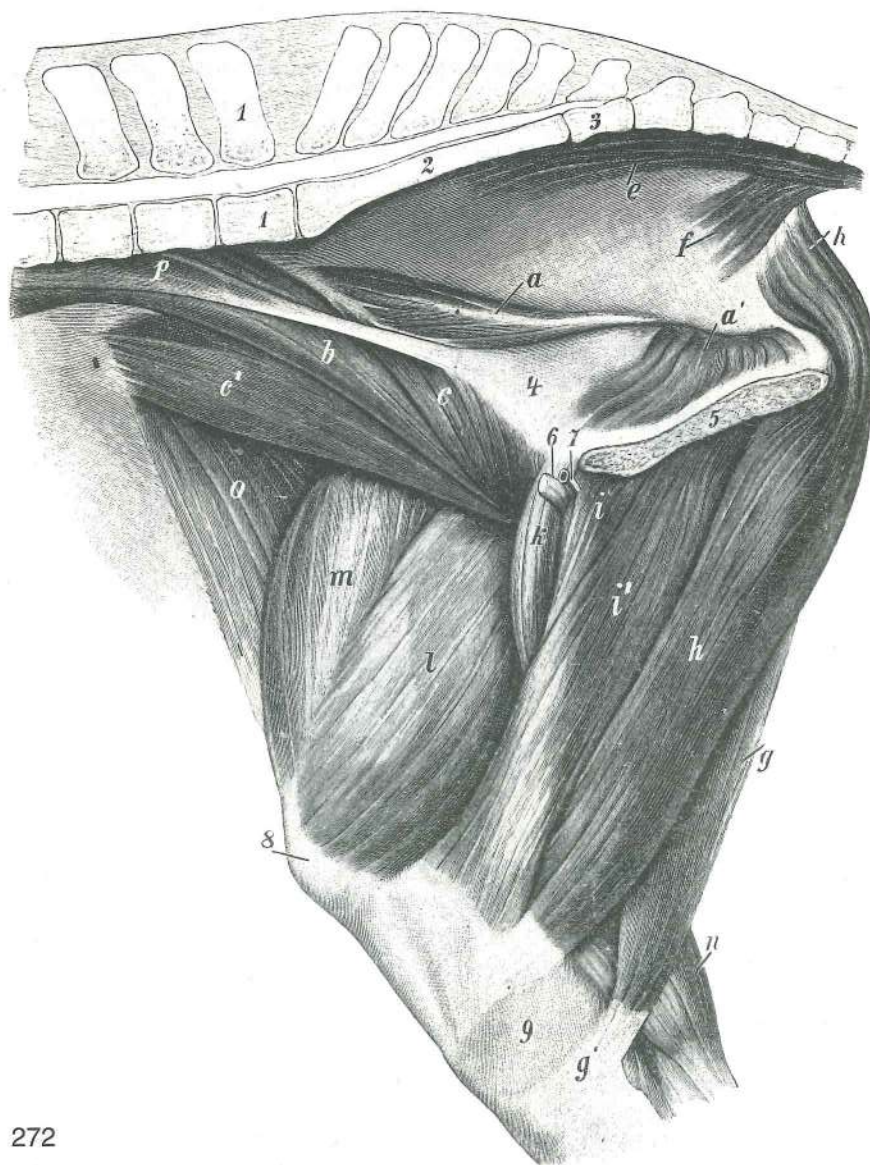


271

Slika 271: MIŠICE NA TREBUHU, MEDENICI IN STEGNO (konj) lat. str., globlja pl. MIŠIČI NA TRBUHU, ZDJELICI I BEDRU (konj) lat. str., dublji sloj MIŠIČI NA TRBUHU, KARLICI I BUTU (konj) lat. str., dublji sloj

- a **m. gluteus medius** srednja zadnjična m. sred. sapni m. sred. sapni m.
- a' **m. gluteus accessorius** dodatna zadnjična m. dodatni sapni m. akcesorni m. sapi
- a'' **m. piriformis** hruškasta m. kruškasti m. kruškasti m.
- b **m. semitendinosus** polkitasta m. polutetivasti m. polutetivasti m.
- c **m. gluteus prof.** glob. zadnjična m. dub. sapni m. dub. sapni m.
- d **m. semimembranosus** polvezivna m. poluopnasti m. poluopnasti m.
- e **m. adductor** pritegovavka primični m. m. primicač
- f **m. quadratus femoris** kvadratasta stegenska m. četveroliki bedreni m. kvadratni butni m.
- g **mm. gemelli** dvojčici dvojni mišiči mišiči blizanci
- h **m. obturatorius int., tendo** not. mašivka, kita nut. zaporni m., tetiva unut.

- zaporni m., tetiva
- i **m. iliacus** črevnična m. *bočni m.* bedreni m.
- k **m. obliquus int. abdominis** not. poševna trebušna m. *kosi nut. trebušni m.*
unut. kosi trebušni m.
- l **m. transversus abdominis** prečna trebušna m. *poprečni trebušni m.*
poprečni trebušni m.
- m **m. serratus dors. caud.** zd. zg. nazobčana m. *dorz. kaud. zubasti m.* kaud.
dorz. zupčasti m.
- n **m. obliquus ext. abdominis** zun. poševna trebušna m., trebušna kita *kosi vanj.*
trbušni m., trbušna tetiva spolj. kosi trebušni m., trbušna tetiva
- o **m. rectus femoris** prema stegenska m. *ravni bedreni m.* prav butni m.
- p **m. vastus lat.** str. mogočna m. *lat. snažni m.* lat. snažni m.
- q **m. gastrocnemius** mečna m. *trbušasti goljenični m.* trbušasti m. lista
- r **m. coccygeus** dolga potegovavka repa vstran (repna m.) *repni m.* repni m.
- s **m. sacrocaudalis (-coccygeus) dors. med.** kratka vzdigovavka repa *dorz. med.*
krstačno-repni m. dorz. med. krsno-repni m.
- t **m. sacrocaudalis (-coccygeus) ventr. lat.** dolga povešavka repa *ventr. lat.*
krstačno-repni m. ventr. lat. krsno-repni m.
- 1 **costa XVIII** 18. rebro *18. rebro* 18. rebro
- 2 **tuber coxae** kolčnična grča *bočna kvrga* bedrena kvrga
- 3 **trochanter tertius** tretji obrtec *treča bedrena kvrga* treči obrtač



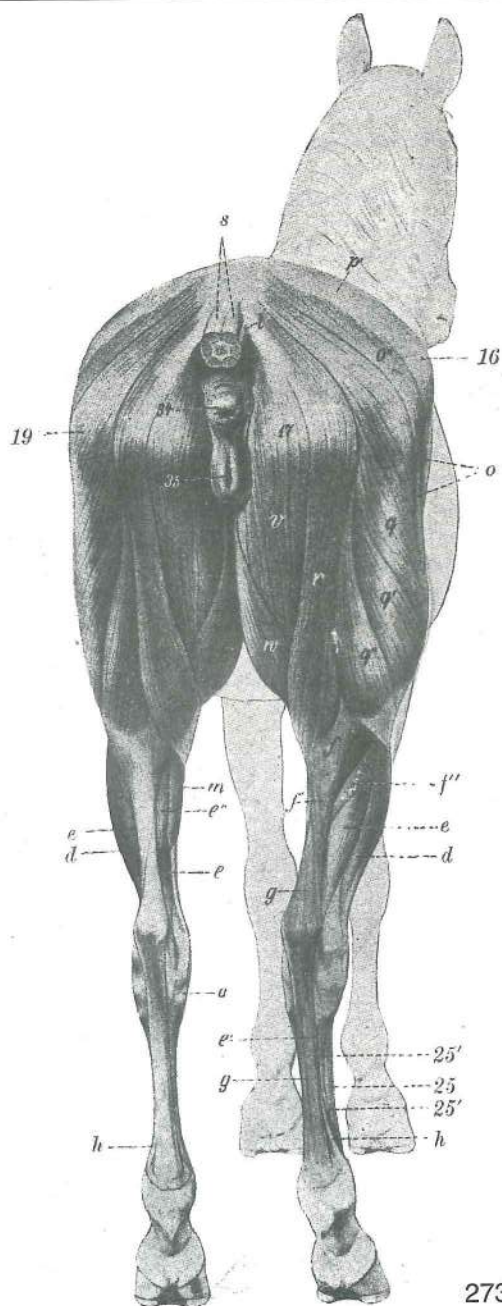
272

Slika 272: MIŠICE NA MEDENICI IN DESNEM STEGNU (konj) med. str., globlja pl. *MIŠIČI NA ZDJELICI I DESNOM BEDRU (konj) med. str., dublji sloj* MIŠIČI NA KARLICI I DESNOM BUTU (konj) med. str., dublji sloj

a, a'	m. obturatorius int.	not. mašivka	<i>nut. zaporni m.</i>	unut. zaporni m.
b	m. psoas major	večja ledvena m.	<i>veliki slabinski m.</i>	veliki slabinski m.
c, c'	m. iliacus	črevnična m., sred. trbuh (c' str. trbuh)	<i>bočni m., med. trbuh</i>	
		(c' lat. trbuh) bedreni m., med. trbuh (c' lat. trbuh)		
e	m. sacrocaudalis (-coccygeus) ventr. lat.	dolga povešavka repa	<i>ventr. lat.</i>	
		<i>krstačno-repni m.</i>	<i>ventr. lat. krsno-repni m.</i>	
f	m. coccygeus	dolga potegovavka repa vstran (repna m.)	<i>repni m.</i>	repni m.
g, g'	m. semitendinosus, tendo	polkitasta m. (g' kita)	<i>polutetivasti m. (g' tetiva)</i>	
		<i>polutetivasti m. (g' tetiva)</i>		
h, h	m. semimembranosus	polvezivna m.	<i>poluopnasti m.</i>	poluopnasti m.
i, i'	m. adductor	pritegovavka	<i>primični m.</i>	m. primicač
k	m. pectineus	grebenka	<i>grebenasti m.</i>	grebenski m.
l	m. vastus med.	sred. mogočna m.	<i>med. snažni m.</i>	med. snažni m.
m	m. rectus femoris	prema stegenska m.	<i>ravni bedreni m.</i>	prav butni m.
n	m. gastrocnemius	mečna m.	<i>trbušasti goljenični m.</i>	trbušasti m. lista
o	m. tensor fasciae latae	nategovavka široke fascije	<i>napinjač široke fascije</i>	
		<i>zatezač široke fascije</i>		
p	m. psoas minor	manjša ledvena m.	<i>mali slabinski m.</i>	mali slabinski m.
1	vertebra lumbalis VI	6. ledveno vretence	<i>6. slabinski kralješak</i>	
		6. slabinski pršljen		
2	os sacrum	križnica	<i>krstača</i>	krsna kost
3	vertebra caudalis I	1. repno vretence	<i>1. repni kralješak</i>	1. repni pršljen
4	pelvis	medenica	<i>zdjelica</i>	karlica
5	symphysis pelvina	medenična zrast	<i>zdjelična simfiza</i>	karlična simfiza
6	lig. accessorium ossis femoris	stegnenična dodatna vez	<i>dodatna bedrena sveza</i>	
		<i>akcesorni lig. butne kosti</i>		
7	v. pudenda ext.	zun. sramna vena	<i>vanj. stidna v.</i>	spolj. stidna v.
8	patella	pogačica (iver)	<i>iver</i>	čašica (iver)
9	tibia	golenica	<i>goljenica</i>	golenjača

Slika 273: MIŠICE ZADNJEGA UDA (konj) zd. str. MIŠIČI STRAŽNJE NOGE (konj) strž. str. MIŠIČI ZADNJE NOGE (konj) kaud. str.

a	m. tibialis cran.	spr. golenična m., med. kitni krak	<i>pr. goljenični m., med. tetivni krak</i>	
		<i>krak kran. golenjačni m., med. tetivni krak</i>		
d, d	m. extensor digit. lat.	str. prstna iztegovavka	<i>lat. ispružlač prsta</i>	lat. opružlač prsta
e, e, e, e'	m. flexor digit. prof., tendo	glob. prstna upogibavka (e' kita)	<i>duboki sagibač prsta (e' tetiva)</i>	duboki savijač prsta (e' tetiva)
e''	m. tibialis caud.	zd. golenična m.	<i>strž. goljenični m.</i>	kaud. golenjačni m.
f	m. gastrocnemius	mečna m.	<i>trbušasti goljenični m.</i>	trbušasti m. lista
f'	tendo gastrocnemius	mečna kita (Ahilova kita)	<i>tetiva trbušastog goljeničnog m. (Ahilova tetiva)</i>	
		tetiva dvoglavog m. lista (Ahilova tetiva)		
f''	m. soleus	kepasta m.	<i>lisni m.</i>	lisni m.
g, g	m. flexor digit. supf., tendo	pov. prstna upogibavka, kita	<i>pov. sagibač prsta, tetiva</i>	
		<i>pov. savijač prsta, tetiva</i>		
h, h	m. interosseus medius	srednja medkostna m.	<i>sred. međukoštani m.</i>	sred. međukoštani m.
m	m. flexor digit. longus	dolga prstna upogibavka	<i>dugi sagibač prsta</i>	dugi savijač prsta
o	m. tensor fasciae latae	nategovavka široke fascije	<i>napinjač široke fascije</i>	
		<i>zatezač široke fascije</i>		
o''	m. glutaeus supf.	pov. zadnjična m.	<i>pov. sapni m.</i>	pov. sapni m.
p'	fascia glutaea	zadnjična fascija	<i>sapna fascija</i>	sapna fascija
q, q', q''	m. biceps femoris	dvoglava stegenska m.	<i>dvoglavi bedreni m.</i>	dvoglavi butni m.
r	m. semitendinosus	polkitasta m.	<i>polutetivasti m.</i>	polutetivasti m.
s	m. sacrocaudalis (-coccygeus) dors. med.	kratka vzdigovavka repa	<i>dorz. med.</i>	
		<i>krstačno-repni m.</i>	<i>dorz. med. krsno-repni m.</i>	
t	m. sacrocaudalis (-coccygeus) dors. lat.	dolga vzdigovavka repa	<i>dorz. lat.</i>	
		<i>krstačno-repni m.</i>	<i>dorz. lat. krsno-repni m.</i>	
v	m. semimembranosus	polvezivna m.	<i>poluopnasti m.</i>	poluopnasti m.
w	m. gracilis	sloka m.	<i>tankoviti m.</i>	tanki m.
16	tuber coxae	kolčnična grča	<i>bočna kvrga</i>	bedrena kvrga
17	tuber ischiadicum	sednična grča	<i>sjedna kvrga</i>	sedna kvrga
19	trochanter major	večji obrtec	<i>velika bedrena kvrga</i>	veliki obrtač

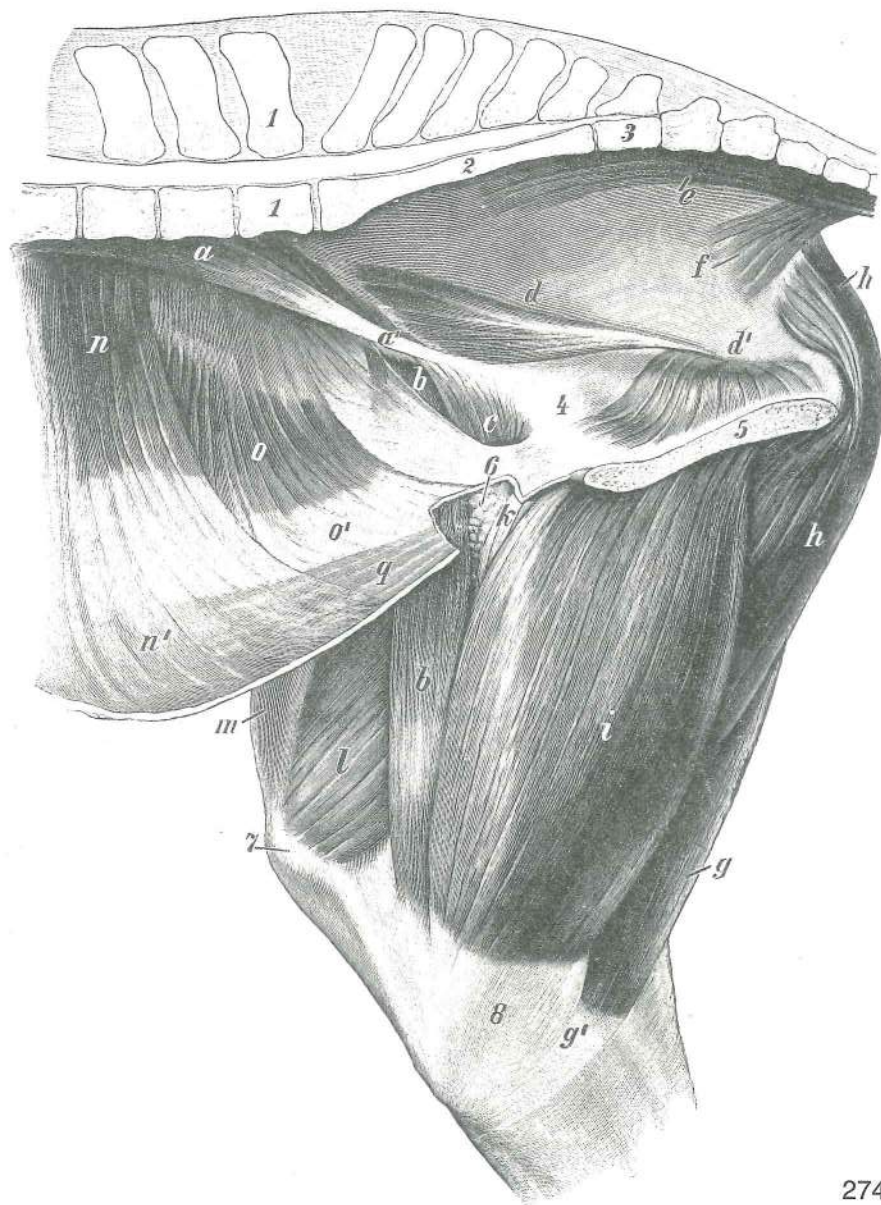


273

- 34 **anus** zadnjik šupak čmar
 35 **vulva** sramnica *stidnica* stidnica
 25 **metatarsus** zd. piščal *metatarzus* metatarzus
 25', 25'' **os metatarsale IV, caput** str. zapiščalnica, glavica *lat. metatarz. kost, glavica*
 lat. metatarz. kost, glavica

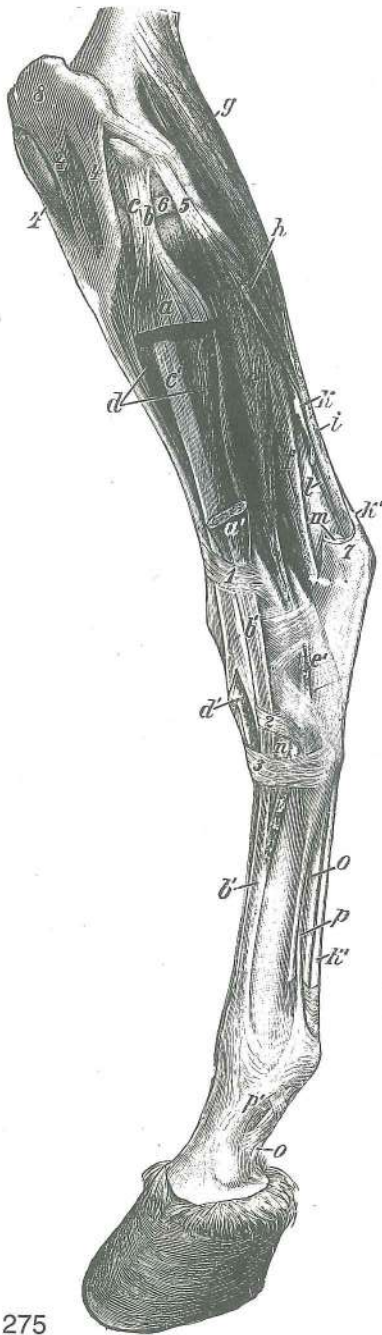
Slika 274: MIŠICE NA MEDENICI IN DESNEM STEGNUM (konj) med. str. MIŠIČI NA ZDJELICI I DESNOM BEDRU (konj) med. str. MIŠIČI NA KARLICI I DESNOM BUTU (konj) med. str.

- a, a' **m. psoas minor, tendo** manjša ledvena m., kita (a') *mali slabinski m., tetiva (a')*
 mali slabinski m., tetiva (a')
 b, b' **m. sartorius** krojaška m. *dugi bedreni m.* krojački m.
 c **m. iliacus** črevnična m., sred. trebuh *bočni m., med. trebuh* bedreni m., med. trebuh
 d, d' **m. obturatorius int.** not. mašivka *nut. zaporni m.* unut. zaporni m.
 e **m. sacrocaudalis (-coccygeus) ventr. lat.** dolga povešavka repa *ventr. lat. krstačno-repni m.* ventr. lat. krsno-repni m.
 f **m. coccygeus** repna m. *repni m.* repni m.
 g, g' **m. semitendinosus, tendo (g')** polkitasta m., kita (g') *polutetivasti m., tetiva (g')*
 polutetivasti m., tetiva (g')



274

- | | | | | |
|-------|---|--|--|------------------------------|
| h, h | m. semimembranosus | polvezivna m. | <i>poluopnasti m.</i> | poluopnasti m. |
| i | m. gracilis | sloka m. | <i>tankoviti m.</i> | tanki m. |
| k | m. pectineus | grebenka | <i>grebenasti m.</i> | grebenski m. |
| l | m. vastus med. | sred. mogočna m. | <i>med. snažni m.</i> | med. snažni m. |
| m | m. rectus femoris | prema stegenska m. | <i>ravni bedreni m.</i> | prav butni m. |
| n | m. transversus abdominis | prečna trebušna m. | <i>poprečni trbušni m.</i> | |
| | | poprečni trbušni m. | | |
| n, n' | m. transversus abdominis, aponeurosis (n') | prečna trebušna m., preprega (n') | | |
| | | <i>poprečni trbušni m., aponeuroza (n')</i> | poprečni trbušni m., aponeuroza (n') | |
| o, o' | m. obliquus int. abdominis, aponeurosis (o') | not. poševna trebušna m., preprega (o') | | |
| | | <i>nut. kosi trbušni m., aponeuroza (o')</i> | unut. kosi trbušni m., aponeuroza (o') | |
| q | m. rectus abdominis | prema trebušna m. | <i>ravni trbušni m.</i> | prav trbušni m. |
| 1, 1 | vertebra lumbalis VI | 6. ledveno vretence | <i>6. slabinski kralješak</i> | 6. slabinski pršljen |
| | os sacrum | križnica | <i>krstača</i> | krsna kost |
| 3 | vertebra caudalis I | 1. repno vretence | <i>1. repni kralješak</i> | 1. repni pršljen |
| 4 | pelvis | medenica | <i>zdjelica</i> | karlica |
| 5 | symphysis pelvina | medenična zrast | <i>zdjelična simfiza</i> | karlična simfiza |
| 6 | Inn. inguinales prof. | glob. dimeljske bezgavke | <i>dub. preponski limf. čvorovi</i> | dub. preponski limf. čvorovi |
| 7 | patella | pogačica (iver) | <i>iver</i> | čašica (iver) |
| 8 | tibia | golenica | <i>goljenica</i> | golenjača |

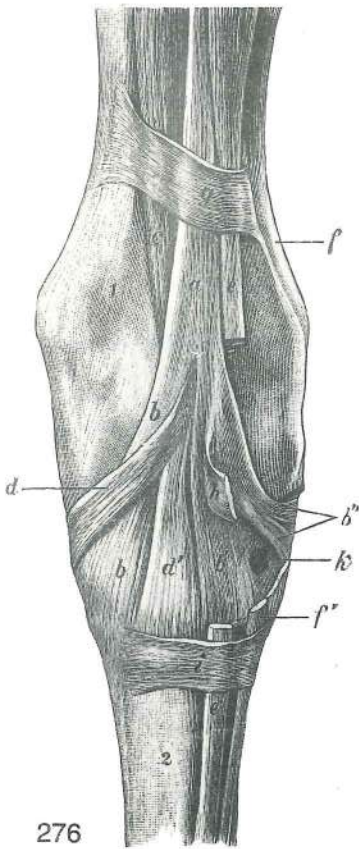


275

Slika 275: MIŠICE NA LEVI GOLENI (konj) kranio-lat. str.
 MIŠIĆI NA LIJEVOJ POTKOLJENICI (konj) kranio-lat. str.
 str. MIŠIĆI NA LEVOJ POTKOLENICI (konj) kranio-lat. str.

- a, a' **m. extensor digit. longus** dolga prstna iztegovavka (velik kos je izrezan) *dugi ispružać prsta (veći komad je izrezan)* dugi opružać prsta (veći komad je odsečen)
- b, b' **m. extensor digit. longus** dolga iztegovavka prsta, začetna kita, (b', b' končna kita) *dugi ispružać prsta, početna tetiva (b', b' završna tetiva)* dugi opružać prsta, početna tetiva (b', b' završna tetiva)
- c, c' **m. peroneus (fibularis) tertius** tretja mečnična m. *treći lisnjačni m.* treći lisnjačni m.
- d, d' **m. tibialis cran.** spr. golenična m. (d' končna kita) *pr. goljenični m. (d' završna tetiva)* kran. golenjačni m. (d' završna tetiva)
- e, e' **m. extensor digit. lat., tendo** str. iztegovavka prsta, kita (e') *lat. ispružać prsta, tetiva (e')* lat opružać prsta, tetiva (e')
- f **m. flexor digiti I (hallucis) longus** dolga upogibavka 1. prsta (nožnega palca) *dugi sagibač 1. prsta* dugi savijač 1. prsta
- g **m. gastrocnemius** mečna m. *trbušasti goljenični m.* trbušasti m. lista
- h **m. soleus** kepasta m. *lisni m.* lisni m.
- f+g+h **m. flexor digit. prof.** glob. prstna upogibavka *dub. sagibač prsta* dub. savijač prsta
- i **tendo gastrocnemius** mečna kita (Ahilova kita) *tetiva trbušastog goljeničnog m. (Ahilova tetiva)* tetiva dvoglavog m. lista (Ahilova tetiva)
- k, k', k' **m. flexor digit. supf., tendo (k, k', k'), tendo plantaris (k-k')** pov. prstna upogibavka, kita (k, k', k'), stopalna kita (k-k') *pov. sagibač prsta, tetiva (k, k', k'), plantarna tetiva (k-k')* pov. savijač prsta, tetiva (k, k', k'), plantarna tetiva (k-k')
- l **tendo calcaneus communis (i+k+m)** petna kitna vrv (i+k+m) (odrezana) *tetivasti petni trak (i+k+m)* (odrezan) *tetivasto petno uže (i+k+m)* (odsečeno)
- m **tendo accessorius** dodatna kita (odrezana) *dodatna tetiva (odrezana)* akcesorna tetiva (odsečena)
- n **m. extensor digit. brevis** kratka prstna iztegovavka *kratki ispružać prsta* kratki opružać prsta
- o, o **m. flexor digit. prof., tendo** glob. prstna upogibavka, kita *dub. sagibač prsta, tetiva* dub. savijač prsta, tetiva
- p, p' **m. interosseus medius** srednja medkostna m. (p' spojni krak s kito skupne prstne iztegovavke) *sred. međukoštani m. (p' krak za tetivu zajedničkog ispružaća prsta)* sred. medjukoštani m. (p' krak za tetivu zajedničkog opružaća prsta)
- 1, 2, 3 **retinaculum extensorum proximale (1), medium (2), distale (3)** zgornji (1), srednji (2), spodnji (3) držek iztegovavk *gor. (1), srednji (2), do. (3) ispružaćki prstenasti vez* proksimalni (1), srednji (2), distalni (3) držać opružaća
- 4, 4, 4 **ligg. patellae laterale, intermedium, mediale** str., vmesna, sred. pogačična vez *lat., srednja, med. iverna sveza* lat., srednji, med. lig. čašice
- 5 **art. femorotibialis, lig. collaterale lat.** stegnenično-golenični sklep, str. bočna vez *bedreno-goljenični zglob, lat. kolateral. sveza* butno-golenjačni zglob, kolateral. lat. lig.
- 6 **meniscus lat.** str. sklepna ploščica *lat. menisk* lat. meniskus
- 7 **tuber calcanei** petnična grča *petna kvrga* petna kvrga
- 8 **patella** pogačica (iver) *iver* čašica (iver)

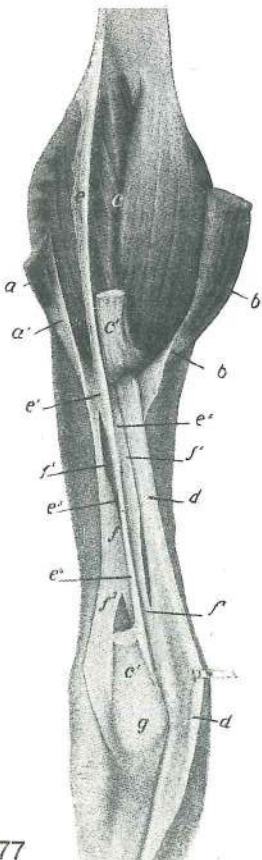
Slika 276: LEVI NARTNI SKLEP (konj) upogibna str. LIJEVI SKOČNI ZGLOB (konj) sagibna str. LEVI SKOČNI ZGLOB (konj) fleksorna str.



276

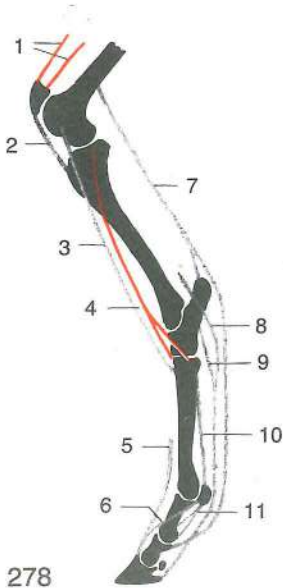
- a **m. peroneus (fibularis) tertius** tretja mečnična m. treći lisnjačni m. treći lisnjačni m.
- b, b' **m. peroneus (fibularis) tertius, tendo** tretja mečnična m., sred. končna kita (b, b'), srednja končna kita (b'), str. končna kita (b'') treći lisnjačni m., med. završna tetiva (b, b'), srednja završna tetiva (b'), lat. završna tetiva (b'') treći lisnjačni m., med. završna tetiva (b, b'), srednja završna tetiva (b'), lat. završna tetiva (b'')
- c **m. tibialis cran.** spr. golenična m. pr. goljenični m. kran. golenjačni m.
- d, d' **m. tibialis cran., tendo** spr. golenična m., sred. končna kita (d), str. končna kita (d') pr. goljenični m., med. završna tetiva (d), lat. završna tetiva (d') kran. golenjačni m., med. završna tetiva (d), lat. završna tetiva (d')
- e, e' **m. extensor digit. longus** dolga iztegovavka prstov dugi ispružlač prstiju dugi opružlač prstiju
- f, f' **m. extensor digit. lat., tendo** str. iztegovavka prsta, kita lat. ispružlač prsta, tetiva lat. opružlač prsta, tetiva
- g, h, i **retinaculum flexorum proximale (g), medium (h), distale (i)** zg., srednji, sp. držek upogibavk gor., sred., do. sagibački prstenasti vez proks., sred., dist. držlač savijača
- k **canalis tarsi** nartni rov skočni kanal skočni kanal
- 1 **tibia** golenica goljenica golenjača
- 2 **os metatarsale III** tretja (3.) stopalnica treća (3.) metatarz. kost

Slika 277: PETNA KITNA VRV (konj) TETIVASTI PETNI TRAK (konj) PETNE TETIVE (konj)



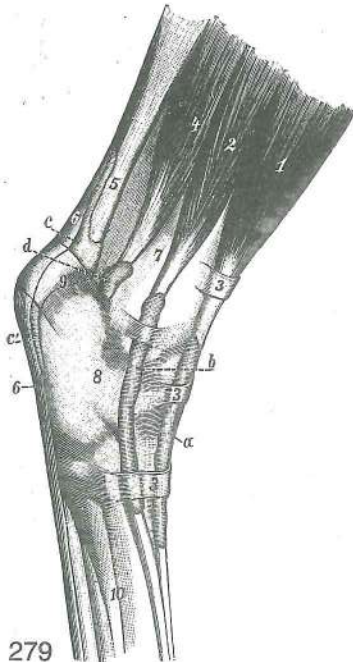
277

- a, a' **m. biceps femoris, aponeurosis** dvoglava stegenska m., preprega (a') dvoglavi bedreni m., aponeuroza (a') dvoglavi butni m., aponeuroza (a')
- b, b' **m. semitendinosus, tendo** polkitasta m., konec in kita (b') polutetivasti m., završetak i tetiva (b') polutetivasti m., završni deo i tetiva (b')
- c **m. triceps surae — m. gastrocnemius** triglava mečna m. — mečna m. troglavi listni m. — trbušasti goljenični m. troglavi m. lista — dvotrbušasti m. lista
- c', c' **tendo gastrocnemius** mečna kita, zg. del je zavihan navzgor tetiva trbušnog goljeničnog m., gor. dio je zavrnut prema gore tetiva dvoglavog m. lista, proks. deo je povijen gore
- d, d' **m. flexor digit. supf., tendo plantaris** pov. upogibavka prsta, stopalna kita (v predelu narta zavihana nazaj) pov. sagibač prsta, tabanska tetiva (u području tarzusa zakrenuta natrag) pov. savijač prsta, tabanska tetiva (u predelu tarzusa zakrenuta nazad)
- e, e¹, e², e³, e⁴ **tendo plantaris** stopalna kita plantarna tetiva tetiva lista
- f, f¹, f², f³, f⁴ **tendo accessorius** dodatna kita dodatna tetiva akcesorna tetiva
- g **tuber calcanei** petnična grča petna kvrga petna kvrga

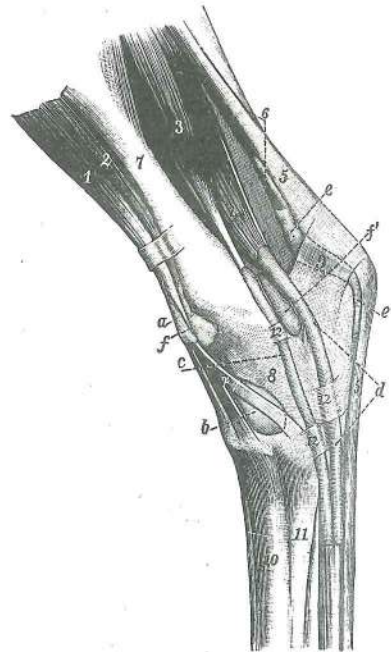


Slika 278: NEUTRUDLJIVE NATEZNE NAPRAVE ZADNJEGA UDA IN SPREDNJA GOLENIČNA MIŠICA (konj) NEZAMORLJIVE NATEZNE NAPRAVE STRAŽNJE NOGE I PREDNJI GOLJENIČNI MIŠIČ (konj) NEZAMORLJIVI ZATEZNI UREDJAJI ZADNJE NOGE I KRANIJALNI GOLENAČNI MIŠIČ (konj)

- | | | | |
|----|--|--|---|
| 1 | m. quadriceps femoris | štiriglava stegenska m.
četrveroglavi bedreni m. | četrveroglavi butni m. |
| 2 | ligg. patellae | pogačične vezi | iverne sveze ligamenti
čašice |
| 3 | m. peroneus (fibularis) tertius | tretja mečnična m.
treči lisnjačni m. | treči lisnjačni m. |
| 4 | m. tibialis cran. | spr. golenična m. | pr. goljenični m.
pr. golenjačni m. |
| 5 | m. extensor digit. longus, tendo | dolga prstna iztegovavka,
kita | dugi ispružac prsta, tetiva
dugi opružac prsta, tetiva |
| 6 | m. interosseus medius, crus accessorium | srednja
medkostna m., dodatni krak | sred. međukoštani m.,
potporni krak
sred. medjukoštani m.,
akcesorni krak |
| 7 | m. flexor digit. supf. | pov. upogibavka prsta | pov.
sagibač prsta
pov. savijač prsta |
| 8 | m. flexor digit. prof., tendo | glob. upogibavka prsta, kita | dub. sagibač prsta, tetiva
dub. savijač prsta, tetiva |
| 9 | m. flexor digit. prof., lig. accessorium | glob. upogibavka prsta, dodatna vez,
dub. sagibač prsta, potporna sveza | dub. savijač prsta, potporni lig. |
| 10 | m. interosseus medius | srednja medkostna m. | sred. međukoštani m.
sred. medjukoštani m. |
| 11 | lig. sesamoideum rectum, ligg. sesamoidea obliqua | prema sezamoidna vez,
poševni sezamoidni vezi | ravna sezamoidna sveza,
kose sezamoidne sveze
prav
sezamoidni lig.,
kosi sezamoidni ligamenti |



279



280

Slika 279: KITNE NOŽNICE NA NARTU (konj) dorzolat. str. TETIVNE SLUZNE OVOJNICE NA SKOČNOM ZGLOBU (konj) dorzolat. str. TETIVNE OVOJNICE NA SKOČNOM ZGLOBU (konj) dorzolat. str.

- | | | | | |
|---------|--|---|---|---|
| 1, a | m. extensor digit. longus, vagina synovialis (a) | dolga prstna iztegovavka, sinovialna
nožnica (a) | dugi ispružac prsta, sluzna ovojnica (a) | dugi opružac prsta, tetivna
ovojnica (a) |
| 2, b | m. extensor digit. lat., vagina synovialis (b) | str. prstna iztegovavka, sinovialna
nožnica (b) | lat. ispružac prsta, sluzna ovojnica (b) | lat. opružac prsta,
tetivna ovojnica (b) |
| 3, 3, 3 | retinaculum extensorum proximale, medium, distale | iztegovavk
opružaca | gor., sred., do. ispružachi
prstenasti vez | zg., srednji, sp. držek
proksim., sred., dist. držac |

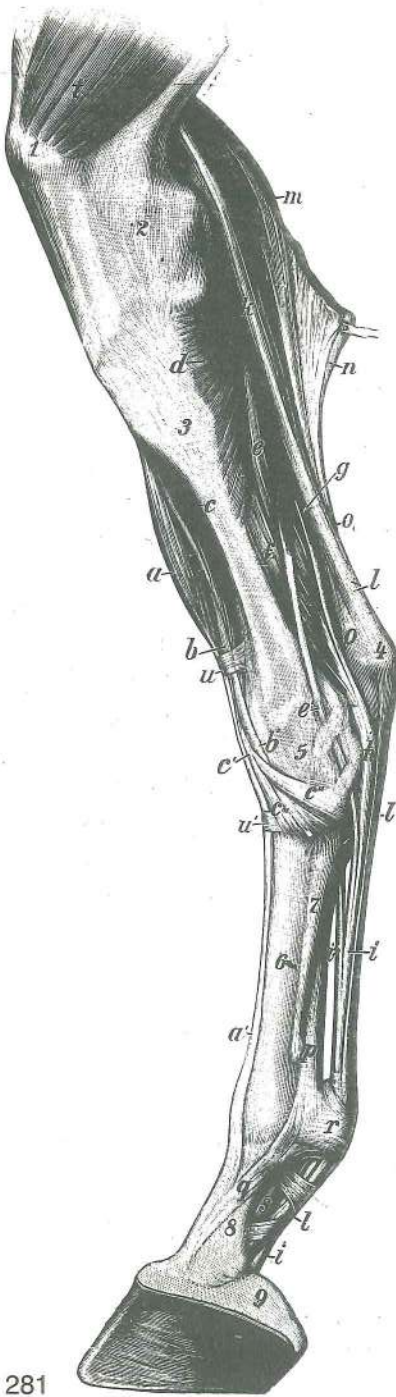
- 4 **m. flexor digiti I (hallucis) longus** dolga upogibavka 1. prsta (nožnega palca)
dugi sagibač 1. prsta dugi savijač 1. prsta
- 5 **tendo gastrocnemius** mečna kita *tetiva trbušastog goljeničnog m.* tetiva
 dvoglavog m. lista
- 6,6 **m. flexor digit. supf., tendo** pov. prstna upogibavka, kita *pov. sagibač prsta,*
tetiva pov. savijač prsta, tetiva
- 7 **tibia** golenica *goljenica* golenjača
- 8 **tarsus** nart *skočni zglob* skočni zglob
- 9 **tuber calcanei** petnična grča *petna kvrga* petna kvrga
- 10 **metatarsus** zd. piščal *metatarzus* metatarzus

Slika 280: KITNE NOŽNICE NA NARTU (konj) med. in dorz. str. **TETIVNE OVOJNICE NA SKOČNOM ZGLOBU (konj) med. i dorz. str.** TETIVNE OVOJNICE NA SKOČNOM ZGLOBU (konj) med. i dorz. str.

- a **vagina synovialis, bursa synovialis, m. tibialis cran. (2)** sinovialna nožnica,
 sluznik, spr. golenična m. (2) *sluzna ovojnica, sluzna vrećica, pr. goljenični m. (2)*
 tetivna ovojnica, sinovijalna kesica, kran. golenjačni m. (2)
- b **bursa synovialis** sluznik, sred. končni krak spr. golenične m. (2') *sluzna vrećica,*
sred. završni krak pr. goljeničnog m. (2') sinovijalna kesica, med. završni krak
 kran. golenjačnog m. (2')
- c **vagina synovialis, m. flexor digit. longus (3)** sinovialna nožnica, dolga prstna
 upogibavka (3) *sluzna ovojnica, dugi sagibač prsta (3)* tetivna ovojnica, dugi
 savijač prsta (3)
- d **vagina synovialis, m. flexor digiti I (hallucis) longus + m. tibialis caud. (4)** sinovialna
 nožnica, dolga upogibavka 1. prsta + zd. golenična m. (4) *sluzna ovojnica,*
dugi sagibač 1. prsta + strž. goljenični m. (4) tetivna ovojnica, dugi savijač
 1. prsta + kaud. golenjačni m. (4)
- e, e' **vagina synovialis, m. flexor digit. supf. (5) + tendo gastrocnemius (6)** sinovialna nožnica,
 pov. prstna upogibavka (5) + Ahilova kita (6) *sluzna ovojnica, pov. sagibač prsta*
 (5) + *Ahilova tetiva (6)* tetivna ovojnica, pov. savijač prsta (5) + Ahilova tetiva (6)
- f, f' **art. tarsocruralis, capsula articularis** nartno-golenični sklep, sklepna ovojnica
skočno-goljenični zglob, zglobna čahura skočno-golenjačni zglob, zglobna čaura
- 1 **m. extensor digit. longus** dolga prstna iztegovavka *dugi ispružac prsta* dugi
 opružac prsta
- 2, 2' **m. tibialis cran., tendo** spr. golenična m., kita *pr. goljenični m., tetiva* kran.
 golenjačni m., tetiva
- 3 **m. flexor digit. longus** dolga prstna upogibavka *dugi sagibač prsta* dugi
 savijač prsta
- 4 **m. flexor digiti I (hallucis) longus + m. tibialis caud.** dolga upogibavka 1. prsta
 (nožnega palca) + zd. golenična m. *dugi sagibač 1. prsta + strž. goljenični m.*
 dugi savijač 1. prsta + kaud. golenjačni m.
- 5 **m. flexor digit. supf., tendo** pov. prstna upogibavka, kita *pov. sagibač prsta,*
tetiva površ. savijač prsta, tetiva
- 6 **tendo gastrocnemius** Ahilova kita *Ahilova tetiva* Ahilova tetiva
- 7 **tibia** golenica *goljenica* golenjača
- 8 **tarsus** nart *skočni zglob* skočni zglob
- 9 **tuber calcanei** petnična grča *petna kvrga* petna kvrga
- 10 **os metatarsale secundum (Mt₂)** druga (2.) stopalnica *druga (2.) metatarz. kost*
 druga (2.) metatarz. kost
- 11 **os metatarsale tertium (Mt₃)** tretja (3.) stopalnica *treća (3.) metatarz. kost*
 treća (3.) metatarz. kost
- 12, 12, 12 **retinaculum flexorum proximale, intermedium, distale** zg., vmesni, sp. držek
 upogibavk *gor., sred., do. držac sagibača* proks., sred., dist. držac savijača

Slika 281: MIŠICE NA DESNI GOLENI IN DESNEM STOPALU (konj) med. str. **MIŠIČI NA DESNOJ POTKOLJENICI I DESNOM STOPALU (konj) med. str** MIŠIČI NA DESNOJ POTKOLENICI I DESNOM AUTOPODIJUMU (konj) med. str.

- a, a' **m. extensor digit. longus, tendo** dolga prstna iztegovavka, kita *dugi ispružac*
prsta, tetiva dugi opružac prsta, tetiva
- b, b' **m. peroneus (fibularis) tertius, tendo** tretja mečnična m., kita *treći lisnjačni m.,*
tetiva treći lisnjačni m., tetiva
- c, c' **m. tibialis cran., tendo** spr. golenična m., kita *pr. goljenični m., tetiva* kran.
 golenjačni m., tetiva
- c'', c''' **m. tibialis cran., tendo** spr. golenična m., končna kraka kite *pr. goljenični m.,*
završni kraci tetive kran. golenjačni m., završni kraci tetive

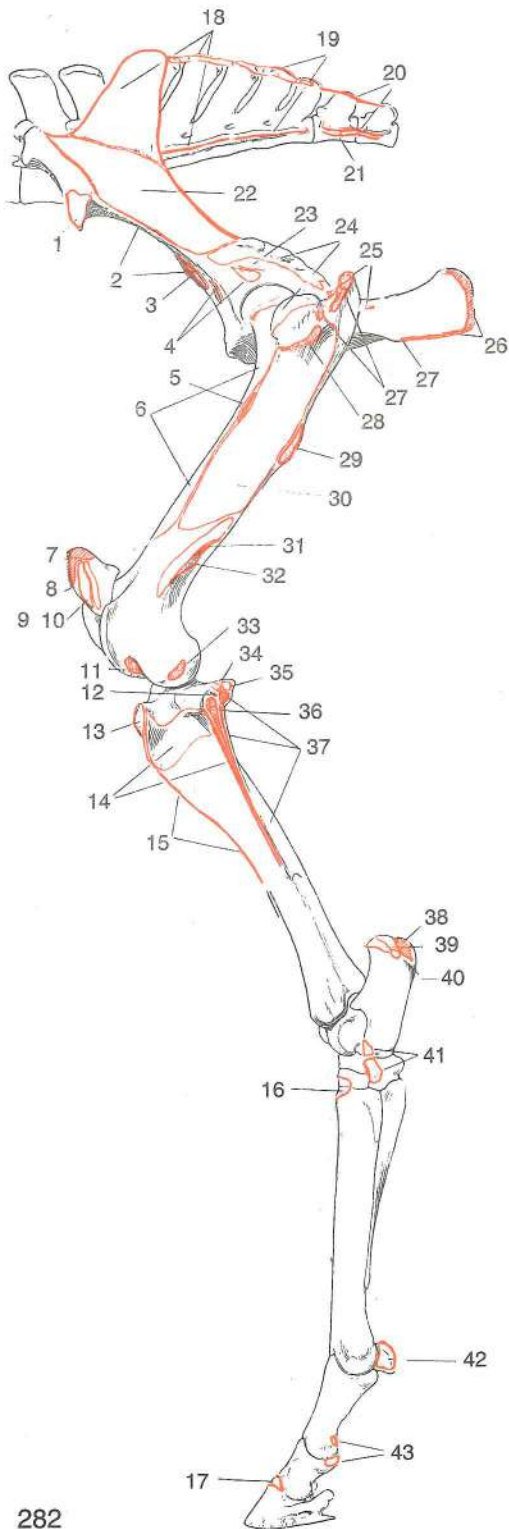


281

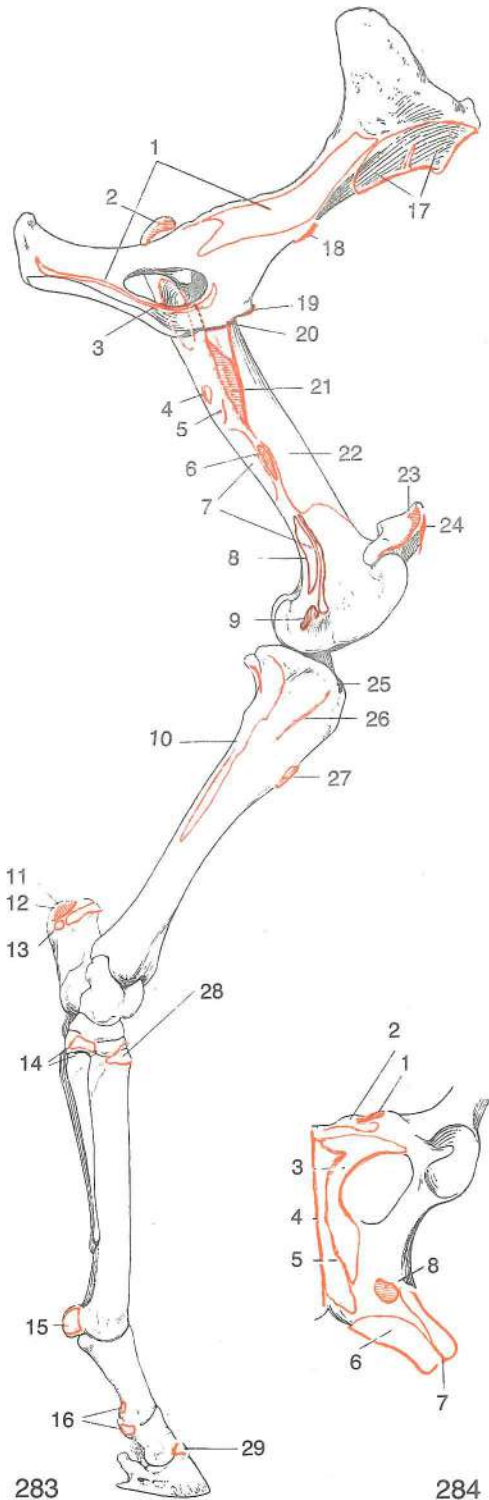
- d **m. popliteus** podkolenska m. *zakoljeni m.*
zakoleni m. (potkoleni m.)
- e, e' **m. flexor digit. longus, tendo** dolga prstna upogibavka, kita *dugi sagibač prsta, tetiva* dugi savijač prsta, tetiva
- f **m. flexor digiti I (hallucis) longus** dolga upogibavka 1. prsta (nožnega palca) *dugi sagibač 1. prsta* dugi savijač 1. prsta
- g **m. tibialis caud.** zd. golenična m. *strž. goljenični m.* kaud. golenjačni m.
- h končna kita od f+g *završna tetiva od f+g*
završna tetiva od f+g
- i, i' **m. flexor digit. prof., tendo** glob. prstna upogibavka, kita *dub. sagibač prsta, tetiva* dub. savijač prsta, tetiva
- i' **lig. accessorium** dodatna vez *dodatna sveza* akcesorni lig.
- k **m. flexor digit. supf.** pov. prstna upogibavka *pov. sagibač prsta* pov. savijač prsta
- l, l, l' **m. flexor digit. supf., tendo** pov. prstna upogibavka, kita *pov. sagibač prsta, tetiva* pov. savijač prsta, tetiva
- m **m. gastrocnemius, caput lat.** mečna m., str. glava *trbušasti goljenični m., lat. glava* trbušasti m. lista, lat. glava
- n **m. gastrocnemius, caput med.** mečna m., sred. glava *trbušasti goljenični m., med. glava* trbušasti m. lista, med. glava
- o, o' **tendo gastrocnemius** mečna kita *tetiva* trbušastog goljeničnog m. tetiva trbušastog m. lista
- p, q **m. interosseus medius, ramus accessorius (q)** srednja medkostna m., dodatni krak (q) *sred. međukoštani m., dodatni krak (q)* sred. medjukoštani m., akcesorni krak (q)
- r **lig. anulare plantare** zd. bicljev obroček *plantarna prstenasta sveza* plantarni prstenasti lig.
- s **lig. sesamoideum obliquum** poševna sezamoidna vez *kosa sezamoidna sveza* kosi sezamoidni lig.
- t **m. vastus med.** sred. mogočna m. *med. snažni m.* med. snažni m.
- u, u' **retinaculum extensorum proximale, distale** zg., sp. držek iztegovavk *gor., do. ispružaki prstenasti vez* proks., dist. držač opružaća
- 1 **patella** pogačica (iver) *iver* čašica (iver)
- 2 **condylus med. ossis femoris** sred. stegnennični čvrš *med. kondil bedrene kosti* med. kondil butne kosti
- 3 **tibia** golenica *goljenica* golenjača
- 4 **tuber calcanei** petnična grča *petna kvrga* petna kvrga
- 5 **tarsus** nart *skočni zglob* skočni zglob
- 6 **os metatarsale tertium (Mt₃)** tretja (3.) stopalnica, (zd. piščalnica) *treća (3.) metatarz. kost (strž. cjevanica)* treća (3.) metatarz. kost (zd. cevanica)
- 7 **os metatarsale secundum (Mt₂)** druga (2.) stopalnica *druga (2.) metatarz. kost* druga (2.) metatarz. kost
- 8 **phalanx prox. s. os compedale** zg. prstnica ali biceljnica *proks. članak prsta ili putična kost* proks. članak prsta ili kličična kost
- 9 **cartilago unguaris** kopitni hrustanec *kopitna hrskavica* kopitna rskavica

Slika 282: OKOSTJE ZADNJEGA UDA (konj) (origo-insertio) *KOSTUR STRAŽNJE NOGE (konj) (origo-insertio)* KOSTUR ZADNJE NOGE (konj) (origo-insertio)

- 1 **m. tensor fasciae latae** nategovavka široke fascije *napinjač široke fascije* zatezač široke fascije
- 2 **m. iliacus** črevnična m. *bočni m.* bedreni m.
- 3 **m. psoas minor** manjša ledvena m. *mali slabinski m.* mali slabinski m.
- 4 **m. rectus femoris** prema stegenska m. *ravni bedreni m.* prav butni m.



282



283

284

- 5 ***m. articularis coxae*** kolčna sklepna m. ***zglobni m. kuka*** ***zglobni m. kuka***
 6 ***m. vastus med. et intermed.*** sred. in vmesna mogočna m. ***med. i sred. snažni m.***
 7 ***m. rectus femoris*** prema stegenska m. ***ravni bedreni m.*** ***prav butni m.***
 8 ***m. biceps femoris*** dvoglava stegenska m. ***dvoglavi bedreni m.*** ***dvoglavi butni m.***
 9 ***m. vastus lat.*** str. mogočna m. ***lat. snažni m.*** ***lat. snažni m.***
 10 ***m. extensor digit. longus, m. peroneus (fibularis) tertius*** dolga prstna iztegovavka,
 tretja mečnična m. ***dugi ispružlač prsta, treči lisnjačni m.*** ***dugi opružlač prsta,***
 treči lisnjačni m.
 11 ***m. peroneus (fibularis) tertius*** tretja mečnična m. ***treči lisnjačni m.***

- 12 **m. soleus** kepasta m. *lisni m.* lisni m.
- 13 **lig. patellae lat., m. biceps femoris** str. pogačična vez, dvoglava stegenska m.
lat. iverna sveza, dvoglavi bedreni m. lat. lig. čašice, dvoglavi butni m.
- 14 **m. tibialis cran.** spr. golenična m. *pr. goljenični m.* kran. golenjačni m.
- 15 **m. biceps femoris, fascia cruris** dvoglava stegenska m., golenja fascija *dvoglavi bedreni m., goljenična fascija* dvoglavi butni m., golenjačna fascija
- 16 **m. tibialis cran., crus lat., m. peroneus (fibularis) tertius, crus med. et intermedium** spr. golenična m., str. končni krak, tretja mečnična m., sred. in vmesni končni krak
pr. goljenični m., lat. završni krak, treći lisnjačni m., med. i sred. završni krak,
kran. golenjačni m., lat. završni krak, treći lisnjačni m., med. i sred. završni krak
- 17 **m. extensor digit. longus** dolga prstna iztegavka *dugi ispružać prsta*
dugi opružać prsta
- 18 **m. gluteus medius** srednja zadnjična m. *sred. sapni m.* sred. sapni m.
- 19 **m. biceps femoris** dvoglava stegenska m. *dvoglavi bedreni m.* dvoglavi butni m.
- 20 **m. semitendinosus** polkitasta m. *polutetivasti m.* polutetivasti m.
- 21 **m. semimembranosus** polvezivna m. *poluopnasti m.* poluopnasti m.
- 22 **m. gluteus accessorius** dodatna zadnjična m. *dodatni sapni m.* akcesorni sapni m.
- 23 **m. articularis coxae** kolčna sklepna m. *zglobni m. kuka* zglobni m. kuka
- 24 **m. gluteus prof.** glob. zadnjična m. *dub. sapni m.* dub. sapni m.
- 25 **mm. gemelli** dvojčici *dvojni mišići* mišići blizanci
- 26 **m. biceps femoris, portio caud.** dvoglava stegenska m., zd. del *dvoglavi bedreni m., strž. dio* dvoglavi butni m., kaud. deo
- 27 **m. semitendinosus, m. gluteus medius** polkitasta m., srednja zadnjična m.
polutetivasti m., sred. sapni m. polutetivasti m., sred. sapni m.
- 28 **m. gluteus accessorius** dodatna zadnjična m. *dodatni sapni m.* akcesorni sapni m.
- 29 **m. gluteus supf.** pov. zadnjična m. *pov. sapni m.* pov. sapni m.
- 30 **m. vastus lat.** str. mogočna m. *lat. snažni m.* lat. snažni m.
- 31 **m. gastrocnemius, caput lat.** mečna m., str. glava *trbušasti goljenični m., lat. glava* trbušasti m. lista, lat. glava
- 32 **m. flexor digit. supf.** pov. prstna upogibavka *pov. sagibač prsta* pov. savijač prsta
- 33 **m. popliteus** podkolenska m. *potkoljeni m.* zakoleni m. (potkoljeni m.)
- 34 **m. tibialis caud.** zd. golenična m. *strž. goljenični m.* kaud. golenjačni m.
- 35 **m. flexor digit. longus** dolga prstna upogibavka *dugi sagibač prsta* dugi savijač prsta
- 36 **m. extensor digit. lat.** str. prstna iztegavka *lat. ispružać prsta* lat. opružać prsta
- 37 **m. flexor digiti I (hallucis) longus** dolga upogibavka 1. prsta (nožnega palca)
dugi sagibač 1. prsta dugi savijač 1. prsta
- 38 **tendo gastrocnemius** mečna kita *tetiva goljeničnog trbušastog m.* tetiva trbušastog m. lista
- 39 **tendo accessorius** dodatna kita *dodatna tetiva* akcesorna tetiva
- 40 **m. flexor digit. supf.** pov. prstna upogibavka *pov. sagibač prsta* pov. savijač prsta
- 41 **m. peroneus (fibularis) tertius, tendo, crus lat.** tretja mečnična m., kita, str. krak
treći lisnjačni m., tetiva, lat. krak treći lisnjačni m., tetiva, lat. krak
- 42 **m. interosseus medius** srednja medkostna m. *sred. međukoštani m.* sred. medjukoštani m.
- 43 **m. flexor digit. supf.** pov. prstna upogibavka *pov. sagibač prsta* pov. savijač prsta

Slika 283: OKOSTJE ZADNJEGA UDA (konj) (origo-insertio) KOSTUR STRAŽNJE NOGE (konj)
(origo-insertio) KOSTUR ZADNJE NOGE (konj) (origo-insertio)

- 1 **m. obturatorius int.** not. mašivka *nut. zaporni m.* unut. zaporni m.
- 2 **m. gluteus medius** srednja zadnjična m. *sred. sapni m.* sred. sapni m.
- 3 **m. obturatorius ext. et int., mm. gemelli** zun. in not. mašivka, dvojčici *vanj.*
i nut. zaporni m., dvojni mišići spolj. i unut. zaporni m., mišići blizanci
- 4 **m. piriformis** hruškasta m. *kruškasti m.* kruškasti m.
- 5 **m. quadratus femoris** kvadratasta stegenska m. *četvrtasti bedreni m.*
kvadratasti butni m.
- 6 **m. pectineus** grebenka *grebenasti m.* grebenski m.
- 7 **m. adductor** pritegovavka *primični m.* m. primicač

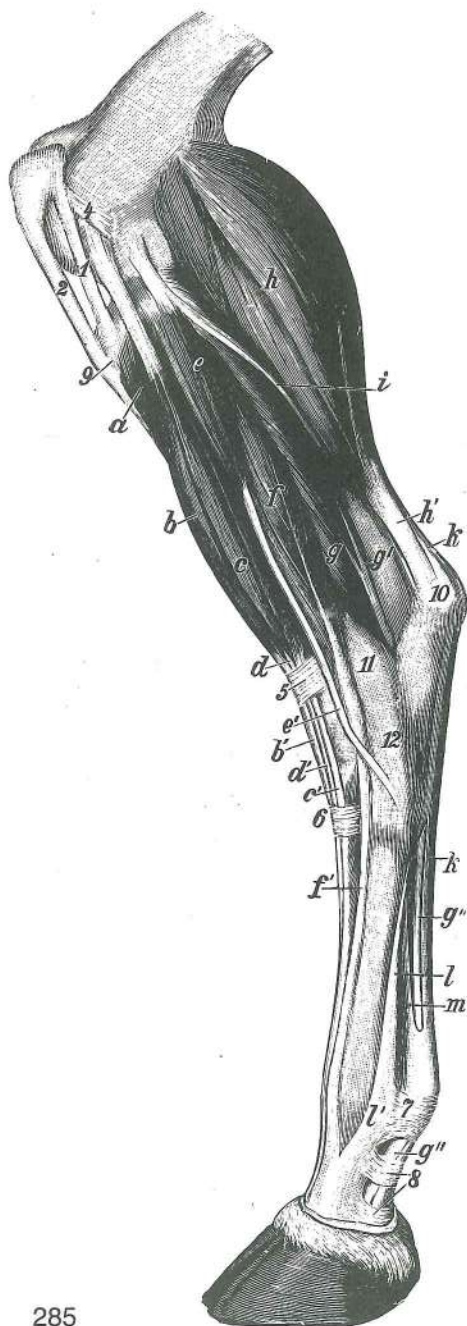
- 8 **m. gastrocnemius, caput med.** mečna m., sred. glava *trbušasti goljenični m., med. glava* trbušasti m. lista, med. glava
- 9 **m. semimembranosus** polvezivna m. *poluopnasti m.* poluopnasti m.
- 10 **m. popliteus** podkolenska m. *zakoljeni m.* zakoleni m. (potkoleni m.)
- 11 **tendo gastrocnemius** mečna kita *tetiva trbušastog goljeničnog m.* tetiva trbušastog m. lista
- 12 **tendo accessorius** dodatna kita *dodatna tetiva* akcesorna tetiva
- 13 **m. flexor digit. supf.** pov. prstna upogibavka *pov. sagibač prsta* pov. savijač prsta
- 14 **m. tibialis cran., tendo, crus med.** spr. golenična m., kita, sred. končni krak *pr. goljenični m., tetiva, med. završni krak* pr. golenjačni m., tetiva, med. završni krak
- 15 **m. interosseus medius** srednja medkostna m. *sred. međukoštani m.* sred. međukoštani m.
- 16 **m. flexor digit. supf.** pov. prstna upogibavka *pov. sagibač prsta* pov. savijač prsta
- 17 **m. iliacus** črevnična m. *bočni m.* bedreni m.
- 18 **m. psoas minor** manjša ledvena m. *mali slabinski m.* mali slabinski m.
- 19 **m. pectineus** grebenka *grebenasti m.* grebenski m.
- 20 **m. rectus abdominis** prema trebušna m. *ravni trbušni m.* prav trbušni m.
- 21 **m. iliopsoas** črevnično-ledvena m. *bočno-slabinski m.* bedreno-slabinski m.
- 22 **m. vastus med.** sred. mogočna m. *med. snažni m.* med. snažni m.
- 23 **m. vastus intermedius** vmesna mogočna m. *sred. snažni m.* sred. snažni m.
- 24 **m. rectus femoris** prema stegenska m. *ravni bedreni m.* prav butni m.
- 25 **m. sartorius** krojaška m. *dugi bedreni m.* krojački m.
- 26 **m. gracilis** sloka m. *tankoviti m.* tanki m.
- 27 **m. semitendinosus** polkitasta m. *polutetivasti m.* polutetivasti m.
- 28 **m. tibialis cran., crus lat., m. peroneus (fibularis) tertius, crus med. et intermedium** spr. golenična m., str. končni krak, tretja mečnična m., sred. in vmesni končni krak *pr. goljenični m., lat. završni krak, treči lisnjačni m., med. i sred. završni krak* pr. golenjačni m., lat. završni krak, treči lisnjačni m., med. i sred. završni krak
- 29 **m. extensor digit. longus** dolga prstna iztegavka *dugi ispružič prsta* dugi opružič prsta

Slika 284: OKOSTJE MEDENICE (konj) l. polovica, sp. str. *KOSTUR ZDJELICE (konj) l. polovica, ventr. str.*
KOSTUR KARLICE (konj) l. polovina, ventr. str.

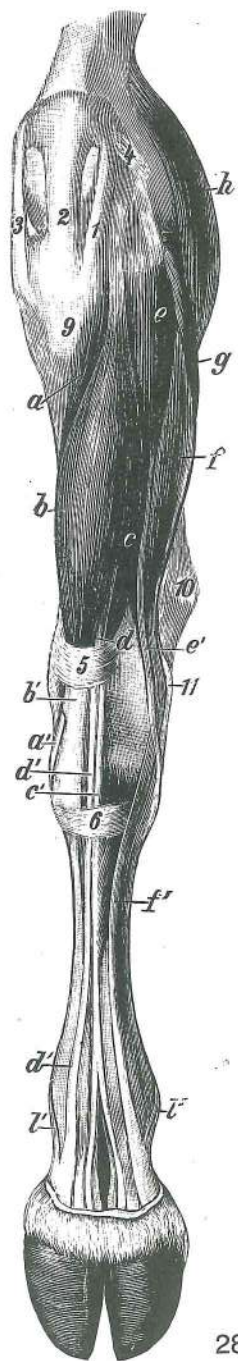
- 1 **m. pectineus** grebenka *grebenasti m.* grebenski m.
- 2 **m. rectus abdominis** prema trebušna m. *ravni trbušni m.* prav trbušni m.
- 3 **m. obturatorius ext.** zun. mašivka *vanj. zaporni m.* spolj. zaporni m.
- 4 **m. gracilis** sloka m. *tankoviti m.* tanki m.
- 5 **m. adductor** pritegovavka *primični m.* m. primicač
- 6 **m. semimembranosus** polvezivna m. *poluopnasti m.* poluopnasti m.
- 7 **m. quadratus femoris** kvadratasta stegenska m. *četvrtasti bedreni m.* kvadratasti butni m.
- 8 **m. semitendinosus** polkitasta m. *polutetivasti m.* polutetivasti m.

Slika: 285, 286: MIŠICE NA LEVI GOLENI IN LEVEM STOPALU (govedo) lat. oz. dorz. str. *MIŠIĆI NA LIJEVOJ POTKOLJENICI I LIJEVOM STOPALU (govedo) lat. odn. dorz. str.* *MIŠIĆI NA LEVOJ POTKOLENICI I LEVOM AUTOPODIJUMU (goveče) lat. odn. dorz. str.*

- a, a' **m. tibialis cran., tendo** spr. golenična m., kita *pr. goljenični m., tetiva* kran. golenjačni m., tetiva
- b, b' **m. peroneus (fibularis) tertius, tendo** tretja mečnična m., kita *treči lisnjačni m., tetiva* treči lisnjačni m., tetiva
- c, c' **m. extensor digit. longus, tendo** dolga prstna m., kita *dugi ispružič prstiju, tetiva* dugi opružič prstiju, tetiva
- d, d', d' **m. extensor digit. longus, caput med., tendo (d', d')** dolga prstna iztegavka, sred. glava, kita (d', d') *dugi ispružič prstiju, med. glava, tetiva (d', d')* dugi opružič prstiju, med. glava, tetiva (d', d')
- e, e' **m. peroneus (fibularis) longus, tendo** dolga mečnična m., kita *dugi lisnjačni m., tetiva* dugi lisnjačni m., tetiva
- f, f' **m. extensor digit. lat., tendo** str. prstna iztegavka, kita *lat. ispružič prsta, tetiva* lat. opružič prsta, tetiva
- g **m. flexor digiti I (hallucis) longus** dolga upogibavka 1. prsta (nožnega palca) *dugi sagibač 1. prsta* dugi savijač 1. prsta
- g' **m. tibialis caud.** zd. golenična m. *strž. goljenični m.* kaud. golenjačni m.



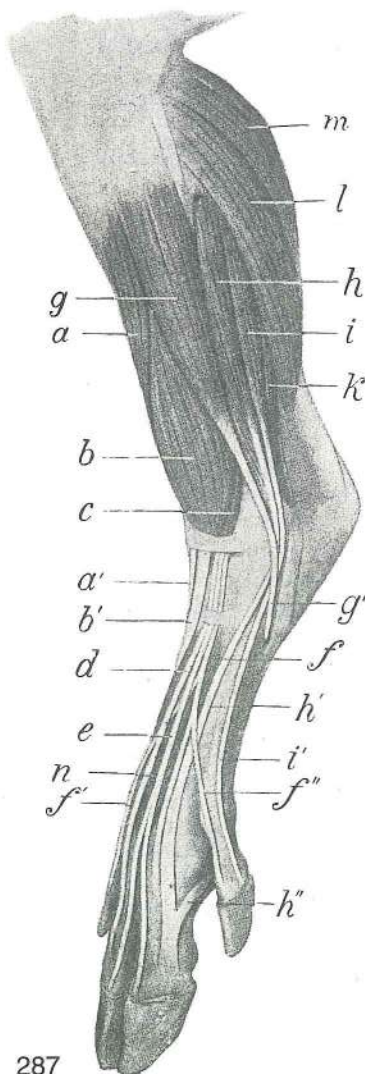
285



286

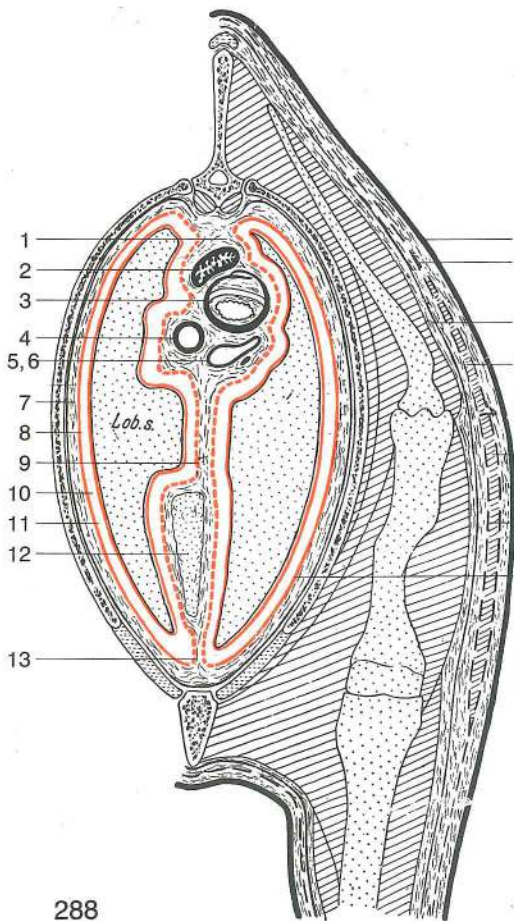
- g'', g''' *m. flexor digit. prof., tendo* glob. prstna upogibavka, kita *dub. sagibač prstiju, tetiva* dub. savijač prstiju, tetiva
- h *m. gastrocnemius, caput lat.* mečna m., str. glava *trbušasti goljenični m., lat. glava* trbušasti m. lista, lat. glava
- h' *tendo gastrocnemius* mečna kita *tetiva trbušastog goljeničnog m.* tetiva trbušastog m. lista
- i *m. soleus* kepasta m. *lisni m.* lisni m.
- k, k' *m. flexor digit. supf., tendo* pov. prstna upogibavka, kita *pov. sagibač prstiju, tetiva* pov. savijač prstiju, tetiva
- l, l', l'' *m. interosseus medius, ramus accessorius (l, l')* srednja medkostna m., dodatna kraka (l', l'') *sred. međukoštani m., dodatni kraci (l', l'')* sred. međjukoštani m. dodatni kraci (l', l'')
- m *lig. accessorium* dodatna vez *dodatna sveza* dodatni lig.
- 1 *lig. patellae lat.* str. pogačična vez *lat. iverna sveza* lat. lig. čašice
- 2 *lig. patellae intermedium* vmesna pogačična vez *sred. iverna sveza* sred. lig. čašice
- 3 *lig. patellae med.* sred. pogačična vez *med. iverna sveza* med. lig. čašice

- 4 **lig. femoropatellare lat.** str. stegnenično-pogačična vez *lat. bedreno-iverna sveza* *lat. butno-čašični lig.*
- 5 **retinaculum extensorum prox.** zg. držek iztegovavk *gor. ispružački prstenasti vez*
proks. držač opružača
- 6 **retinaculum extensorum dist.** sp. držek iztegovavk *do. ispružački prstenasti vez*
dist. držač opružača
- 7 **lig. anulare plantare** zd. bicljev obroček *plant. prstenasta sveza* *plant. prstenasti lig.*
- 8 **fascia plantaris, lamina quadrilaciniosa** stopalna fascija, štiriroljičasta bicljeva plahitica *plantarna fascija, četverokraka putična ploča* *plantarna fascija, četverokraka kičina ploča*
- 9 **tuberositas tibiae** golenična grbavina *goljenična hrapavost* *rapava kvržica*
golenjače
- 10 **tuber calcanei** petnična grča *petna kvrga* *petna kvrga*
- 11 **os malleolare** gležnjica *gležna kost* *gležanjska kost*
- 12 **art. tarsi, lig. collaterale lat. longum** nartni sklep, dolga str. bočna vez *skočni zglob, kolat. lat. duga sveza* *skočni zglob, kolat. lat. dugi lig.*



Slika 287: MIŠICE NA LEVI GOLENI (prašič) kranio-lat. str. MIŠIĆI NA LIJEVOJ POTKOLJENICI (svinja) kranio-lat. str. MIŠIĆI NA LEVOJ POTKOLENICI (svinja) kranio-lat. str.

- a, a' **m. tibialis cran., tendo** spr. golenična m., kita *pr. goljenični m., tetiva* *kran. golenjačni m., tetiva*
- b, b' **m. peroneus (fibularis) tertius, tendo** tretja mečnična m., kita *treći lisnjačni m., tetiva* *treći lisnjačni m., tetiva*
- c **m. extensor digit. longus** dolga prstna iztegovavka
dugi ispružač prstiju *dugi opružač prstiju*
- d **m. extensor digit. longus, caput med., tendo** dolga prstna iztegovavka, sred. glava, kita *dugi ispružač prstiju, med. glava, tetiva* *dugi opružač prstiju, med. glava, tetiva*
- e **m. extensor digit. longus, caput intermedium, tendo** dolga prstna iztegovavka, vmesna glava, kita *dugi ispružač prstiju, sred. glava, tetiva* *dugi opružač prstiju, sred. glava, tetiva*
- f, f', f'' **m. extensor digit. longus, caput lat., tendo** dolga prstna iztegovavka, str. glava, kita (f', f'' končna kraka) *dugi ispružač prstiju, lat. glava, tetiva (f', f'' završni kraci)* *dugi opružač prstiju, lat. glava, tetiva (f', f'' završni kraci)*
- g, g' **m. peroneus (fibularis) longus, tendo** dolga mečnična m., kita *dugi lisnjačni m., tetiva* *dugi lisnjačni m., tetiva*
- h, h' **m. extensor digit. lat., caput cran., tendo** str. iztegovavka prstov, spr. glava, kita *lat. ispružač prstiju, pr. glava, tetiva* *lat. opružač prstiju, kran. glava, tetiva*
- h'' **ramus accessorius** dodatni krak *potporni krak*
potporni krak
- i, i' **m. extensor digit. lat., caput caud., tendo** str. prstna iztegovavka, zd. glava, kita *lat. ispružač prstiju, strž. glava, tetiva* *lat. opružač prstiju, kaud. glava, tetiva*
- k **m. flexor digit. prof.** glob. prstna upogibavka *dub. sagibač prstiju* *dub. savijač prstiju*
- l **m. soleus** kepasta m., *lisni m.* *lisni m.*
- m **m. gastrocnemius, caput lat.** mečna m., str. glava *trbušasti goljenični m., lat. glava* *trbušasti m. lista, lat. glava*
- n **m. extensor digit. brevis** kratka prstna iztegovavka
kratki ispružač prsta *kratki opružač prsta*



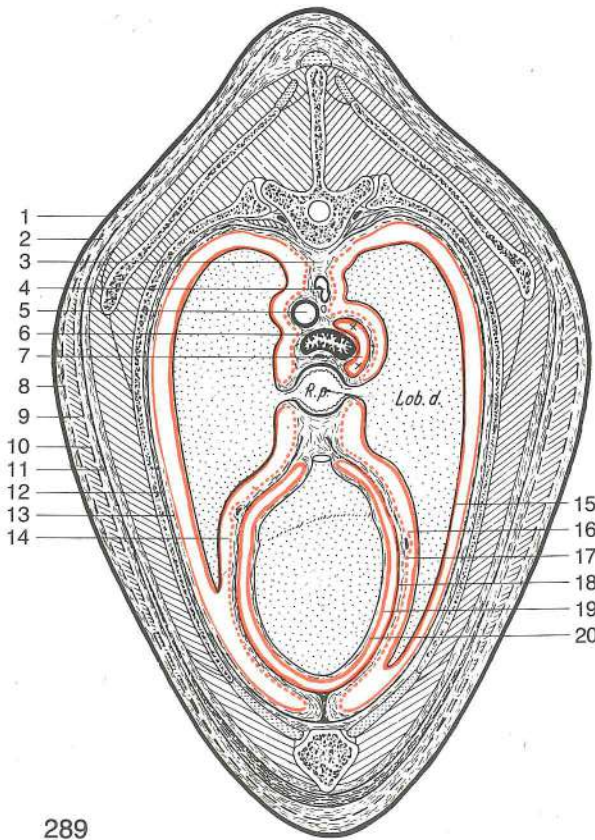
288

Slika 288: PREČNI PREREZ SKOZ PRSI IN SPREDNJE MEDPLJUČJE POPREČNI PRESJEK KROZ GRUDI I PREDSRČANO GRUDNO PODRUČJE POPREČNI PRESEK KROZ GRUDI I PREKARDIJALNI GRUDNI PREDEO

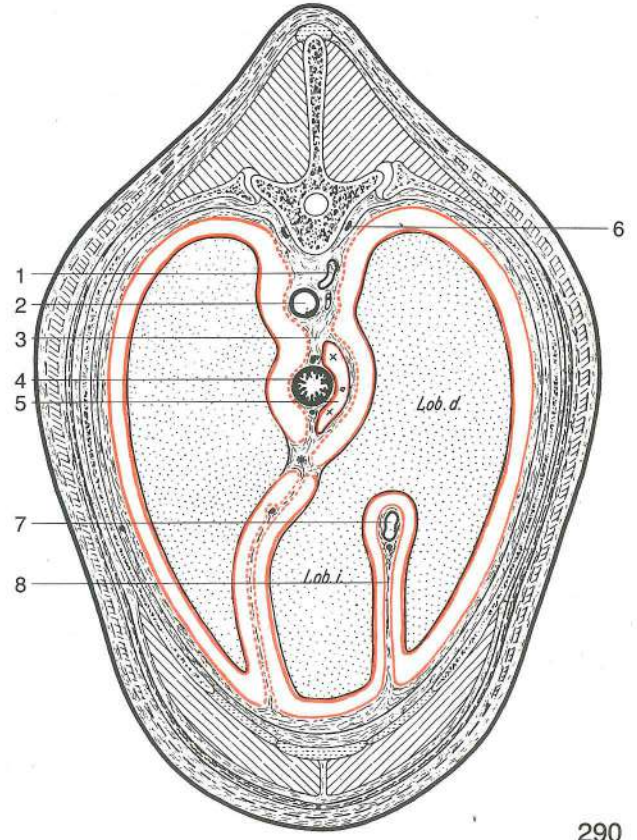
- | | | | | |
|------|---|---|---|---|
| 1 | mediastinum cran. | spr. medpljučje | pr. sredogrude | pr. sredogrudje |
| 2 | oesophagus | požiralnik | jednjak | jednjak |
| 3 | trachea | sapnik | dušnik | dušnik |
| 4 | truncus brachiocephalicus | nadlaktno-doglavno deblo | nadlaktično-glavino deblo | nadlaktatno-glaveno stablo |
| 5, 6 | v. cava cran., n. vagus | spr. velika dovodnica, blodni ž. pr. šuplja v., lutajuči ž. | spr. velika dovodnica, blodni ž. pr. šuplja v., ž. lotalica | |
| 7 | fascia endothoracica | not. prsna fascija | nut. grudna fascija | nut. grudna fascija |
| 8 | pleura costalis | porebrnica | porebrica | porebrica |
| 9 | pleura mediastinalis | medpljučna poprsnica | medijastinalna pleura | medijastinalna pleura |
| 10 | pleura pulmonalis | popljučnica | poplućnica | plućna maramica |
| 11 | cavum pleurae | poprsnična votlina | pleuralna šupljina | pleuralna šupljina |
| 12 | thymus | priželjc | grudna žlijezda | grudna žlezda |
| 13 | mediastinum cran. | spr. medpljučje | pr. sredogrude | pr. sredogrudje |
| 14 | cutis (derma) | koža | koža | koža |
| 15 | fascia trunci supf. | pov. fascija trupa | pov. fascija trupa | pov. fascija trupa |
| 16 | fascia trunci prof. | glob. fascija trupa | dub. fascija trupa | dub. fascija trupa |
| 17 | fascia trunci supf., lamina supf. | pov. fascija trupa, pov. list. | pov. fascija trupa, pov. list. | pov. fascija trupa, pov. list. |
| 18 | m. cutaneus trunci (m. cutaneus omobrachialis) | kožna m. trupa (kožna plečno-nadlaktna m.) | kožni m. trupa (kožni lopatično-nadlaktični m.) | kožni m. trupa (kožni lopatično-nadlaktatni m.) |
| 19 | fascia trunci supf., lamina prof. list | pov. fascija trupa, glob. list | pov. fascija trupa, dub. list | pov. fascija trupa, dub. list |
| 20 | fascia endothoracica | not. prsna fascija | nut. grudna fascija | unut. grudna fascija |
- Lob. s. pulmo sin. l. pljuča l. plučno krilo l. plučno krilo

Slika 289: PREČNI PREREZ SKOZ PRSI IN SREDNJE MEDPLJUČJE POPREČNI PRESJEK KROZ GRUDI I SRČANO GRUDNO PODRUČJE POPREČNI PRESEK KROZ GRUDI I KARDIJALNI GRUDNI PREDEO

- | | | | | |
|----|---|--|---|---|
| 1 | cutis (derma) | koža | koža | koža |
| 2 | fascia trunci supf. | pov. fascija trupa | pov. fascija trupa | pov. fascija trupa |
| 3 | mediastinum medium | srednje medpljučje | sred. sredogrude | sred. sredogrudje |
| 4 | v. azygos dext., ductus thoracicus | d. neparna v., prsni mezgovod | d. neparna v., prsni mezgovod | d. neparna v., prsni mezgovod |
| 5 | aorta | aorta | aorta | aorta |
| 6 | oesophagus | požiralnik | jednjak | jednjak |
| 7 | cavum mediastini serosum | serozna medpljučna votlina | serozna šupljina | serozna šupljina |
| 8 | fascia trunci supf., lamina supf. list | pov. fascija trupa, pov. list | pov. fascija trupa, pov. list | pov. fascija trupa, pov. list |
| 9 | m. cutaneus trunci (m. cutaneus omobrachialis) | kožna m. trupa (kožna plečno-nadlaktna m.) | kožni m. trupa (kožni lopatično-nadlaktični m.) | kožni m. trupa (kožni lopatično-nadlaktatni m.) |
| 10 | fascia trunci supf., lamina prof. list | pov. fascija trupa, glob. list | pov. fascija trupa, dub. list | pov. fascija trupa, dub. list |
| 11 | fascia trunci prof. | glob. fascija trupa | dub. fascija trupa | dub. fascija trupa |
| 12 | fascia endothoracica | not. prsna fascija | nut. grudna fascija | unut. grudna fascija |
| 13 | pleura costalis | porebrnica | porebrica | porebrica |



289

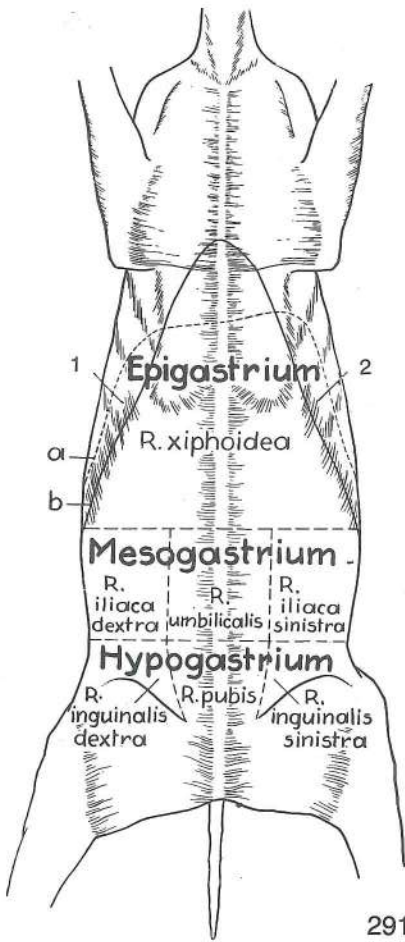


290

- | | | | | |
|---------|--|--|--|--|
| 14 | cavum pleurae | poprsnična votlina | pleuralna šupljina | pleuralna šupljina |
| 15 | pleura pulmonalis | popljučnica | popljučnica | plućna maramica |
| 16 | pleura pericardiaca, n. phrenicus | osrčnikova poprsnica, preponski ž. | pleura osrčja, ošitni ž. | pleura srčane kese, diafragmatski ž. |
| 17 | pericardium fibrosum | fibrozni osrčnik | fibrozno osrčje | fibrozna srčana kesa |
| 18 | pericardium serosum, lamina parietalis | serozni osrčnik, stenski list | serozno osrčje, parietalni list | serozna srčana kesa, zidni list seroze |
| 19 | cavum pericardii | osrčnikova votlina | šupljina osrčja | šupljina srčane kese |
| 20 | pericardium serosum, lamina visceralis (epicardium) | serozni osrčnik, drobovni list (posrčnica) | serozno osrčje, visceralni list (posrčje) | serozna srčana kesa, visceralni list |
| R. p. | radix pulmonis | pljučni koren | korijen pluća | koren pluća |
| Lob. d. | pulmo dexter | d. pljuča | d. plućno krilo | d. plućno krilo |

Slika 290: PREČNI PREREZ SKOZ PRSI IN ZADNJE MEDPLJUČJE POPREČNI PRESJEK KROZ GRUDI I IZASRČANO GRUDNO PODRUČJE POPREČNI PRESEK KROZ GRUDI I POSTKARDIJALNI GRUDNI PREDEO

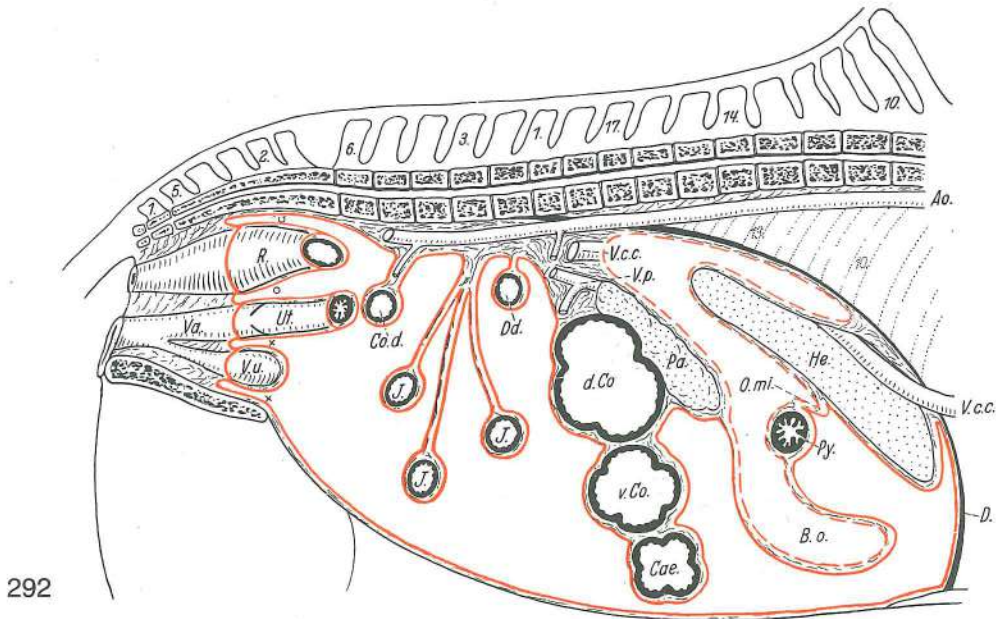
- | | | | | |
|---------|--|--|---|--|
| 1 | v. azygos dex., ductus thoracicus | d. neparna v., prsni mezigovod | d. neparna v., prsni mlječovod | d. neparna v., grudni limfni kanal |
| 2 | aorta descendens | navzdolnja aorta | silazna aorta | silazna aorta |
| 3 | mediastinum caudale | zd. medpljučje | strž. sredogrude | kaud. sredogrudje |
| 4 | oesophagus, truncus vagalis dors. et ventr. | požiralnik, zg. in sp. vagusovo deblo | jednjak, dorz. i ventr. vagusovo deblo | jednjak, dorz. i ventr. vagusovo stablo |
| 5 | cavum mediastini serosum | serozna medpljučna votlina | serozna šupljina sredogruda | serozni prostor sredogrudja |
| 6 | truncus sympathicus dex. | d. simpatikusovo deblo | d. deblo simpatikusa | d. stablo simpatikusa |
| 7 | v. cava caud. | zd. velika dovodnica | strž. šuplja v. | kaud. šuplja v. |
| 8 | plica v. cavae caud., n. phrenicus dex. | guba zd. velike dovodnice, d. preponski ž. | nabor strž. šuplje v., d. ošitni ž. | nabor kaud. šuplje v., d. diafragmatski ž. |
| Lob. d. | pulmo dexter | d. pljuča | d. plućno krilo | d. plućno krilo |
| Lob. i. | pulmo dexter, lobus accessorius | d. pljuča, dodatni reženj | d. plućno krilo, dodatni reženj | d. plućno krilo, akcesorni reženj |



Slika 291: TREBUŠNI PREDELI (konj) shem. prikaz
 PODRUČJA TRBUHA (konj) shem. prikaz TRBUŠNI PREDELI
 (konj) šem. prikaz

- 1 **reg. hypochondriaca dex.** d. podrebrje
d. podrebreno p. d. podrebarni p.
- 2 **reg. hypochondriaca sin.** l. podrebrje
l. podrebreno p. l. podrebarni p.
- a **diaphragma** prepona ošit
 dijafragma
- b **arcus costarum** rebri lok *rebreni luk*
 rebarni luk
- Epigastrium **reg. abdominis cran.** predtrebušje pr.
 trbušno p. *kran. trbušni p.*
- R. xiphoidea **reg. xiphoidea** p. mečastega hrustanca
p. mačaste hrskavice p. mačaste rskavice
- Mesogastrium **reg. abdominis media** sreditrebušje
sred. trbušno p. sred. trbušni p.
- R. iliaca dex., sin. **reg. abdominis lat. dex., sin.** d., l. str.
 trbušni p. *d., l. trbušno p. (d., l. slabine)*
 d., l. lat. trbušni p.
- R. umbilicalis **reg. umbilicalis** popkov p. *pupčano p.*
 pupčani p.
- Hypogastrium **reg. abdominis caud.** zatrebušje *strž.*
 trbušno p. *kaud. trbušni p.*
- R. inguinalis **reg. inguinalis dex., sin.** d., l. dimlje
d., l. preponsko p. d., l. preponski p.
- R. pubis **reg. pubica** osramje *stidno p.*
 stidni p.

291

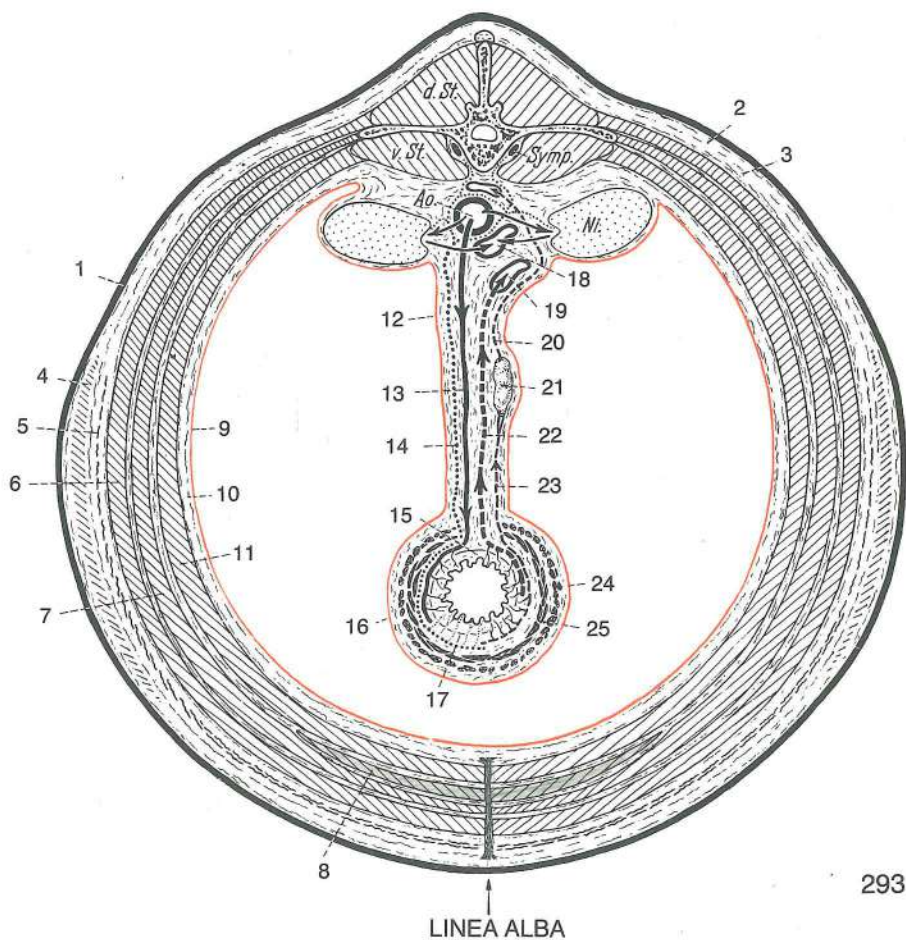


292

Slika 292: POTREBUŠNIČNA VOTLINA (konj) vzdolžni prerez, shem. prikaz **POTRBUŠNIČNA ŠUPLJINA**
 (konj) uzdužni presek, shem. prikaz **PERITONEALNA ŠUPLJINA** (konj) uzdužni presek, šem. prikaz

- D. **diaphragma** prepona ošit dijafragma
- V. c. c. **v. cava caud.** zd. velika dovodnica *strž. šuplja v.* kaud. šuplja v.
- Ao. **aorta** aorta aorta aorta
- He. **hepar s. jecur** jetra jetra jetra
- Py. **pylorus** vratar *pilorus* pilorus
- O. mi. **omentum minus** pečica *mala trbušna maramica* mala trbušna maramica
- B. o. **bursa omentalis** pečna vreča *maramična vreča* kesa velike trb. maramice

Pa.	pancreas	trebušna slinavka	gušterača	gušterača
d. Co.	colon dors. dex.	d. zg. kolon	d. dorz. kolon	d. dorz. kolon
v. Co.	colon ventr. dex.	d. sp. kolon	d. ventr. kolon	d. ventr. kolon
Cae.	caecum	slepo črevo	slijepo crijevo	slepo crevo
Dd.	duodenum	dvanajstnik	dvanaesnik	dvanaestopalačno crevo
J.	jejunum	tešče črevo	prazno crijevo	prazno crevo
Co. d.	colon desc.	navzdoljnji kolon	silazni kolon	nishodni kolon
R.	rectum	danka	ravno crijevo	pravo crevo
Ut.	uterus s. metra	maternica	maternica	materica
Va.	vagina	nožnica	rodnica	usmina
V. u.	vesica urinaria	sečnik	mokračni mjehur	mokračna bešika
OO	excavatio rectogenitalis	dankino-spolovilna izvotlitev		podrektalna izdubina
		rektalno-genitalna izdubina		
XX	excavatio vesicogenitalis	sečnikovo-spolovilna izvotlitev		nadmjehurna izdubina
		veziko-genitalna izdubina		
V. p.	vena portae	dverna v.	v. vratarica	portalna v.



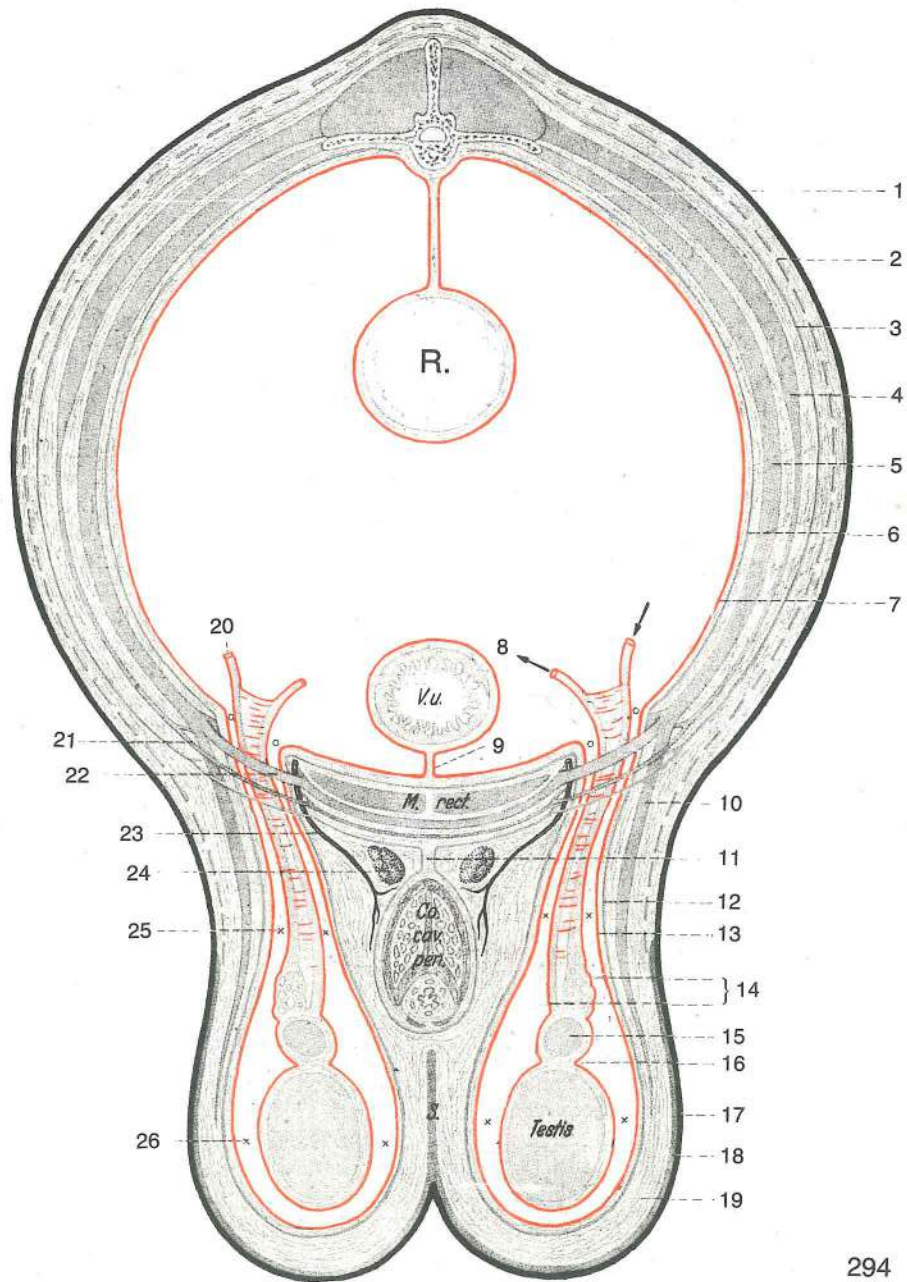
Slika 293: SREDITREBUŠJE prečni prerez, shem. prikaz SREDNJE TRBUŠNO PODRUČJE poprečni presjek, shem. prikaz SREDNJI TRBUŠNI PREDEO poprečni presekok, šem. prikaz

1	cutis (derma)	koža	koža	koža
2	fascia trunci supf.	pov. fascija trupa	pov. fascija trupa	pov. fascija trupa
3	fascia trunci prof.	glob. fascija trupa	dub. fascija trupa	dub. fascija trupa
4	m. cutaneus trunci	kožna m. trupa	kožni m. trupa	kožni m. trupa
5	tunica flava abdominis	rumena trebušna pl.	žuta ploča	žuta trb. fascija
6	m. obliquus ext. abdominis	zun. poševna trebušna m.		kosi vanj. trbušni m.
		spolj. kosi trbušni m.		
7	m. obliquus int. abdominis	not. poševna trebušna m.		kosi nut. trbušni m.
		unut. kosi trbušni m.		
8	m. rectus abdominis	prema trebušna m.	ravni trbušni m.	prav trbušni m.
9	peritoneum parietale	stenska potrebušnica	parijetalni list potrebušnice	
		parijetalni list potrebušnice		
10	fascia transversalis	prečna fascija	poprečna fascija	poprečna fascija

11	m. transversus abdominis	prečna trebušna m.	<i>poprečni trbušni m.</i>
		poprečni trbušni m.	
12	peritoneum, lamina intermedia	potrebušnica, vmesni list	<i>potrbušnica, središnji list</i>
		trbušna maramica, crev. opornjak	
13	a. mesenterica	oporkova a.	<i>opornjakova a.</i> opornjakova a.
14	plexus mesentericus	oporkov pletež	<i>opornjakov splet</i> opornjakov splet
15	muscularis mucosae	sluznična mišična pl.	<i>sluznična mišičnica</i> mišični sloj
		sluznice	
16	peritoneum, lamina visceralis	potrebušnica, drobovni list	<i>potrbušnica, visceralni list</i>
		trbušna maramica, visceralni list	
17	submucosa	podsluznica	<i>potsluznica</i>
18	v. cava caud.	zd. velika dovodnica	<i>strž. šuplja v.</i> kaud. šuplja v.
19	v. portae	dverna v.	<i>v. vratarica</i> portalna v.
20	vas efferens	odvodna mezgovnica	<i>odvodna limfna žila</i> odvodni limfni sud
21	ln. mesentericus	opornjakova bezgavka	<i>opornjakov limfni čvor</i> opornjakov limfni čvor
22	v. mesenterica	oporkova v.	<i>opornjakova v.</i> opornjakova v.
23	vas afferens	dovodna mezgovnica	<i>dovodna limfna žila</i> dovodni limfni sud
24	tunica muscularis, stratum longitudinale	mišična plast, vzdolžni sloj	<i>mišičnica, uzdužni sloj</i> mišični omotač, uzdužni sloj
25	tunica muscularis, stratum circulare	mišična plast, krožni sloj	<i>mišičnica, kružni sloj</i> mišični omotač, kružni sloj
d. St.	dorz. ledveno mišičje	<i>dorz. slabinsko mišičje</i>	dorz. slabinska muskulatura
v. St.	ventr. ledveno mišičje	<i>ventr. slabinsko mišičje</i>	ventr. slabinska muskulatura
Symp.	truncus sympathicus	simpatikusovo deblo	<i>simpatikusovo deblo</i> stablo simpatikusa
Ao.	aorta abdominalis	trebušna aorta	<i>trbušna aorta</i> trbušna aorta
Ni.	ren	ledvica	<i>bubreg</i> bubreg
linea alba	Linea alba	bela črta	<i>bijela linija</i> bela linija

Slika 294: ZATREBUŠJE (samec) prečni prerez, shem. prikaz STRAŽNJE TRBUŠNO PODRUČJE (mužjak) *poprečni presjek, shem. prikaz* KAUDALNI TRBUŠNI PREDEO (mužjak) *poprečni presek, šem. prikaz*

1	cutis (derma)	koža	<i>koža</i> koža
2	fascia trunci supf.	pov. fascija trupa	<i>pov. fascija trupa</i> pov. fascija trupa
3	fascia trunci prof.	glob. fascija trupa	<i>dub. fascija trupa</i> dub. fascija trupa
4	m. obliquus ext. abdominis	zun. poševna trebušna m.	<i>kosi vanj. trbušni m.</i> spolj. kosi trbušni m.
5	m. obliquus int. abdominis	not. poševna trebušna m.	<i>kosi nut. trbušni m.</i> unut. kosi trbušni m.
6	fascia transversalis	prečna fascija	<i>poprečna fascija</i> poprečna fascija
7	peritoneum, lamina parietalis	potrebušnica, stenski list	<i>potrbušnica, parijetalni list</i> trbušna maramica, parijetalni list
8	ductus deferens	semenovod	<i>sjemenovod</i> semenovod
9	lig. vesicae medianum	središnja sečnikova vez	<i>središnja sveza mjeheura</i> središnji lig. mokračne bešike
10	m. cremaster	vzdigovavka moda	<i>ovjesni m. sjemenika</i> kremasterični m.
11	lig. suspensorium penis	oporna vez spolnega uda (žile)	<i>pričvrtna sveza</i> spolnog uda suspenzorni lig. polnog uda
12	proc. vaginalis, fascia spermatica int.	dimeljski podaljšek, not. semenska fascija	<i>vaginalni izd., unut. fascija semenika</i> vaginalni izd., unut. fascija semenika
13	tunica vaginalis, lamina parietalis	dimeljska plast, stenski list	<i>vaginalna ovojnica, parijetalni list</i> vaginalna ovojnica, parijetalni list
14	epifuniculum	seroza semenskega povesma	<i>seroza sjemenske vrpce</i> seroza semenske vrpce
15	epididymis	nadmodek	<i>nadsjemenik</i> pasemenik
16	bursa testicularis	modov žepek	<i>odvojak sjemenika</i> džep pasemenika
17	cutis scroti	modnikova koža	<i>koža mošnje</i> koža mošnica
18	tunica dartos	mesena pl.	<i>mesnata ovojnica</i> mesnati sloj
19	stratum subdartoicum	podmesena pl.	<i>podmesnati sloj</i> podmesnati sloj
20	a. testicularis	modova a.	<i>a. sjemenika</i> a. semenika
21	anulus inguinalis supf.	pov. dimeljski obroček	<i>pov. preponski prsten</i> pov. preponski prsten
22	anulus inguinalis prof.	glob. dimeljski obroček	<i>dub. preponski prsten</i> dub. preponski prsten
23	a. pudenda ext.	zun. sramna a.	<i>vanj. stidna a.</i> spolj. stidna a.



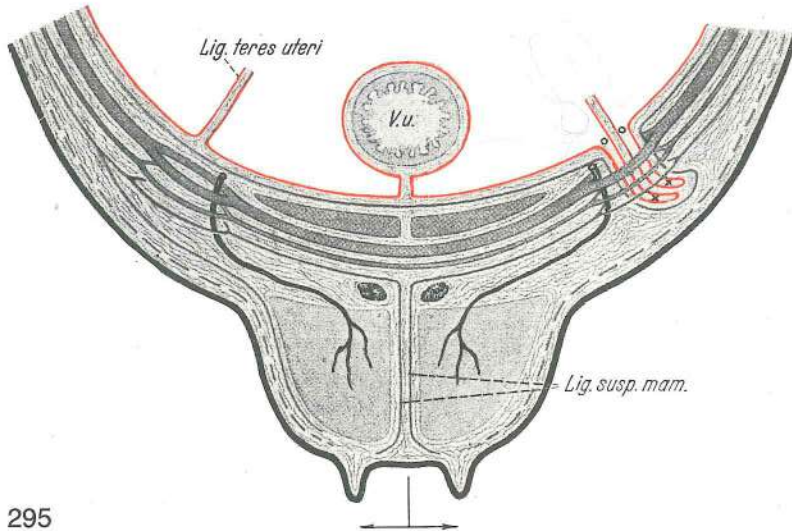
294

- | | | | |
|---------------|--------------------------------|-------------------------------|-------------------------------|
| 24 | Inn. inguinales supff. | pov. dimeljske bezgavke | pov. preponski limfni čvorovi |
| | | pov. preponski limfni čvorovi | |
| 25 | can. vaginalis | vaginalni rov | vaginalni kanal |
| 26 | cavum vaginale | vaginalna votlina | vaginalna šupljina |
| | | vaginalna šupljina | vaginalna šupljina |
| R. | rectum | danka | ravno crijevo |
| | | pravo crevo | |
| V. u. | vesica urinaria | sečnik | mokraćni mjehur |
| | | mokraćna bešika | |
| M. rect. | m. rectus abdominis | prema trebušna m. | ravni trbušni m. |
| | | prav trbušni m. | |
| Co. cav. pen. | corpus spongiosum penis | brecilo spolnega uda | spužvasto tijelo spolnog uda |
| | | sundjerasto telo polnog uda | |
| S. | septum scroti | modnikov pretin | pregrada mošnje |
| | | pregrada mošnica | |
| Testis | testis | modo | sjemenik |
| | | semenik | |

Slika 295: DIMLJE IN OSRAMJE (samica) prečni prerez, shem. prikaz **PREPONSKO I STIDNO PODRUČJE** (ženka) **poprečni presjek, shem. prikaz** **PREPONSKI I STIDNI PREDEO** (ženka) **poprečni presek, šem. prikaz**

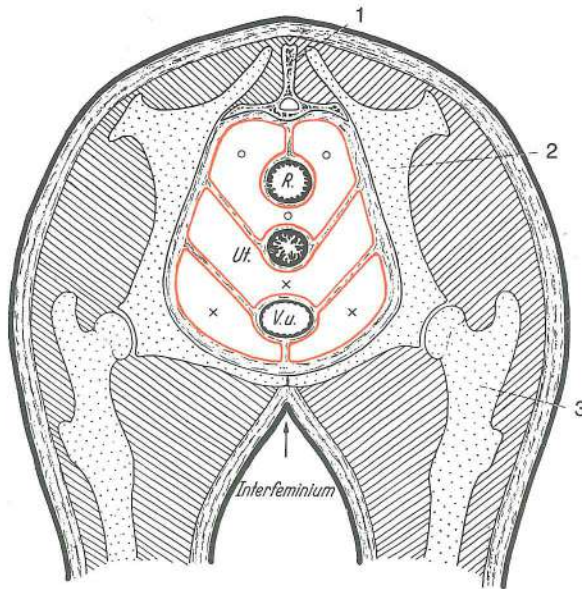
Na sliki desno je prikazan zelo razvit vaginalni podaljšek pri psi; v njem je okrogla maternična vez. Oblikujeta ga prečna fascija in stenska potrebušnica.

Desno na sliki je prikazan veoma razvijen vaginalni izdanak u kuje; u njemu je okrogla maternična sveza. Oblikuju ga poprečna trbušna fascija i parijetalni list potrebušnice.



Desno na slici je prikazan dobro razvijen vaginalni izdanak u kuje; u njemu je okrugli lig. materice. Oblikuju ga poprečna trbušna fascija i parijetalni list trbušne maramice.

Lig. teres uteri	lig. teres uteri	okrogla maternična vez	okrogla maternična sveza
	obli lig. materice		
V. u.	vesica urinaria	sečnik	mokračni mjehur mokraćna bešika
Lig. susp. mam.	apparatus suspensorius mammarum	vimensko obešalo	pričvrtni aparat
	vimena	suspenzorni aparat	



Slika 296: MEDENIČNA VOTLINA (samica) prečni prerez, shem. prikaz ZDJELIČNA ŠUPLJINA (ženka) poprečni presjek, shem. prikaz KARLIČNA DUPLJA (ženka) poprečni presek, šem. prikaz

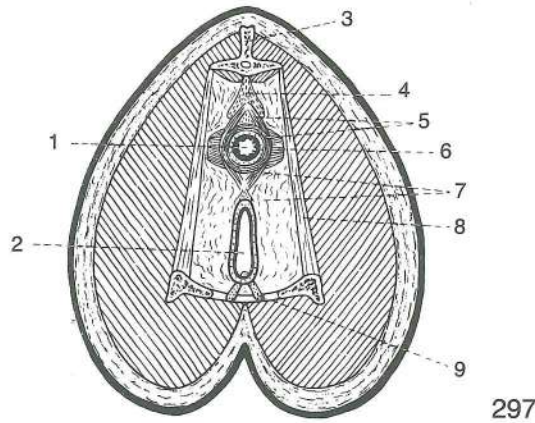
Steno medenične votline pokrivata medenična potrebušnica in medenična fascija. Maternica in sečno-spolovilna guba oblikujeta poševen pretin med zgornjo izvotlitvijo medenične votline, t. j. dankino-spolovilno izvotlitvijo, in spodnjo izvotlitvijo medenične votline, t. j. sečnikovo-spolovilno izvotlitvijo.

Stijenku zdjelične šupljine pokriva potrbušnica i zdjelična fascija. Maternica oblikuje s urogenitalnim naborom kosu pregradu između dorzalnog izvratka zdjelične šupljine, t. j. podrektalne izdubine, i ventralnog izvratka zdjelične šupljine, t. j. nadmjehurne izdubine.

Zid karlične duplje pokriva trbušna maramica i karlična fascija. Materica obrazuje sa urogenitalnim naborom kosu pregradu između rektogenitalne i vezikogenitalne serozne izdubine u karličnoj duplji.

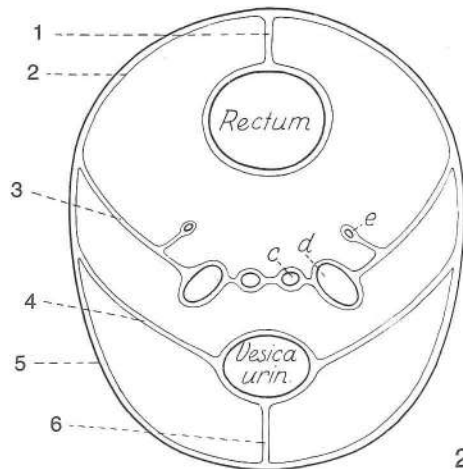
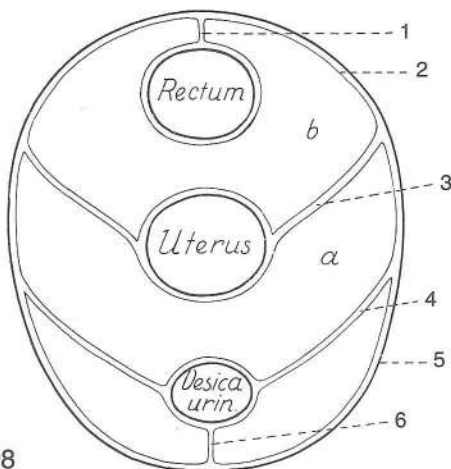
1	os sacrum	križnica	krstača	krsna kost
2	os ilium	črevnica	bočna kost	bedrena kost
3	os femoris	stegnenica	bedrena kost	butna kost
o, o, o	excavatio rectogenitalis	dankino-spolovilna izvotlitev		nadmaternična izdubina
		rektouterina izdubina		

R.	rectum	danka	<i>ravno crijevo</i>	pravo crevo
Ut.	uterus	maternica	<i>maternica</i>	materica
V. u.	vesica urinaria	sečnik	<i>mokračni mjehur</i>	mokračna bešika
x, x, x	excavatio vesicogenitalis	sečnikovo-spolovilna	izvotlitev	<i>podmaternična</i>
		<i>izdubina</i>	vezikouterina	izdubina
Interfeminium	interfeminium	samičje mednožje	<i>međunožje ženke</i>	medjunožje ženke



Slika 297: MEDENIČNO DNO IN IZHOD IZ MEDENIČNE VOTLINE (samica) prečni prerez, shem. prikaz ZDJELIČNO DNO I IZHOD IZ ZDJELIČNE ŠUPLJINE (ženka) poprečni presjek, shem. prikaz KARLIČNO DNO I IZHOD IZ KARLIČNE DUPLJE (ženka) poprečni presek, šem. prikaz

- 1 **anus** zadnjik šupak čmar
- 2 **rima vulvae (pudendi)** sramnična reža *stidnička pukotina* pukotina stidnice
- 3 **vertebra caudalis** repno vretence *repni kralješak* repni pršljen
- 4 **m. rectococcygeus** dankino-repna m. *ravnocrijevno-repni m.* rektalno-repni m.
- 5 **m. sphincter ani ext.** zun. zapiravka zadnjika *vanj. stezač šupka* spolj. stezač čmara
- 6 **m. levator ani** vzdigovavka zadnjika *podizač šupka* podizač čmara
- 7 **perinaeum** presredek *medica* medjica
- 8 **lig. sacrotuberale latum** široka medenična vez *široka zdjelična sveza* široki karlični lig.
- 9 **corpus spongiosum clitoridis** ščegetavčkovo brecilo *šupljikavo tijelo dražice* sundjerasto telo dražice



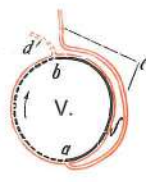
Slika 298, 299: MEDENIČNA VOTLINA (samica, samec) prečni prerez, shem. prikaz ZDJELIČNA ŠUPLJINA (ženka, mužjak) poprečni presjek, shem. prikaz KARLIČNA DUPLJA (ženka, mužjak) poprečni presek, šem. prikaz

- 1 **mesorectum** oporek danke *opornjak ravnog crijeva* opornjak pravog creva
- 2 **peritoneum, lamina parietalis** potrebušnica, stenski list *potrbušnica, parijetalni list* trebušna maramica, zidni list

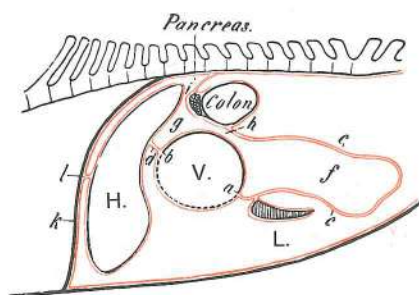
3	plica urogenitalis	sečno-spolovilna guba	<i>mokračno-spolni nabor</i>	
		mokračno-polni nabor		
4	lig. vesicae lat.	str. sečnikova vez	<i>postrana sveza mjehura</i>	lat. lig. mokračne beške
5	medenična stena	<i>zdjelična stijenka</i>	karlični zid	
6	lig. vesicae medianum	središnja sečnikova vez	<i>središnja sveza mjehura</i>	središnji lig. beške
a	excavatio vesicogenitalis	sečnikovo-spolovilna izvotlitev	<i>podmaternična izdubina</i>	vezikouterina izdubina
b	excavatio rectogenitalis	dankino-spolovilna izvotlitev	<i>nadmaternična izdubina</i>	rektouterina izdubina
c	ductus deferens	semenovod	<i>sjemenovod</i>	semenovod
d	vesicula seminalis	mehurnica	<i>mjhuričasta žlijezda</i>	semena kesica
e	ureter	sečevod	<i>mokračovod</i>	mokračovod
Rectum	rectum	danka	<i>ravno crijevo</i>	pravo crevo
Uterus	uterus	maternica	<i>maternica</i>	materica
Vesica urin.	vesica urinaria	sečnik	<i>mokračni mjehur</i>	mokračna beška



300



301



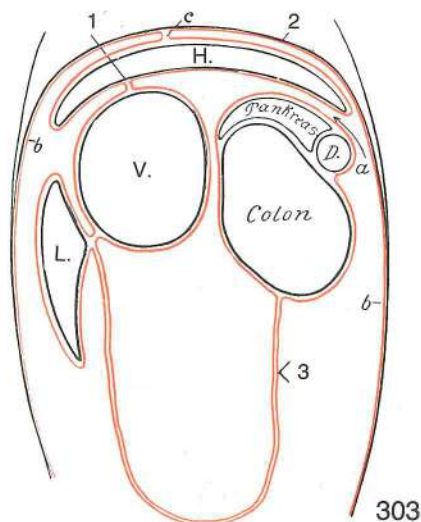
302

Slika 300, 301, 302: NASTANEK PEČE (konj) shem. prikaz NASTANAK VELIKE TRBUŠNE MARAMICE (konj) shem. prikaz
(konj) shem. prikaz NASTANAK VELIKE TRBUŠNE MARAMICE (konj) shem. prikaz

a	curvatura major	večja krivina	<i>velika krivina</i>	velika krivina
b	curvatura minor	manjša krivina	<i>mala krivina</i>	mala krivina
c	mesogastrium dors. (omentum majus)	dorz. želodčni oporek (peča)	<i>dorz. želučani opornjak (velika trbušna maramica)</i>	dorz. opornjak želuca (velika trbušna maramica)
d	mesogastrium ventr. (omentum minus)	ventr. želodčni oporek (pečica)	<i>ventr. želučani opornjak (mala trbušna maramica)</i>	ventr. opornjak želuca (mala trbušna maramica)
f	bursa omentalis	pečna vreča	<i>maramična vreča</i>	kesa velike trbušne maramice
g	vestibulum bursae omentalis	preddvor pečne vreče	<i>predvorje maramične vreče</i>	predvorje maramične kесе
h	aditus ad recessum caudalem bursae omentalis	ulaz u maramičnu vreču	<i>ulaz u maramičnu kesu</i>	dohod do zd. žepa pečne vreče
i	foramen epiploicum	pečna odprtina	<i>otvor maramične vreče</i>	otvor kесе vel. trb. maramice
k	diaphragma	prepona	<i>ošit</i>	dijafragma
l	lig. falciforme, lig. coronarium	srpasta vez, venčna vez	<i>srpasta sveza, optočna sveza</i>	srpasti lig., krunski lig.
H.	hepar s. jecur	jetra	<i>jetra</i>	jetra
L.	lien s. splen	vranica	<i>slezena</i>	slezina
V.	ventriculus	želodec	<i>želudac</i>	želudac

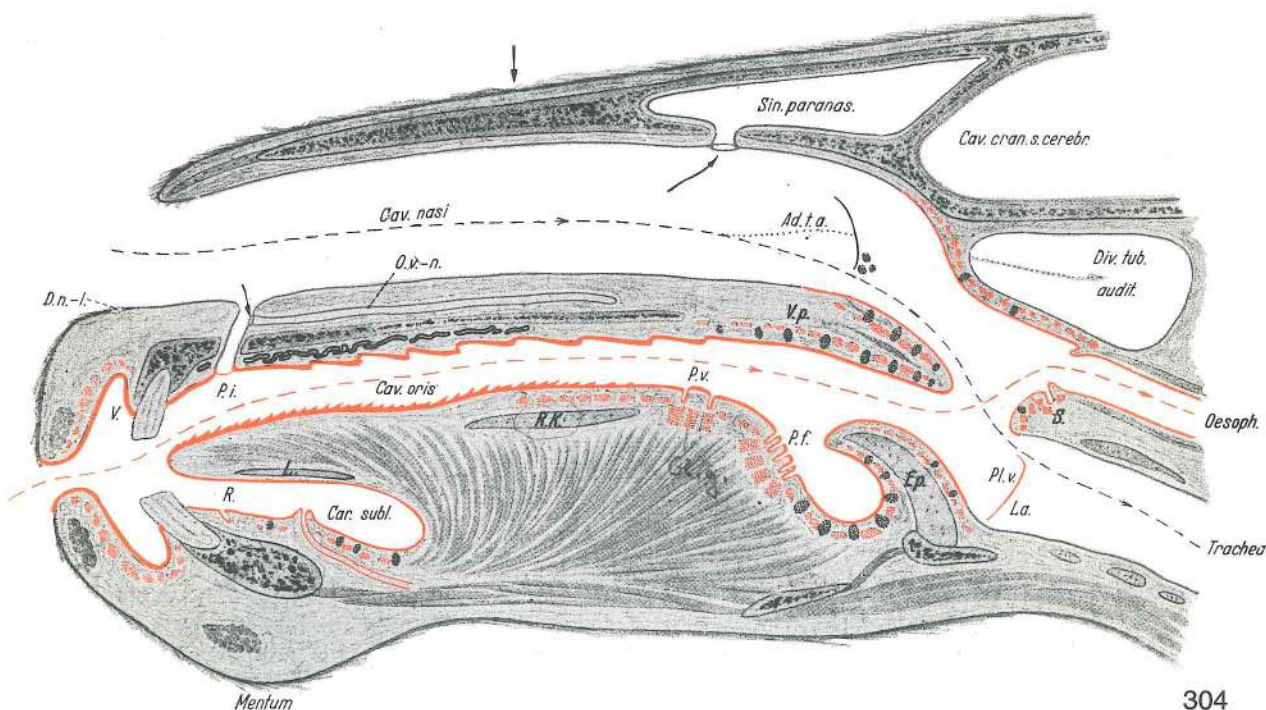
Slika 303: TREBUŠNA VOTLINA IN PEČNA VREČA vodoravni prerez TRBUŠNA ŠUPLJINA I VELIKA TRBUŠNA MARAMICA vodoravni presjek
vodoravni presek TRBUŠNA DUPLJA I VELIKA TRBUŠNA MARAMICA vodoravni presek

1	omentum minus	pečica	<i>mala trbušna maramica</i>	mala trbušna maramica
2	diaphragma	prepona	<i>ošit</i>	dijafragma
3	omentum majus	peča	<i>velika trbušna maramica</i>	velika trbušna maramica
a	foramen epiploicum	pečna odprtina	<i>otvor maramične vreče</i>	otvor kесе vel. trb. maramice



- | | | | | |
|----------|--------------------------------------|----------------------------|--------------------------------|------------------------------|
| b, b | peritoneum, lamina parietalis | potrebušnica, stenski list | potrebušnica, parijetalni list | trbušna maramica, zidni list |
| c | lig. falciforme | srpasta vez | srpasta sveza | srpasti lig. |
| Colon | colon | kolon | kolon | kolon |
| D. | duodenum | dvanajstnik | dvanaesnik | dvanaestopalačno crevo |
| H. | hepar s. jecur | jetra | jetra | jetra |
| L. | lien s. splen | vranica | slezena | slezina |
| V. | ventriculus | želodec | želudac | želudac |
| Pankreas | pancreas | trebušna slinavka | gušterača | gušterača |

303



304

Slika 304: GLAVA (konj) vzdolžni prerez GLAVA (konj) uzdužni presjek GLAVA (konj) uzdužni presekok

Koža je temno sive, dlake pa sive barve; brezžlezna sluznica je rdeče barve, žlezna pa svetlo sive; okroglasta, ploščata in tudi štirioglasta rdeče pikčasta poljca predstavljajo paketiče žlez v podsluznični plasti; črno pikčasta ovalna poljca predstavljajo folikle limfatičnega tkiva. Rdeča črtkana linija predstavlja prebavno pot, siva črtkana linija dihalno pot, a siva pikčasta linija pot v zračni mehur.

Koža je tamno sive, a dlaka je sive boje; bezžlezdana sluznica je rdečo, a žlezdana svetlo sivo obojena; okroglasta, ploščata i kvadratna rdečo točkasta polja pretstavljaju paketiče žljezda u podsluznici; crno točkasti ovali pretstavljaju čvoriće limfatičnog tkiva. Crvena isprekidana linija pretstavlja probavni put, isprekidana siva linija dišni put, a siva točkasta linija prolaz u zračni mjehur.

Koža je tamno siva, a dlaka je sive boje; bezžlezdana sluznica je rdečo, a žlezdana svetlo sivo obojena; okroglasta, ploščata i kvadratna rdečo točkasta polja pretstavljaju paketiče žljezda u podsluznici; crno točkasti ovali pretstavljaju čvoriće limfatičnog tkiva. Crvena isprekidana linija pretstavlja digestivni put, siva isprekidana linija vazdušni put, a siva točkasta linija prolaz u vazdušni mehur.

- | | | | | |
|----------|------------------------------|--|--|-----------------------|
| D. n. l. | ductus nasolacrimalis | nosni solzovod | nosni suzovod | nosno-suzni kanal |
| V. o. | vestibulum oris | ustni predvor | predvorje usne šupljine | predvorje usne duplje |
| P. i. | papilla incisiva | medčeljustna bradavica (pri konju ni kanalizirana) | sekutična bradavica (kod konja nema otvora kanala) | sjekutična |
| R. | organum orobasale | ustno-dneni organ | orobazalni organ | orobazalni organ |

Mentum	mentum	brada	<i>brada</i>	brada
L.	lyssa	steklinski črv (mesojedi, prašič)	<i>lisa (mesožderi, svinja)</i>	lisa
Cav. nasi	cavum nasi	nosna votlina (brez školjk)	<i>nosna šupljina (bez školjki)</i>	
O. v. -n.	organum vomeronasale (Jakobsoni)	vomeronazalni (Jakobsonov) organ	<i>vomeronazalni (Jakobsonov) organ</i>	
Cav. oris	cavum oris proprium	prava ustna votlina	<i>prava usna šupljina</i>	prava usna duplja
Car. subl.	caruncula sublingualis	podjezična bradavica	<i>podjezična bradavica</i>	
R. K.		hrustanec (ekvidi)	<i>hrskavica (ekvidi)</i>	rskavica (ekvidi)
P. v.	papilla vallata	otočkasta bradavica	<i>optočena bradavica</i>	opšančena bradavica
Sin. paranas.	sinus paranasalis	obnosna votlina	<i>nosna nuzšupljina</i>	paranasalni sinus
Ad. t. a.	aditus ad tubam auditivam	dohod do ušesne troblje	<i>ulaz u slušnu tubu</i>	
V. p.	velum palatinum	mehko nebo	<i>meko nepce</i>	meko nepce
P. f.	papilla foliata	listasta bradavica	<i>listasta bradavica</i>	lisnata bradavica
Ep.	epiglottis	poklopac	<i>poklopac</i>	grkljanski poklopac
Cav. cran.	cavum cranii	lobanjska votlina	<i>lobanjska šupljina</i>	lobanjska duplja
Div. tub. audit.	diverticulum tubae auditivae	zračni mehur (ekvidi)	<i>zračni mjehur (ekvidi)</i>	
S.	cartilago arytaenoidea, processus corniculatus	piramidasti hrustanec, rogljičasti pod.	<i>ljevkastrska hrskavica, rožkasti izd.</i>	piramidna rskavica, rogljasti izd.
Pl. v.	plica vocalis	glasilna guba	<i>glasnica</i>	glasni nabor
La.	larynx	grlo	<i>grkljan</i>	grkljan
Oesoph.	oesophagus	požiralnik	<i>jednjak</i>	jednjak
Trachea	trachea	sapnik	<i>dušnik</i>	dušnik

Slika 305: ZOB (shema) ZUB (shema) ZUB (šema)

1	tunica mucosa	sluznica	<i>sluznica</i>	sluzokoža
2	periosteum	pokostnica	<i>pokostnica</i>	pokostnica
3	substantia spongiosa	gobasta kostnina	<i>spužvasta tvar</i>	sundjerasta masa
4	vas lymphaticum	mezgovna žila (mezgovnica)	<i>limfna žila</i>	limfni sud
5	arteria	arterija	<i>arterija</i>	arterija
6	vena	vena	<i>vena</i>	vena
7	nervus	živec	<i>živac</i>	živac

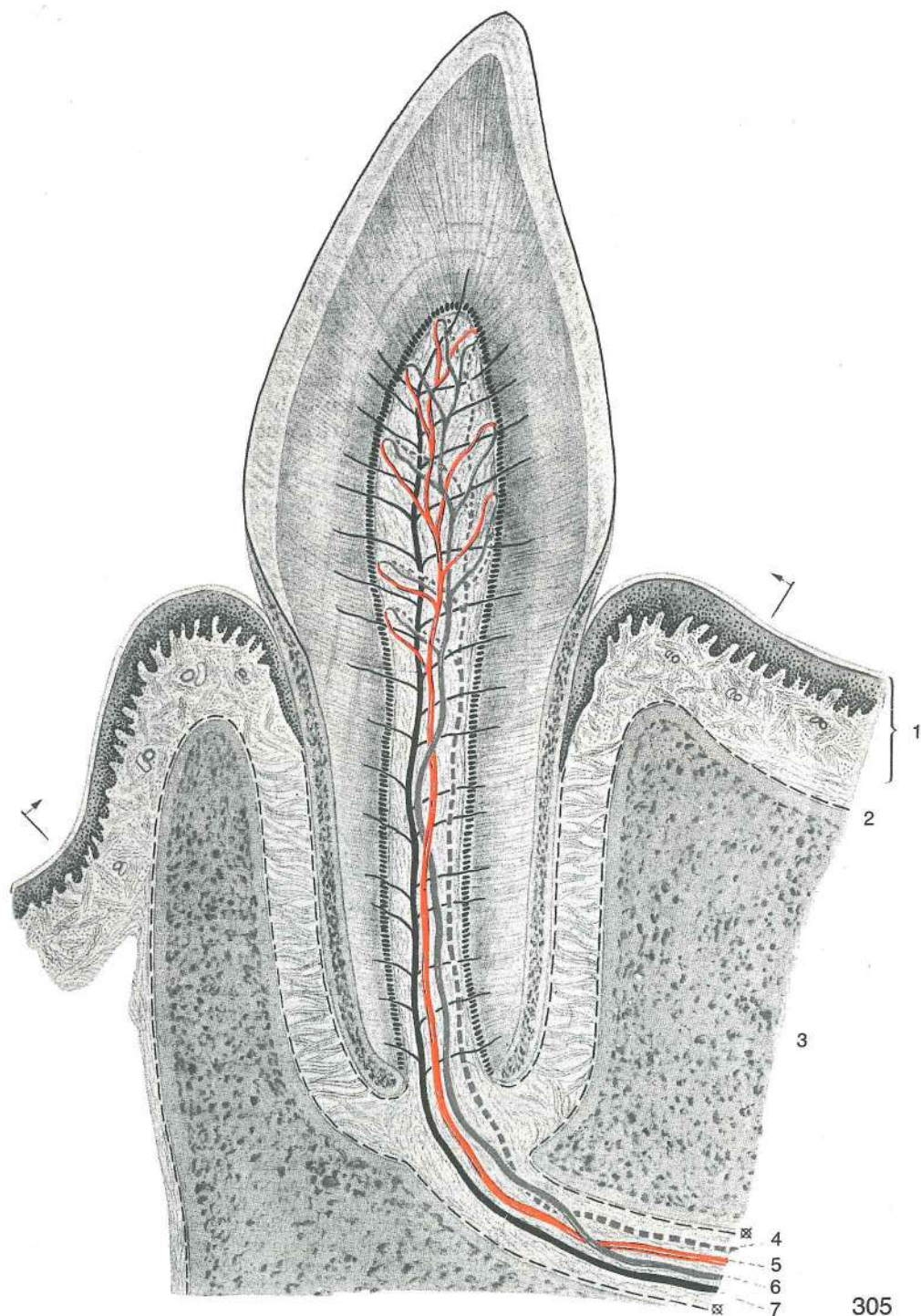
enamelum (substantia adamantina) sklenina (oblikuje skleninsko kapico, tj. ozek svetel pas pod črno črto, ki predstavlja kutikularno opno) *caklina (oblikuje caklinsku kapico, t. j. uzak svjetli pojas ispod crne crte koja predstavlja kutikularnu opnu)* gledj oblikuje gledjnu kapicu, t. j. uzak svetlo pojas ispod crne linije koja predstavlja kutikularnu opnu.

dentinum (substantia eburnea) zobovina (izoblikovana od ozkih celic — odontoblastov z ovalnim jedrom; zobovino pokriva sklenina na zobni kroni, cement pa na zobni korenini) *zubovina (oblikovana od uskih stanica — odontoblasta sa ovalnim jezgrom; zobovinu pokriva caklina na zubnoj kruni, a cement na zubnom korjenu)* dentin (oblikovan od uskih celija — odontoblasta sa ovalnim jedrom; dentin pokriva gledj na zubnoj kruni, a cement na korenu zuba)

cementum (substantia ossea) cement (obdaja predvsem koreninski del zoba, zagozdenega v zobnici) *cement (oblaže prije svega korijen zuba koji je usaden u zubnici)* cement (oblaže pre svega koren zuba koji je usadjen u zubnu čašicu)

alveolus dentalis	zobnica	<i>zubnica</i>	zubna čašica
gomphosis	zagozditev	<i>gomfoza</i>	gomfoza
syndesmosis	vezivni stik	<i>sindezmoza</i>	sindezmosa
gingiva	dlesen	<i>desni</i>	desni
periosteum alveolare	zobnična pokostnica	<i>zubnična pokostnica</i>	pokostnica zubne čašice
endosteum alveolare	not. zobnična pokostnica	<i>nut. zubnična pokostnica</i>	unut. pokostnica zubne čašice
periodontium	zobna pokostnica (na pov. cementa)	<i>zubna pokostnica (na pov. cementa)</i>	zubna pokostnica (na pov. cementa)

Slika 306: TRETJI (3.) ZGORNJI PREDMELJAK, P₃, (govedo) vzdolžni prerez TREČI GORNJI PRETKUTNJAK, P₃, (govedo) uzdužni presjek TREČI GORNJI PREMOLAR, P₃, (goveče) uzdužni presek



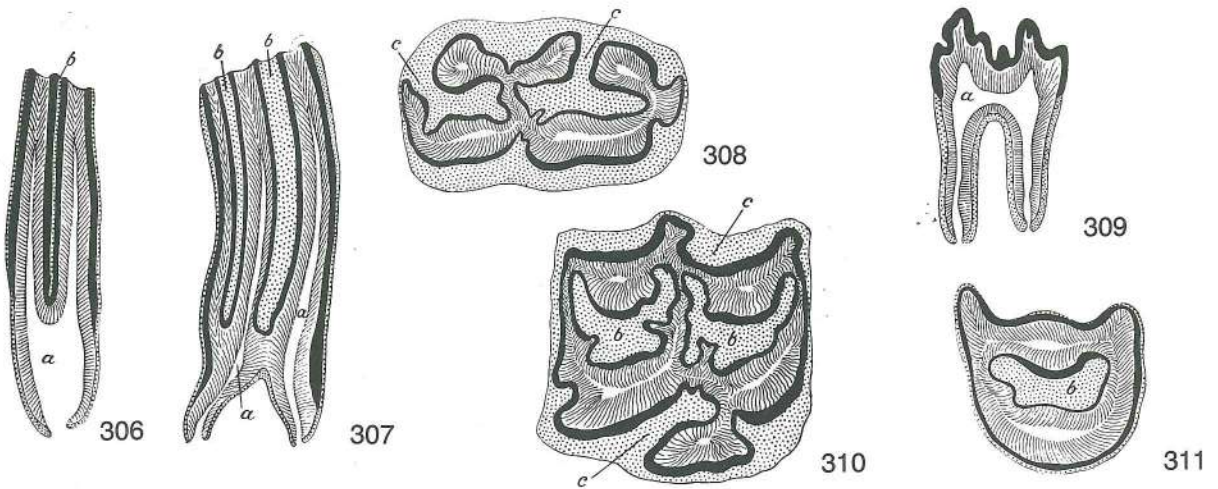
Slika 307: PRVI ZGORNJI MELJAK, M₁, (konj) vzdolžni prerez PRVI GORNJI KUTNJAK, M₁, (konj) podužni presek PRVI GORNJI KUTNJAK, M₁, (konj) uzdužni presek

Slika 308: SPODNJI KOČNIK (konj) prečni prerez DONJI KUTNJAK (konj) poprečni presek DONJI KUTNJAK (konj) poprečni presek

Slika 309: KOČNIK (prašič) vzdolžni prerez KUTNJAK (svinja) podužni presek KUTNJAK (svinja) uzdužni presek

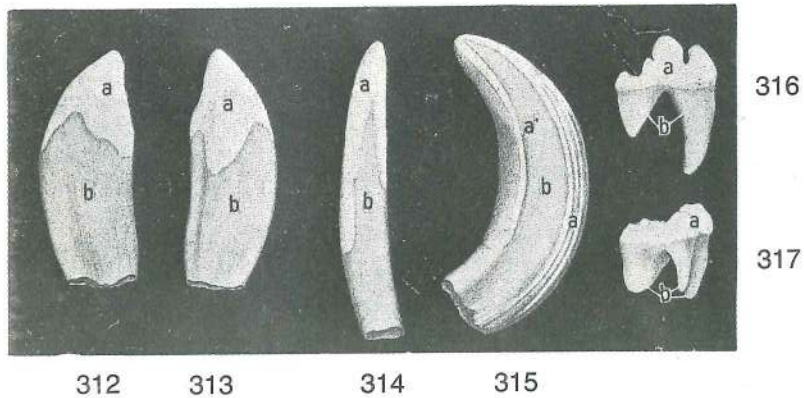
Slika 310: PRVI (1.) ZGORNJI MELJAK, M₁, (konj) prečni prerez kroz zobnu krunu PRVI (1.) GORNJI KUTNJAK, M₁, (konj) poprečni presek kroz zubnu krunu PRVI (1.) GORNJI KUTNJAK, M₁, (konj) poprečni presek kroz zubnu krunu

Slika 311: ČETVRTI (4.) ZGORNJI PREDMELJAK, P₄, (govedo) prečni prerez ČETVRTI GORNJI PRETKUTNJAK, P₄, (govedo) poprečni presek ČETVRTI GORNJI PREMOLAR, P₄, (goveče) poprečni presek



Sklenina je črno obarvana črta; zobovina je črtkano, cement pa pikčasto prikazan Caklina je črno obojena crta; zobovina je crtkasto, a cement točkasto prikazan Gledj je črno obojena crta; dentin je prikazan isprekidanom linijom

- a, a **cavum dentis** zobna votlina (z zobno pulpo) *zobna šupljina (sa zubnom pulpom)*
šupljina zuba (sa zubnom pulpom)
- b, b cementni vložki v skleninskih vdorih *ulošci cementa u caklinskih udubinama*
naslage cementa u uvratima gledji
- c, c cementne zadebeline v gubah skleninskega plašča *cementne nakupine u caklinskih naborima*
zadebljanja cementa u naborima gledji



Slika 312: ZGORNJI PODOČNIK (GRABIVEC) (svinja) lat. str. *GORNJI OČNJAK (krmača) lat. str.*
GORNJOVILIČNI OČNJAK (krmača) lat. str.

dens caninus (raptor) maxillaris zg. podočnik (grabivec) *gor. očnjak gornjovilični očnjak*

Slika 313: ZGORNJI PODOČNIK (GRABIVEC) (svinja) med. str. *GORNJI OČNJAK (krmača) med. str.*
GORNJOVILIČNI OČNJAK (krmača) med. str.

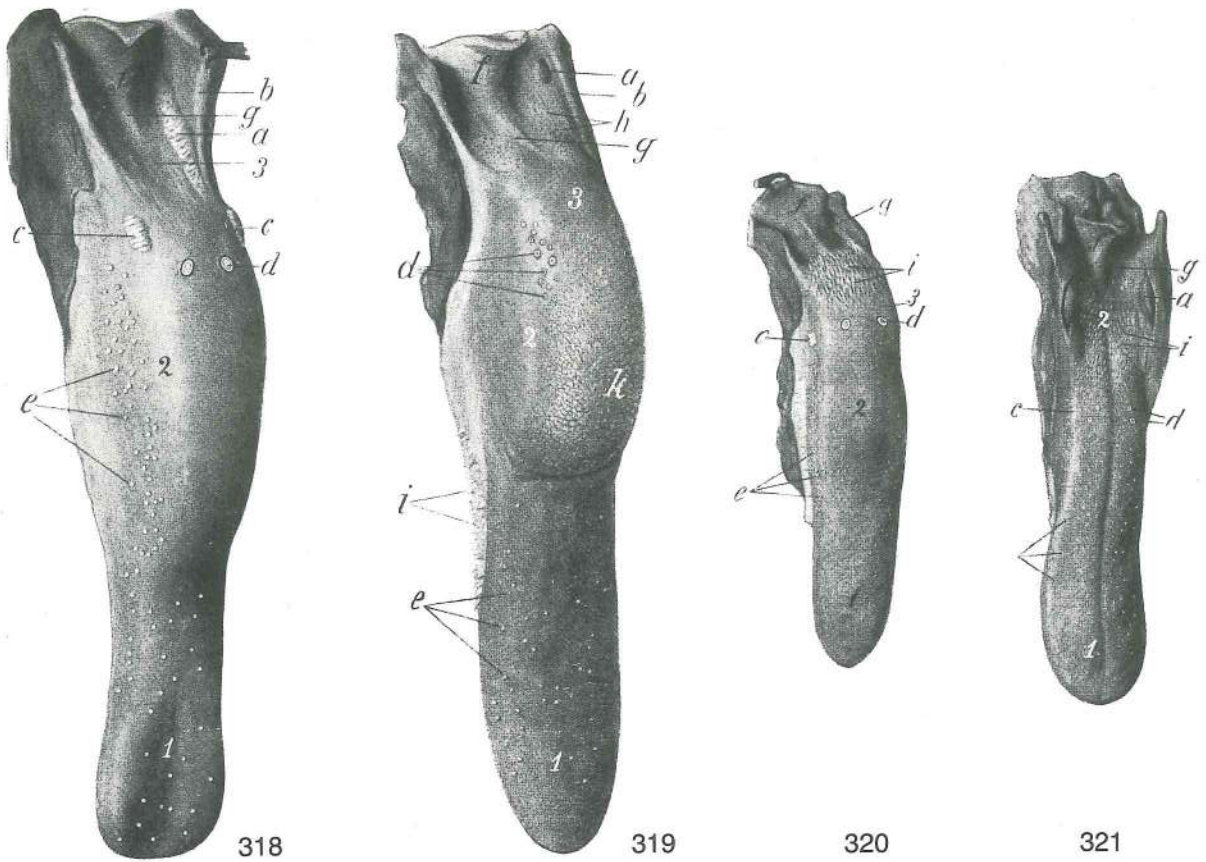
Slika 314: SPODNJI SEKAVEC (merjasec) med. pl. *DONJI SJEKUTIĆ (nerast) med. pov.*
DONJOVILIČNI SEKUTIĆ (vepar) med. pov.

Slika 315: ZGORNJI PODOČNIK (GRABIVEC) (merjasec) kavd. pl. *GORNJI OČNJAK (nerast) kaud. pov.*
GORNJOVILIČNI OČNJAK (vepar) kaud. pov.

Slika 316: PRVI (1.) SPODNJI MELJAK (LOMIVEC) M₁, (pes), zob s skleninskimi grbicami in ostrim griznim robom *PRVI (1.) DONJI KUTNJAK, M₁, (pas), zub sa caklinskimi kvrčicama i s ostrim griznim robom*
PRVI (1.) DONJOVILIČNI MOLAR, M₁, (pas), zub sa gledjnim kvrčicama i ostrim reznim robom

Slika 317: PRVI (1.) ZGORNJI MELJAK (LOMIVEC), M₁, (pes), zob s skleninskimi grbicami in z grizno ploskvijo *PRVI (1.) GORNJI KUTNJAK, M₁, (pas), zub sa caklinskimi kvrčicama i s griznom plohom* PRVI (1.) GORNJOVILIČNI MOLAR, M₁, (pas), zub sa gledjnim kvrčicama i griznom površinom

- a **enamelum** sklenina *caklina* gledj
- a' **crista enameli** skleninska letvica *caklinski greben* gledjni greben
- b **dentinum, cementum** zobovina, cement *zubovina, cement* dentin, cement




Slika 318, 319, 320, 321: JEZIK (konj, govedo, prašič, pes) JEZIK (konj, govedo, svinja, pas) JEZIK (konj, goveče, svinja, pas)

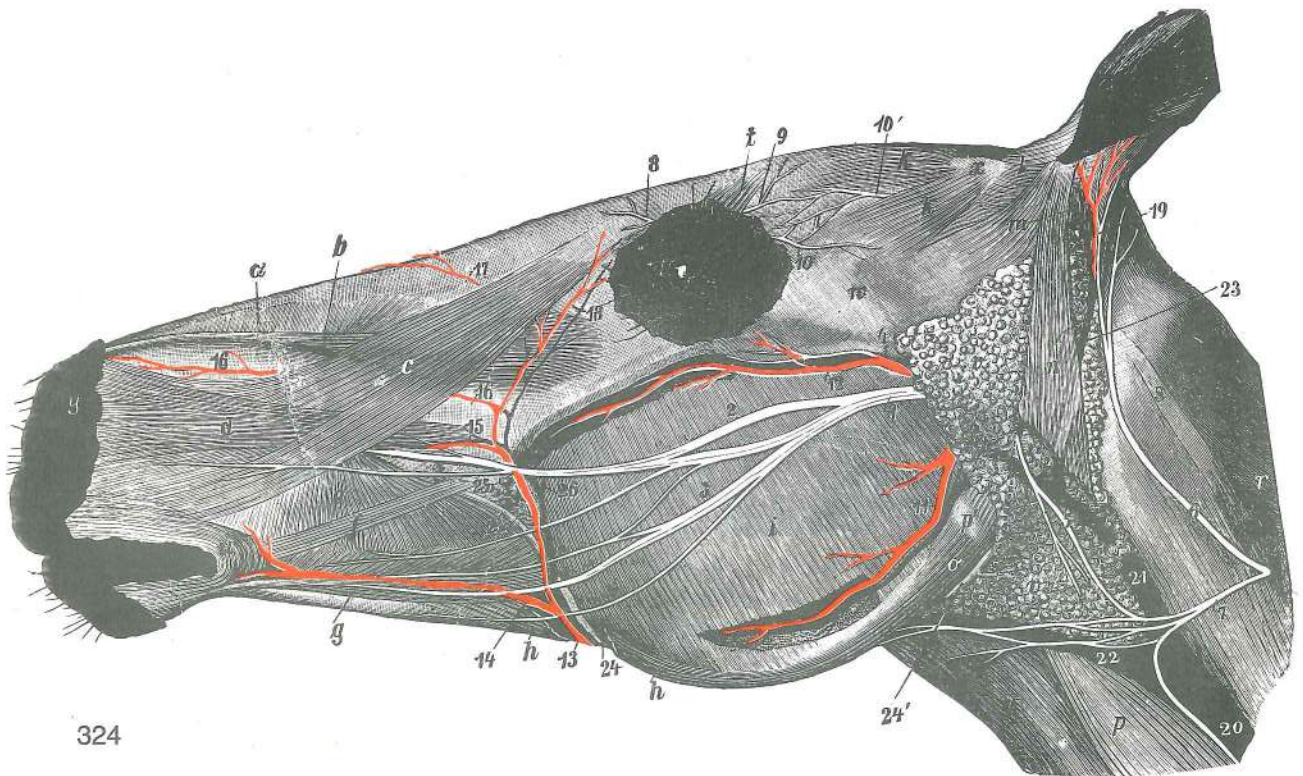
- | | | | | |
|---|--|-----------------------------------|--------------------------------------|--------------------------------------|
| a | tonsilla | mandelj | krajnik | krajnik |
| b | arcus palatoglossus | nebno-jezični luk | nepčano-jezični luk | nepčano-jezični luk |
| c | papilla foliata | listasta bradavica | listasta bradavica | lisnata bradavica |
| d | papillae vallatae | otočkaste bradavice | optočne bradavice | opšančene bradavice |
| e | papillae fungiformes | gobaste bradavice | gljivaste bradavice | pečurkaste bradavice |
| f | epiglottis | poklopec | poklopac | grkljanski poklopac |
| g | plica glossoepiglottica mediana | središnja jezično-poklopčeva guba | središnji jezično-epiglottični nabor | središnji jezično-epiglottični nabor |
| h | folliculi tonsillares linguales | jezični mandljevi mešički | jezični tonzilarni mjhurići | jezični limfni meškovi |
| i | papillae conicae | stožčaste bradavice | stožaste bradavice | kupaste bradavice |
| k | torus linguae | jezična žmula | jezično izbočenje | jezična grba |
| 1 | apex linguae | jezična konica | vrh jezika | vrh jezika |
| 2 | corpus linguae | jezično telo | trup jezika | telo jezika |
| 3 | radix linguae | jezični koren | korjen jezika | koren jezika |

Slika 322, 323: ŽRELNA VOTLINA (konj) središnji presek, polshem. slika ŽDRIJELNA ŠUPLJINA (konj) medijani presjek, polshem. slika ŽDRELNA ŠUPLJINA (konj) medijani presek, polshem. slika

- Slika 322: dihalna pot je odprta, prebavna pa sočasno zaprta dišni put je otvoren, a probavni je istovremeno zatvoren disajni put je otvoren, a put za hranu je istovremeno zatvoren
- Slika 323: prebavna pot je odprta, dihalna pa sočasno zaprta probavni put je otvoren, a dišni put je istovremeno zatvoren put za hranu je otvoren, a disajni put je istovremeno zatvoren
- | | | | | |
|---|----------------------|-------------------|---------------------|---------------------|
| a | palatum molle | mehko nebo | meko nepce | meko nepce |
| b | radix linguae | jezični koren | korjen jezika | koren jezika |
| c | epiglottis | poklopec | poklopac | grkljanski poklopac |
| d | mišična nabuhlina | mišično izbočenje | mišično zadebljanje | |
| e | oesophagus | požiralnik | jednjak | jednjak |



- f **ostium pharyngeum tubae auditivae** žrelno ustje ušesne troblje ždrijelni ulaz
 slušne tube ždrelni otvor slušne tube
- g **diverticulum tubae auditivae** zračni mehur zračni mjehur vazdušni mehur
- h **os hyoideum** jezičnica jezična kost jezična kost
- i, i **cartilago cricoidea** kolobarčasti hrustanec prstenasta hrskavica
 prstenasta rskavica
- k **plica vocalis** glasilna guba glasnica glasni nabor
- l **cartilago thyroidea** ščitasti hrustanec štitasta hrskavica štitasta rskavica



324

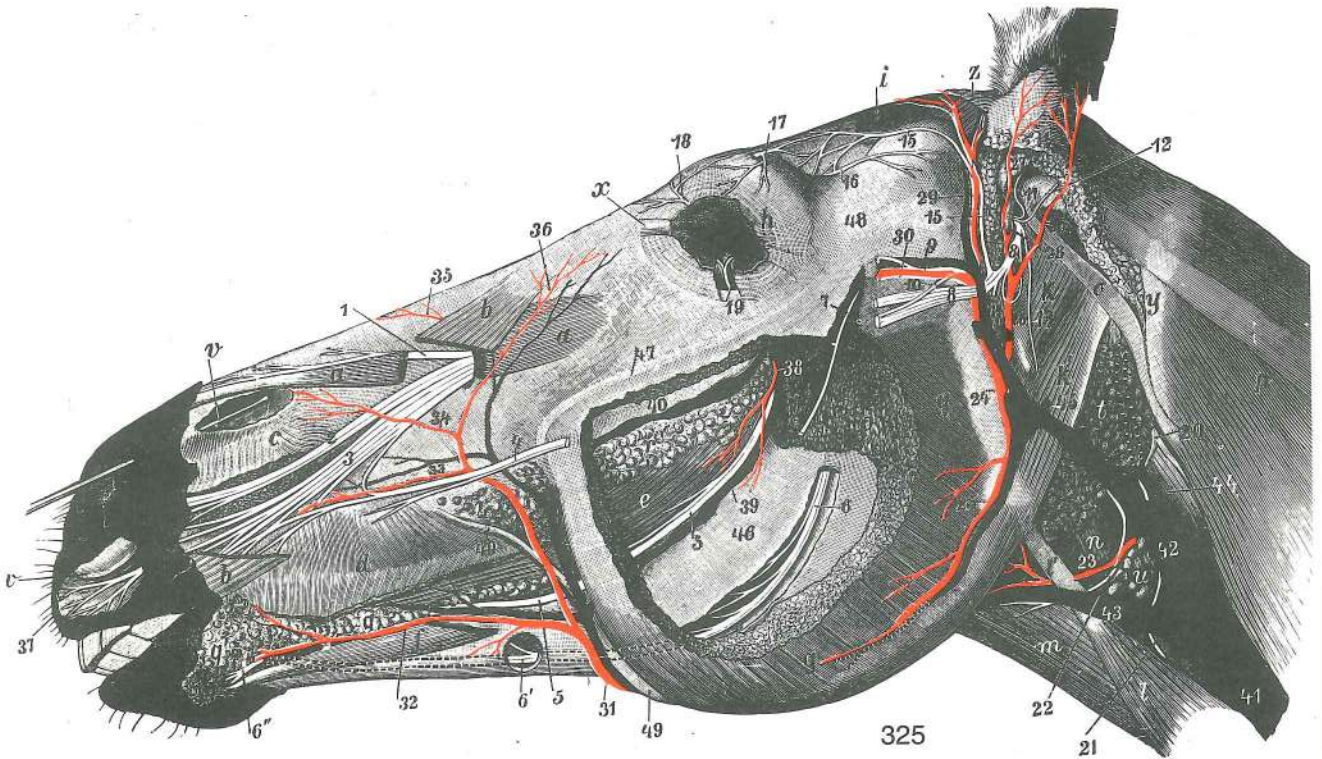
Slika 324: GLAVA (konj) pov. pl. GLAVA (konj) pov. sloj GLAVA (konj) pov. sloj

Koža in kožna mišica sta večidel odstranjeni. Koža i kožni mišić su većim dijelom uklonjeni.

Koža i kožni mišić su većim delom odstranjeni.

- a **m. lat. nasi** str. nosna m., zg. del lat. m. nasa, dorz. dio lat. m. nasa, dorz. deo
- b **m. levator labii superioris** vzdigovavka zg. ustnice gornjousneni podizač
 podizač gor. usne
- c **m. levator nasolabialis** nosno-ustnična vzdigovavka Nosno-usneni podizač
 nosno-usneni podizač
- d **m. caninus** čeljustno-nosna m. čeljusni m. gornjovilično-usneni m.
- e **m. buccinator, pars buccalis** trobivka, lični del obrazni m., obrazni dio
 m. lica, lični deo
- f **m. zygomaticus** ličnična m. jagodični m. jagodično-usneni m.
- g **m. depressor labii inferioris** povešavka sp. ustnice donjousneni spuštač
 spuštač donje usne

- h, h **m. cutaneus faciei** obrazna kožna m. (del je izrezan) *kožni m. lica (dio je izrezan)*
kožni m. lica (deo je isečen)
- i **m. masseter** zun. žvečavka *žvačni m. spolj. žvakač*
- k **mm. auriculares rostrales: m. scutuloauricularis supf. dors., m. scutuloauricularis supf. ventr.** obračavki uhlja navznoter: zg. pov. obračavka uhlja navznoter, sp. pov. obračavka uhlja navznoter *pr. uščani mišiči: dorz. pov. štitasto-uščani m., ventr. pov. štitasto uščani m* *pr. mišiči ušne školjke: dorz. pov. štitasto-ušni m., ventr. pov. štitasto-ušni m.*
- m **m. zygomaticoauricularis** zun. obračavka uhlja navznoter *jagodično-uščani m. jagodično-ušni m.*
- n **m. parotidoauricularis** potegovavka uhlja navzdol *zaušno-uščani m. zaušno-ušni m.*
- o **m. digastricus, m. occipitomandibularis** dvotrebušna m., zatiljno-spodnječeljustna m. *dvotrbrušasti m., zatiljno-vilični m. dvotrbrušasti m., potiljno-donjovilični m.*
- p, p' **m. sternomandibularis, tendo (p')** prsnično-spodnječeljustnična m., kita *grudnično-vilični m., tetiva* *grudno-donjovilični m., tetiva*
- q **mm. sternohyoideus, sternothyroideus, omohyoideus** prsnično-jezičnična, prsnično-ščitna, plečnično-jezičnična m. *grudnično-jezični m., grudnično-štitasti m., plečno-jezični m. grudno-jezični m., grudno-štitasti m., lopatično-jezični m.*
- r **mm. colli** vratne mišice *vratno mišičje* *mišiči šije*
- s **m. longissimus capitis, m. splenius** najdaljša m. glave, jermenasta m. *dugački m. glave, pločasti vratni m. dugi m. glave, pločasti m. vrata*
- t **m. levator anguli oculi med.** vzdigovavka sred. očesnega kota *podizač med. očnog kuta* *podizač med. očnog ugla*
- u **m. orbicularis oris** ustna krožna m. *kružni m. usana* *kružni m. usta*
- v, v **glandula parotis** obušesna žleza *zaušna slinovnica* *zaušna slinska žlezda*
- w **arcus zygomaticus** lični lok *jagodični luk* *jagodični luk*
- x **scutulum** ščitek *štitasta uščana hrskavica* *štitasta ušna rskavica*
- y **diverticulum nasi** nosna troblja *nosna truba* *nosna tuba*
- 1 **n. facialis** obrazni ž. *lični ž.* *lični ž.*
- 2 **n. facialis, ramus buccalis dors.** obrazni ž., zg. lična veja *lični ž., dorz. obrazna grana* *lični ž., dorz. lična grana*
- 3 **n. facialis, ramus buccalis ventr.** obrazni ž., sp. lična veja *lični ž., ventr. obrazna grana* *lični ž., ventr. lična grana*
- 4 **n. auriculotemporalis** uheljno-senčni ž. *uščano-sljepoočni ž.* *ušno-slepoočni ž.*
- 5 **n. facialis, ramus colli** obrazni ž., vratna veja *lični ž., vratna grana* *lični ž., vratna grana*
- 6 **n. auricularis caud.** zd. uheljni ž. (od 2. vratnega ž.) *strž. uščani ž. (od 2. vratnog ž.)* *kaud. ž. ušne školjke (od 2. vratnog ž.)*
- 7 **n. transversus colli** prečni vratni ž. (od 2. vratnega ž.) *poprečni vratni ž. (od 2. vratnog ž.)* *poprečni vratni ž. (od 2. vratnog ž.)*
- 8 **n. infratrochlearis** podškripčev ž. *infratrohlearni ž.* *infratrohlearni ž.*
- 9 **n. frontalis** čelni ž. *čeoni ž.* *čeoni ž.*
- 10 **n. lacrimalis** solzni ž. *suzni ž.* *suzni ž.*
- 10' **n. auriculopalpebralis** uheljno-vekin ž. *uščano-vjedni ž.* *ž. ušne školjke i kapaka*
- 11 **a. carotis ext., ramus massetericus** zun. karotidna a., žvečavkina veja *vanj. karotidna a., žvačna grana* *spolj. karotidna a., maseterična grana*
- 12 **a. transversa faciei** prečna obrazna a. *poprečna lična a.* *poprečna lična a.*
- 13 **a. facialis** obrazna a. *lična a.* *lična a.*
- 14 **a. labialis inferior** spodnjeustnična a. *donjeusnena a.* *a. donje usne*
- 15 **a. labialis superior** zgornjeustnična a. *gornjeusnena a.* *a. gornje usne*
- 16 **a. lat. nasi** str. nosna a. *lat. nosna a.* *lat. nosna a.*
- 17 **a. dorsalis nasi** zg. nosna a. *dorz. nosna a.* *dorz. nosna a.*
- 18 **a. angularis oculi** očesna kotna a. *a. očnog kuta* *a. očnog ugla*
- 19 **a. auricularis caud.** zd. uheljna a. *strž. uščana a.* *kaud. ušna a.*
- 20 **v. jugularis ext.** zun. jugularna v. *vanj. jugularna v.* *spolj. jugularna v.*
- 21 **v. maxillaris** zgornječeljustna v. *čeljusna v.* *gornjovilična v.*
- 22 **v. linguofacialis** jezično-obrazna v. *jezično-lična v.* *jezično-lična v.*
- 23 **v. auricularis caud.** zd. uheljna v. *strž. uščana v.* *kaud. ušna v.*
- 24, 24' **ductus parotideus** izvodilo obušesne žleze (začetek) *zaušni slinovod (početak)* *izvodni kanal zaušne slinske žlezde (početak)*
- 25 **gld. buccales dors.** zg. lične žleze *dorz. obrazne žlijezde* *dorz. lične žleze*
- 26 **v. prof. faciei** glob. obrazna v. *dub. lična v.* *dub. lična v.*



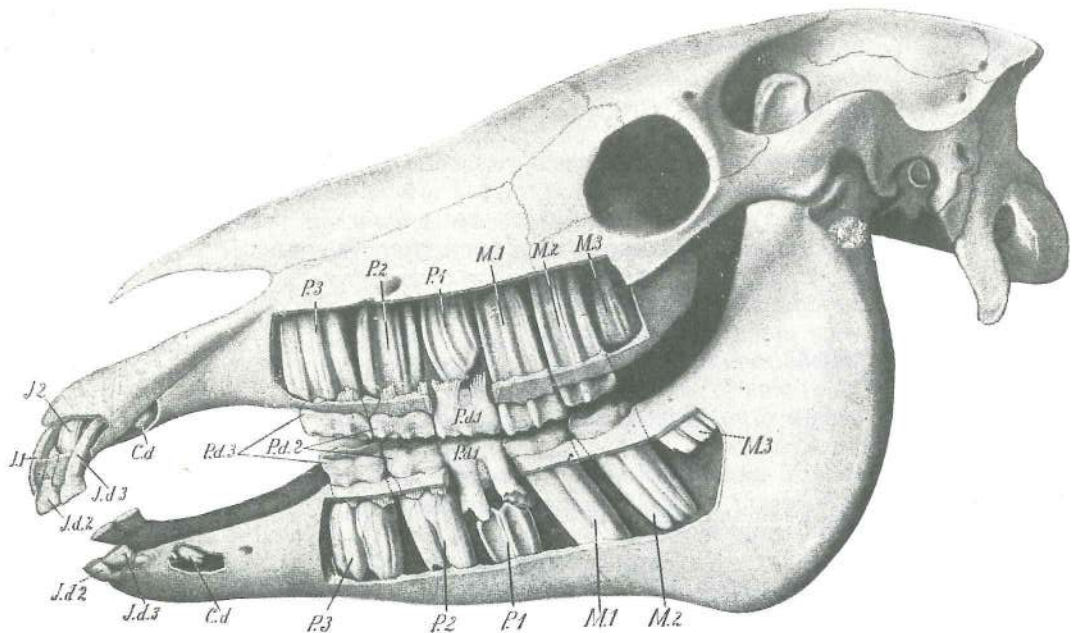
Slika 325: GLAVA (konj) I. str., glob. pl. GLAVA (konj) I. str., dub. sloj GLAVA (konj) I. str., dub. sloj

Mišice pov. pl. so večinoma odstranjene, predvsem zun. žvečavka in tudi obušesna žleza Mišiči pov. sloja su većim dijelom uklonjeni, prije svega žvačni m. kao i zaušna slinovnica Mišiči pov. sloja su većim delom odstranjeni, pre svega veliki žvakač pa i zaušna slinska žlezda

- a **m. levator labii superioris** vzdigovavka zg. ustnice (srednji del je odrezan) gornjeusneni podizač (srednji dio je odrezan) podizač gor. usne (srednji deo je odstranjen)
- b **m. levator nasolabialis** nosno-ustnična vzdigovavka (najveći del je odstranjen) nosno-usneni podizač (najvećim dijelom je odstranjen) nosno-usneni podizač (najvećim delom je odstranjen)
- c **m. lat. nasi** str. nosna m., sp. del lat. nosni m., ventr. dio lat. nosni m., ventr. deo
- d **m. buccinator, pars buccalis** trobivka, lični del obrazni m., obrazni dio obrazni m., obrazni deo
- e **m. buccinator, pars molaris et m. depressor labii mandibularis** trobivka, kočniški del in povešavka sp. ustnice (začetni del) obrazni m., kutnjački dio i donjousneni spuštač (početni dio) obrazni m., kutnjački deo i spuštač donje usne (početni deo)
- f **m. depressor labii inferioris** povešavka sp. ustnice (konec) donjousneni spuštač (završetak) spuštač usne (završetak)
- g **m. masseter** zun. žvečavka (srednji del je odstranjen) žvačni m. (srednji dio je odstranjen) spolj. veliki žvakač (srednji deo je odstranjen)
- h **m. orbicularis oculi** krožna očesna m. kružni očni m. kružni m. oka
- i **m. temporalis** senčna m. sljepoočni m. slepoočni m.
- k **m. occipitohyoideus** zatilnično-jezičnična m. zatiljno-jezični m. potiljno-jezični m.
- k' **m. digastricus, pars occipitomandibularis** dvotrebušna m., zatilnično-spodnječeljustnični del dvotrbušasti m., zatiljno-vilični dio dvotrbušasti m., potiljno-donjovilični deo
- l, l' **m. sternomandibularis, tendo** prsnično-spodnječeljustnična m., kita grudnično-vilični m., tetiva grudno-donjovilični m., tetiva
- m **m. sternohyoideus, m. sternothyroideus** prsnično-jezičnična m., prsnično-ščitna m. grudnično-jezični m., grudnično-štitasti m. grudno-jezični m., grudno-štitasti m.
- n **m. cricopharyngeus** kolobarčno-žrelna m. prstenasto-ždrijelni m. prstenasto-ždrelni m. (m. prstenaste rskavice i ždrele)
- o **m. brachiocephalicus, tendo** nadlaktno-doglavna m., kita nadlaktično-glavin m., tetiva nadlaktatno-glaveni m., tetiva
- p tilno mišičje zatiljno mišičje mišiči šije
- q **glandulae buccales ventr.** sp. lične žleze ventr. obrazne žlezde ventr. obrazne žlezde

q'	glandulae labiales	ustnične žleze	<i>usnene žlijezde</i>	usnene žlezde
r, r'	glandulae buccales dors.	zg. lične žleze	<i>dorz. obrazne žlijezde</i>	dorz. obrazne žlezde
s	glandula parotis	obušesna žleza (ostanek)	<i>zaušna slinovnica (ostatak)</i>	
t	glandula mandibularis	spodnječeljustna žleza	<i>vilična slinovnica</i>	
u	Inn. retropharyngei	zažrelne bezgavke	<i>ždrijelni limfni čvorovi</i>	ždrelni limfni čvorovi
v	diverticulum nasi	nosna troblja (s sondo)	<i>nosna truba (sa sondom)</i>	
w	cartilago alaris, cornu	krilni hrustanec, rog	<i>krilasta hrskavica, rog</i>	krilasta nosna rskavica, rog
x	lig. palpebrale med.	sred. vekina vez	<i>med. vjedna sveza</i>	med. lig. očnog kapka
y	atlas, processus transv.	nosač, prečni pod.	<i>atlas, poprečni izd.</i>	nosač, poprečni izd.
z	scutulum	ščitek	<i>štitasta uščana hrskavica</i>	štitasta ušna rskavica
1	n. infraorbitalis, rami nasales ext.	podočni ž., zun. nosne veje	<i>podočni ž., vanj. nosni ogranci</i>	
2, 3	n. infraorbitalis, rami nasales int. et rami labiales superiores	podočni ž., spolj. nosne grane	<i>podočni ž., not. nosne veje in zgornjeustnične veje</i>	<i>podočni ž., nut. nosni ogranci i gornjousnene grane</i>
4	n. facialis, ramus buccalis dors.	obrazni ž., zg. lična veja	<i>lični ž., dorz. obrazna grana</i>	
5, 5	n. buccalis	lični ž.	<i>obrazni ž.</i>	obrazni ž.
6	n. alveolaris mandibularis, rami dentales	spodnječeljustni zobnični ž., zobne veje	<i>donjovilični ž., grane za zube</i>	
6'	n. alveolaris mandibularis, rami dentales	spodnječeljustni zobnični ž., zobne veje	<i>donjovilični ž., grane za zube</i>	
6''	n. mentalis	bradni ž. (konec)	<i>bradni ž. (završetak)</i>	bradni ž. (završetak)
7	n. massetericus	žvekavkin ž.	<i>žvačni ž.</i>	maseterični ž.
8, 8	n. facialis	obrazni ž. (odrezan)	<i>lični ž. (odrezan)</i>	lični ž. (odsečen)
9	n. auriculotemporalis, ramus dors. (ramus transversus faciei)	uheljno-senčni ž., zg. veja	<i>uščano-sljepoočni ž., dorz. grana</i>	ušno-slepoočni ž., dorz. grana
10	n. auriculotemporalis, ramus ventr.	uheljno-senčni ž., sp. veja	<i>uščano-sljepoočni ž., ventr. grana</i>	
11	n. facialis, ramus auricularis int.	obrazni ž., not. uheljna veja	<i>lični ž., nut. uščana grana</i>	
12	n. facialis, n. auricularis caud.	obrazni ž., zd. uheljni ž.	<i>lični ž., strž. uščani ž.</i>	
13	n. facialis, ramus digastricus	obrazni ž., veja za dvotrebušno m.	<i>lični ž., grana za dvotrbušasti m.</i>	
14	n. facialis, ramus colli	obrazni ž., vratna veja (odrežana)	<i>lični ž., vratna grana (odsečena)</i>	
15	n. auriculopalpebralis	uheljno-vekin ž.	<i>uščano-vjedni ž.</i>	ž. ušne školjke i očnog kapka
16	n. lacrimalis	solzni ž.	<i>suzni ž.</i>	suzni ž.
17	n. frontalis	čelni ž.	<i>čeonni ž.</i>	čeonni ž.
18	n. infratrochlearis	podškripčev ž.	<i>infratrochlearni ž.</i>	infratrochlearni ž.
19	n. lacrimalis	solzni ž. (veje za kožo in veznico str. očesnega kota)	<i>suzni ž. (grane za kožo i spojnicu lat. očnog ugla)</i>	
20	n. accessorius, ramus dors.	zravni ž., zg. veja	<i>dodatni ž., dorz. grana</i>	
21	n. accessorius, ramus ventr.	zravni ž., sp. veja	<i>dodatni ž., ventr. grana</i>	
22	n. cervicalis I, ramus ventr.	prvi (I.) vratni ž., sp. veja	<i>prvi (1.) vratni ž., ventr. grana</i>	
23	a. thyroidea cran.	spr. ščitnica a.	<i>pr. a. štitnjače</i>	kran. a. štitaste žlezde
24	a. carotis ext.	zun. vratna utripalnica	<i>vanj. karotidna a.</i>	spolj. karotidna a.
25	a. masseterica et v. masseterica	žvekavkina a. in žvekavkina v.	<i>žvačna a. i žvačna v.</i>	maseterična a. i maseterična v.
26, 26'	a. auricularis caud.	zd. uheljna a.	<i>strž. uščana a.</i>	kaud. ušna a.
27	a. auricularis caud., ramus auricularis lat.	zd. uheljna a., str. uheljna veja	<i>strž. uščana a., lat. uščana grana</i>	
28	a. stylomastoidea	stilomastoidna a.	<i>stilomastoidna a.</i>	stilomastoidna a.
29	a. temporalis supf.	pov. senčna a.	<i>pov. sljepoočna a.</i>	pov. slepoočna a.

- 30 **a. transversa faciei et v. transversa faciei** prečna obrazna a. in prečna obrazna v. poprečna lična a. i poprečna lična v. poprečna lična a. i poprečna lična v.
- 31 **a. facialis** obrazna a. lična a. lična a.
- 32 **a. labialis inferior** spodnjeustnična a. donjousnena a. a. donje usne
- 33 **a. labialis superior** zgornjeustnična a. gornjousnena a. a. gor. usne
- 34 **a. lat. nasi** str. nosna a. lat. nosna a. lat. nosna a.
- 35 **a. dors. nasi** zg. nosna a. dorz. nosna a. dorz. nosna a.
- 36 **a. angularis oculi** očesna kotna a. a. očnog kuta a. očnog ugla
- 37 **a. palatina major** večja nebna a. (končno deblo) velika nepčana a. (završno deblo) velika nepčana a. (završno stablo)
- 38 **a. buccalis** lična a. obrazna a. obrazna a.
- 39 **v. buccalis** lična v. obrazna v. obrazna v.
- 40 **v. profunda faciei** glob. obrazna v. dub. lična v. dub. lična v.
- 41 **v. jugularis ext.** zun. jugularna v. vanj. jugularna v. spolj. jugularna v.
- 42 **v. maxillaris** zgornječeljustna v. čeljusna v. gornjovilična v.
- 43 **v. linguofacialis** jezično-obrazna v. jezično-lična v. jezično-lična v.
- 44 **v. occipitalis** zatilna v. zatiljna v. potiljna v.
- 45 **v. auricularis caud.** zd. uheljna v. strž. uščana v. kaud. ušna v.
- 46 **mandibula** sp. čeljustnica vilica donja vilica
- 47 **crista facialis** obrazni greben lični greben lični greben
- 48 **arcus zygomaticus** lični lok jagodični luk jagodični luk
- 49 **ductus parotideus** izvodilo obušesne žleze zaušni slinovod izvodni kanal zaušne slinske žlezde



326

Slika 326: ZOBOVJE (konj, star dve leti in pol) ZUBALO (konj, star dvije i pol godine) ZUBI (konj, star dve i po godine)

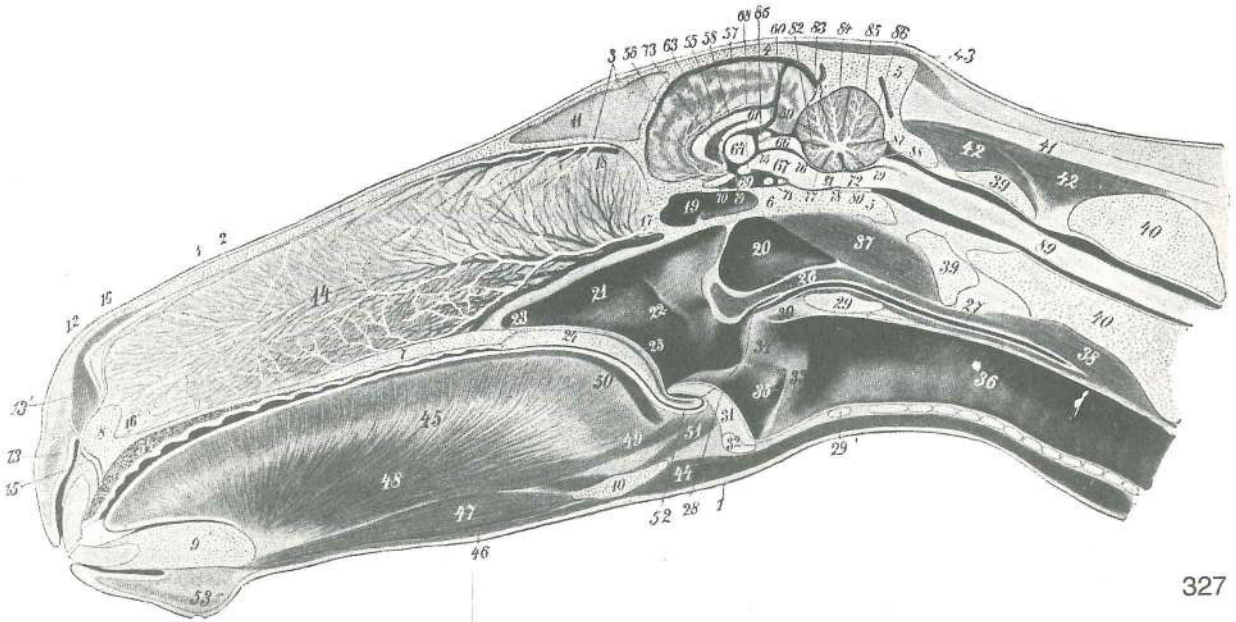
Stranski koščeni plošči zgornje in spodnje čeljustnice sta delno ali povsem odstranjeni, tako da se vidi del zoba, ki tiči v zobnici *Lateralne koštane ploče čeljusti i vilice odstranjene su većim dijelom ili potpuno čime je otkriven dio zuba u zubnici* Lateralne koštane ploče gornje i donje vilice odstranjene su većim delom ili potpuno, tako da se vide delovi zuba u zubnoj jamici

- J₁, J₂ **incisivus maxillaris primus, secundus** prvi (1.), drugi (2.) zg. sekavec (kleščnik, srednjik) prvi (1.), drugi (2.) gor. sjekutič (prednjak, srednjak) prvi (1.), drugi (2.) gor. sekutič (prednjak, srednjak)
- Jd₂, Jd₃ **incisivus deciduus maxillaris, mandibularis, secundus, tertius** drugi (2.), tretji (3.) zg., sp. mlečni sekavec drugi (2.), treči (3.) gor., do. mlječni sjekutič drugi (2.), treči (3.) gor., donji mlečni sekutič
- Cd, Cd **caninus deciduus maxillaris, mandibularis** zg., sp. mlečni podočnik gor., do. mlječni očnjak gor., donji mlečni očnjak
- Pd₃, Pd₂ = P₂, Pd₃ **praemolaris deciduus maxillaris, mandibularis, secundus, tertius** drugi (2.), tretji (3.) zg., sp. mlečni predmeljak drugi (2.), treči (3.) gor., do. mlječni pretkutnjak drugi (2.), treči (3.) gor., donji mlečni pretkutnjak

Pd₁ = Pd₄ **praemolaris deciduus maxillaris, mandibularis quartus** četrti (4.) zg., sp. mlečni predmeljak četrti (4.) gor., do. mlječni pretkutnjak četrti (4.) gor., donji mlečni pretkutnjak

P₃, P₂, P₁ = P₂, P₃, P₄ **praemolaris maxillaris, mandibularis, secundus, tertius, quartus** drugi (2.), tretji (3.), četrti (4.) zg., sp. predmeljak drugi (2.), treći (3.), četrti (4.) gor., do. pretkutnjak drugi (2.), treći (3.), četrti (4.) gor., donji pretkutnjak

molaris maxillaris, mandibularis primus, secundus, tertius prvi (1.), drugi (2.), tretji (3.) zg., sp. meljak prvi (1.), drugi (2.) treći (3.) gor., do. kutnjak prvi (1.), drugi (2.) treći (3.) gor., donji kutnjak



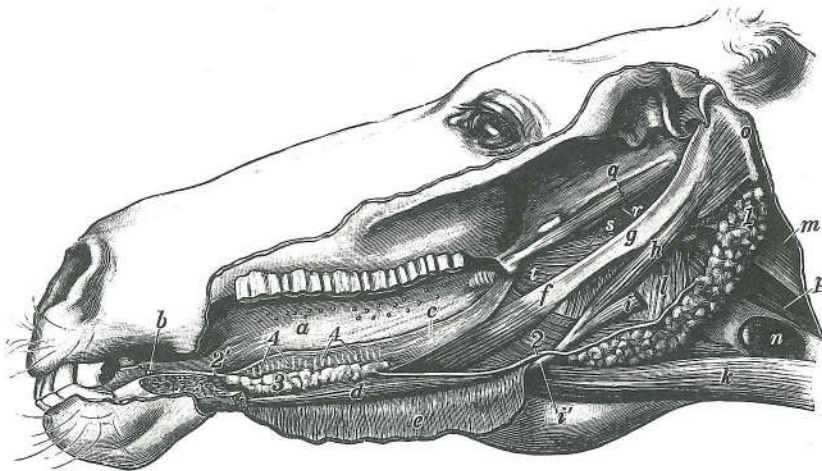
327

Slika 327: GLAVA (konj) središnji presjek GLAVA (konj) medijani presjek GLAVA (konj) medijani presjek

- | | | | | |
|---------|--|---------------------------------------|--|---|
| 1 | cutis | koža | koža | koža |
| 2 | os nasale | nosnica | nosna kost | nosna kost |
| 3 | os frontale | čelnica | čelona kost | čelona kost |
| 4 | os parietale | temenica | tjemena kost | temena kost |
| 4' | proc. tentoricus | šotorani pod. | šatorasti izd. | šatorasti izd. |
| 5, 5' | os occipitale | zatilnica | zatiljna kost | potiljna kost |
| 6 | os sphenoidale | zagozdica | klinasta kost | klinasta kost |
| 7 | palatum osseum | košćeno nebo | koštano nepce | koštano nepce |
| 8 | os incisivum | medčeljustnica | sjekutićna kost | sekutićna kost |
| 9 | mandibula | sp. čeljustnica | vilica | donja vilica |
| 10 | os hyoideum | jezičnica | jezična kost | jezična kost |
| 11 | septum sinuum frontaliu | pretin čelnih votlin | pregrada čeonih sinusa | pregrada čeonih sinusa |
| 12 | cartilago alaris | krilni hrustanec | krilasta hrskavica | krilasta hrskavica |
| 13 | m. orbicularis oris | kružna ustna m. | kružni usni m. | kružni m. usta |
| 13' | m. transversus nasi | prečna nosna m. | poprečni nosni m. | poprečni m. nosa |
| 14 | septum nasi et plexus venosus | nosni pretin in venozno brecilo | nosna pregrada | nosna pregrada |
| | | i venski pletež | nosna pregrada i venski splet | |
| 15 | aa. palatinae majores | veće nebne a., končno deblo | velike nepčane a., završno stablo | velike nepčane a., završno stablo |
| 16, 16' | aa. palatinae majores | veće nebne a., zg. in sp. končna veja | velike nepčane a., dorz. i ventr. završna grana | velike nepčane a., dorz. i ventr. završna grana |
| 17 | a. et v. sphenopalatina | zagozdnično-nebna a. in v. | klinasto-nepčana a. i v. | klinasto-nepčana a. i v. |
| 18 | a. et v. ethmoidalis | sitkina a. in v. | sitasta a. i v. | sitasta a. i v. |
| 19 | sinus sphenoidalis | zagozdnična votlina | sinus klinaste kosti | sinus klinaste kosti |
| 20 | diverticulum tubae auditivae | zračni mehur | zračni mjehur | vazdušni mehur |
| 21 | cavum pharyngis | žrelna votlina (odprta dihalna pot) | ždrijelna šupljina | ždrijelna šupljina |
| | | (otvoren dišni put) | ždrelna šupljina (otvoren disajni put) | |
| 22 | ostium pharyngeum tubae auditivae | žrelno ustje ušesne troblje | ždrijelni otvor | ždrijelni otvor |
| | | slušne tube | ždrelni otvor ždrelno-ušnog kanala (slušne tube) | |
| 23 | choana | sapišče | hoana | hoana |

- 24 **palatum molle** mehko nebo (z žlezami) *meko nepce (sa žlijezdama)*
meko nepce (sa žlezdama)
- 25 **m. palatinus** nebna m. *nepčani m.* nepčani m.
- 26 **constrictores pharyngis** zažemavke žrela *stezači ždrijela* stezači ždrela
- 27 **oesophagus** požiralnik *jednjak* jednjak
- 28 **arcus palatopharyngeus** nebno-žrelni lok *nepčano-ždrijelni luk*
nepčano-žrelni luk
- 29 **lamina cartilaginis cricoideae** plošča kolobarčastega hrustanca *ploča prstenaste*
hrskavice ploča prstenaste rskavice
- 29' **arcus cartilaginis cricoideae** obroč kolobarčastega hrustanca *luk prstenaste*
hrskavice luk prstenaste rskavice
- 30 **m. arytaenoideus transv.** prečna aritenoidna m. *poprečni ljevkasti m.*
poprečni aritenoidni m.
- 31 **epiglottis** poklopec *poklopac* grkljanski poklopac
- 32 **cartilago thyroidea** ščitasti hrustanec *štitasta hrskavica* štitasta rskavica
- 33 **cavum laryngis, plica vocalis** grlna votlina, glasilna guba *grkljanska šupljina,*
glasnica šupljina grkljana, glasni nabor
- 34 **cartilago arytaenoidea** piramidasti hrustanec *ljevkasta hrskavica*
aritenoidna rskavica
- 35 **ventriculus laryngis lat., aditus** str. grlni žeppek, vhod *postrana grkljanska vrećica,*
ulaz lat. komora grkljana, ulaz
- 36 **trachea** sapnik *dušnik* dušnik
- 37 **mm. flexores capitis** upogibavke glave *sagibači glave* savijači glave
- 38 **m. longus colli** dolga vratna m. *dugi vratni m.* dug m. vrata
- 39, 39 **atlas** nosač *atlas* nosač
- 40, 40 **axis** okretač *obrtač* obrtač
- 41 **lig. nuchae** tilnikova vez *šijna sveza* lig. šije
- 42 tilno mišičje *zatiljno mišičje* mišiči šije
- 43 **mm. auriculares** uheljne mišice *uščano mišičje* ušni mišiči
- 44 **m. sternohyoideus, m. omohyoideus** prsnično-jezičnična, plečnično-jezičnična m.
grudnično-jezični m., plečno-jezični m. grudno-jezični m., lopatično-jezični m.
- 45 **lingua (glossa)** jezik *jezik* jezik
- 46 **m. mylohyoideus** spodnječeljustnično-jezičnična m. *međuvilični m.*
međuvilični m.
- 47 **m. geniohyoideus** bradno-jezičnična m. *bradno-podjezični m.* bradno-
podjezični m.
- 48 **m. genioglossus** bradno-jezična m. *bradno-jezični m.* bradno-jezični m.
- 49, 50 **m. lingualis proprius** prava jezična m. *vlastiti jezični m.* vlastiti jezični m.
- 51 **m. hyoepiglotticus** jezičnično-poklopčeva m. *podjezično-epiglottični m.*
podjezično-epiglottični m.
- 52 **plica glossoepiglottica** jezično-poklopčeva guba *jezično-epiglottični nabor*
jezično-epiglottični nabor
- 53 **mentum** brada *brada* brada
- 54 **palatum durum** trdo nebo (z vensko blazinico in sluznico) *tvrdno nepce (s venskim*
pletežom i sluznicom) tvrdno nepce (sa venskim spletom i sluzokožom)
- 55 **sulcus callosomarginalis** prečnikovo-obrobna brazda *žuljno-rubna brazda*
žuljno-rubna brazda
- 56 **a. corporis callosi** prečnikova a. *a. žuljevitog tijela* a. žuljevitog tela
- 57 **sinus sagittalis** puščična krvnica *sagitalni sinus* sagitalni sinus
- 58 **v. corporis callosi** prečnikova v. *v. žuljevitog tijela* v. žuljevitog tela
- 59 **v. cerebri magna** velika možganska v. *velika moždana v.* velika moždana v.
- 60 **sinus rectus** prema krvnica *ravni sinus* prav sinus
- 61 **corpus callosum** prečnik *žuljevito tijelo* žuljevito telo
- 62 **ventriculus lat. encephali, septum pellucidum** str. možganski prekat, polprozorni
pretin *lat. moždana klijetka, providna pregrada* lat. moždana komora, prozirna
pregrada
- 63 **fornix** svod *svod* svod
- 64 **thalamus** pomol *talamus* talamus
- 65 **epiphysis** češerika *epifiza* epifiza
- 66 **corpora quadrigemina** četveroglavičje *četverobrežuljkasto tijelo* četvorna tela
- 67 **crus cerebri** možganski rokav *moždani krak* moždani krak
- 68 **corpus mamillare** bradavičica *sisasto tijelo* bradavičasto telo
- 69 **hypophysis** možganski privesek *hipofiza* hipofiza
- 70 **n. opticus** vidni ž. *vidni ž.* vidni ž.

- 71 spojna veja med notranjima karotidnima arterijama znotraj kavernoznega sinusa
spojna grana među nutarnjim karotidnim arterijama unutar kavernoznog sinusa
spojnica između obe unutrašnje karotidne arterije unutar kavernoznog sinusa
- 72 *medulla oblongata* podaljšana hrbtenjača *produžena moždina* produžena moždina
- 73 *aditus ad infundibulum* dohod do lija *pristup u lijevak* ulaz u levak
- 74 *infundibulum* lij *lijevak* levak
- 75 *ventriculus tertius* tretji možganski prekat *treća moždana klijetka*
treća moždana komora
- 76 *aquaeductus mesencephali* srednjemožganski vodovod *kanal srednjeg mozga*
kanal srednjeg mozga
- 77 *velum medullare rostr.* spr. mozgovno jadro *pr. moždano jadro* pr. moždano jadro
- 78 *ventriculus quartus, fastigium* četrti (4.) možganski prekat, zatrep *četvrta moždana klijetka, pokrovni odvojak* četvrta moždana komora, izbočenje krova
- 79 *velum medullare caud.* zd. mozgovno jadro *strž. moždano jadro* kaud. moždano jadro
- 80 *a. basilaris (cerebri)* dnena (možganska) a. *bazilarna a. (mozga)* bazalna a. (mozga)
- 81 *lingula cerebelli* jeziček malih možganov *jezičak malog mozga* jezičak malog mozga
- 82 *lobulus centralis* osrednji režnjič *središnji režanj* centralni režnjič
- 83 *lobulus ascendens* navzgorjni režnjič *uzlazni režanj* ushodni režnjič
- 84 *culmen* vrh *vršni režanj* vrh
- 85 *declive* pobočje *silazni režanj* strmina možd. brežuljka
- 86 *tuber vermis* grba črva *kvrva crvolikog reznja* kvrga črva
- 87 *pyramis* piramida *piramida* piramida
- 88 *uvula* jagodica *bobica* resica
- 81—88 *cerebellum* mali možgani *mali mozak* mali mozak
- 89 *medulla spinalis* hrbtenjača *leđna moždina* kičmena moždina



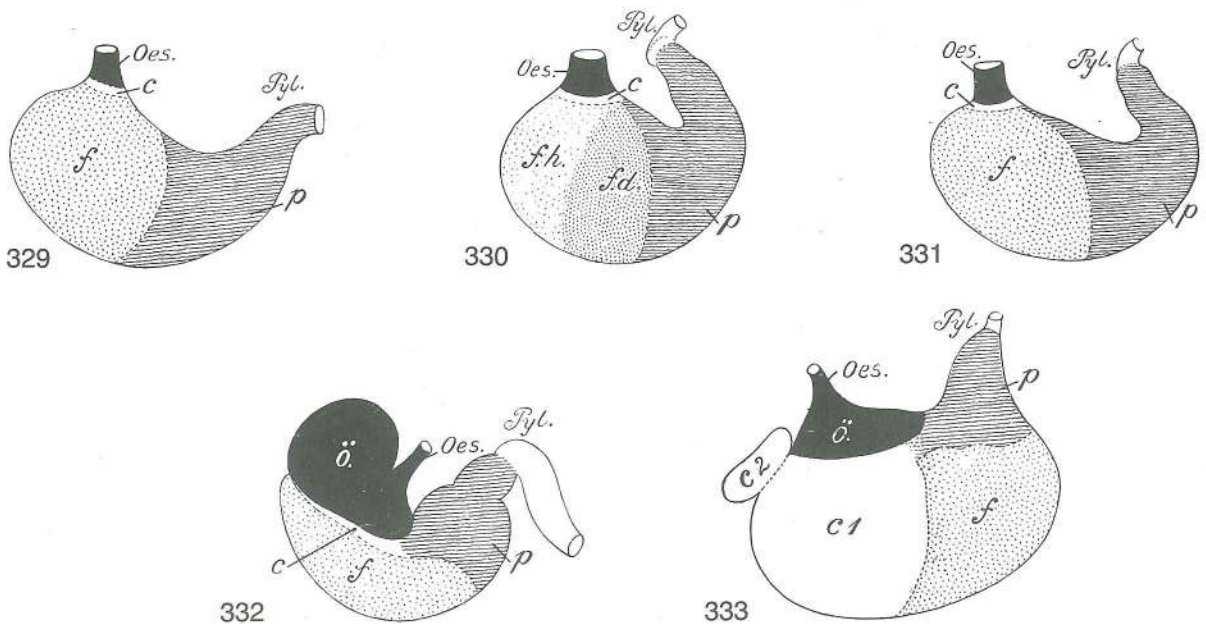
328

Slika 328: GLAVA S PRIKAZOM SPODNJEČELJUSTNE IN PODJEZIČNE ŽLEZE (konj) GLAVA S PRIKAZOM VILIČNE I PODJEZIČNE SLINOVNICE (konj) GLAVA S PRIKAZOM DONJOVILIČNE I PODJEZIČNE SLINSKE ŽLEZDE (konj)

Leva polovica spodnje čeljusti in leva veslarica sta odstranjeni *Lijeva polovica vilice i lijevi pterigoidni m. su odstranjeni*
Leva polovina donje vilice i levi pterigoidni m. su odstranjeni

- 1 *glandula mandibularis* spodnječeljustna žleza *vilična slinovnica* donjovilična slinska žlezda
- 2, 2' *ductus mandibularis* izvodilo spodnječeljustne žleze *vilični slinovod* izvodni kanal donjovilične slinske žlezde
- 3 *glandula sublingualis polystomatica* mnogoodprtinska podjezična žleza *višeotvorna podjezična slinovnica* višeovertorna podjezična slinska žlezda
- 4, 4 *ductus sublinguales minores* manjša izvodila podjezične žleze *mali podjezični slinovodi* mali izvodni kanaliči podjezične slinske žlezde
- a *lingua (glossa)* jezik *jezik* jezik
- b *caruncula sublingualis* podjezična bradavica *podjezična bradavica* podjezična bradavica

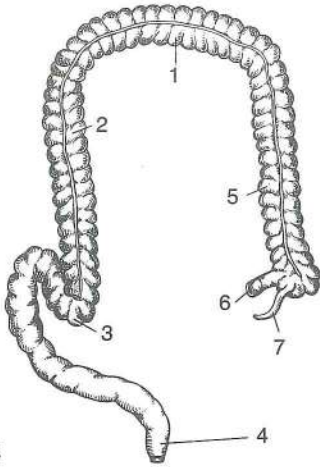
c	jezična sluznica (odrezana)	jezična sluznica (odrezana)	sluznica jezika (presečena)
d	<i>m. genioglossus</i>	bradno-jezična m.	bradno-jezični m. bradno-jezični m.
e	<i>m. mylohyoideus</i>	spodnječeljustnično-jezičnična m.	međuvilični m. međuvilični m.
f	<i>m. styloglossus</i>	klino-jezična m.	<i>stiloglosni m.</i> stiloglosni m.
g	<i>stylohyoideum</i>	stilooid	veliki rog stilooid
h	<i>m. stylohyoideus</i>	klino-jezičnična m.	<i>stilooidni m.</i> stilooidni m.
i	<i>m. digastricus</i>	dvotrebušna m. (zd. trbuh odrezan)	<i>dvotrušni m. (strž. trbuh odrezan)</i> dvotrušni m. (kaud. trbuh presečen)
i'	<i>m. digastricus, tendo</i>	dvotrebušna m., kita	<i>dvotrušni m., tetiva</i> dvotrušni m., tetiva
k	<i>m. sterno-, m. omohyoideus</i>	prsnično-jezičnična, plečnično-jezičnična m.	<i>grudnično-jezični, rameno-jezični m.</i> grudno-jezični, lopatično-jezični m.
l	<i>m. thyropharyngeus</i>	ščitno-žrelna m.	<i>štitasto-ždrijelni m.</i> štitasto-ždrelni m.
m	<i>m. flexor capitis</i>	upogibavka glave	<i>sagibač glave</i> savijač glave
n	<i>glandula thyroidea</i>	ščitnica	<i>štitnjača</i> štitasta žlezda
o	<i>proc. paracondylaris</i>	občvršni pod.	<i>parakondilarni izd.</i> parakondilarni izd.
p	<i>oesophagus</i>	požiralnik	<i>jednjak</i> jednjak
q	<i>m. tensor veli palatini</i>	nategovavka mehkega neba	<i>napinjač mekog nepca</i> zatezač mekog nepca
r	<i>m. levator veli palatini</i>	vzdigovavka mehkega neba	<i>podizač mekog nepca</i> podizač mekog nepca
s	<i>m. pterygopharyngeus</i>	krilatino-žrelna m.	<i>krilasto-ždrijelni m.</i> krilasto-ždrelni m.
t	<i>m. palatopharyngeus</i>	nebno-žrelna m.	<i>nepčano-ždrijelni m.</i> nepčano-ždrelni m.



Slika 329, 330, 331, 332, 333: ŽELODEC (čovjek, pes, mačka, konj, prašič) polshem. prikaz ŽELUDAC (čovjek, pas, mačka, konj, svinja) polushem. prikaz ŽELUDAC (čovjek, pas, mačka, konj, svinja) polušem. prikaz

Oes.	oesophagus	požiralnik	<i>jednjak</i>	jednjak
Pyl.	pylorus	vratar	<i>pilorus</i>	pilorus
c, c ₁	zona glandularum cardiacarum	cona kardialnih žlez	<i>područje kardijalnih žlijezda</i>	predeo kardijalnih žlezda
c ₂	diverticulum ventriculi, zona glandularum cardiacarum	želodčna izboklina, cona kardialnih žlez	<i>želučani odvojak, područje kardijalnih žlijezda</i>	izbočenje želuca, predeo kardijalnih žlezda
f	zona glandularum gastricarum propriarum	cona pravih želodčnih žlez	<i>područje pravih želučanih žlijezda</i>	predeo pravih želučanih žlezda
f. h.	zona glandularum gastricarum propriarum	cona pravih želodčnih žlez, svetlo polje	<i>područje pravih želučanih žlijezda, svijetlo polje</i>	predeo pravih želučanih žlezda, svetlo polje

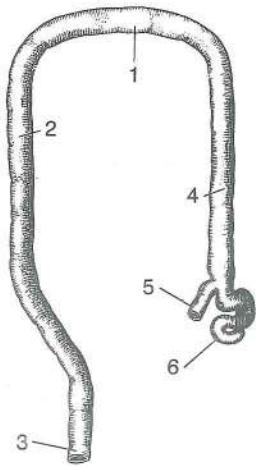
- f. d. **zona glandularum gastricarum propriarum** cona pravih želodčnih žlez, temno polje
područje pravih želučanih žlijezda, tamno polje predeo pravih želučanih žlezda, tamno polje
- p **zona glandularum pyloricarum** cona piloričnih žlez područje piloričnih žlijezda
predeo pilorusnih žlezda
- ö **pars proventricularis** predželodčni del predželučani dio predželučani deo



334

Slika 334: DEBELO ČREVO (človek) polshem. prikaz DEBELO CRIJEVO (čovjek) polushem. prikaz DEBELO CREVO (čovek) polušem. prikaz

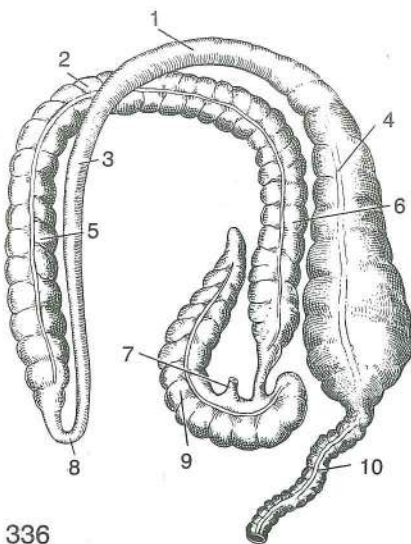
- | | | | |
|---|-----------------------------------|----------------------|----------------------------|
| 1 | colon transversum | prečni kolon | poprečni kolon |
| | | poprečni kolon | |
| 2 | colon descendens | navzdolnji kolon | silazni kolon |
| | | nishodni kolon | |
| 3 | colon sigmoideum | esasti kolon | sigmoidni kolon |
| | | sigmoidni kolon | |
| 4 | rectum | danka | ravno crijevo |
| | | | pravo crevo |
| 5 | colon ascendens | navzgornji kolon | uzlazni kolon |
| | | ushodni kolon | |
| 6 | ileum | vito črevo | vito crijevo |
| | | | vito crevo |
| 7 | caecum (proc. vermiformis) | slepo črevo (slepič) | slijepo crijevo (crvuljak) |
| | | | slepo crevo (crvuljak) |



335

Slika 335: DEBELO ČREVO (pes) polshem. prikaz DEBELO CRIJEVO (pas) polushem. prikaz DEBELO CREVO (pas) polušem. prikaz

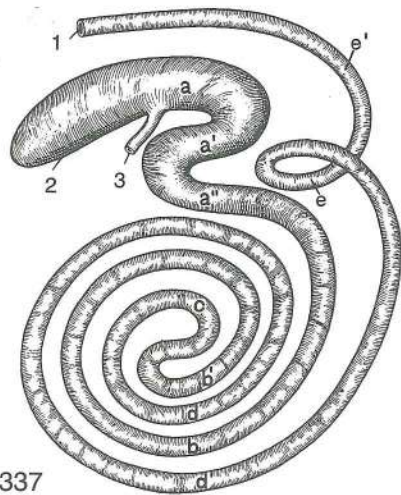
- | | | | |
|---|--------------------------|------------------|-----------------|
| 1 | colon transversum | prečni kolon | poprečni kolon |
| | | poprečni kolon | |
| 2 | colon descendens | navzdolnji kolon | silazni kolon |
| | | nishodni kolon | |
| 3 | rectum | danka | ravno crijevo |
| | | | pravo crevo |
| 4 | colon ascendens | navzgornji kolon | uzlazni kolon |
| | | ushodni kolon | |
| 5 | ileum | vito črevo | vito crijevo |
| | | | vito crevo |
| 6 | caecum | slepo črevo | slijepo crijevo |
| | | | slepo crevo |



336

Slika 336: DEBELO ČREVO (konj) polshem. prikaz DEBELO CRIJEVO (konj) polushem. prikaz DEBELO CREVO (konj) polušem. prikaz

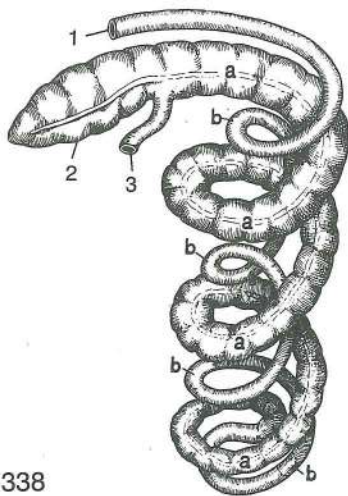
- | | | | | |
|----|--|--------------------------------|----------------------------|--------------------------------|
| 1 | flexura diaphragmatica (dorsalis) | preponski (zg.) zavinek | ošitni (dorz.) zavo | dijafragmatska (dorz.) krivina |
| 2 | flexura sternalis | prsnični zavinek | grudnični zavo | grudna krivina |
| 3 | colon dorsale sin. | l. zg. kolon | l. dorz. kolon | l. dorz. kolon |
| 4 | colon dors. dex. | d. zg. kolon | d. dorz. kolon | d. dorz. kolon |
| 5 | colon ventr. sin. | l. sp. kolon | l. ventr. kolon | l. ventr. kolon |
| 6 | colon ventr. dex. | d. sp. kolon | d. ventr. kolon | d. ventr. kolon |
| 7 | ileum | vito črevo | vito crijevo | vito crevo |
| 8 | flexura pelvina | medenični zavinek | zdjelični zavo | karlična krivina |
| 9 | caecum | slepo črevo | slijepo crijevo | slepo crevo |
| 10 | colon descendens (colon tenue) | navzdolnji kolon (tanki kolon) | silazni kolon (mali kolon) | nishodni kolon (mali kolon) |



337

Slika 337: DEBELO ČREVO (govedo) polshem. prikaz DEBELO CRIJEVO (govedo) polushem. prikaz DEBELO CREVO (goveče) polushem. prikaz

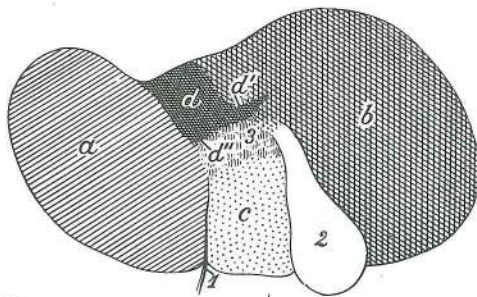
- 1 **rectum** danka *ravno crijevo* pravo crevo
- 2 **caecum** slepo črevo *slijepo crijevo* slepo crevo
- 3 **ileum** vito črevo *vito crijevo* vito crevo
- a, a', a'' **ansa proximalis** začetna zanka *početna petlja* proksimalna zamka
- b, b' **gyri centripetales** sredotežne vijuge *ulazne vijuge* centripetalni zavoji
- c **flexura centralis** osrednji zavinek *središnja vijuga* središnji zavoj
- d, d' **gyri centrifugales** sredobežne vijuge *izlazne vijuge* centrifugalni zavoji
- e, e' **ansa distalis** končna zanka *završna petlja* distalna zamka



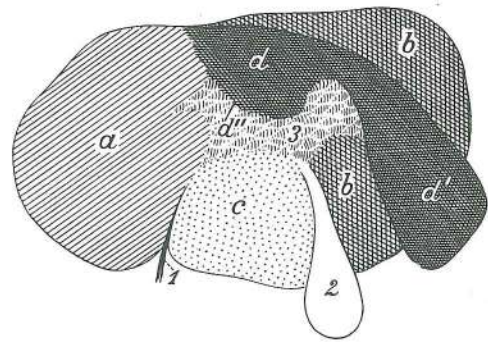
338

Slika 338: DEBELO ČREVO (prašič) polshem. prikaz DEBELO CRIJEVO (svinja) polushem. prikaz DEBELO CREVO (svinja) polušem. prikaz

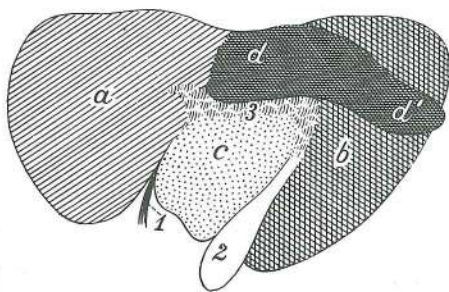
- 1 **rectum** danka *ravno crijevo* pravo crevo
- 2 **caecum** slepo črevo *slijepo crijevo* slepo crevo
- 3 **ileum** vito črevo *vito crijevo* vito crevo
- a, a, a, a **gyri centripetales** sredotežne vijuge *ulazne vijuge* centripetalni zavoji
- b, b, b, b **gyri centrifugales** sredobežne vijuge *izlazne vijuge* centrifugalni zavoji



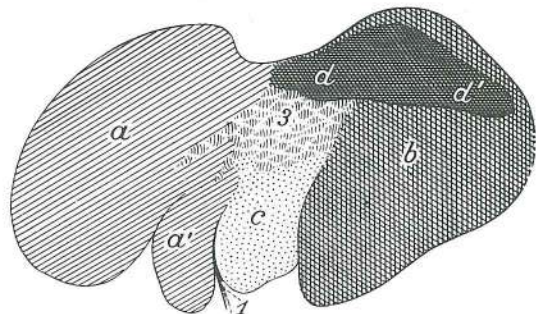
339



340

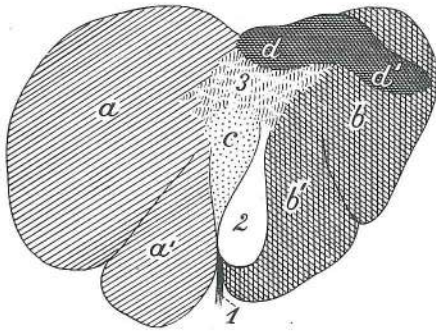


341

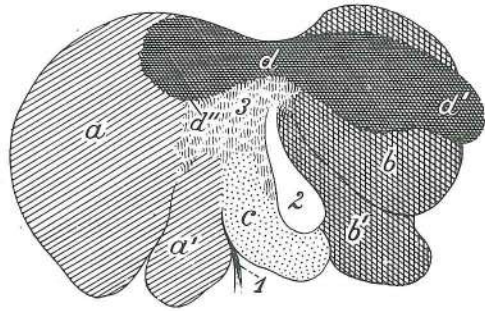


342

Slika 339, 340, 341, 342, 343, 344: JETRA (človek, govedo, ovca, koza, konj, prašič, pes) polshem. prikaz razčlenitve JETRA (čovjek, govedo, ovca, koza, konj, svinja, pas) polushem. prikaz razčlanjenja JETRA (čovek, goveče, ovca, koza, konj, svinja, pas) polušem. prikaz podele




343



344

- a **lobus sin. s. lobus sin. lat.** l. reženj oz. l. str. reženj l. režanj odn. l. lat. režanj
l. režanj odn. l. lat. režanj
- a' **lobus sin. med.** l. sred. reženj l. med. režanj l. med. režanj
- b **lobus dex. s. lobus dex. lat.** d. reženj oz. d. str. reženj d. režanj odn. d. lat. režanj
d. režanj odn. d. lat. režanj
- b' **lobus dex. med.** d. sred. reženj d. med. režanj d. med. režanj
- c **lobus quadratus** četverokotni reženj četveroliki režanj četvrtasti režanj
- d **lobus caudatus** repati reženj repati režanj repati režanj
- d' **proc. caudatus** repati pod. repati izd. repati izd.
- d'' **proc. papillaris** bradavičasti pod. bradavičasti izd. bradavičasti izd.
- 1 **lig. teres** okrogla vez okrugla sveza obli lig.
- 2 **vesica fellea** žolčnik žučni mjehur žučna bešika
- 3 **porta hepatis** jetrna dver jetrena porta vrata jetre



345



346



347



348



349

Slika 345, 346, 347, 348, 349: VRANICA (konj, govedo, prašič, ovca, pes) stenska pl. SLEZENA (konj, govedo, svinja, ovca, pas) parijetalna pov. SLEZINA (konj, goveče, svinja, ovca, pas) parijetalna pov.

a, a smer prečnega preseza smjer poprečnog presjeka pravac poprečnog preseka



350



351



352



353



354

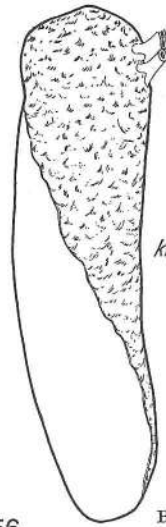
Slika 350, 351, 352, 353, 354: VRANICA (konj, govedo, prašič, ovca, pes) prečni presek SLEZENA (konj, govedo, svinja, ovca, pas) poprečni presjek SLEZINA (konj, goveče, svinja, ovca, pas) poprečni presek



355

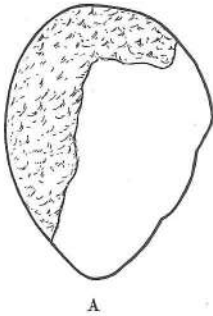


A

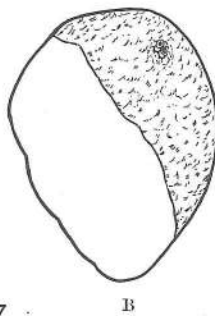


kranial

356

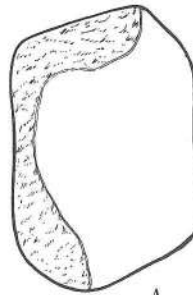


A

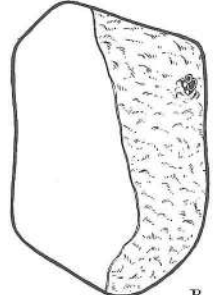


B

357

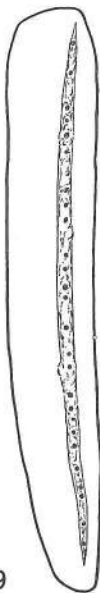

A

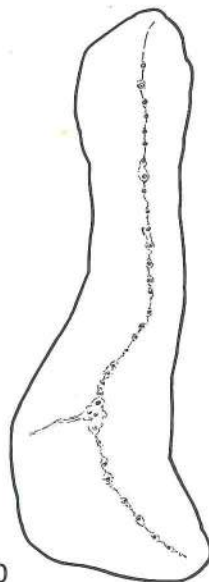

B

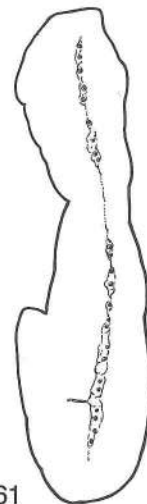358



359



360

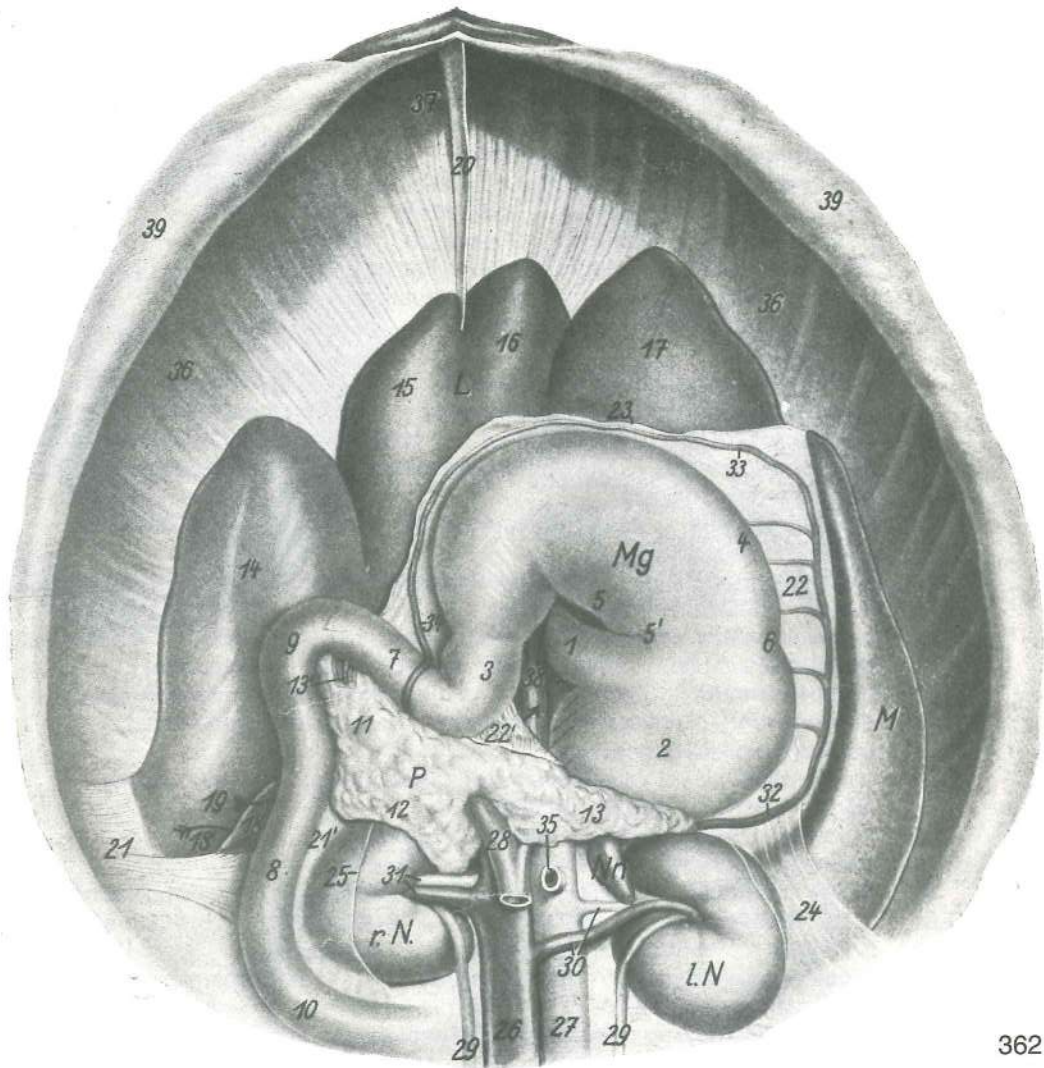


361

Slika 355, 356, 357, 358, 359, 360, 361: VRANICA (konj, govedo, ovca, koza, prašič, pes, mačka) drobovna pl.,
obris SLEZENA (konj, govedo, ovca, koza, svinja, pas, mačka) visceralna pov., obris SLEZINA (konj,
goveče, ovca, koza, svinja, pas, mačka) visceralna pov., oblik

A stenska pl. parijetalna pov. parijetalna pov.
B drobovna pl. visceralna pov. visceralna pov.

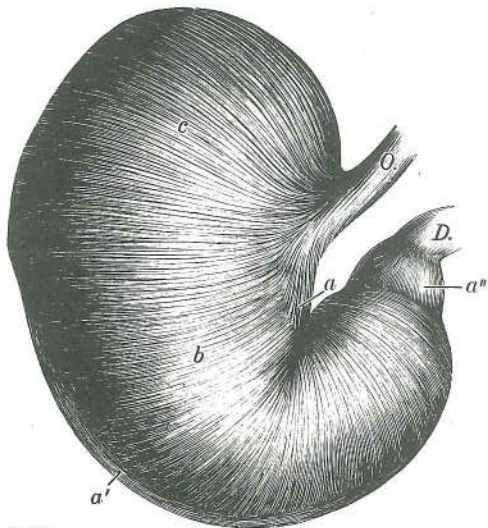
Slika 362: ŽELODEC IN SOSEDNI ORGANI V POLOŽAJU (konj) hrbtne lega, pogled od zadaj ŽELUDAC
SA SUSJEDNIM ORGANIMA U POLOŽAJU (konj) ledni položaj, gledan s kaud. str. ŽELUDAC SA
SUSEDNIM ORGANIMA U POLOŽAJU (konj) ledni položaj, gledan s kaud. str.



362

- L **hepar** jetra jetra jetra
M **lien** vranica slezena slezina
P **pancreas** trebušna slinavka gušterača gušterača
r. N. **ren dexter** d. ledvica d. bubreg d. bubreg
l. N. **ren sinister** l. ledvica l. bubreg l. bubreg
Nn. **glandula suprarenalis sin.** l. nadobistnica l. nadbubrežna žlijezda
l. nadbubrežna žlezda
Mg **ventriculus s. gaster** želodec želudac želudac
1 **oesophagus** požiralnik jednjak jednjak
2 **saccus caecus** slepa vreća slijepa vreća slepa kesa
3 **canalis pyloricus** vratarjev kanal pilorusni kanal pilorusni kanal
4 **curvatura major** večja krivina velika krivina velika krivina
5 **curvatura minor** manjša krivina mala krivina mala krivina
5' **incisura angularis** pregibna zareza pregibni usjek ugaoni usjek
6 zažetina kaže mejo med predželodčnim in žleznim delom želodčne sluznice suženje
naznačuje granicu između predželučanog i žlijezdanog dijela želučane sluznice
uvučeno mesto označava granicu između bezžlezdane i žlezdane sluzokože
7 **pars cran. duodeni** spr. del dvanaestnika pr. dio dvanaesnika kran. dio
dvanaestopalačnog creva
8 **pars desc. duodeni** navzdoljnji del dvanaestnika silazni dio dvanaesnika
nishodni deo dvanaestopalačnog creva
9 **flexura cran. duodeni** spr. zavinek dvanaestnika pr. zavoje dvanaesnika
kran. zavoje dvanaestopalačnog creva
10 **flexura caud. duodeni** zd. zavinek dvanaestnika strž. zavoje dvanaesnika
kaud. zavoje dvanaestopalačnog creva
11 **caput pancreatis** glava trebušne slinavke glava gušterače glava gušterače
12 **lobus dex. pancreatis** d. reženj trebušne slinavke d. režanj gušterače
d. režanj gušterače

- 13 **lobus sin. pancreatis** l. reženj trebušne slinavke l. režanj gušterače
l. režanj gušterače
- 13' **ductus pancreaticus accessorius** pomožno izvodilo trebušne slinavke pomočni
izvodni kanal gušterače pomočni kanal gušterače
- 14 **lobus dex. hepatis** d. reženj jeter d. režanj jetre d. režanj jetre
- 15 **lobus quadratus** četverokotni reženj četveroliki režanj četvrtasti režanj
- 16 **lobus sin. med.** l. sred. reženj l. med. režanj l. med. režanj
- 17 **lobus sin. lat.** l. str. reženj l. lat. režanj l. lat. režanj
- 18 **proc. caudatus** repati pod. repati izd. repati izd.
- 18' **aditus ad recessum hepatorenalem** dohod do jetrno-ledvičnega zakotja ulaz u
jetreno-bubrežni zaton ulaz u jetreno-bubrežni recessus
- 19 **foramen epiploicum** pečna odprtina ulaz u otvor maramične vreče ulaz u
epiploični otvor
- 20 **lig. falciforme hepatis, lig. teres hepatis** srpasta jetrna vez, okrugla jetrna vez
srpasta jetrena sveza, okrugla jetrena sveza srpasti jetreni lig., obli jetreni lig.
- 21 **lig. triangulare dex.** d. trikotna vez d. trokutasta sveza d. trouglasti lig.
- 21' **lig. renoduodenale** ledvično-dvanajstnikova vez bubrežno-dvanaesnična sveza
bubrežno-duodenalni lig.
- 22 **lig. gastrolienale** želodčno-vranična vez želučano-slezenska sveza
želudačno-slezinski lig.
- 22' **lig. gastroduodenale** želodčno-dvanajstnikova vez želučano-dvanaesnična
sveza želudačno-duodenalni lig.
- 23 **bursa omentalis, paries supf.** pečna vreča, pov. (stenski) list maramična vreča,
pov. (parijetalni) list kesa velike trb. maramice, pov. (parijetalni) list
- 24 **bursa omentalis** pečna vreča maramična vreča maramična kesa
- 25 **peritoneum** potrebušnica (odrezana) potrbušnica (odrezana)
trbušna maramica (presečena)
- 26 **v. cava caud.** zd. velika dovodnica strž. šuplja v. kaud. šuplja v.
- 27 **aorta** aorta aorta aorta
- 28 **v. portae** dverna v. v. vratarica portalna v.
- 29, 29 **ureter** sečevod mokračovod mokračovod
- 30 **a. et v. renalis sin.** l. ledvična a. in v. l. bubrežna a. i v. l. bubrežna a. i v.
- 31 **a. et v. renalis dex.** d. ledvična a. in v. d. bubrežna a. i v. d. bubrežna a. i v.
- 32 **v. lienalis** vranična v. slezenska v. slezinska v.
- 33 **v. gastroepiploica sin.** l. želodčno-pečna v. l. želučano-maramična v.
l. želudačno-maramična v.
- 34 **v. gastroepiploica dex.** d. želodčno-pečna v. d. želučano-maramična v.
d. želudačno-maramična v.
- 35 **a. mesenterica cran.** spr. oporkova a. pr. opornjačka a. kran. mezenterijalna a.
- 36, 36 **diaphragma, pars costalis dex. et sin.** prepona, d. in l. rebri del ošit, d. il.
rebreni dio dijafragma, d. il. rebarni deo
- 37 **diaphragma, pars sternalis** prepona, prsnični del ošit, grudnični dio
dijafragma, grudni deo
- 38 **diaphragma, crus dex.** prepona, d. krak ošit, d. krak dijafragma, d. krak
- 39, 39 **trbušna stena (zavihana)** trbušna stijenka (podvijena) trbušni zid (povijen)

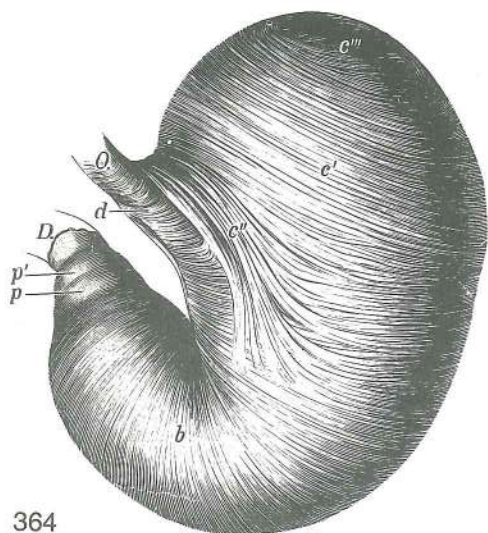


363

Slika 363: ŽELODEC (konj) drobovna pl., stena brez seroze, otrdela s formalinom ŽELUDAC (konj) visceralna stijenka bez seroze, konzervirana formalinom ŽELUDAC (konj) visceralni zid bez seroze, konservisan formalinom

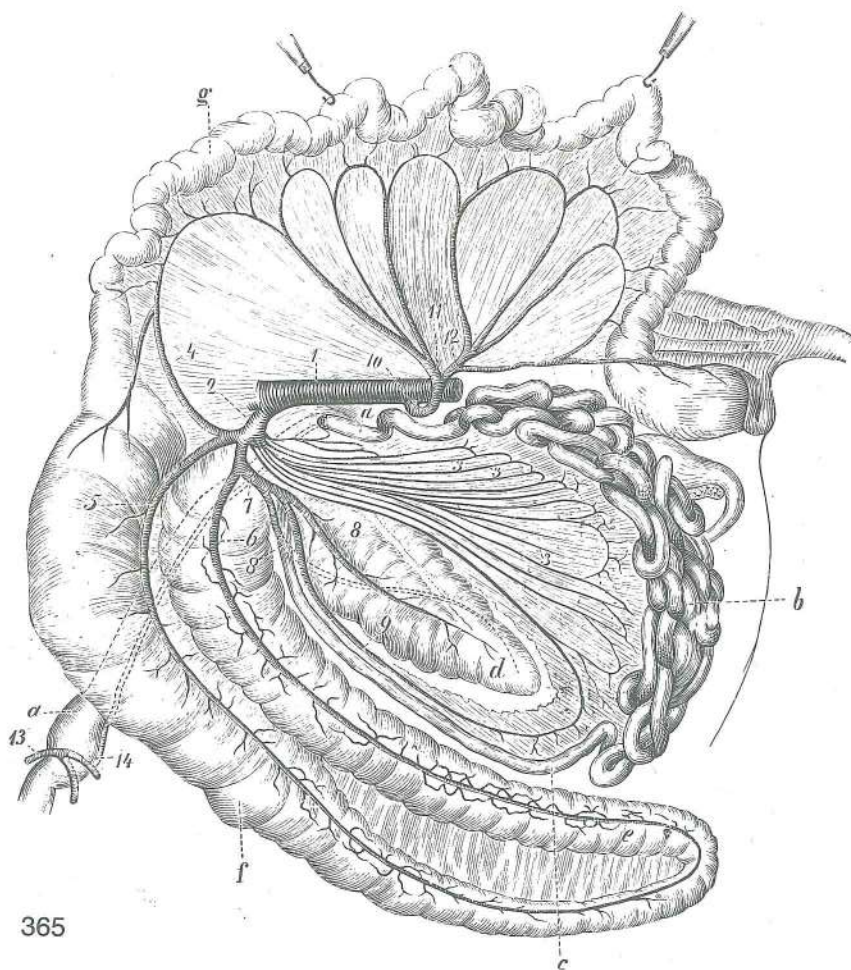
- O. **oesophagus** požiralnik jednjak jednjak
- D. **duodenum** dvanajstnik dvanaesnik
dvanaestopalačno crevo
- a **stratum longitudinale curvaturae minoris**
vzdolžna pl. na manjši krivini podužni sloj na
maloj krivini uzdužni mišič. sloj na maloj krivini
- a' **stratum longitudinale curvaturae majoris**
vzdolžna plast na večji krivini podužni sloj na
velikoj krivini uzdužni sloj na velikoj krivini
- a'' **stratum longitudinale pylori** vratarjeva vzdolžna
plast podužni sloj pilorusa uzdužni sloj pilorusa
- b **stratum circulare** krožna plast kružni sloj
kružni sloj
- c **fibrae obliquae ext.** zun. poševna vlakna vanj.
kosa vlakna spolj. kosa vlakna

Slika 364: ŽELODEC (konj) not., navzven obrnjena ploskev brez sluznice, stena otrdelja s formalinom ŽELUDAC (konj) nut. izvrnuta površina bez sluznice, stijenka otvrdnuta formalinom ŽELUDAC (konj) unut. izvrnuta površina bez sluzkože, zid konzervisan formalinom



364

- O. **oesophagus** požiralnik *jednjak* *jednjak*
- D. **duodenum** dvanajstnik *dvanaesnik*
dvanaestopalačno crevo
- b **stratum circulare** krožna plast *kružni sloj*
kružni sloj
- c' **fibrae obliquae int.** not. poševna vlakna *nut.*
kosa vlakna unut. kosa vlakna
- c'' **ansa cardiaca** kardialna zanka *kardijalna*
petlja kardijalna zamka
- c''' prehod not. v zun. poševna vlakna *prelaz nut. u*
vanj. kosa vlakna prelaz unut. u spolj. kosa vlakna
- d **ansa cardiaca** kardialna zanka, spoj med krakoma
kardijalna petlja, spoj medu kracima kardijalna
zamka, veza izmedju krakova
- p, p' **m. spinchter pylori** zapiravka vratarja (dvojna)
zatvarač pilorusa (dvostruk) zatvarač pilorusa
(dvostruk)

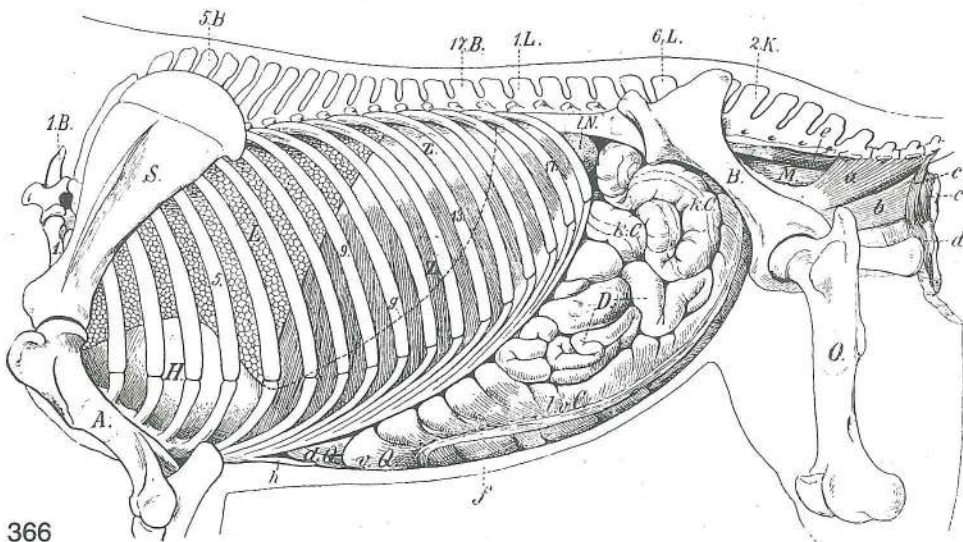


365

Slika 365: ČREVO IN OPORKOVI ARTERIJI (konj) I. str. **CRRIJEVO I MEZENTERIČNE ARTERIJE (konj) I. str.**
CREVO I MEZENTERIČNE ARTERIJE (konj) I. str.

- a, a **duodenum** dvanajstnik *dvanaesnik* dvanaestopalačno crevo
- b **jejunum** tešče črevo *prazno crijevo* prazno crevo
- c **ileum** vito črevo *vito crijevo* vito crevo
- d **caecum** slepo črevo *slijepo crevo* slepo crevo

- e **colon ascendens (colon crassum), colon ventr.** navzgornji kolon (debeli kolon), sp. kolon *uzlazni kolon (debeli kolon), ventr. kolon* ushodni kolon (debeli kolon), ventr. kolon
- f **colon ascendens (colon crassum), colon dors.** navzgornji kolon (debeli kolon), zg. kolon *uzlazni kolon (debeli kolon), dorz. kolon* ushodni kolon (debeli kolon), dorz. kolon
- g **colon descendens (colon tenue)** navzdolnji kolon (tanki kolon) *silazni kolon (tanki kolon)* nishodni kolon (tanki kolon)
- 1 **aorta abdominalis** trebušna aorta *trbušna aorta* trebušna aorta
- 2 **a. mesenterica cran.** spr. oporkova a. *pr. opornjačka a.* kran. mezenterična a.
- 3,3,3 **aa. jejunales** teščečrevne a. *praznocrijevne a.* a. praznog creva
- 4 **a. colica media** sred. kolonova a. *sred. a. kolona* sred. a. kolona
- 5 **a. colica dors.** zg. kolonova a. *dorz. a. kolona* dorz. a. kolona
- 6 **a. colica ventr.** sp. kolonova a. *ventr. a. kolona* ventr. a. kolona
- 7 **a. ileocaecalis** vito-slepočrevna a. *ileocekalna a.* ileocekalna a.
- 8,8 **a. caecalis lat., a. caecalis med.** str. slepočrevna a., sred. slepočrevna a. *lat. slijepocrijevna a., med. slijepocrijevna a.* lat. slepocrevna a., med. slepocrevna a.
- 9 **a. ileocolica, r. ilei mesenterialis** ileokolična a., oporkova vitočrevna veja *ileokolična a., opornjačka vitocrijevna grana* ileokolična a., mezenterička vitocrevna grana
- 10 **a. mesenterica caud.** zd. oporkova a. *strž. opornjačka a.* kaud. mezenterijalna a.
- 11 **a. colica sin.** l. kolonova a. *l. kolonova a.* l. a. kolona
- 12 **a. rectalis cran.** spr. dankina a. *pr. ravnocrijevna a.* kran. a. pravog creva
- 13 **a. gastroduodenalis** želodčno-dvanajstnikova a. *želučano-dvanaesnička a.* želudačno-duodenalna a.
- 14 **a. pancreaticoduodenalis, ramus duodenalis** pankreatično-duodenalna a., dvanajstnikova veja *gušteračno-dvanaesnička a., dvanaesnikova grana* gušteračno-duodenalna a., grana za dvanaestopalačno crevo



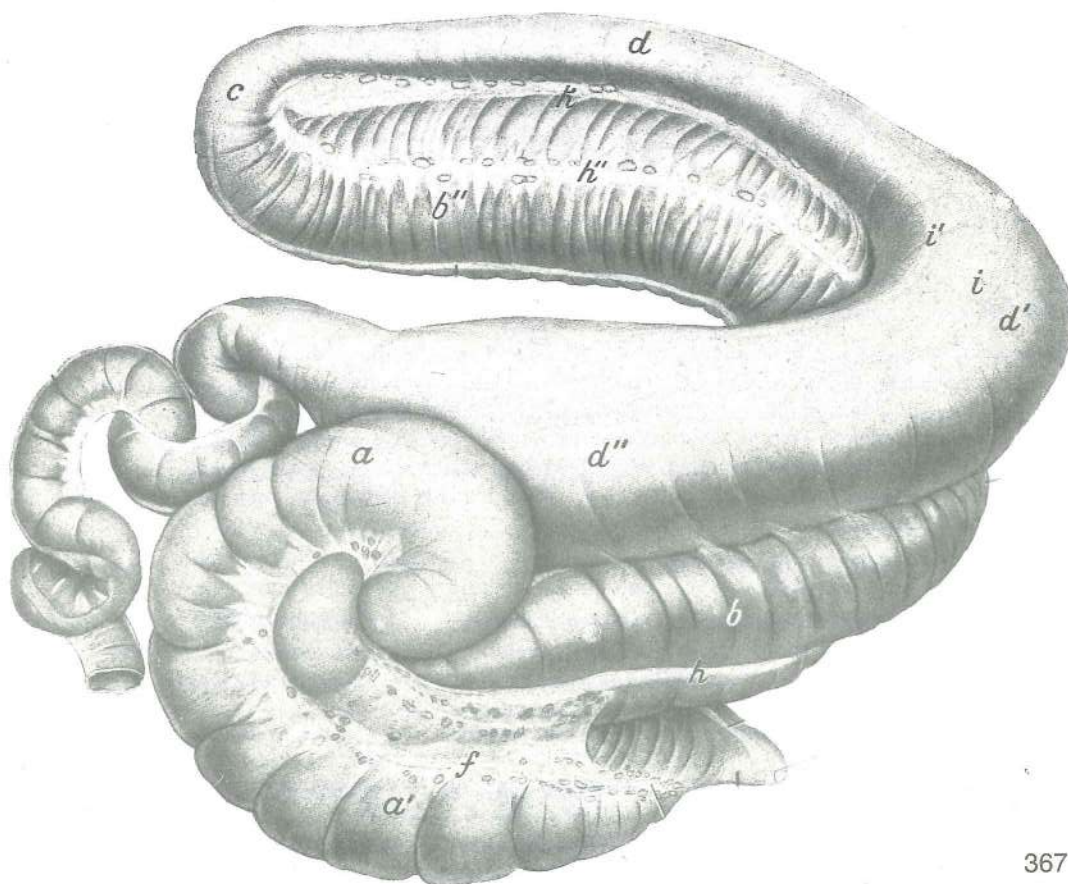
366

Slika 366: PRSNI IN TREBUŠNI ORGANI (konj) l. str. GRUDNI I TRBUŠNI ORGANI (konj) l. str.

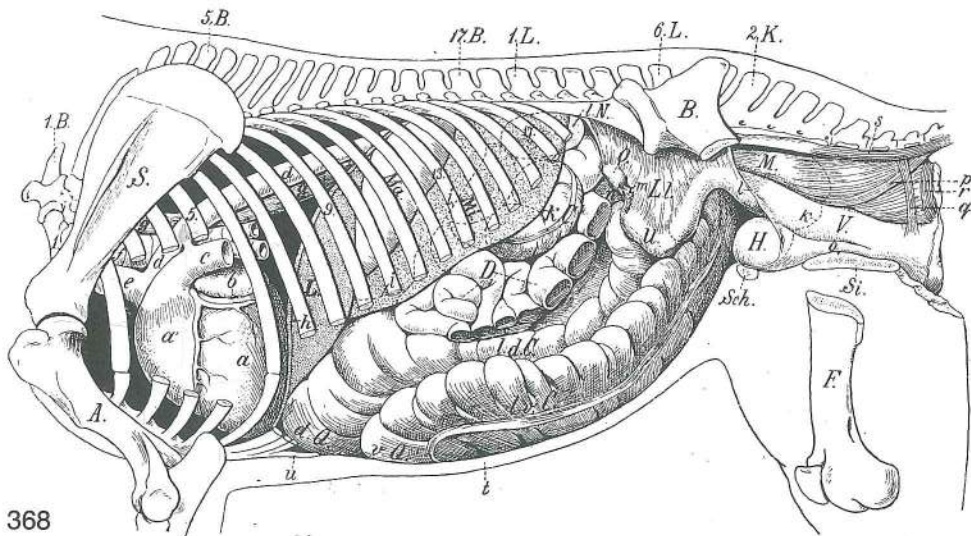
Mehki deli prsne in trebušne stene so odstranjeni. Meki dijelovi grudne i trebušne stijenke su odstranjeni.
 Meki delovi grudnog i trebušnog zida su odstranjeni.

- | | | | | |
|-----------------|-----------------------------------|----------------------------|----------------------------|----------------------------|
| 1, 5, 9, 13, 17 | costa I, V, IX, XIII, XVII | 1., 5., 9., 13., 17. rebro | 1., 5., 9., 13., 17. rebro | 1., 5., 9., 13., 17. rebro |
| 1. B. | vertebra thoracica I | 1. prsno vretence | 1. grudni kralješak | 1. ledjni pršljen |
| 5. B. | vertebra thoracica V | 5. prsno vretence | 5. grudni kralješak | 5. ledjni pršljen |
| 17. B. | vertebra thoracica XVII | 17. prsno vretence | 17. grudni kralješak | |
| | 17. ledjni pršljen | | | |
| 1. L. | vertebra lumbalis I | 1. ledveno vretence | 1. slabinski kralješak | 1. slabinski pršljen |
| 6. L. | vertebra lumbalis VI | 6. ledveno vretence | 6. slabinski kralješak | |
| | 6. slabinski pršljen | | | |

2. K. **vertebra sacralis II** 2. križno vretence 2. krstačni kralješak 2. krsni pršljen
 S. **scapula** plečnica *lopatica* lopatica
 A. **humerus** nadlahtnica *nadlaktica* nadlaktica
 B. **os coxae** kolčnica *bočna kost* karlična kost
 O. **os femoris** stegenica *bedrena kost* butna kost
 H. **pericardium** osrčnik *osrčje* osrčje (srčana kesa)
 L. **pulmo** pljuča *pluća* pluća
 Z. **diaphragma** prepona *ošit* dijafragma
 Z' **diaphragma, centrum tendineum** prepona, kitasta sredina *ošit, tetivasto središte*
 dijafragma, centralni tetivasti deo
 1. N. **ren sin.** l. ledvica *l. bubreg* l. bubreg
 1. v. C. **colon ventr. sin.** l. sp. kolon *l. ventr. kolon* l. ventr. kolon
 v. Q. **flexura sternalis (diaphragmatica ventr.)** prsnični zavinek (sp. preponski)
grudnični prijevaj (ventr. ošitni) grudna krivina (ventr. dijafragmatska)
 d. Q. **flexura diaphragmatica (dors.)** preponski zavinek (zg.) *ošitni prijevaj (dorz.)*
 dijafragmatska krivina (dorz.)
 D. **jejunum** tešče črevo *prazno crijevo* prazno crevo
 k. C., k. C. **colon descendens (colon tenue)** navzdolnji kolon (tanki kolon) *silazni kolon*
 (tanki kolon) nishodni kolon (tanki kolon)
 M. **rectum** danka *ravno crijevo* pravo crevo
 a **m. coccygeus** repna m. *repni m.* repni m.
 b **m. levator ani** vzdigovavka zadnjika *podizač šupka* podizač čmara
 c, c' **m. spincter ani ext.** zun. zapiravka zadnjika (c parni, c' neparni krožni del)
vanj. zatvarač šupka (c parni, c' neparni kružni dio) spolj. zatvarač čmara (c parni,
 c' neparni kružni deo)
 d **m. constrictor vulvae** zažemavka sramnice *stezač stidnice* stezač stidnice
 e **m. sacrococcygeus ventr. lat.** dolga povešavka repa *ventr. lat. krstačno-repni m.*
 ventr. lat. krsno-repni m.
 f sp. trebušna stena *ventr. trbušna stijenka* ventr. trbušni zid
 g meja pljuč pri izdihu *granica pluća pri izdahu* granica pluća pri izdisaju
 h **cartilago xiphoidea** mečasti hrustanec *mačasta hrskavica* lopatasta rskavica



- a, a', a'' **caecum** slepo črevo *slijepo crijevo* slepo crevo
- b **colon ventr. dex.** d. sp. kolon *d. ventr. kolon* d. ventr. kolon
- b' **flexura sternalis (diaphragmatica ventr.)** prsnični zavinek (sp. preponski) *grudnični prijetoj (ventr. ošitni)* *grudna krivina (ventr. dijafragmatska)*
- b'' **colon ventr. sin.** l. sp. kolon *l. ventr. kolon* l. ventr. kolon
- c **flexura pelvina** medenični zavinek *zdjelični prijetoj* karlični zavo
- d **colon dors. sin.** l. zg. kolon *l. dorz. kolon* l. dorz. kolon
- d' **flexura diaphragmatica (dors.)** preponski zavinek (zg.) *ošitni prijetoj (dorz.) dijafragmatska krivina (dorz.)*
- d'' **colon dors. dex.** d. dorz. kolon *d. dorz. kolon* d. dorz. kolon
- e **colon descendens (colon tenue)** navzdoljnji kolon (tanki kolon) *silazni kolon (tanki kolon)* nishodni kolon (tanki kolon)
- f **mesocaecum** oporek slepega črevesa (z bezgavkami) *opornjak slijepog crijeva (sa limfnim čvorovima)* opornjak slepog creva (sa limfnim čvorovima)
- g **taenia caeci lat.** str. trak slepega črevesa *lat. trak slijepog crijeva* lat. traka slepog creva
- g' **taenia caeci dors.** zg. trak slepega črevesa *dorz. trak slijepog crijeva* dorz. traka slepog creva
- h, h', h'' **taeniae coli ventr.** trakovi sp. kolona *trakovi ventr. kolona* trake ventr. kolona
- i, i' **taeniae coli dors.** trakovi zg. kolona *trakovi dorz. kolona* trake dorz. kolona
- k **mesocolon** kolonov oporek *opornjak kolona* opornjak kolona



368

Slika 368: PRSNI IN TREBUŠNI ORGANI (kobila) I. str., globlji položaj **GRUDNI I TRBUŠNI ORGANI (kobila) I. str., dublji položaj** GRUDNI I TRBUŠNI ORGANI (kobila) I. str., dublji položaj

Odstranjeni so mehki deli prsne in trebušne stene, deli reber, kolčnice, stegenice, zank teščega črevesa in tankega kolona, dalje leva pljuča, leva polovica prepone, mišica vzdigovavka zadnjika, repna mišica ter zunanja zapiravka zadnjika. *Odstranjeni su meki deljovi grudne i trbušne stijenke, djelovi rebara, kukovlja i bedrene kosti, zavoja jejunuma i tankog kolona, lijevo plućno krilo i lijeva polovica ošita, m. levator ani, m. coccygeus i m. sphincter ani ext.* Odstranjeni su meki delovi grudnog i trbušnog zida, delovi rebara, karlične i butne kosti, zavoji praznog creva i tankog kolona, levo plućno krilo i leva polovina dijafragme, podizač čmara, repni mišić i spoljašnji zatvarač čmara.

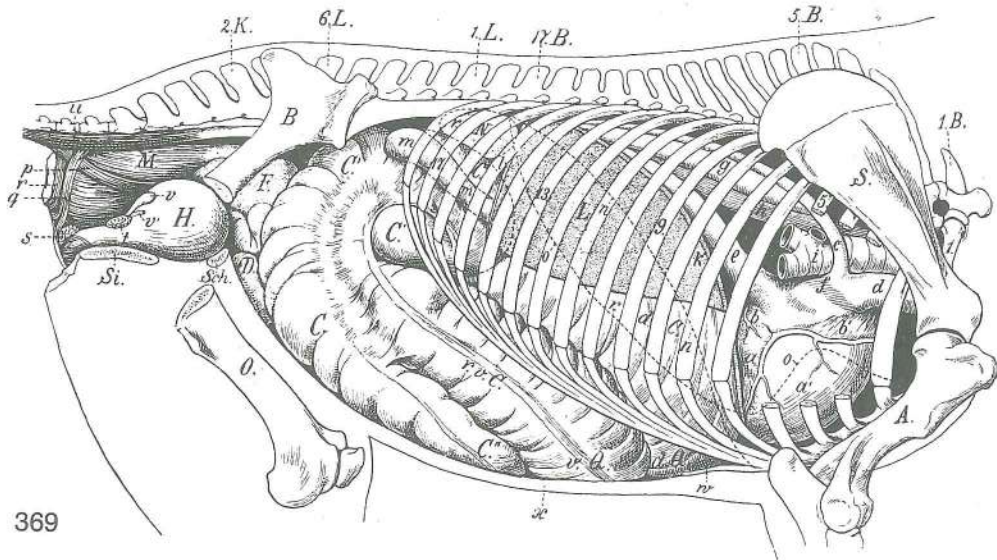
- | | | | | |
|-----------------|-----------------------------------|----------------------------|-------------------------------|----------------------------|
| 1, 5, 9, 13, 17 | costa I, V, IX, XIII, XVII | 1., 5., 9., 13., 17. rebro | 1., 5., 9., 17., 17. rebro | 1., 5., 9., 13., 17. rebro |
| 1.B. | vertebra thoracica I | 1. prsno vretence | 1. <i>grudni kralješak</i> | 1. ledjni pršljen |
| 5.B. | vertebra thoracica V | 5. prsno vreteno | 5. <i>grudni kralješak</i> | 5. ledjni pršljen |
| 17.B. | vertebra thoracica XVII | 17. prsno vretence | 17. <i>grudni kralješak</i> | |
| | | 17. ledjni pršljen | | |
| 1.L. | vertebra lumbalis I | 1. ledveno vretence | 1. <i>slabinski kralješak</i> | |
| | | 1. slabinski pršljen | | |
| 6.L. | vertebra lumbalis VI | 6. ledveno vretence | 6. <i>slabinski kralješak</i> | |
| | | 6. slabinski pršljen | | |
| 2.K. | vertebra sacralis II | 2. križno vretence | 2. <i>krstačni kralješak</i> | 2. krsni pršljen |
| S. | scapula | plečnica | <i>lopatica</i> | lopatica |
| A. | humerus | nadlahtnica | <i>nadlaktica</i> | nadlaktica |
| B. | pelyis | medenica | <i>zdjelica</i> | karlica |

F.	os femoris	stegnenica	bedrena kost	butna kost
Si.	os ischii	sednica	sjedna kost	sedna kost
Sch.	os pubis	dimeljnica	preponska kost	preponska kost
L.	hepar s. jecur	jetra	jetra	jetra
Ma.	ventriculus s. gaster	želodec	želudac	želudac
Mi.	lien	vranica	slezena	slezina
I. N.	ren sin.	I. ledvica	I. bubreg	I. bubreg
I. v. C.	colon ventr. sin.	I. sp. kolon	I. ventr. kolon	I. ventr. kolon
I. d. C.	colon dors. sin.	I. zg. kolon	I. dorz. kolon	I. dorz. kolon
v. Q.	flexura sternalis (diaphragmatica ventr.)	prsnični zavinek (sp. preponski)		
	grudnični prijeloj (ventr. ošitni)	grudni zavoj (ventr. dijafragmatski)		
d. Q.	flexura diaphragmatica (dors.)	preponski zavinek (zg.)	ošitni prijeloj (dorz.)	
	dijafragmatiski zavoj (dorz.)			
D.	jejunum	tešče črevo	prazno crijevo	prazno crevo
k. C.	colon descendens (colon tenue)	navzdoljnji kolon (tanki kolon)		silazni kolon
		(tanki kolon) nishodni kolon (tanki kolon)		
O.	ovarium sin.	I. jajčnik	I. jajnik	I. jajnik
U.	cornu uteri sin.	I. maternični rog	I. rog maternice	I. materični rog
L. I.	lig. latum uteri	široka maternična vez	široka maternična sveza	široka materična veza
H.	vesica urinaria	sečnik (sečni mehur)	mokračni mjehur	mokračna bešika
V.	vagina	nožnica	rodnica	usmina
M.	rectum	danka	ravno crijevo	pravo crevo
a	ventriculus cordis sin.	I. srčni prekat	I. srčana klijetka	I. srčana komora
a'	ventriculus cordis dex.	d. srčni prekat	d. srčana klijetka	d. srčana komora
b	atrium cordis sin.	I. srčni preddvor	I. srčana pretklijetka	I. srčana pretkomora
c	truncus pulmonalis	pljučno arterijsko deblo	plučno arterijsko deblo	
		plučno arterijsko stablo		
d, d	aorta	aorta	aorta	
e	truncus brachiocephalicus	nadlaktno-doglavno deblo	nadlaktično-glavino deblo	
		nadlaktatno-glaveno stablo		
f	trachea	sapnik	dušnik	dušnik
g, g	oesophagus	požiralnik	jednjak	jednjak
h	diaphragma	prepona (na najviši stopnji izdiha)		ošit (na najvišem stupnju izdaha)
		dijafragma (na stadijumu največeg izdisaja)		
i, i		kavd. meja praznega želodca, delno zakrita od vranice	kaud. granica praznog želuca	
		djelom pokrivena slezenom	kaud. granica praznog želuca delimično pokrivena slezinom	
k		pikčasta črta, kraj prestopa potrebušnice na danko, nožnico in sečnik	točkasta linija	
		pokazuje mjesto prijelaza potrbušnice na ravno crijevo, rodnico i mjehur		
		pokazuje prelaz trbušne maramice na pravo crevo, usminu i mokračnu bešiku		
l	lig. latum uteri sin.	I. široka maternična vez (odrezana)	I. široka maternična sveza (odrezana)	
		I. široki materični lig. (presečen)		
m	tuba uterina sin.	I. jajcevod	I. jajovod	I. jajovod
n	bursa ovarica sin.	I. jajčnikova vrečka	I. jajnikova vreča	I. jajnikova kesa
o	urethra	sečnica	mokračnica	mokračna izvodna cev
p	m. rectococcygeus	dankino-repna m.	ravnocrijevno-repni m.	rektalno-repni m.
q	ansa rectalis ventr.	sp. dankina zanka	ventr. omča ravnog crijeva	ventr. zamka pravog creva
r	m. sphincter ani int.	not. zapiravka zadnjika	nut. zatvarač šupka	
		unut. zatvarač čmara		
s	m. sacrococcygeus ventr. lat.	dolga povešavka repa	ventr. lat. krstačno-repni m.	
		ventr. lat. krsno-repni m.		
t		ventr. trebušna stena	ventr. trbušna stijenka	ventr. trbušni zid
u	cartilago xiphoidea	mečasti hrustanec	mačasta hrskavica	lopatasta rskavica

Slika 369: PRSNI IN TREBUŠNI ORGANI (konj) d. str., globlji položaj GRUDNI I TRBUŠNI ORGANI (konj) d. str., dublji položaj GRUDNI I TRBUŠNI ORGANI (konj) d. str., dublji položaj

Odstranjeni so mehki deli prsne in trebušne stene, del kolčnice in stegnenice, desna polovica prepone in desna pljuča, repna mišica, vzdigovavka zadnjika ter zunanja zapiravka zadnjika. *Uklonjeni su meki djelovi grudne i trbušne stijenke, kukovlja i bedrene kosti, desna polovica ošita i desno plućno krilo, repni mišić, podizač šupka i vanjski zatvarač šupka.* Odstranjeni su mekani delovi grudnog i trbušnog zida, karlične i butne kosti, desna polovina dijafragme i desno plućno krilo, mišić repa, podizač čmara i spoljašnji zatvarač čmara.

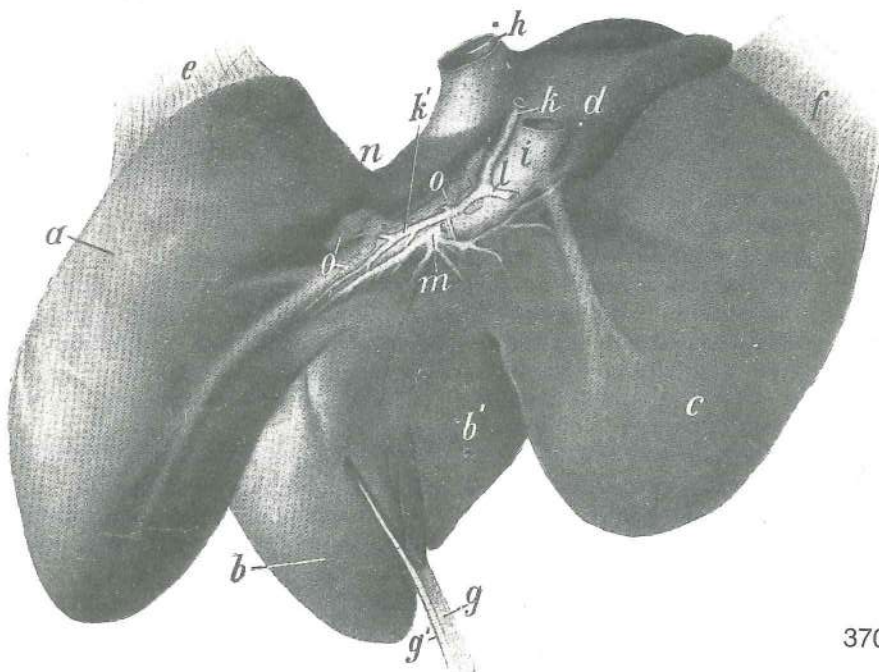
1, 5, 9, 13, 17 **costa I, V, IX, XIII, XVII** 1., 5., 9., 13., 17. rebro 1., 5., 9., 13., 17. rebro
1., 5., 9., 13., 17. rebro



369

- | | | | | |
|----------|--|--|-------------------------------|--|
| 1. B. | vertebra thoracica I | 1. prsno vretence | 1. <i>grudni kralješak</i> | 1. ledjni pršljen |
| 5. B. | vertebra thoracica V | 5. prsno vretence | 5. <i>grudni kralješak</i> | 5. slabinski pršljen |
| 17. B. | vertebra thoracica XVII | 17. prsno vretence | 17. <i>grudni kralješak</i> | 17. ledjni pršljen |
| 1. L. | vertebra lumbalis I | 1. ledveno vretence | 1. <i>slabinski kralješak</i> | 1. slabinski pršljen |
| 6. L. | vertebra lumbalis VI | 6. ledveno vretence | 6. <i>slabinski kralješak</i> | 6. slabinski pršljen |
| 2. K. | vertebra sacralis II | 2. križno vretence | 2. <i>krstačni kralješak</i> | 2. krsni pršljen |
| S. | scapula | plečnica | <i>lopatica</i> | lopatica |
| A. | humerus | nadlahtnica | <i>nadlaktična kost</i> | nadlaktatna kost |
| B. | os coxae | kolčnica | <i>bočna kost</i> | bedrena kost |
| O. | os femoris | stegnenica | <i>bedrena kost</i> | butna kost |
| Si. | os ischii | sednica | <i>sjedna kost</i> | sedna kost |
| Sch. | os pubis | dimeljnica | <i>preponska kost</i> | preponska kost |
| L. | hepar s. jecur | jetra | <i>jetra</i> | jetra |
| r. N. | ren dex. | d. ledvica | <i>d. bubreg</i> | d. bubreg |
| r. v. C. | colon ventr. dex. | d. sp. kolon | <i>d. ventr. kolon</i> | d. ventr. kolon |
| v. Q. | flexura sternalis (diaphragmatica ventr.) | prsnični zavinek (sp. preponski) | | |
| | | <i>grudnični prijevoj (ventr. ošitni)</i> | | |
| r. d. C. | colon dors. dex. | d. zg. kolon | <i>d. dorz. kolon</i> | d. dorz. kolon |
| d. Q. | flexura diaphragmatica (dors.) | preponski zavinek (zg.) <i>ošitni prijevoj (dorz.)</i> | | |
| | | dijafrazmatski zavoj (dorz.) | | |
| C, C' | basis caeci | baza slepega črevesa | <i>baza slijepog crijeva</i> | baza slepog creva |
| C'' | apex caeci | konica slepega črevesa | <i>vrh slijepog crijeva</i> | vrh slepog creva |
| D. | jejunum | tešče črevo | <i>prazno crijevo</i> | prazno crevo |
| F. | flexura pelvina | medenični zavinek | <i>zdjelični prijevoj</i> | karlični zavoj |
| H. | vesica urinaria | sečnik | <i>mokračni mjehur</i> | mokraćna bešika |
| M. | rectum | danka | <i>ravno crijevo</i> | pravo crevo |
| a | ventriculus cordis sin. | l. srčni prekat | <i>l. srčana klijetka</i> | l. srčana komora |
| a' | ventriculus cordis dex. | d. srčni prekat | <i>d. srčana klijetka</i> | d. srčana komora |
| b | atrium cordis sin. | l. srčni preddvor | <i>l. srčana pretklijetka</i> | l. srčana pretkomora |
| b' | atrium cordis dex. | d. srčni preddvor | <i>d. srčana pretklijetka</i> | d. srčana pretkomora |
| c | v. azygos dex. | d. neparna v. | <i>d. neparna v.</i> | d. neparna v. |
| d | v. cava cran. | spr. velika dovodnica | <i>pr. šuplja v.</i> | kran. šuplja v. |
| e | v. cava caud. | zd. velika dovodnica | <i>strž. šuplja v.</i> | kaud. šuplja v. |
| f | sinus venarum cavarum | stočišće velikih dovodnic | | <i>spojište šupljih v.</i> |
| | | spojište šupljih v. | | |
| g | aorta | aorta | <i>aorta</i> | aorta |
| h | oesophagus | požiralnik | <i>jednjak</i> | jednjak |
| i | trachea | sapnik | <i>dušnik</i> | dušnik |
| k | diaphragma | prepona (na najviši stopnji izdiha) | | <i>ošit (na najvišem stupnju izdaha)</i> |
| | | dijafrazma (na najvišem stupnju izdisaja) | | |
| l | lig. triangulare dex. | d. trikotna vez | <i>d. trokutasta sveza</i> | d. trouglasti lig. |
| m, m | duodenum | dvanajstnik | <i>dvanaesnik</i> | dvanaestopalačno crevo |

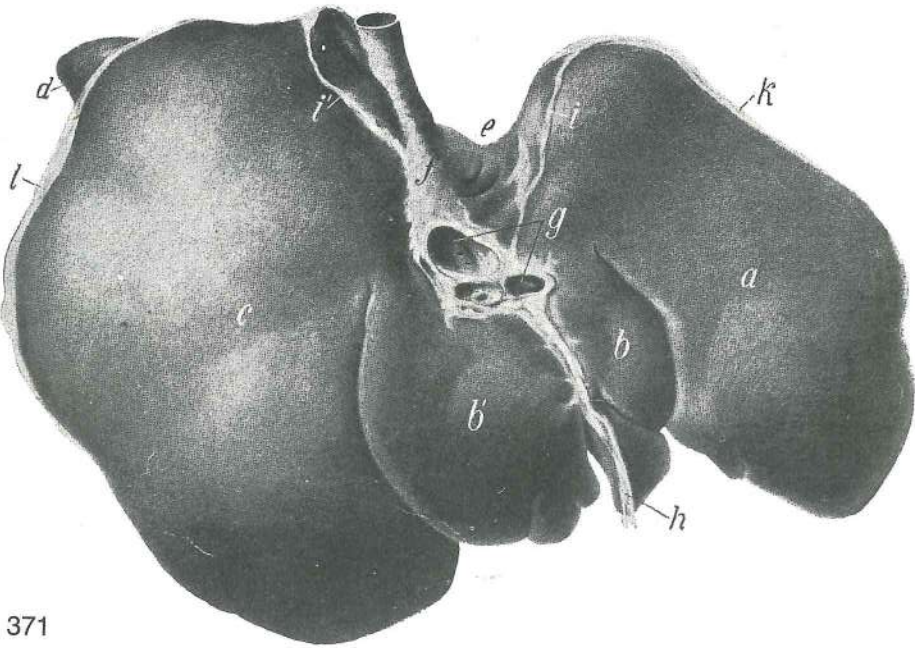
n, n	črta, ki označuje položaj prepone med najmočnejšim vdihom	crta koja označuje položaj ošita pri najdubljem udahu	linija koja pokazuje položaj dijafragme pri najvećem udisaju
o, o	meja pljuč pri izdihu	granica pluća pri izdahu	granica pluća pri izdisaju
p	m. rectococcygeus	dankino-repna m.	ravnocrijevno-repni m. rektalno-repni m.
q	ansa rectalis ventr.	sp. zadnjikova zanka	ventr. omča ravnog crijeva
	zamka pravog creva		ventr.
r	m. sphincter ani int.	not. zapiravka zadnjika	nut. zatvarač šupka
	unut. zatvarač čmara		
s	glandula bulbourethralis	čebulnica	bulbouretralna žlijezda
	bulbouretralna žlezda		
t	prostata	obsečnica	prostata
u	m. sacrococcygeus ventr. lat.	dolga povešavka repa	ventr. lat. krstačno-repni m.
	ventr. lat. krsno-repni m.		
v	glandula vesiculosa (vesicula seminalis)	mehurnica	mjehuričasta žlijezda
	(sjemeni mjehurić)	semena kesica	
v'	ureter dex.	d. sečevod	d. mokraćovod
w	cartilago xiphoidea	mečasti hrustanec	mačasta hrskavica
x	ventr. trebušna stena (prerezana)	ventr. trbušna stijenka (prerezana)	ventr. trbušni zid (presečen)



370

Slika 370: JETRA (starejši konj) drobovna pl. JETRA (stariji konj) visceralna pov. JETRA (stariji konj) visceralna pov.

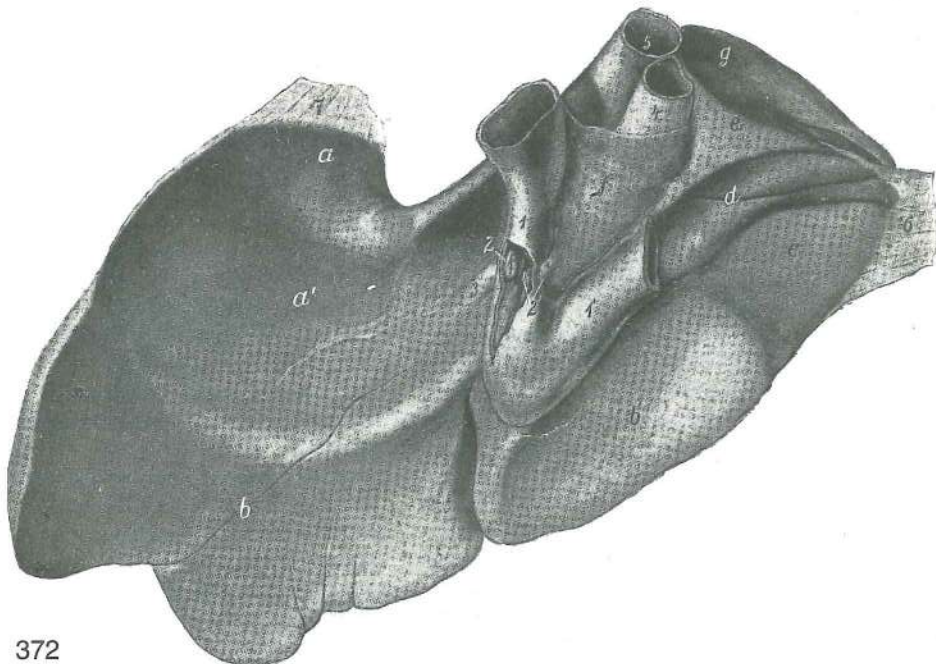
a	lobus sin. lat.	l. str. reženj	l. lat. režanj	l. lat. režanj
b	lobus sin. med.	l. sred. reženj	l. med. režanj	l. med. režanj
b'	lobus quadratus	četverokotni reženj	četveroliki režanj	četvrtasti režanj
c	lobus dex.	d. reženj	d. režanj	d. režanj
d	lobus caudatus, proc. caudatus	repati reženj, repati pod. repati izd.	repati reženj, repati izd.	repati režanj,
e	lig. triangulare sin.	l. trikotna vez	l. trokutasta sveza	l. trouglasti lig.
f	lig. triangulare dex.	d. trikotna vez	d. trokutasta sveza	d. trouglasti lig.
g	lig. falciforme	srpasta vez	srpasta sveza	srpasti lig.
g'	lig. teres hepatis	jetrna okrogla vez	obla jetrena sveza	obli lig. jetre
h	v. cava caud.	zd. velika dovodnica	strž. šuplja v.	kaud. šuplja v.
i	v. portae	dverna v.	portalna v.	portalna v.
k	a. hepatica	jetrna a.	jetrena a.	jetrena a.
k'	a. hepatica propria	prava jetrna a.	vlastita jetrena a.	posebna a. jetre
l	a. gastroduodenalis	želodčno-dvanajstnikova a.	želučano-dvanaestnična a.	želučano-duodenalna a.
m	ductus hepaticus	jetrni vod	jetreni žučovod	jetreni žučni kanal
n	impressio oesophagea	vtis požiralnika	otisak jednjaka	otisak jednjaka
o, o	Inn. hepatici	jetrne bezgavke	jetreni limfni čvorovi	limfni čvorovi jetre



371

Slika 371: JETRA (konj) stenska pl. JETRA (konj) parijetalna pov. JETRA (konj) parijetalna pov.

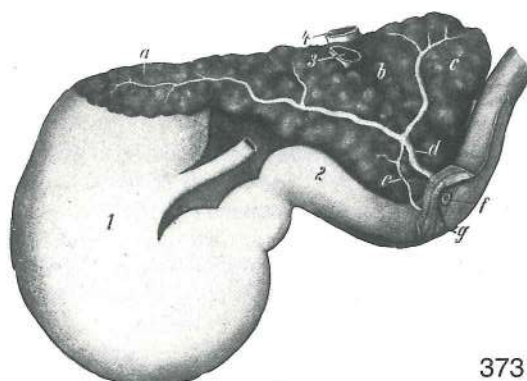
- a **lobus sin. lat.** l. str. reženj l. lat. režanj l. lat. režanj
- b **lobus sin. med.** l. sred. reženj l. med. režanj l. med. režanj
- b' **lobus quadratus** četverokotni reženj četveroliki režanj četvrtasti režanj
- d **lobus dex.** d. reženj d. režanj d. režanj
- d **proc. caudatus** repati pod. repati izd. repati izd.
- e **impressio oesophagea** vtis požiralnika otisak jednjaka otisak jednjaka
- f **v. cava caud.** zd. velika dovodnica strž. šuplja v. kaud. šuplja v.
- g **venae hepaticae** jetrne vene (iztekajo se v v. kavu kaud.) jetrene v. (ulijevaju se u v. kavu kaud.) jetrene v. (ulivaju se u kaud. šuplju venu)
- h **lig. falciforme, lig. teres hepatis** srpasta vez, jetrna okrogla vez srpasta sveza, jetrena obla sveza srpasti lig., jetreni obli lig.
- i, i' **lig. coronarium** venčna vez (l. in d. krak) krunasta sveza (l. i d. krak) krunski lig. (l. i d. krak)
- k **lig. triangulare sin.** l. trikotna vez l. trokutasta sveza l. trouglasti lig.
- l **lig. triangulare dex.** d. trikotna vez d. trokutasta sveza d. trouglasti lig.



372

Slika 372: JETRA (konj) drobovna pl.; jetra in situ otdela s formalinom JETRA (konj) visceralna pov.; jetra u položaju otvrdnuta formalinom JETRA (konj) visceralna pov.; jetra in situ konservisana formalinom

a, a'	impressio gastrica	vtis želodca	otisak želuca	otisak želuca
b, b'	impressio colica	vtis kolona	otisak kolona	otisak kolona
c	impressio caecalis	vtis slepega creva	otisak slijepog crijeva	
d	impressio duodenalis	vtis dvanaejstnika	otisak dvanaesnika	otisak dvanaestopalačnog creva
e, f	impressio pancreatica	vtis trebušne slinavke	otisak gušterače	
g	impressio renalis	vtis ledvice	otisak bubrega	otisak bubrega
1, 1'	duodenum	dvanaejstnik	dvanaesnik	dvanaestopalačno crevo
2	diverticulum duodeni	dvanaejstnikova izboklina	dvanaesnični izvrtak	
		proširenje dvanaestopalačnog creva		
2'	ductus pancreaticus accessorius	dodatno izvodilo trebušne slinavke	dodatni gušteračni izvodnik	pomoćni izvodni kanal gušterače
3	ductus hepaticus	jetrni vod (konec)	jetreni žučovod (završetak)	žučni kanal jetre (završetak)
4	v. portae	dverna vena	portalna v.	portalna v.
5	v. cava caud.	zd. velika dovodnica	strž. šuplja v.	kaud. šuplja v.
6	lig. triangulare dex.	d. trikotna vez	d. trokutasta sveza	d. trouglasti lig.
7	lig. triangulare sin.	l. trikotna vez	l. trokutasta sveza	l. trouglasti lig.



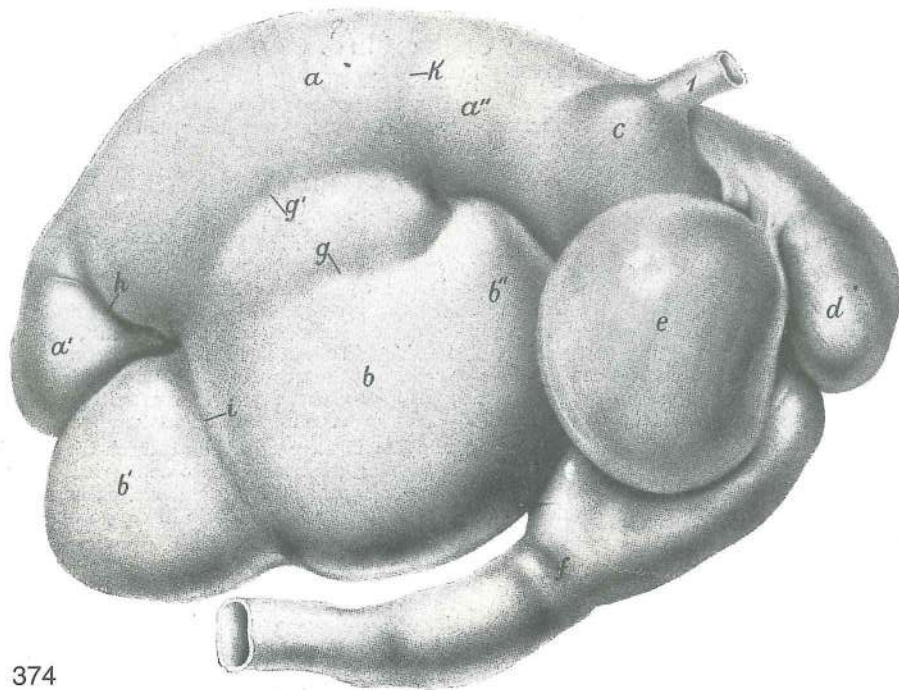
373

Slika 373: TREBUŠNA SLINAVKA (konj) GUŠTERAČA (konj) GUŠTERAČA (konj)

a	pancreas, lobus sin.	trebušna slinavka, l. reženj	gušterača, l. režanj
		gušterača, l. režanj	
b	pancreas, corpus	trebušna slinavka, glavčina	gušterača, trup gušterača,
		telo	
c	pancreas, lobus dex.	trebušna slinavka, d. reženj	gušterača, d. režanj
		gušterača, d. režanj	
d	ductus pancreaticus	izvodilo trebušne slinavke	gušteračni izvodnik
		izvodni kanal gušterače	
e	ductus pancreaticus accessorius	dodatno izvodilo trebušne slinavke	dodatni gušteračni izvodnik
		pomoćni izvodni kanal gušterače	
f	diverticulum duodeni	dvanaejstnikova izboklina	dvanaesnični izvrtak
		proširenje dvanaestopalačnog creva	
g	papilla duodeni minor, ductus pancreaticus accessorius	manjša dvanaejstnikova bradavica, dodatno izvodilo trebušne slinavke	mala dvanaesnikova bradavica, dodatni gušteračni izvodnik
		mala bradavica dvanaestopalačnog creva, pomoćni izvodni kanal gušterače	
1	ventriculus s. gaster	želodec	želudac
		želudac	želudac
2	duodenum	dvanaejstnik	dvanaesnik
		dvanaestopalačno crevo	
3	v. portae	dverna v.	portalna v.
		portalna v.	portalna v.
4	v. cava caud.	zd. velika dovodnica	strž. šuplja v.
			kaud. šuplja v.

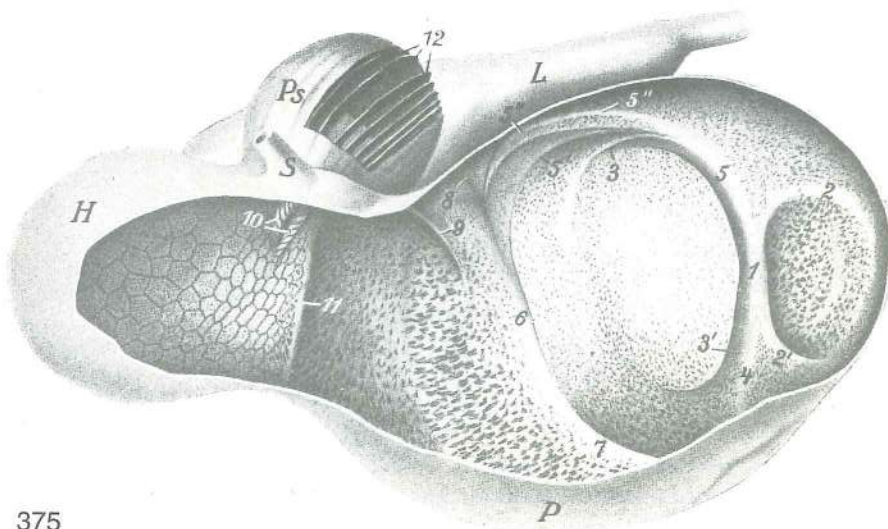
Slika 374: ŽELODEC (govedo) d. pl. ŽELUDAC (govedo) d. pov. ŽELUDAC (goveče) d. pov.

a	rumen, saccus dors.	vamp, zg. vreća	burag, dorz. vreća	burag, dorz. kesa
a'	rumen, saccus caecus caudodorsalis	vamp, zd. zg. slepa vreća	burag,	
		kaudodorz. slijepa vreća	burag, kaudodorz. slepa kesa	
a''	rumen, atrium ruminis (saccus cran. dors.)	vamp, vampov predvorje (zg. spr. vreća)	burag, predvorje buraga (dorz. kran. vreća)	burag, predvorje buraga (dorz. kran. kesa)
b	rumen, saccus ventr.	vamp, sp. vreća	burag, ventr. vreća	burag, ventr. kesa



374

- b' **rumen, saccus caecus caudoventralis** vamp, zd. sp. slepa vreča burag, kaudoventr. slijepa vreča burag, kaudoventr. slepa keska
- b'' **rumen, saccus cran. ventr. (recessus ruminis)** vamp, sp. spr. vreča (vampov kot) burag, kran. ventr. vreča (buragov zaton) burag, kran. ventr. keska (buragov zaton)
- c = a'' **atrium ruminis (saccus cran. dors.)** vampov predvorje (zg. spr. vreča) predvorje buraga (dorz. kran. vreča) predvorje buraga (dorz. kran. keska)
- d **reticulum** kapica kapura mrežac
- e **omasum** prebiralnik knjižavac listavac
- f **abomasum** siriščnik sirište sirište
- g, g' **sulcus longitudinalis dex.** d. vzdolžna brazda d. podužni žlijeb d. uzdužni žleb
- h **sulcus coronarius dors.** zg. venčna brazda dorz. krunski žlijeb dorz. krunski žleb
- i **sulcus coronarius ventr.** sp. venčna brazda ventr. krunski žlijeb ventr. krunski žleb
- k atrio-ruminalna brazda atrio-ruminalni žlijeb atrio-ruminalni žleb
- 1 **oesophagus** požiralnik jednjak jednjak



375

Slika 375: ŽELODEC (ovca) napihljen in posušen (ovca) naduvan i osušen

ŽELUDAC (ovca) napuhnut i osušen

ŽELUDAC

Zgornja in delno leva stran; vampova, kapična in prebiralnikova stena so delno odstranjene. *Dorzalna i djelom lijeva strana; djelovi stijenke buraga, kapure i sirišta su odstranjeni.* Dorzalna i delimično leva strana; delovi zidova buraga, mrežca i sirišta su odstranjeni.

H	reticulum	kapica	kapura	mrežac	
L	abomasum	siriščnik	sirište	sirište	
P	rumen	vamp	burag	burag	
Ps	omasum	prebiralnik	knjižavac	listavac	
S	oesophagus	požiralnik	jednjak	jednjak	
1	pila caud.	zd. steber	kaud. greda	kaud. greda	
2, 2'	pila coronaria dors.	zg. venčni steber		dorz. krunska greda	dorz.
				krunska greda	
3, 3'	pila coronaria ventr.	sp. venčni steber		ventr. krunska greda	
				ventr. krunska greda	
4	pila longitudinalis sin.	l. vzdolžni steber		l. podužna greda	
				l. uzdužna greda	
5, 5'	pila longitudinalis dex.	d. vzdolžni steber		d. podužna greda	
				d. uzdužna greda	
5''	pila accessoria dex.	d. dodatni steber		d. pomoćna greda	d. pomoćna greda
6	pila cran.	spr. steber	pr. greda	kran. greda	
7	pila longitudinalis sin.	l. vzdolžni steber		l. podužna greda	l. uzdužna greda
8, 9		stebrička, ki ustreza atrio-ruminalni brazdi		grede što odgovaraju atrio-ruminalnom žlijebu	
				grede koje odgovaraju atrio-ruminalnom žlebu	
10	sulcus reticuli (ventriculi), labium dex. et sin.			kapični (želodčni) žleb, d. in l. ustna kapurni (želučani) žlijeb, d. i l. usna mrežčev (želudačni) žleb, d. i l. usnica	
11		stebriček, ki ustreza vampovo-kapični brazdi		greda što odgovara buražno-kapurnom žlijebu	
				gredica koja odgovara buražno-mrežčevom žlebu	
12	laminae omasi	prebiralnikovi listi	listovi knjižavca	listovi listavca	

Slika 376: PREBAVNE POTI SKOZ ŽELODEC (prežvekovavci) prečni prerez, shem. prikaz *PROBAVNI PUTEVI KROZ ŽELUDAC (preživači) poprečni presjek, shem. prikaz* PUTEVI HRANE KROZ ŽELUDAC (preživari) poprečni preseki, šem. prikaz

D.	diaphragma	prepona	ošit	dijafagma
Ao.	aorta	aorta	aorta	aorta
xx	sulcus reticuli (ventriculi), labium sin.			kapični (želodčni) žleb, l. ustna kapurin (želučani) žlijeb, l. usna mrežčev (želudačni) žleb, l. usnica
1	rumen	vamp (resičasti želodec, lužilni želodec)		burag (resičasti želudac, maceracijski želudac)
				burag (resičasti želudac, maceracijski želudac)
1a	atrium ruminis	vampov predvor (lučalni, projekcijski želodec)		predvorje buraga (projekcijski želudac)
				predvorje buraga (projekcijski želudac)
2	reticulum	kapica (satasti, torilni, odmetovalni, rejekcijski želodec)		
		kapura (sačasti, rejekcijski želudac)		mrežac (sačasti, rejekcijski želudac)
3	omasum	prebiralnik (listasti, torilni, trituracijski in ožemalni, eksikacijski želodec)		listavac (listasti, trituracioni i eksikacioni želudac)
		knjižavac (listasti, trituracijski i eksikacijski želudac)		
4	abomasum	siriščnik (vibasto gubati žlezni želodec)		sirište (spiralni naborani žljezdani želudac)
		žljezdani želudac		sirište (spiralni naborani žljezdani želudac)

Tri bele puščice se združujejo v kardiji:

Neprekinjena bela puščica kaže pot hrane in vode pri jemanju in razdelitev teh v vampu in kapici ter vrnitev hrane iz kapice v požiralnik.

Črtkasta bela puščica spremlja ponovno prežvečen goltljaj že drugič v vamp in kapico (1, 1a, 2), nato pa pot trde hrane v prebiralnik (3), tekočine pa v siriščnik (4).

Pikčasta puščica kaže pri sesnem mladiču (teletu, jagnetu, kozletu) pot posesanega mleka; takšna je vse dotlej, dokler se kapični žleb lahko refleksno zapre v cev. Pozneje stečejo po tej poti le še manjše količine tekočin.

Tri bijele strelice sastaju se na kardiji:

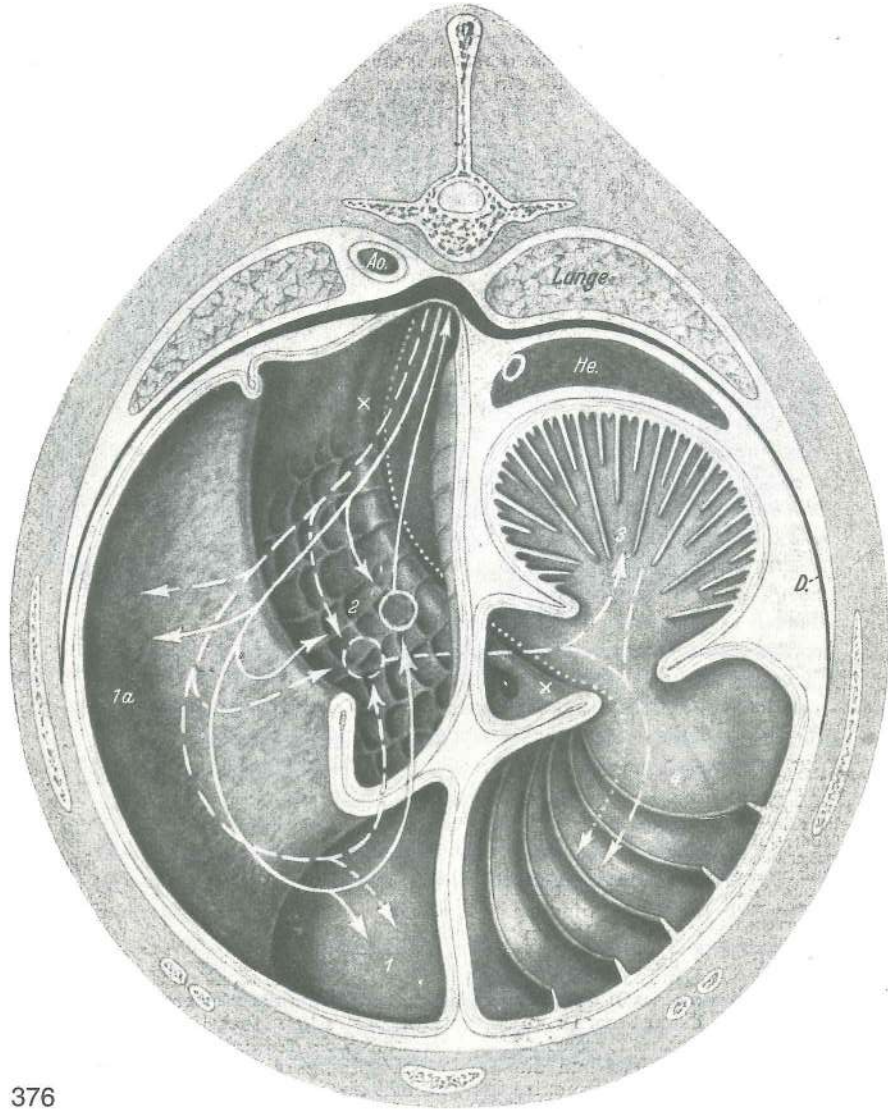Neprekinuta bijela strelica pokazuje put hrane i vode pri uzimanju i njihovu raspodjelu u buragu i kapuri te povratak hrane iz kapure u jednjak.

Črtkasta bijela strelica pokazuje dolazak ponovo prežvakanog zalogaja u burag i kapuru (1, 1a, 2), zatim put tvrde hrane u knjižavac (3), a tekućine u sirište (4).

Točkasta strelica pokazuje kod sisančeta (tele, janje, jare) put posisanog mlijeka. Put je takav sve dok se kapurni žlijeb refleksno zatvara u cijev; kasnije tim putem prolaze još samo manje količine tekućine.

Tri bele strelice se udružuju u kardiji:

Neprekinjana bela linija (strelica) prikazuje put hrane i vode pri njihovom uzimanju i njihov raspored u buragu i mrežcu i povratak hrane iz mrežca u jednjak.

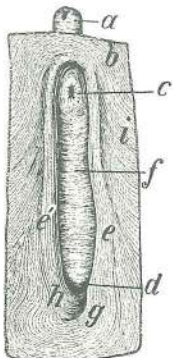


376

Isprekidana bela linija (strelica) pokazuje put povratka prežvakane zalogaja u burag i mrežac (1, 1a, 2) i zatim put tvrde hrane u listavac (3), a tečnosti u sirište (4). Tačkasta linija (strelica) pokazuje put mlečne hrane kod sisančadi (tele, janje, jare) sve dok refleks gutanja čini zatvaranje želučanog žleba. Kasnije mogu ići ovim putem samo još male količine tečnosti.

Slika 377: KAPIČNI ŽLEB (govedo) KAPURNI ŽLIJEB (govedo) MREŽČEV ŽLEB (goveče)

Po odstranitvi sluznice je potek kapičnoga žleba po desni strani kapice iztegnjen in nič več spiralast. Tok kapurnog žlijeba po desnoj strani kapure nakon odstranjenja sluznice nije više spiralan već izdužen. Posle odstranjivanja sluzokože tok mrežčevog žleba po desnoj strani mrežca nije više spiralan nego nešto izdužen.



377

- a **oesophagus** požiralnik jednjak jednjak
- b **atrium ruminis, tunica muscularis, stratum circulare** vampov predvor, mišična plast, krožni sloj buragovo predvorje, mišični kružni sloj
- c **cardia, ostium cardiacum** želodčno (požiralnikovo) ustje ušče jednjaka
- d **ostium reticuloomasicum** kapično-prebiralnikovo ustje kapurno-knjižavčev otvor mrežčevo-listavčev otvor
- e **sulcus reticuli (ventriculi), labium sin.** kapični (želodčni) žleb, l. ustna (močnejša, brez sluznice) kapurni (želučani) žlijeb, l. usna (jača, bez sluznice)
- e' **sulcus reticuli (ventriculi), labium dex.** kapični (želodčni) žleb, d. ustna (šibkejša, brez sluznice) kapurni (želučani) žlijeb, d. usna (slabija, bez sluznice) mrežčev (želučani) žleb, d. usnica (slabija, bez sluzokože)

- e, e' ustni obdajata kardijo od strani; nad kardijo se združita v kardialno mišično zanko, primerljivo z zapiravko kardije pri drugih živalih *usne obuhvačaju kardiju sa strane; dorzalno od kardije se spajaju oblikujući petlju koju možemo usporediti sa kardijalnom petljom u drugih životinja* usnice obuhvatajući kardiju sa strane obrazuju iznad kardije zamku koja odgovara kardijalnoj zamci u drugih životinja
- f **sulcus reticuli (ventriculi), fundus (tunica muscularis, stratum circulare)** kapični (želodčni) žleb, dno (mišična plast, krožni sloj) *kapurni (želučani) žlijeb, dno (mišični kružni sloj) mrežčev (želučani) žleb, dno (mišični kružni sloj)*
- g **labium sin.** l. ustna, dist. konec, ki se pod kapično-prebiralnikovim ustjem obrne na desno in premosti dist. konec d. ustne *l. usna, do. kraj koji se pod kapurno-knjižavčevim otvorom okrene u desno i prekrije do. kraj d. usne* l. usnica, dist. kraj koji ispod mrežčevo-listavčevog otvora povija desno i premoščuje dist. kraj d. usnice
- h **labium dex.** d. ustna, dist. konec, ki se obrne na levo in se zavleče pod l. ustno *d. usna, dist. krak koji se okrene u lijevo i izvuče se ispod l. usne* d. usnica, dist. kraj koji povija levo i podvlači ispod l. usnice
- i **tunica muscularis, stratum circulare** mišična pl., krožni sloj *mišični kružni sloj*



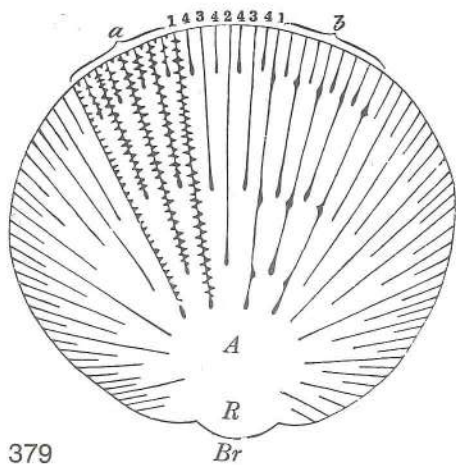
378

Slika 378: PREBIRALNIK (govedo) del prebiralnikove stene z listi *KNJIŽAVAC (govedo) dio knjižavčeve stijenke sa listovima* LISTAVAC (goveče) deo listavčevog zida sa listovima

- | | | | | |
|---|---|---|--|---|
| a | lamina omasi I | veliki prebiralnikov list | <i>veliki list knjižavca</i> | veliki list listavca |
| b | lamina omasi II | srednji prebiralnikov list | <i>srednji list knjižavca</i> | srednji list listavca |
| c | lamina omasi III | mali prebiralnikov list | <i>mali list knjižavca</i> | mali list listavca |
| d | lamina omasi IV | najmanjši prebiralnikov list | <i>najmanji list knjižavca</i> | najmanji list listavca |
| e | ostium reticuloomasicum | kapično-prebiralnikovo ustje | <i>kapurno-knjižavčev otvor</i> | mrežčevo-listavčev otvor |
| f | abomasum | sirišnik (začetni del) | <i>sirište (početni dio)</i> | sirište (početni deo) |
| g | ostium omasoabomasicum, velum abomasicum | prebiralnikovo-sirišnikovo ustje, sirišnikovo jadro | <i>knjižavčevo-sirišni otvor, sirišni zaslon</i> | listavčevo-sirišni otvor, sirišno jadro |
| h | basis omasi | prebiralnikovo dno | <i>dno knjižavca</i> | dno listavca |

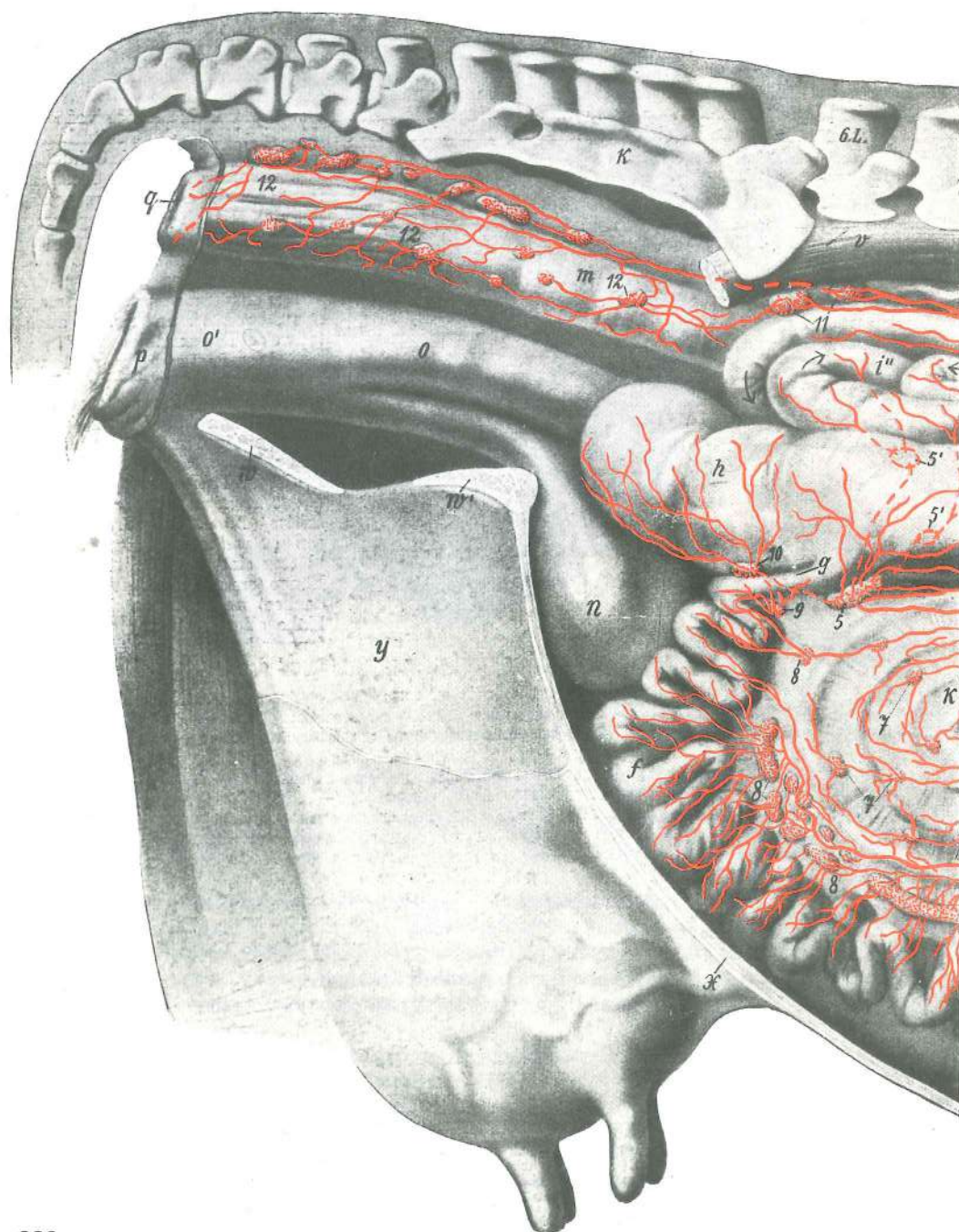
Slika 379: PREBIRALNIK (govedo) prečni prerez, shem. prikaz *KNJIŽAVAC (govedo) poprečni presjek, shem. prikaz* LISTAVAC (goveče) poprečni presek, šem. prikaz

- | | | | | |
|----|----------------------|---------------------|-------------------------|----------------|
| A | canalis omasi | prebiralnikov kanal | <i>kanal knjižavca</i> | kanal listavca |
| R | sulcus omasi | prebiralnikov žleb | <i>žlijeb knjižavca</i> | žleb listavca |
| Br | basis omasi | prebiralnikovo dno | <i>dno knjižavca</i> | dno listavca |



- a, b, b **recessus interlaminaris** zakotje med velikima listoma prostor između dva velika lista
- 1, 1 **lamina omasi I** veliki prebiralnikov list veliki list
knjižavca veliki list listavca
- 2 **lamina omasi II** srednji prebiralnikov list srednji list knjižavca srednji list listavca
- 3, 3 **lamina omasi III** mali prebiralnikov list mali list knjižavca mali list listavca
- 4, 4, 4, 4 **lamina omasi IV** najmanjši prebiralnikov list najmanji list knjižavca najmanji list listavca

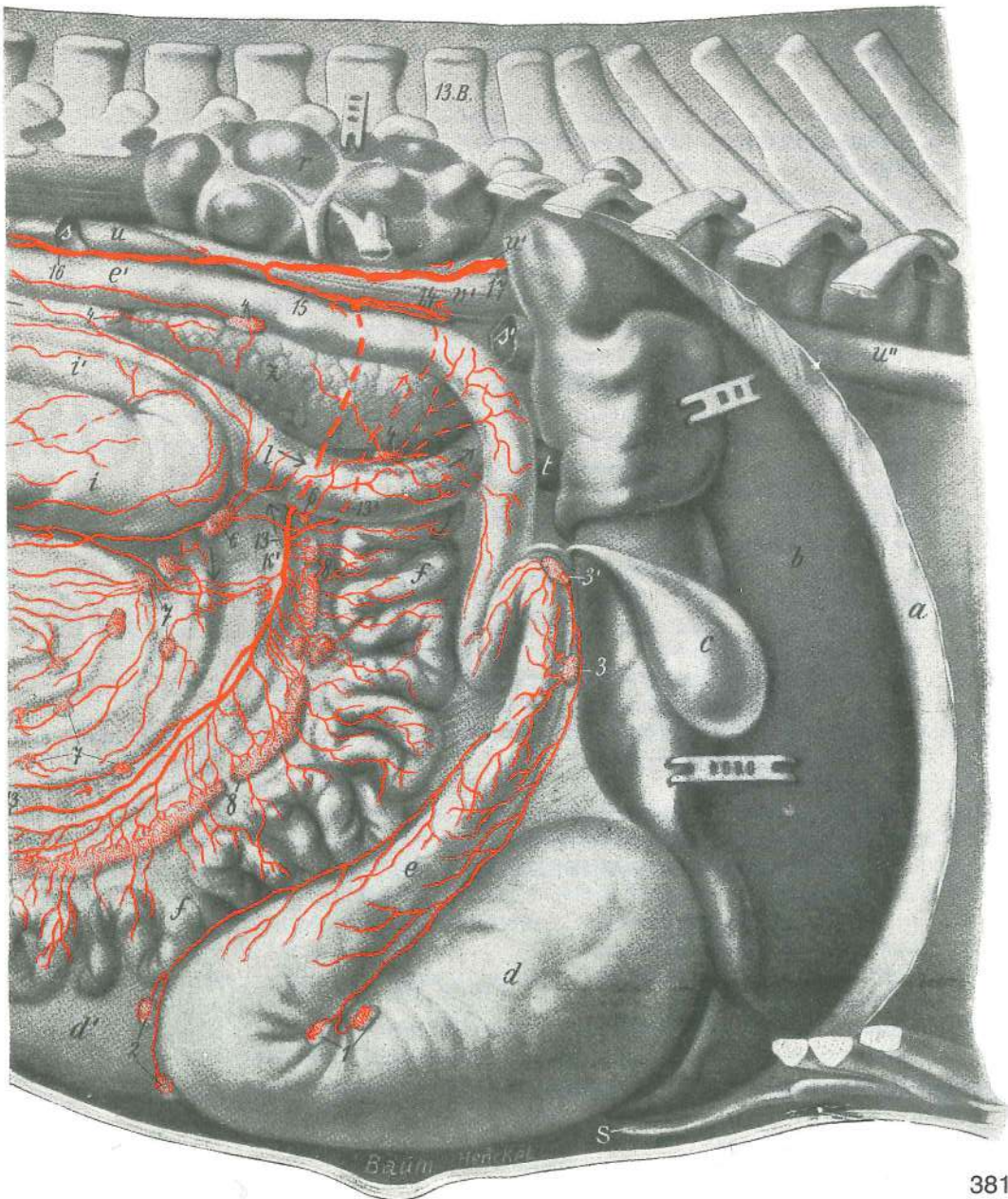
379



380

Slika 380, 381: TREBUŠNO DROBOVJE Z MEZGOVNICAMI IN BEZGAVKAMI (govedo) d. str., lega črevesnih zank je nekoliko shematizirana TRBUŠNA UTROBA S LIMFNIM ŽILAMA I LIMFNIM ČVOROVIMA (govedo) d. str., položaj crijevnih zavoja je donekle shematiziran TRBUŠNA UTROBA SA LIMFNIM SUDOVI VIMA I LIMFNIM ČVOROVIMA (goveče) d. str., položaj crevnih zavoja je nešto šematizovan

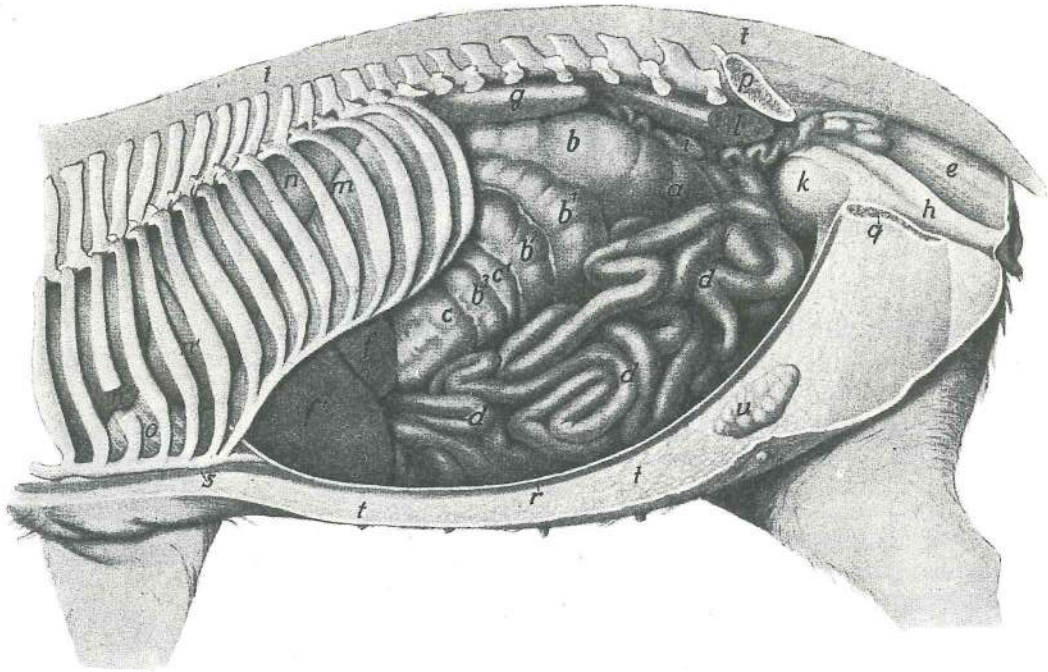
- | | | | | |
|------------|-----------------------------|------------------------|--------------------------|--------------------------|
| a | diaphragma | prepona (odrezana) | ošit (odrezan) | dijafragma (presečena) |
| b | hepar s. jecur | jetra | jetra | jetra |
| c | vesica fellea | žolčnik | žučni mjehur | žučna bešika |
| d | abomasum | siriščnik | sirište | sirište |
| d' | rumen | vamp (obrobni sp. del) | burag (ventr. rubni dio) | burag (ventr. rubni deo) |
| e, e' | duodenum | dvanajstnik | dvanaesnik | dvanaestopalačno crevo |
| f, f, f' | jejunum | tešče črevo | prazno crijevo | prazno crevo |
| g | ileum | vito črevo | vito crijevo | vito crevo |
| h | caecum | slepo črevo | slijepo crijevo | slepo crevo |
| i, i', i'' | colon, ansa prox. | kolon, začetna zanka | kolon, početni zavoj | kolon, proks. zanka |
| k | colon, ansa spiralis | kolon, spiralna zanka | kolon, spiralni zavoj | kolon, spiralni zavoj |
| k' | colon, ansa dist. | kolon, končna zanka | kolon, dist. zavoj | kolon, dist. zanka |



	I	colon, ansa dist.	kolon, končna zanka (prvi krak)	<i>colon, dist. zavoj (prvi krak)</i>
			kolon, dist. zamka (prvi krak)	
	m	rectum	danka	<i>ravno crijevo</i> pravo crevo
	n	vesica urinaria	sečnik	<i>mokračni mjehur</i> mokraćna bešika
	o	vagina	nožnica	<i>rodnica</i> usmina
	o'	vestibulum vaginae	preddvor nožnice	<i>predvorje rodnice</i> predvorje usmine
	p	vulva	sramnica	<i>stidnica</i> stidnica
	q	anus	zadnjik	<i>šupak</i> čmar
	r	ren dex.	d. ledvica (pomaknjena navzgor)	<i>d. bubreg (pomaknut gore)</i>
			d. bubreg (pomeren gore)	
	s, s'	v. cava caud.	zd. velika dovodnica	<i>strž. šuplja v.</i> kaud. šuplja v.
	t	v. portae	dverna v.	<i>portalna v.</i> portalna v.
	u, u', u''	aorta	aorta	<i>aorta</i>
	v	mm. lumbales	ledvene mišice	<i>slabinski mišići</i> slabinski mišići
	v'	crus dextrum diaphragmae	d. krak prepone	<i>d. krak ošita</i> d. krak dijafragme
	w, w'		sp. medenična stena (prerezana)	<i>ventr. zdjelična stijenka (prerezana)</i>
			ventr. karlični zid (prerezan)	
	x		sp. trebušna stena (prerezana)	<i>ventr. trbušna stijenka (prerezana)</i> ventr. trbušni zid (presečen)
	y	mamma s. uber	vime	<i>vime</i> vime
	z	pancreas	trebušna slinavka	<i>gušterača</i> gušterača
	13. B.	vertebra thoracica XIII	13. prsno vretence	<i>13. grudni kralješak</i> 13. ledjni pršljen
	6. L.	vertebra lumbalis VI	6. ledveno vretence	<i>6. slabinski kralješak</i> 6. slabinski pršljen
	K	os sacrum	križnica	<i>krstača</i> krsna kost
	S	cartilago xiphoidea	mečasti hrustanec	<i>mačasta hrskavica</i> lopatasta rskavica
	1	Inn. abomasiales dors.	zg. sirišćnikove bezgavke	<i>dorz. limfni čvorovi sirišta</i>
			dorz. limfni čvorovi sirišta	
	2	Inn. abomasiales ventr.	sp. sirišćnikove bezgavke	<i>ventr. limfni čvorovi sirišta</i>
			ventr. limfni čvorovi sirišta	
	3, 3'	Inn. hepatici	jetrne bezgavke	<i>jetreni limfni čvorovi</i> limfni čvorovi jetre
	4, 4, 4	Inn. pancreaticoduodenales	pankreatično-duodenalne bezgavke	<i>gušteračno-dvanaesnični limfni čvorovi</i> gušteračno-duodenalni limfni čvorovi
	5, 5', 5'	Inn. colici	kolonove bezgavke	<i>kolonovi limfni čvorovi</i> limfni čvorovi kolona
	6, 6	Inn. colici	kolonove bezgavke	<i>kolonovi limfni čvorovi</i> limfni čvorovi kolona
	7, 7, 7, 7	Inn. colici	kolonove bezgavke	<i>kolonovi limfni čvorovi</i> limfni čvorovi kolona
	8, 8, 8, 8, 8	Inn. jejunes	tešćečrevne bezgavke	<i>limfni čvorovi praznog crijeva</i>
			limfni čvorovi praznog creva	
	9	In. ileocolicus	vitočrevno-kolonova bezgavka	<i>limfni čvor vitog crijeva i kolona</i>
			limfni čvor vitog creva i kolona	
	10	In. caecalis	slepočrevena bezgavka	<i>limfni čvor slijepog crijeva</i> limfni čvor slijepog creva
	11	Inn. iliaci med.	sred. črevnične bezgavke	<i>med. bočni limfni čvorovi</i>
			med. bedreni limfni čvorovi	
	12, 12, 12	Inn. anorectales	zadnjikovo-dankine bezgavke	<i>limfni čvorovi šupka i ravnog crijeva</i> limfni čvorovi čmara i pravog creva
	13, 13	truncus intestinalis	skupna odvodna mezgovnica iz črevesnih bezgavk	<i>zajednički odvodni limfovod iz crijevnih limfnih čvorova</i> zajednički odvodni limfni sud iz crevnih limfnih čvorova
	13'		stranska veja od 13	<i>postrana grana od 13</i> postrana grana od 13
	14	truncus gastricus	skupna odvodna mezgovnica iz želodčnih bezgavk	<i>zajednički odvodni limfovod iz želučanih limfnih čvorova</i> zajednički odvodni limfni sud iz želučanih limfnih čvorova
	15	truncus (lymphaticus) visceralis	drobovno (mezgovno) črevesno deblo	<i>utrobni limfovod</i> crevno limfno stablo
	16	truncus (lymphaticus) lumbalis	ledveno (mezgovno) deblo	<i>slabinski limfovod</i> slabinsko limfno stablo
	17	cisterna chyli	vodnica mlečka	<i>slabinska limfna cisterna</i> slabinska limfna cisterna

Slika 382: TREBUŠNI ORGANI (prašić) I. str. TRBUŠNI ORGANI (svinja) I. str. TRBUŠNI ORGANI (svinja) I. str.

a **caecum** slepo črevo *slijepo crijevo* slepo crevo
 b **colon** kolon (začetni del) *kolon (početni dio)* kolon (početni deo)

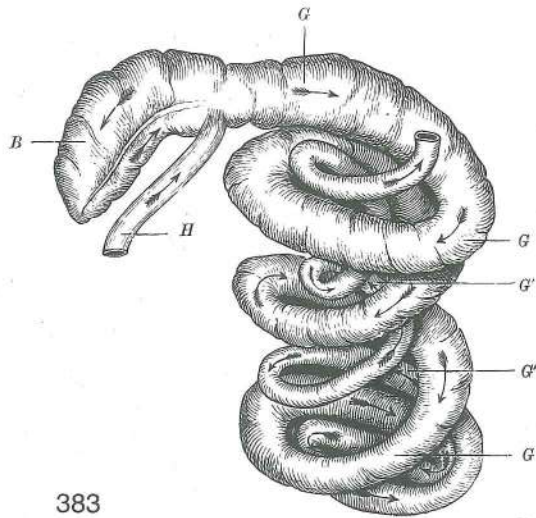


382

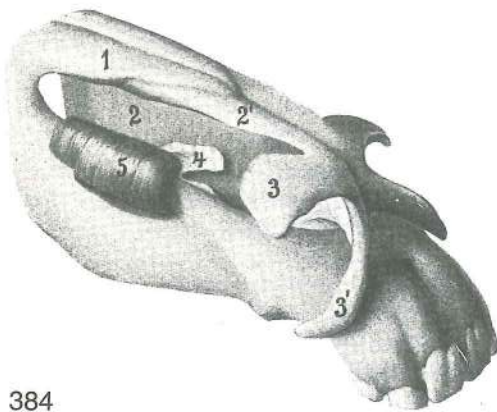
- b¹, b², b³ **colon ascendens, gyri centripetales I, II, III** navzgornji kolon, 1., 2., 3. sredotežna vijuga
 uzlazni kolon, 1., 2., 3. centripetalna vijuga ushodni kolon, 1., 2., 3. centripetalni zavoj
- c **flexura centralis** osrednji zavinek **središnji zavoj** centralni zavoj
- c' **colon ascendens, gyri centrifugalis I** navzgornji kolon, 1. sredobežna vijuga
 uzlazni kolon, 1. centrifugalna vijuga ushodni kolon, 1. centrifugalni zavoj
- d, d, d **jejunum** tešče črevo **prazno crijevo** prazno crevo
- e **rectum** danka **ravno crijevo** pravo crevo
- f **lobus hepatis sin. lat.** l. str. jetrni reženj **l. lat. režanj jetre** l. lat. režanj jetre
- f' **lobus hepatis sin. med.** l. sred. jetrni reženj **l. med. režanj jetre** l. med. režanj jetre
- g **ren sinister** l. ledvica **l. bubreg** l. bubreg
- h **vagina** nožnica **rodnica** usmina
- i **uterus s. metra** maternica **maternica** materica
- k **vesica urinaria** sečnik **mokračni mjehur** mokračna bešika
- l **mm. lumbales** ledvene m. **slabinski m.** slabinski m.
- m **diaphragma** prepona **ošit** dijafragma
- n **lobus caud. pulmonis sin.** zd. reženj l. pljuč **strž. režanj l. plućnog krila**
 kaud. režanj l. plućnog krila
- n', n'' **lobus cran. bipartitus pulmonis sin.** dvodelni spr. reženj. l. pljuč **dvodjelni pr.**
 režanj l. plućnog krila dvodelni kran. režanj l. plućnog krila
- o **pericardium** osrčnik **osrčje** srčana kesa
- p **os ilium** črevnica (prežagana) **bočna kost (prepiljena)** bedrena kost (prestrugana)
- q **symphysis pelvis** medenična zrast **zdjelična simfiza** karlična simfiza
- r **m. rectus abdominis** prema trebušna m. **ravni trbušni m.** prav trbušni m.
- s **m. pectoralis prof.** glob. prsna m. **dub. prsni m.** dub. grudni m.
- t, t **corpus adiposum** maščobna blazinica **masna naslaga** masna naslaga
- u **ln. inguinalis supf.** pov. dimeljska bezgavka **pov. preponski limfni čvor** pov. preponski limfni čvor

Slika 383: SLEPO ČREVO IN KOLONOV SPIRALASTI STOŽEC (prašič) d. str. **SLIJEPO CRIJEVO I SPIRALNI STOŽAC KOLONA (svinja) d. str.** SLEPO CREVO I SPIRALNI ZAVOJI KOLONA (svinja) d. str.

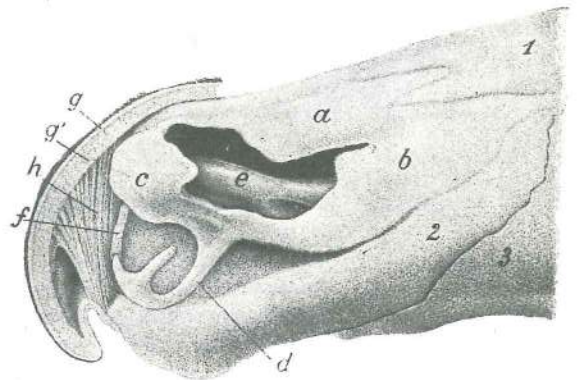
- B **caecum** slepo črevo **slijepo crijevo** slepo crevo
- G, G, G **colon ascendens, gyri centripetales** navzgornji kolon, sredotežne vijuge
 uzlazni kolon, centripetalne vijuge ushodni kolon, centripetalni zavoji
- G', G' **colon ascendens, gyri centrifugales** navzgornji kolon, sredobežne vijuge
 uzlazni kolon, centrifugalne vijuge ushodni kolon, centrifugalni zavoji
- H **ileum** vito črevo **vito crijevo** vito crevo



383



384



385

Slika 384: NOSNI HRUSTANCI (konj) odspred in z desne NOSNE RSKAVICE (konj) spreda i sa desne NOSNE HRSKAVICE (konj) sprijeda i s desne

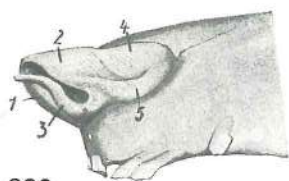
1	os nasale	nosnica	<i>nosna kost</i>	nosna kost
2	septum nasi cartilagineum	hrustančni nosni pretin	<i>hrskavična nosna pregrada</i>	hrskavična nosna pregrada
2'	cartilago nasi lat. dors.	zg. str. nosni hrustanec	<i>dorz. lat. nosna hrskavica</i>	dorz. lat. nosna hrskavica
3	cartilago alaris, lamina	krilni hrustanec, plošča	<i>krilasta hrskavica, ploča</i>	krilasta hrskavica, ploča
3'	cartilago alaris, cornu	krilni hrustanec, rog	<i>krilasta hrskavica, rog</i>	krilasta hrskavica, rog
4	cartilago nasalis accessoria med.	sred. dodatni nosni hrustanec	<i>dodatna med. nosna hrskavica</i>	med. akcesorna nosna rskavica
5	m. lat. nasi, pars ventr.	str. nosna m., sp. del	<i>lat. m. nosa, ventr. dio</i>	lat. m. nosa, ventr. deo

Slika 385: NOSNI HRUSTANCI (govedo) l. str. NOSNE HRSKAVICE (govedo) l. str. NOSNE RSKAVICE (goveče) l. str.

a	cartilago nasi lat. dors.	zg. str. nosni hrustanec	<i>dorz. lat. nosna hrskavica</i>
	lat. dorz. nosna rskavica		
b	cartilago nasi lat. ventr.	sp. str. nosni hrustanec	<i>ventr. lat. nosna hrskavica</i>
	ventr. lat. nosna rskavica		
c	cartilago nasi lat. dors., pars rostralis	zg. str. nosni hrustanec, spr. del	<i>dorz. lat. nosna hrskavica, vršni dio</i>
		dorz. lat. nosna rskavica, rostr. deo	
d	cartilago nasalis accessoria lat.	str. dodatni nosni hrustanec	<i>dodatna lat. nosna hrskavica</i>
		akcesorna lat. nosna rskavica	
e	cartilago nasalis accessoria med.	sred. dodatni nosni hrustanec	<i>dodatna med. nosna hrskavica</i>
		akcesorna med. nosna rskavica	

- f **cartilago septi nasi** nosni hrustanec (prosti rob) *hrskavica nosne pregrade*
(slobodni rub) rskavična nosna pregrada (slobodni rub)
- g **planum nasolabiale** smrček *nosno-usneno ogledalo* nosno-usneno ogledalo
- g' **planum nasolabiale** smrček, žlezna plast *nosno-usneno ogledalo, žljezdani sloj*
nosno-usneno ogledalo, žlezdani sloj
- h **m. dilatator naris apicalis** konična širivka nozdrvi *vršni raširivač nozdrva*
apikalni proširivač nozdrva
- 1 **os nasale** nosnica *nosna kost* nosna kost
- 2 **os incisivum** medčeljstnica *sjekutična kost* sekutična kost
- 3 **maxilla** zg. čeljstnica *čeljst* gornjovilična kost

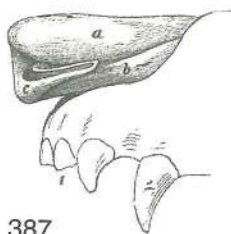
Slika 386: NOSNI HRUSTANCI (prašič) I. str. **NOSNE HRSKAVICE**
(svinja) I. str. **NOSNE RSKAVICE** (svinja) I. str.



386

- 1 **os rostri** rilčnica *rilna kost* rilna kost
- 2 **cartilago nasi lat. dors., pars rostralis** zg. str. nosni hrustanec,
spr. del *dorz. lat. nosna hrskavica, vršni dio* dorz. lat. nosna
rskavica, rostralni deo
- 3 **cartilago nasalis accessoria lat.** str. dodatni nosni hrustanec
dodatna lat. nosna hrskavica lat. akcesorna nosna rskavica
- 4 **cartilago nasi lat. dors., pars caud.** zg. str. nosni hrustanec, zd. del
dorz. lat. nosna hrskavica, strž. dio dorz. lat. nosna rskavica, kaud. deo
- 5 **cartilago nasi lat. ventr.** sp. str. nosni hrustanec *ventr. lat.*
nosna hrskavica ventr. lat. nosna rskavica

Slika 387: NOSNI HRUSTANCI (pes) I. str. **NOSNE HRSKAVICE (pas) I. str.**
NOSNE RSKAVICE (pas) I. str.



387

- a **cartilago nasi lat. dors.** zg. str. nosni hrustanec *dorz. lat. nosna*
hrskavica dorz. lat. nosna rskavica
- b **cartilago nasi lat. ventr.** sp. str. nosni hrustanec *ventr. lat.*
nosna hrskavica ventr. lat. nosna rskavica
- c **cartilago nasalis accessoria lat.** str. dodatni nosni hrustanec
dodatna lat. nosna hrskavica lat. akcesorna nosna rskavica
- 1 **dentēs incisivi** sekavci *sjekutići* sekutići
- 2 **dens caninus (raptor)** podočnik (grabivec) *očnjak* očnjak

Slika 388: PLJUČNI REŽNJI, SAPNIČNO DREVO IN BEZGAVKE (konj) **PLUČNI REŽNJEVI, BRONHALNO**
STABLO I LIMFNI ČVOROVI (konj) **PLUČNI REŽNJEVI, BRONHALNO STABLO I LIMFNI ČVOROVI (konj)**

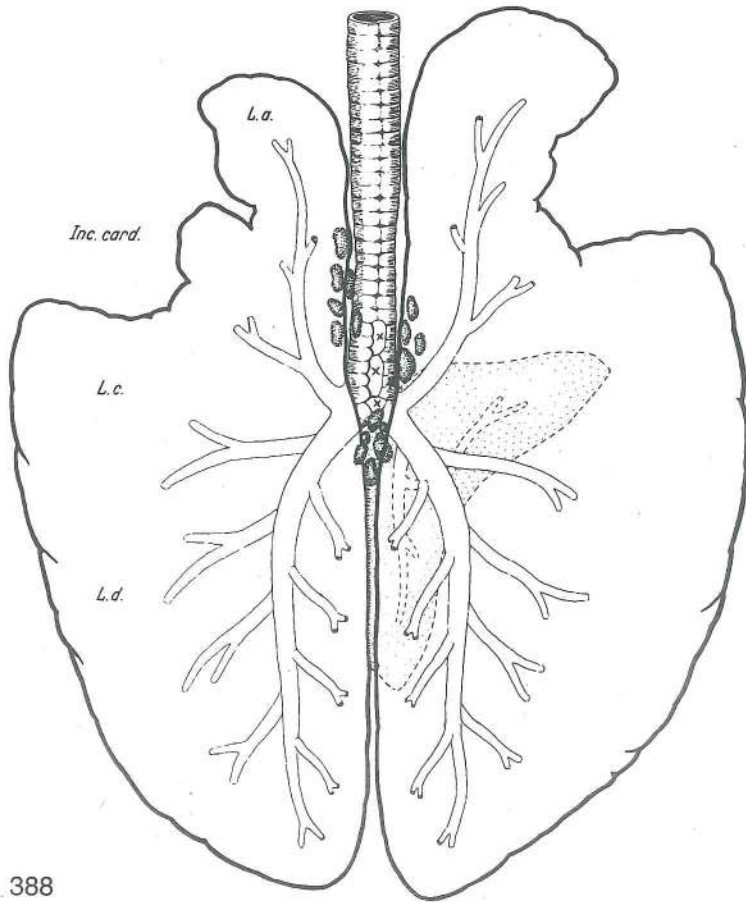
Pljuča odzgoraj, privesni reženj desnih pljuč je pikčast, njegov obris pa je črtkast. Shem. prikaz *Pluča*
odozgo, dodatni režanj desnog plućnog krila je točkast, njegov obris je crtkast. Shem. prikaz *Pluča s dorz.*
strane., akcesorni režanj desnog plućnog krila je označen tačkicama, njegov obris je prikazan isprekidanom
linijom. Šem. prikaz

- L. a. **pulmo, lobus cran.** pljuča, spr. reženj *pluća, pr. režanj* pluća, kran. režanj
- Inc. card. **incisura cardiaca pulmonis sin.** srčna zareza l. pljuč *srčana usjeklina l. plućnog*
krila srčani usek l. plućnog krila
- L. a. + L. c. = L. a. **pulmo, lobus cran.** pljuča, spr. reženj *pluća, pr. režanj* pluća, kran. režanj
- L. d. **pulmo, lobus caud.** pljuča, zd. reženj *pluća, strž. režanj* pluća, kaud. režanj

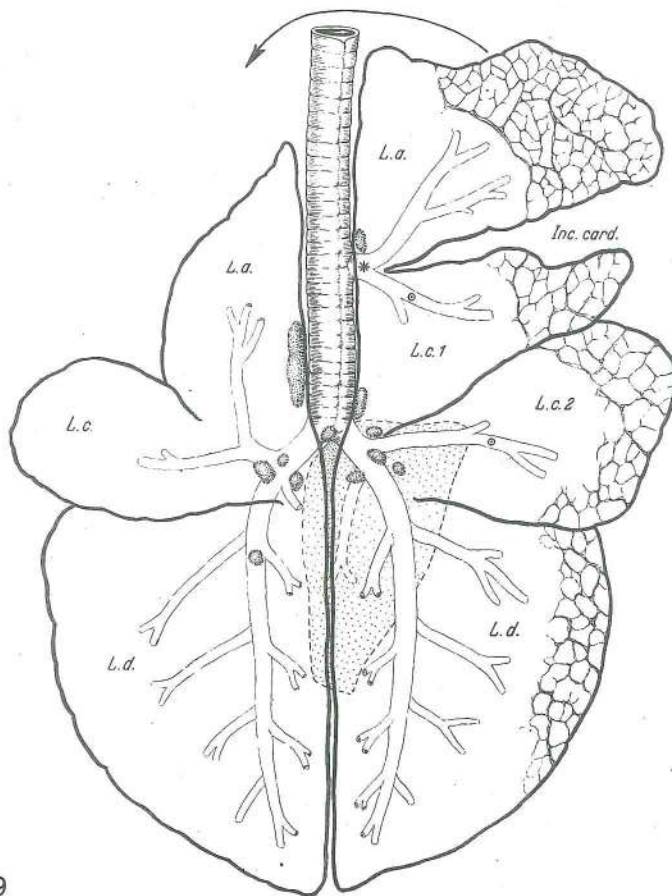
Slika 389: PLJUČNI REŽNJI, SAPNIČNO DREVO IN BEZGAVKE (govedo) **PLUČNI REŽNJEVI, BRONHALNO**
STABLO I LIMFNI ČVOROVI (govedo) **PLUČNI REŽNJEVI, BRONHALNO STABLO I LIMFNI ČVOROVI**
(goveče)

Pljuča odzgoraj, privesni reženj desnih pljuč je pikčast, njegov obris pa je črtkast. Shem. prikaz *Pluča*
odozgo, dodatni režanj desnog plućnog krila je točkast, njegov obris je crtkast. Shem. prikaz *Pluča sa*
dorz. strane, akcesorni režanj desnog plućnog krila je prikazan tačkicama, njegov oblik je prikazan isprekidanom
linijom. Šem. prikaz

- L. a. **pulmo sinister, lobus cran., pars cran.** l. pljuča, spr. reženj, spr. del *l. plućno krilo,*
pr. režanj, pr. dio l. plućno krilo, kran. režanj, kran. deo
- L. c. **pulmo sinister, lobus cran., pars caud.** l. pljuča, spr. reženj, zd. del *l. plućno krilo,*
pr. režanj, strž. dio l. plućno krilo, kran. režanj, kaud. deo
- L. d. **pulmo sinister, lobus caud.** l. pljuča, zd. reženj *l. plućno krilo, strž. režanj*
l. plućno krilo, kaud. režanj

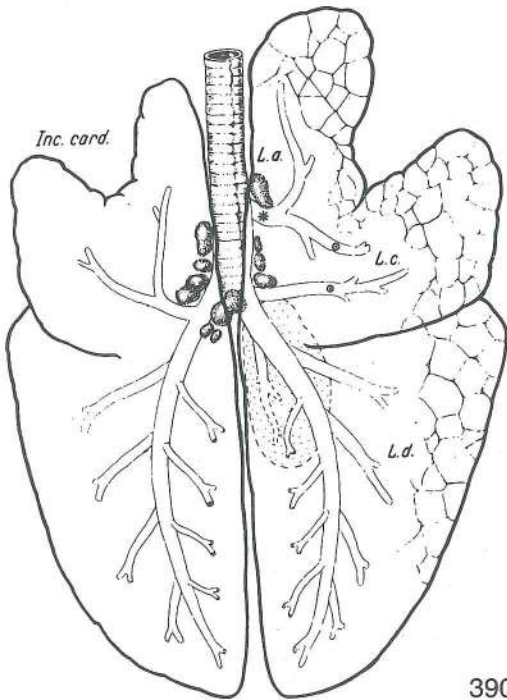


388



389

- L. a. **pulmo dexter, lobus cran., pars cran.** d. pljuča, spr. reženj, spr. del d. plućno krilo, pr. režanj, pr. dio d. plućno krilo, kran. režanj, kran. deo
- Inc. card. **incisura cardiaca pulmonis dextri** srčna zareza d. pljuč srčana usjeklina d. plućnog krila srčani usek d. plućnog krila
- L. c. 1 **pulmo dexter, lobus cran., pars caud.** d. pljuča, spr. reženj, zd. del d. plućno krilo, pr. režanj, strž. dio d. plućno krilo, kran. režanj, kaud. deo
- L. c. 2 **pulmo dexter, lobus medius** d. pljuča, srednji reženj d. plućno krilo, sred. režanj d. plućno krilo, sred. režanj
- L. d. **pulmo dexter, lobus caud.** d. pljuča, zd. reženj d. plućno krilo, strž. režanj d. plućno krilo, kaud. režanj

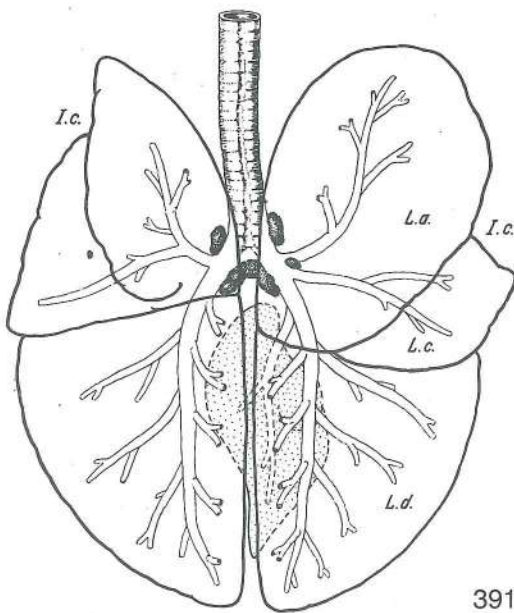


Slika 390: PLJUČNI REŽNJI, SAPNIČNO DREVO IN BEZGAVKE (prašič) **PLJUČNI REŽNJEVI, BRONHALNO STABLO I LIMFNI ČVOROVI (svinja)** PLJUČNI REŽNJEVI, BRONHALNO STABLO I LIMFNI ČVOROVI (svinja)

Pljuča odzgoraj, privesni reženj desnih pljuč je pikčast, njegov obris pa črtkast. Shem. prikaz *Pluća odzgo, dodatni režanj desnog plućnog krila je točkast, njegov obris je crtkast. Shem. prikaz* Pluća sa dorz. strane, akcesorni režanj desnog plućnog krila je prikazan tačkicama, njegov oblik je prikazan isprekidanom linijom. Šem. prikaz

- Inc. card. **incisura cardiaca pulmonis sinistri** srčna zareza l. pljuč srčana usjeklina l. plućnog krila srčani usek l. plućnog krila
- L. a. **pulmo dexter, lobus cran.** d. pljuča, spr. reženj d. plućno krilo, pr. režanj d. plućno krilo, kran. režanj
- L. c. **pulmo dexter, lobus medius** d. pljuča, srednji reženj d. plućno krilo, sred. režanj d. plućno krilo, sred. režanj
- L. d. **pulmo dexter, lobus caud.** d. pljuča, zd. reženj d. plućno krilo, strž. režanj d. plućno krilo, kaud. režanj

390



Slika 391: PLJUČNI REŽNJI, SAPNIČNO DREVO IN BEZGAVKE (pes) **PLJUČNI REŽNJEVI, BRONHALNO STABLO I LIMFNI ČVOROVI (pas)** PLJUČNI REŽNJEVI, BRONHALNO STABLO I LIMFNI ČVOROVI (pas)

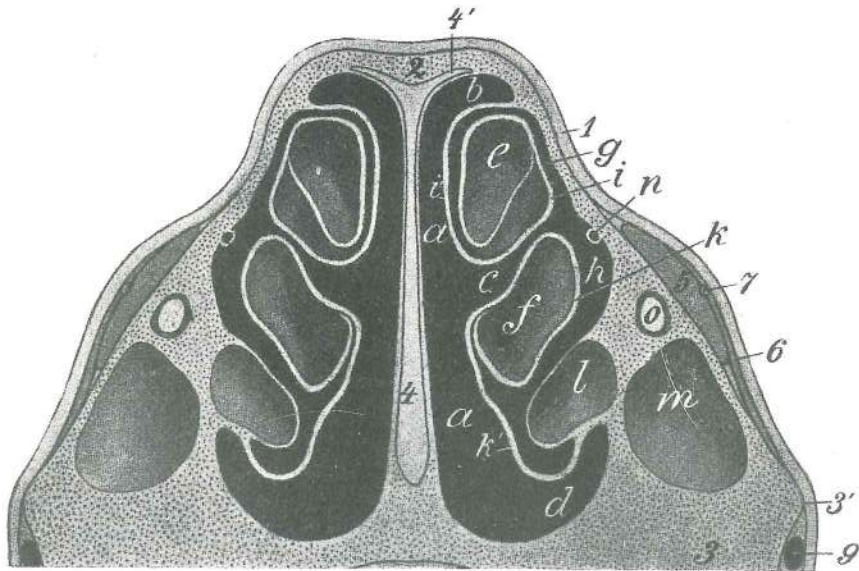
Pljuča odzgoraj, privesni reženj desnih pljuč je pikčast, njegov obris pa črtkast. Shem. prikaz *Pluća odzgo, dodatni režanj desnog plućnog krila je točkast, njegov obris je crtkast. Shem. prikaz* Pluća sa dorz. strane, akcesorni režanj desnog plućnog krila je prikazan tačkicama, njegov obris je prikazan isprekidanom linijom. Šem. prikaz

- I. c., l. c. **incisura cardiaca pulmonis sinistri, dextri** srčna zareza l., d. pljuč srčana usjeklina l., d. plućnog krila srčani usek l., d. plućnog krila
- L. a. **pulmo dex., lobus cran.** d. pljuča, spr. reženj d. plućno krilo, pr. režanj d. plućno krilo, kran. režanj
- L. c. **pulmo dex., lobus medius** d. pljuča, srednji reženj d. plućno krilo, sred. režanj d. plućno krilo, sred. režanj
- L. d. **pulmo dex., lobus caud.** d. pljuča, zd. reženj d. plućno krilo, strž. režanj d. plućno krilo, kaud. režanj

391

Slika 392: GLAVA (konj) prečni prerez skoz spr. konec obraznega grebena **GLAVA (konj) poprečni presjek u visini pr. kraja ličnog grebena** GLAVA (konj) poprečni presekok u visini pr. kraja grebena lica

- a, a **meatus nasi communis** skupni nosni prehod **zajednički nosni prohod** zajednički nosni hodnik



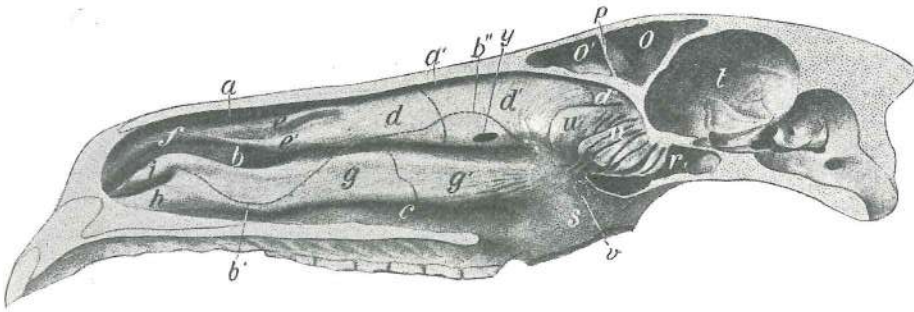
392

- | | | | | |
|-------|--|--|--|---|
| b | meatus nasi dors. | zg. nosni prehod | dorz. nosni prohod | dorz. nosni hodnik |
| c | meatus nasi medius | srednji nosni prehod | sred. nosni prohod | sred. nosni hodnik |
| d | meatus nasi ventr. | sp. nosni prehod | ventr. nosni prohod | ventr. nosni hodnik |
| e | concha nasalis dors. | zg. nosna školjka (votlina u spr. delu) | dorz. nosna školjka (šupljina u pr. dijelu) | dorz. nosna školjka (šupljina u rostr. delu) |
| f | concha nasalis ventr. | sp. nosna školjka (votlina v spr. delu) | ventr. nosna školjka (šupljina u pr. dijelu) | ventr. nosna školjka (šupljina u rostr. delu) |
| g | | dohod do e iz srednjega nosnega prehoda | dostup do e iz sred. nosnog prohoda | dostup do e iz sred. nosnog hodnika |
| h | | dohod do f iz srednjega nosnega prehoda | dostup do f iz sred. nosnog prohoda | dostup do f iz sred. nosnog hodnika |
| i, i' | concha nasalis dors. | zg. nosna školjka (koščeni listek v steni) | dorz. nosna školjka (koštani listić u stijenci) | dorz. nosna školjka (koštani list u zidu) |
| k, k' | concha nasalis ventr. | sp. nosna školjka (koščeni listek v steni) | ventr. nosna školjka (koštani listić u stijenci) | ventr. nosna školjka (koštani list u zidu) |
| l | concha nasalis ventr. | sp. nosna školjka (spr. konec zd. dela) | ventr. nosna školjka (pr. kraj strž. dijela) | ventr. nosna školjka (pr. kraj kaud. dela) |
| m | sinus maxillaris rostr. | spr. zgornječeljustnična votlina | pr. čeljusni sinus | rostr. gornjovilični sinus |
| n | ductus nasolacrimalis | solzovod | suzovod | nosno-suzni kanal |
| o | canalis infraorbitalis, n. infraorbitalis | podočni rov, podočni ž. | podočni ž. | podočni kanal, podočni ž. |
| 1 | integumentum commune | koža | koža | koža |
| 2 | os nasale | nosnica | nosna kost | nosna kost |
| 3 | maxilla | zg. čeljustnica | čeljust | gornjovilična kost |
| 3' | crista facialis | obrazni greben (spr. del) | lični greben (pr. dio) | greben lića (pr. kraj) |
| 4, 4' | septum nasi | nosni pretin | nosna pregrada | nosna pregrada |
| 5 | m. levator labii superioris | vzdigovavka | zg. ustnice | gornjousneni podizač podizač gor. usne |
| 6 | m. caninus | čeljustno-nosna m. | čeljusno-nosni m. | gornjovilično-nosni m. |
| 7 | a. angularis oculi | očesna kotna a. (prerezana) | a. očnog kuta (prerezana) | a. očnog ugla (presečena) |
| 9 | v. facialis | obrazna v. | lična v. | lična v. |

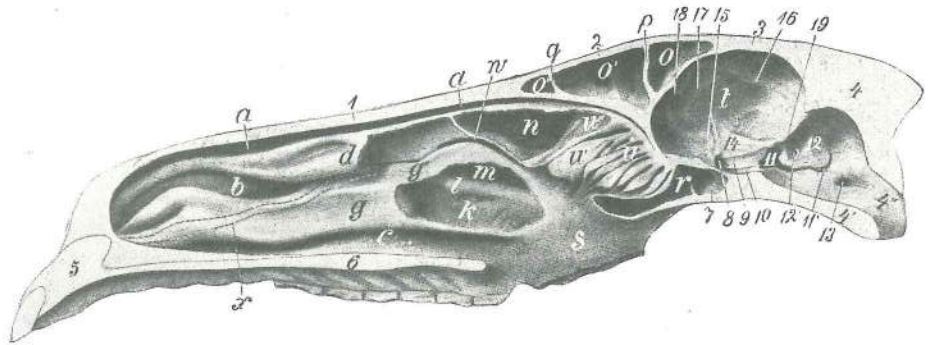
Slika 393, 394: DESNA NOSNA VOTLINA (konj) sred. str. DESNA NOSNA ŠUPLJINA (konj) med. str.
DESNA NOSNA DUPLJA (konj) med. str.

Na prvi slici je odstranjen samo nosni pretin, na drugi pa tudi velik del zg. in manjši del sp. nosne školjke. Na prvoj slici je odstranjena samo nosna pregrada, a na drugoj i znatan dio dorz. i manji dio ventr. nosne školjke. Na prvoj slici je odstranjena nosna pregrada, a na drugoj je odstranjen i veći deo dorz. i manji deo ventr. nosne školjke.

- | | | | | |
|-------|--------------------------|------------------|--------------------|--------------------|
| a, a' | meatus nasi dors. | zg. nosni prehod | dorz. nosni prohod | dorz. nosni hodnik |
|-------|--------------------------|------------------|--------------------|--------------------|



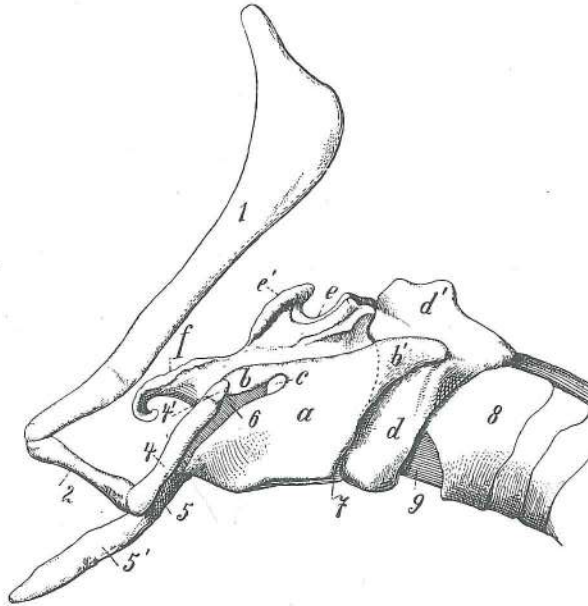
393



394

b	meatus nasi medius	srednji nosni prehod	<i>sred. nosni prohod</i>	sred. nosni hodnik
b'	meatus nasi medius	srednji nosni prehod (sp. meja spr. polovice b)	<i>sred. nosni prohod (ventr. granica pr. polovice b)</i>	sred. nosni hodnik (ventr. granica rostr. polovice b)
b''	meatus nasi medius	srednji nosni prehod (zg. meja zd. polovice b)	<i>sred. nosni prohod (dorz. granica strž. polovice b)</i>	sred. nosni hodnik (dorz. granica kaud. polovice b)
c	meatus nasi ventr.	sp. nosni prehod	<i>ventr. nosni prohod</i>	ventr. nosni hodnik
d, d', d''	concha nasalis dors.	zg. nosna školjka	<i>dorz. nosna školjka</i>	dorz. nosna školjka
e, e', f	concha nasalis dors., plica recta (f)	zg. nosna školjka, prema guba (f)	<i>dorz. nosna školjka, ravni nabor (f)</i>	dorz. nosna školjka, prav nabor (f)
g, g', g''	concha nasalis ventr.	sp. nosna školjka	<i>ventr. nosna školjka</i>	ventr. nosna školjka
h	plica basalis nasi	dnena nosna guba	<i>osnovni nosni nabor</i>	bazalni nosni nabor
i	plica alaris	krilna guba	<i>krilni nabor</i>	krilni nabor
k	concha nasalis ventr.	sp. nosna školjka (zd. del)	<i>ventr. nosna školjka (strž. dio)</i>	ventr. nosna školjka (kaud. deo)
l	canalis infraorbitalis	podočni kanal	<i>podočni kanal</i>	podočni kanal
m	spojna odprtina med zd. delom votline sp. nosne školjke in spr. delom zgornječeljustnične votline	<i>spojni otvor između kaud. dijela ventr. nosne školjke i pr. dijela čeljusnog sinusa</i>		spojni otvor između kaud. dela sinusa ventr. nosne školjke i rostr. dela gornjoviličnog sinusa
n	concha nasalis dors.	zg. nosna školjka (kavd. del brez sred. stene)	<i>dorz. nosna školjka (kaud. dio bez med. stijenke)</i>	dorz. nosna školjka (kaud. deo bez med. zida)
o	sinus frontalis	čelna votlina (zd. del)	<i>čeonni sinus (strž. dio)</i>	čeonni sinus (kaud. deo)
o'	sinus frontalis	čelna votlina (spr. del)	<i>čeonni sinus (pr. dio)</i>	čeonni sinus (rostr. deo)
o''	sinus nasalis	nosnična votlina	<i>sinus nosne kosti</i>	sinus nosne kosti
p	septum sinuum frontaliū	pretin čelničnih votlin	<i>pregrada čeonnih sinusa</i>	pregrada čeonih sinusa
q	pretin med nosnično in čelnično votlino	<i>pregrada između nosnog i čeonog sinusa</i>		pregrada između nosnog i čeonog sinusa
r	sinus sphenoidalis	zagozdnična votlina	<i>sinus klinaste kosti</i>	sinus klinaste kosti
s	sluznica nosne votline	<i>sluznica nosne šupljine</i>		sluzokoža nosne duplje
t	cavum cranii	lobanjska votlina	<i>lobanjska šupljina</i>	lobanjska duplja
u, u', u''	labyrinthus ethmoidalis	sitkin blodnjak	<i>labirint sitaste kosti</i>	labirint sitaste kosti
u'	concha nasalis media	srednja nosna školjka	<i>sred. nosna školjka</i>	sred. nosna školjka
v	foramen sphenopalatinum	zagozdnično-nebna odprtina (pokrita s sluznico)	<i>klinasto-nepčani otvor (pokriven sluznicom)</i>	klinasto-nepčani otvor (pokriven sluzokožom)

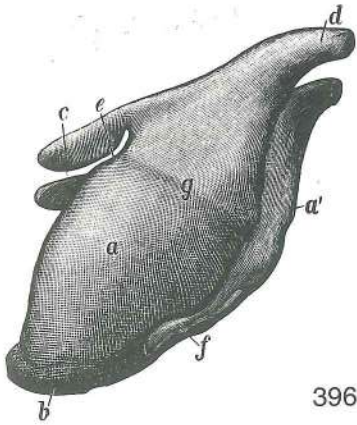
w	apertura nasomaxillaris	nosno-zgornječeljustnična odprtina	nosno-čeljustni otvor
x	canalis lacrimalis	solzni rov	suzni kanal
y		trepanacijska odprtina	trepanacijski otvor
1	os nasale	nosnica	nosna kost
2	os frontale	čelnica	čeona kost
3	os parietale	temenica	tjemena kost
4, 4', 4''	os occipitale	zatilnica	potiljna kost
5	os incisivum	medčeljustnica	sjekutična kost
6	palatum durum	trdo nebo	tvrdi nepce



395

Slika 395: GRLNI HRUSTANCI (konj) medsebojna povezava GRKLJANSKE HRŠKAVICE (konj) medusobni odnos
GRKLJANSKE RŠKAVICE (konj) medjusobni odnos

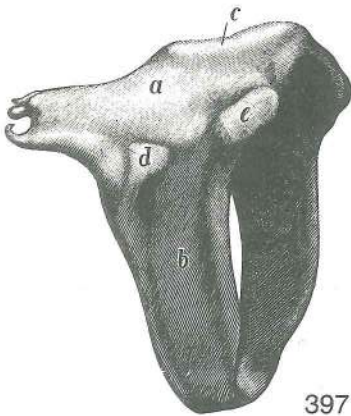
a	cartilago thyroidea	ščitasti hrustanec	štitasta hrškavica	štitasta rškavica
b	cornu orale	spr. rog	pr. rog	rostr. rog
b'	cornu caudale	zd. rog	strž. rog	kaud. rog
c	incisura thyroidea	zareza	ščitastega hrustanca	usjeklina štitaste hrškavice
d	cartilago cricoidea, arcus	kolobarčasti hrustanec, obroč	prstenasta hrškavica,	luk
d'	cartilago cricoidea, lamina, proc. muscularis	kolobarčasti hrustanec, plošča,	prstenasta rškavica, ploča,	mišični izd.
e	cartilago arytaenoidea	piramidasti hrustanec	ljevka hrškavica	levkasta rškavica
e'	proc. corniculatus	rogličasti pod.	roškasti izd.	rogljasti izd.
f	epiglottis	poklopec	poklopac	poklopac
1	stylohyoideum	srednja veja jezičnice, stilohtoid	srednja grana jezične jezične kosti, stilohtoid	srednja grana jezične jezične kosti, stilohtoid
2	ceratohyoideum	rogec jezičnice, keratohoid	mali rog jezične kosti, keratohoid	mali rog jezične kosti, keratohoid
4, 4'	thyrohyoideum	rog jezičnice, tirohtoid (s hrustancem)	veliki rog jezične kosti, tirohtoid (s hrškavicom)	veliki rog jezične kosti, tirohtoid (sa rškavicom)
5	basihyoideum	telo jezičnice	trup jezične kosti	baza jezične kosti
5'	proc. lingualis	jezični pod.	jezični izd.	jezični izd.
6	membrana thyrohyoidea	ščitno-jezičnična opna	jezično-štitasta opna	jezično-štitasta opna
7	lig. cricothyroidea	kolobarčno-ščitna vez	prstenasto-štitasta sveza	prstenasto-štitasti lig.
8	cartilago trachealis I	1. sapnikov hrustanec	1. dušnička hrškavica	1. dušnička rškavica
9	lig. cricotracheale	kolobarčno-sapnikova vez	prstenasto-dušnička sveza	prstenasto-dušnički lig.



396

Slika 396: ŠČITASTI HRUSTANEC (konj) l. str. ŠTITASTA HRSKAVICA (konj) l. str. ŠTITASTA RSKAVICA (konj) l. str.

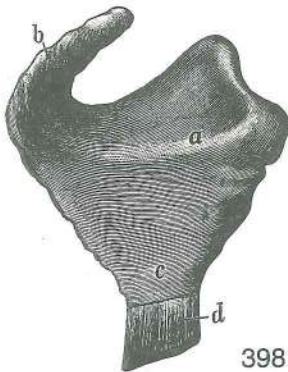
- a **cartilago thyroidea, lamina sin.** ščitasti hrustanec, l. plošča štitasta hrskavica, l. ploča štitasta rskavica, l. ploča
- a' **cartilago thyroidea, lamina dex.** ščitasti hrustanec, d. plošča štitasta hrskavica, d. ploča štitasta rskavica, d. ploča
- b **prominentia laryngea** grlna štrlina grkljansko izbočenje grkljansko izbočenje
- c **cornu rostrale** spr. rog pr. rog rostr. rog
- d **cornu caudale** zd. rog strž. rog kaud. rog
- e **incisura thyroidea cran.** spr. zarez za ščitastega hrustanca pr. štitasta usjeklina kran. usek štitaste rskavice
- f **incisura thyroidea caud.** zd. zarez za ščitastega hrustanca strž. štitasta usjeklina kaud. usek štitaste rskavice
- g **linea obliqua** poševna črta kosa linija kosa linija



397

Slika 397: KOLOBARČASTI HRUSTANEC (konj) d. str. PRSTENASTA HRSKAVICA (konj) d. str. PRSTENASTA RSKAVICA (konj) d. str.

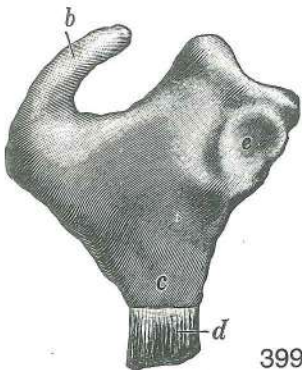
- a **cartilago cricoidea, lamina** kolobarčasti hrustanec, plošča prstenasta hrskavica, ploča prstenasta rskavica, ploča
- b **cartilago cricoidea, arcus** kolobarčasti hrustanec, obroč prstenasta hrskavica, luk prstenasta rskavica, luk
- c **proc. muscularis** mišični pod. mišični izd. mišični izd.
- d sklepna pl. za ščitasti hrustanec zglobna pov. za štitastu hrskavicu zglobna pov. za štitastu rskavicu
- e sklepna pl. za piramidasti hrustanec zglobna pov. za ljevkastu hrskavicu zglobna pov. za levkastu rskavicu



398

Slika 398: LEVI PIRAMIDASTI HRUSTANEC (konj) str. pl. LIJEVA LJEVKASTA HRSKAVICA (konj) lat. pov. LEVA PIRAMIDALNA RSKAVICA (konj) lat. pov.

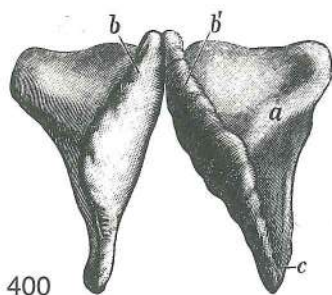
- a **proc. muscularis** mišični pod. mišični izd. mišični izd.
- b **proc. corniculatus** rogljičasti pod. roškasti izd. rogljasti izd.
- c **proc. vocalis** glasilni pod. glasnični izd. glasni izd.
- d **lig. vocale** glasilna vez glasnična sveza glasni lig.



399

Slika 399: DESNI PIRAMIDASTI HRUSTANEC (konj) sred. pl. DESNA LJEVKASTA HRSKAVICA (konj) med. str. DESNA PIRAMIDALNA RSKAVICA (konj) med. str.

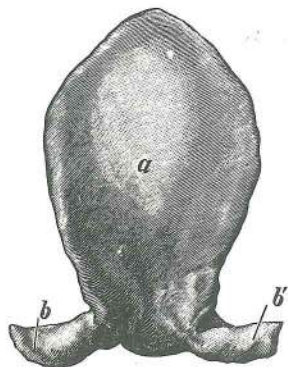
- b **proc. corniculatus** rogljičasti pod. roškasti izd. rogljasti izd.
- c **proc. vocalis** glasilni pod. glasnični izd. glasni izd.
- d **lig. vocale** glasilna vez (odrezana) glasnična sveza (odsječena) glasni lig. (odsečen)
- e sklepna pl. za kolobarčasti hrustanec zglobna pov. za prstenastu hrskavicu zglobna pov. za prstenastu rskavicu



400

Slika 400: PIRAMIDASTA HRUSTANCA (konj) spr. str. LJEVKASTE HRSKAVICE (konj) pr. str. PIRAMIDALNE RSKAVICE (konj) pr. str.

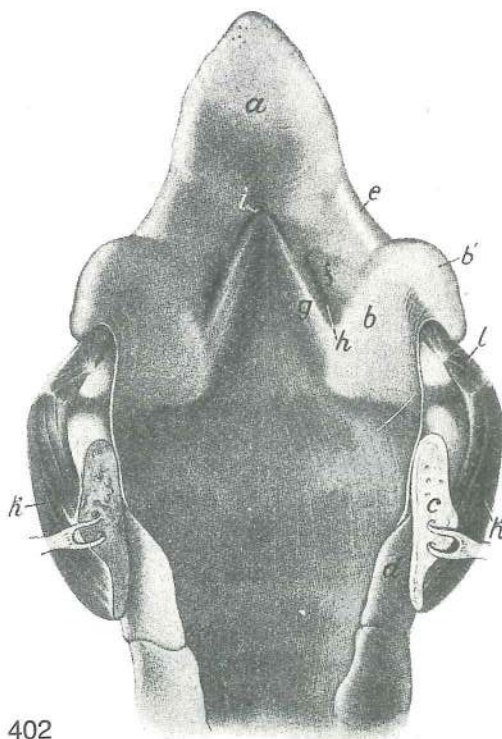
- a **proc. muscularis** mišićni pod. mišićni izd.
mišićni izd.
b, b' **proc. corniculatus** rogljičasti pod. roškasti izd.
rogljasti izd.
c **proc. vocalis** glasilni pod. glasnični izd.
glasni izd.



401

Slika 401: POKLOPEC (konj) grlna pl. POKLOPAC (konj) grkljanska pov. GRKLJANSKI POKLOPAC (konj) grkljanska pov.

- a **epiglottis** poklopec poklopac grkljanski poklopac
b, b' **proc. cuneiformis** klinasti pod. klinasti izd.
klinasti izd.

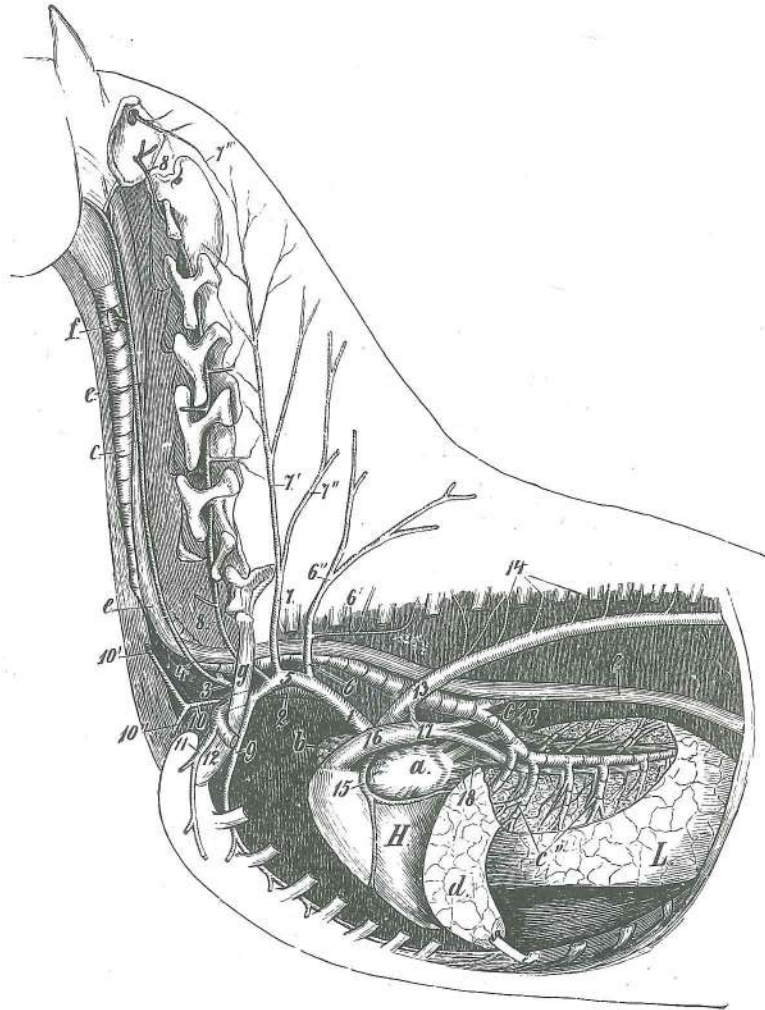


402

Slika 402: GRLO (konj) zg. stena po sredini prerezana GRKLJAN (konj) dorz. stijenka presečena u medijanoj ravnini GRKLJAN (konj) dorz. zid presečen u medijanoj ravnini

- a **epiglottis** poklopec poklopac grkljanski poklopac
b **cartilago arytaenoidea** piramidasti hrustanec ljevkasta hrskavica
piramidalna rskavica
b' **proc. corniculatus** rogljičasti pod. roškasti izd. rogljasti izd.
c **cartilago cricoidea, lamina** kolobarčasti hrustanec, plošča (po sredini prerezana)
prstenasta hrskavica, ploča (medijano presečena) prstenasta rskavica, ploča
(medijano presečena)
d **cartilago trachealis I** 1. sapnikov hrustanec 1. dušnička hrskavica
1. dušnička rskavica
e **plica aryepiglottica** piramidno-poklopčeva guba ljevkasto-poklopčani nabor
piramidalno-epiglottični nabor

- f **plica vestibularis** predvorna guba *predvorni nabor* predvorni nabor
 g **plica vocalis** glasilna guba *glasnični nabor* glasni nabor
 h **ventriculus laryngis lat.** str. grlni žepič *lat. grkljanska vrećica*
 lat. komora grkljana
 i **ventriculus laryngis medianus** središčni grlni žepič *središnja grkljanska vrećica*
 središnja komora grkljana
 k **m. cricoarytaenoideus dors.** zg. kolobarčno-piramidna m. *dorz. prstenasto-ljevkasti m.* dorz. m. prstenasto-ljevkaste rskavice
 l **m. arytaenoideus transv.** prečna piramidna m. *poprečni ljevkasti m.* poprečni m. ljevkastih rskavica

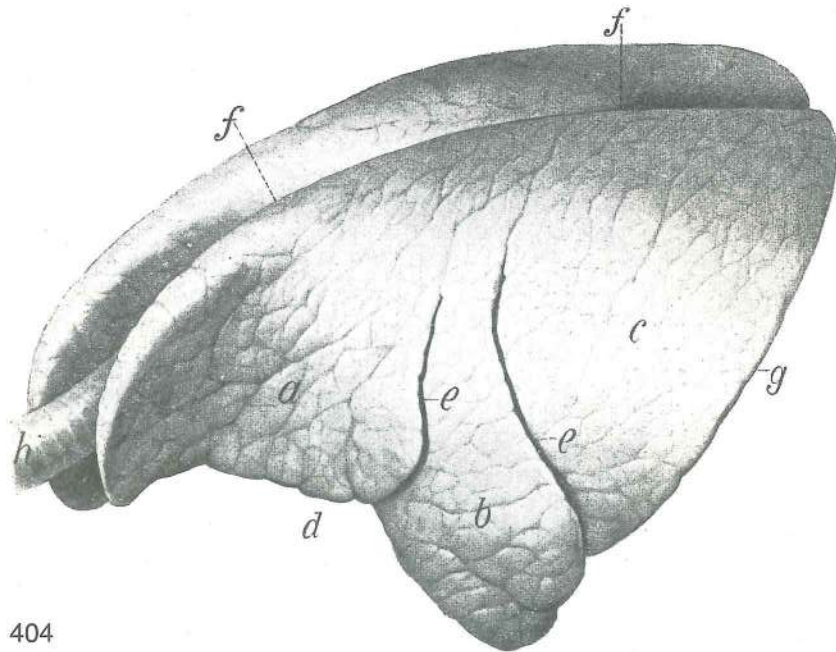


403

Slika 403: SPREDNJI DEL TRUPA (konj) I. lat. stena prsne votline je odstranjena *PREDNJI DIO TRUPA (konj) I.*
 lat. stijenka grudne šupljine je odstranjena *PREDNJI DEO TRUPA (konj) I.* lat. zid. grudne duplje je odstranjen

- H **cor s. cordia** srce srce srce
 L **pulmo** pljuča *pluća* pluća
 a **auricula cordis sin.** l. srčni uhliječ *l. srčana uška* l. srčana uška
 b **auricula cordis dex.** d. srčni uhliječ *d. srčana uška* d. srčana uška
 c **trachea** sapnik *dušnik* dušnik
 c' **bronchus principalis sin.** l. glavna sapnica *l. glavni dušnjak* l. glavni bronhus
 c'' **bronchus lobaris** reženjska sapnica *dušnjak reznja* bronhus reznja
 d **lobus cran.** spr. reženj *pr. režanj* kran. režanj
 e, e, e **oesophagus** požiralnik *jednjak* jednjak
 f **glandula thyroidea** ščitnica *štitnjača* štitasta žlezda
 g **costa I** 1. rebro 1. rebro 1. rebro
 1, 2 **truncus brachiocephalicus** nadlaktno-doglavno deblo *nadlaktično-glavino deblo*
 nadlaktatno-glaveno stablo
 3 **truncus bicaroticus** dvokarotidno deblo *dvokarotidno deblo* dvokarotidno
 stablo
 4 **a. carotis communis sin.** l. skupna karotida *l. zajednička karotidna a.* l. zajednička
 karotidna a.

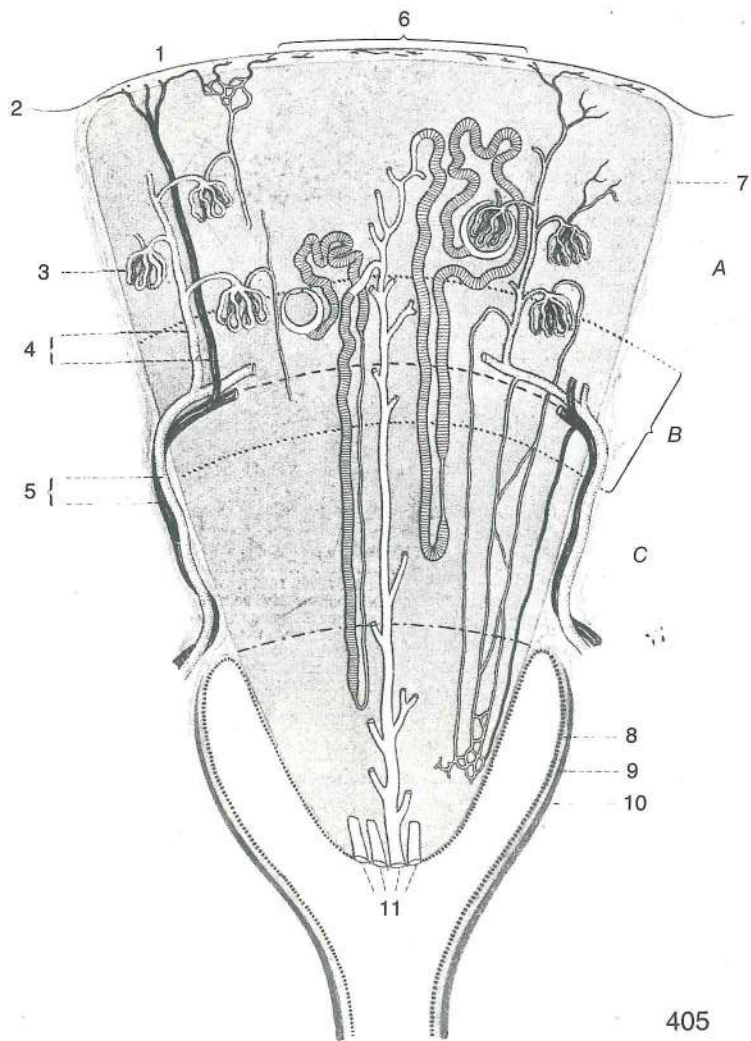
- 5 **a. subclavia sin.** l. podključnična a. l. potključnjačna a. l. potključnjačna a.
 6 **truncus costocervicalis** rebarno-vratno deblo rebreno-vratno deblo
 rebarno-vratno stablo
 6' **a. intercostalis suprema** najvišja medrebrna a. najgornja medurebrna a.
 najgornja medjurebrna a.
 6'' **a. scapularis dors.** zg. plečna a. dorz. lopatična a. dorz. lopatična a.
 7, 7', 7'' **a. cervicalis prof., ramus ascendens, ramus transversus** glob. vratna a.,
 navzgornja veja, prečna veja dub. vratna a., uzlazna grana, poprečna grana
 dub. vratna a., ushodna grana, poprečna grana
 7''' **a. cervicalis prof., anastomosis cum a. occipitali** glob. vratna a., anastomoza
 z zatiljno a. dub. vratna a., anastomoza sa zatiljnom a. dub. vratna a.,
 anastomoza sa potiljnom a.
 8 **a. vertebralis** vretenčna a. kralješčana a. pršljenska a.
 8' **a. vertebralis, anastomosis cum a. occipitali** vretenčna a., anastomoza z zatiljno a.
 kralješčana a., anastomoza sa zatiljnom a. pršljenska a., anastomoza sa potiljnom a.
 9 **a. thoracica int.** not. prsna a. nut. grudna a. unut. grudna a.
 10, 10', 10'' **a. cervicalis supf., ramus ascendens, ramus deltoideus** pov. vratna a., navzgornja
 veja, deltoidna veja pov. vratna a., uzlazna grana, deltoidna grana pov. vratna a.,
 ushodna grana, deltoidna grana
 11 **a. thoracica ext.** zun. prsna a. vanj. grudna a. spolj. grudna a.
 12 **a. axillaris** pazdušna a. pazušna a. pazušna a.
 13 **arcus aortae** aortni lok luk aorte luk aorte
 14 **aa. intercostales** medrebrne a. (5. do 12.) medurebrne a. (5. do 12.)
 medjurebrne a. (5. do 12.)
 15 **a. coronaria sin.** l. venčna a. l. krunska srčana a. l. koronarna srčana a.
 16 **truncus pulmonalis** deblo pljučnih a. deblo plućnih a. stablo plućnih a.
 17 **lig. arteriosum** arterijska vez arterijska sveza arterijski lig.
 18, 18 **vv. pulmonales** pljučne v. plućne v. plućne v.



404

Slika 404: PLJUČA (govedo) PLUČA (govedo) PLUČA (goveče)

- a **pulmo sinister, lobus cran., pars cran.** l. pljuča, spr. reženj, spr. del l. plućno
 krilo, pr. režanj, pr. dio l. plućno krilo, kran. režanj, kran. deo
 b **pulmo sinister, lobus cran., pars caud.** l. pljuča, spr. reženj, zd. del l. plućno
 krilo, pr. režanj, strž. dio l. plućno krilo, kran. režanj, kaud. deo
 c **pulmo sinister, lobus caud.** l. pljuča, zd. reženj l. plućno krilo, strž. režanj
 l. plućno krilo, kaud. režanj
 d **incisura cardiaca** srčna zareza srčana usjeklina srčani usek
 e, e **fissura interlobaris cran., caud.** medreženjska poka, spr., zd. medurežanjjska
 usjeklina, pr., strž. medjurežanjjski usek, kran., kaud.
 f, f **margo obtusus** topi rob zaobljeni rub tup rub
 g **margo acutus** ostri rob oštri rub oštar rub
 h **trachea** sapnik dušnik dušnik

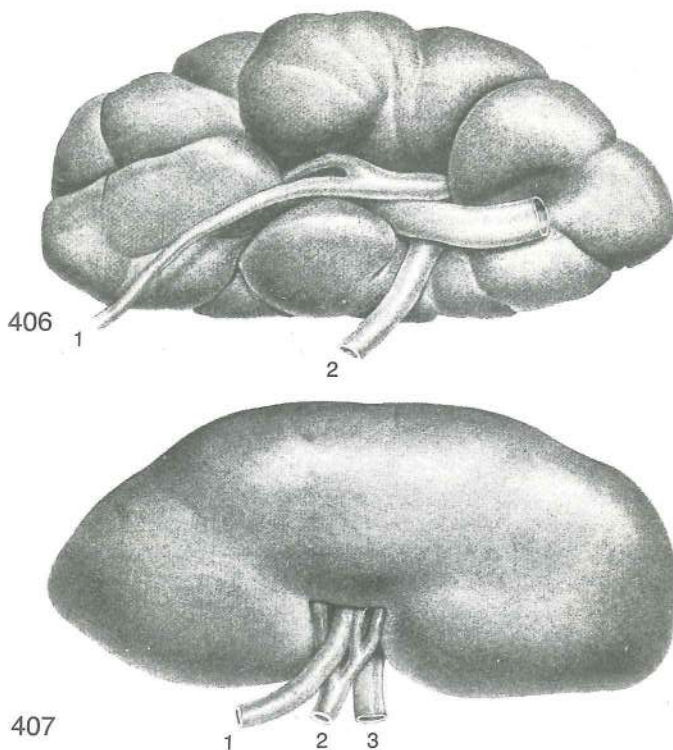


Slika 405: LEDVIČNI REŽENJ — LEDVIČKA shem. prikaz BUBREŽNI REŽANJ — BUBREŽIĆ shem. prikaz

- 1 **v. stellata** zvezdasta v. zvezdasta v. zvezdasta v.
- 2 **capsula serosa** serozna ovojnica serozna ovojnica serozni omotač
- 3 **glomerulus** klobčić klupko klupče
- 4 **a., v. corticalis radiata s. interlobularis** žarkasta skorjina ali medrežnjična a., v. zrakasta korina ili medurežnjična a., v. zrakasta korina ili medjurežnjična a., v.
- 5 **a., v. interlobaris** medreženjska a., v. medurežna a., v. medjurežanjska a., v.
- 6 **lobulus** reznjić reznjić reznjić
- 7 **capsula fibrosa** čvrsta ovojnica fibrozna čahura fibrozna čaura
- 8, 9, 10 **calix renalis, mucosa, muscularis, adventitia** ledvična čašica, sluznica, mišićna pl., vezivna pl. bubrežna čašica, sluznica, mišićni sloj, vezivnotkivni sloj bubrežna čašica, sluzokoža, mišićni sloj, vezivnotkivni sloj
- 11 **ductus papillares** bradavični vodi kanalići bubrežne bradavice kanali bubrežne bradavice
- A **cortex renalis** ledvična skorja bubrežna kora bubrežna kora
- B **medulla renis, stratum subcorticale** ledvična sredica, podskorjina pl. bubrežna srž, potkorni sloj bubrežna srž, potkorni sloj
- C **medulla renis, zona intermedia** ledvična sredica, vmesna cona bubrežna srž, središnja zona bubrežna srž, središnja zona
- D **medulla renis, zona basalis** ledvična sredica, bazalna cona bubrežna srž, bazalna zona bubrežna srž, bazalna zona
- E **papila renalis** ledvična bradavica bubrežna bradavica bubrežna bradavica

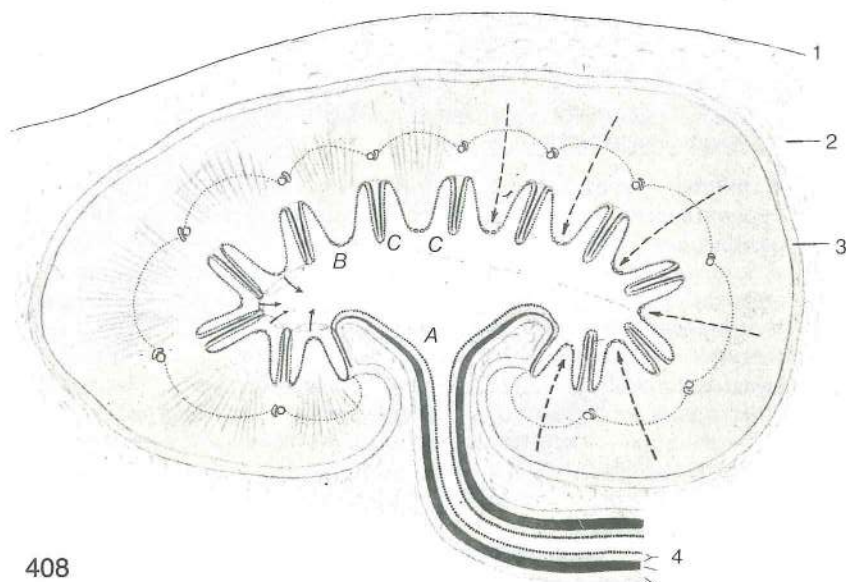
Slika 406: LEDVICA (govedo) brazdasta većbradavična BUBREG (govedo) izbrazdani mnogobradavičasti BUBREG (goveče) izbrazdani višebradavičasti

- 1 **ureter** sečevod mokraćovod mokraćovod
- 2 **a. renalis** ledvična a. bubrežna a. bubrežna a.



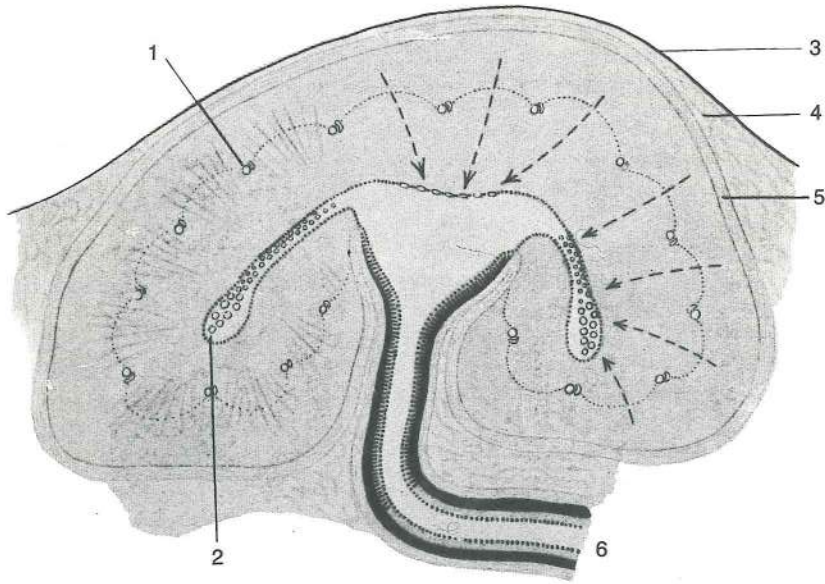
Slika 407: LEDVICA (prašič) gladka večbradavična BUBREG (svinja) glatki mnogobradavičasti BUBREG (svinja) glatki višebadavičasti

- | | | | | |
|---|-------------------|-------------|--------------------|-------------|
| 1 | ureter | sečevod | <i>mokračovod</i> | mokračovod |
| 2 | a. renalis | ledvična a. | <i>bubrežna a.</i> | bubrežna a. |
| 3 | v. renalis | ledvična v. | <i>bubrežna v.</i> | bubrežna v. |



Slika 408: LEDVICA (prašič), gladka večbradavična, shem. prikaz BUBREG (svinja), glatki mnogobradavičasti, shem. prikaz BUBREG (svinja), glatki višebadavičasti, šem. prikaz

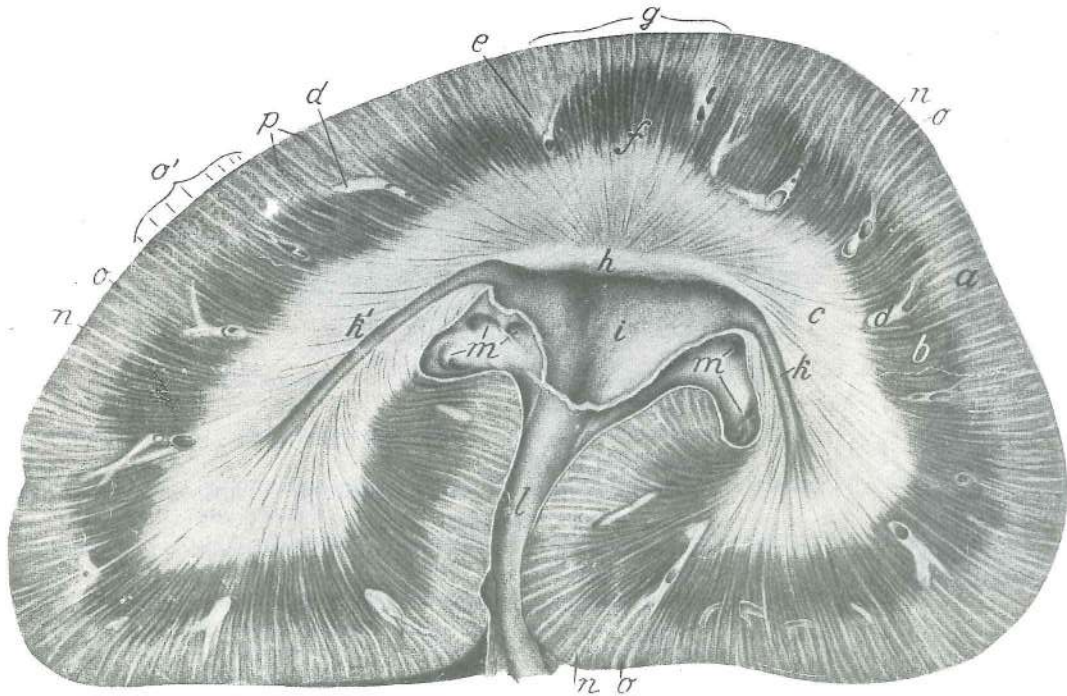
- | | | | | |
|------|---|--|---------------------------|--------------------|
| 1 | capsula serosa | serozna ovojnica | <i>serozna ovojnica</i> | serozni omotač |
| 2 | capsula adiposa | maščobna ovojnica | <i>masna čahura</i> | masna čaura |
| 3 | capsula fibrosa | čvrsta ovojnica | <i>fibrozna čahura</i> | fibrozna čaura |
| 4 | ureter, mucosa, muscularis, adventitia | sečevod, sluznica, mišična plast, vezivna pl. mokračovod, sluznica, mišični sloj, vezivnotkivni sloj | | |
| A | pelvis renalis | ledvični meh | <i>bubrežna zdjelica</i> | bubrežna karlica |
| B | papilla renalis | ledvična bradavica | <i>bubrežna bradavica</i> | bubrežna bradavica |
| C, C | calix renalis | ledvična čaša | <i>bubrežna čašica</i> | bubrežna čašica |



409

Slika 409: LEDVICA (konj) gladka enobradavična, shem. prikaz BUBREG (konj) glatki jednobradavičasti, shem. prikaz BUBREG (konj) glatki jednobradavičasti, šem. prikaz

- | | | | | |
|---|----------------------------|---------------------|------------------|-----------------------|
| 1 | a., v. interlobaris | medreženjska a., v. | međurežna a., v. | medjurežanjska a., v. |
| 2 | recessus terminalis | končno zakotje | završni izvratak | završni džep |
| 3 | capsula serosa | serozna ovojnica | serozna ovojnica | serozni omotač |
| 4 | capsula adiposa | maščobna ovojnica | masna čahura | masna čaura |
| 5 | capsula fibroza | čvrsta ovojnica | fibrozna čahura | fibrozna čaura |
| 6 | ureter | sečevod | mokračvod | mokračvod |

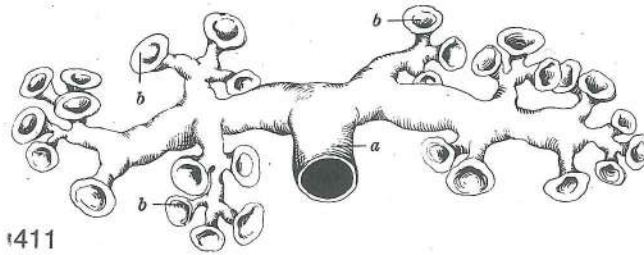


410

Slika 410: LEVA LEDVICA (konj) razpolovni prezek LIJEVI BUBREG (konj) podužni presjek LEVI BUBREG (konj) uzdužni presek

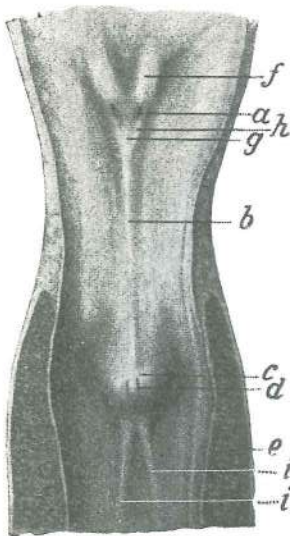
- | | | | | |
|---|---|---|--|--|
| a | cortex renis | ledvična skorja | bubrežna kora | bubrežna kora |
| b | medulla renis, stratum subcorticale | ledvična sredica, podskorjina pl. | bubrežna srž, potkorni sloj | bubrežna srž, potkorni sloj |
| c | medulla renis, zona intermedia, zona basalis | ledvična sredica, vmesna cona, bazalna cona | bubrežna srž, središnja zona, bazalna zona | bubrežna srž, središnja zona, bazalna zona |
| d | aa. et vv. subcorticales | podskorjine a. in v. | potkorne a. i v. | podkorne a. i v. |

e	columna renalis	ledvični stebriček	<i>bubrežni stub</i>	bubrežni stub
f	pyramis medullaris	središčna piramida	<i>sržna piramida</i>	sržna piramida
g	lobus renalis s. renculus	ledvični režanj ali ledvička	<i>bubrežni režanj ili bubrežić</i>	bubrežni režanj ili bubrežić
h	papilla renalis	ledvična bradavica	<i>bubrežna bradavica</i>	bubrežna bradavica
i	pelvis renalis	ledvični meh	<i>bubrežna zdjelica</i>	bubrežna karlica
k, k'	recessus terminales (tubuli maximi)	končni zakotji (največji zbirni cevki)		
		<i>završni izvraci (največi sabirni kanali)</i>	<i>završni džepovi (največi sabirni kanali)</i>	
l	ureter	sečevod	<i>mokračovod</i>	mokračovod
m, m		velike v.	<i>velike v.</i>	velike v.
n, n, n	cortex renis, pars radiata	ledvična skorja, žarkasti del	<i>bubrežna kora, zrakasti dio</i>	bubrežna kora, zrakasti deo
o, o, o	cortex renis, pars convoluta s. glomerulosa	ledvična skorja, zviti ali klobčičasti del (zrnat)	<i>bubrežna kora, savijeni ili klupčasti dio (zrnat)</i>	bubrežna kora, savijeni ili klupčasti deo (zrnast)
p		krvne žile v ledvični skorji	<i>krvne žile u bubrežnoj kori</i>	krvni sudovi u bubrežnoj kori



Slika 411: LEDVIČNE ČAŠE (govedo) korozivni preparat *BUBREŽNE ČAŠICE (govedo) korozivni preparat*
 BUBREŽNE ČAŠICE (goveče) korozivni preparat

a	ureter	sečevod	<i>mokračovod</i>	mokračovod
b, b, b	calices renales	ledvične čaše	<i>bubrežne čašice</i>	bubrežne čašice



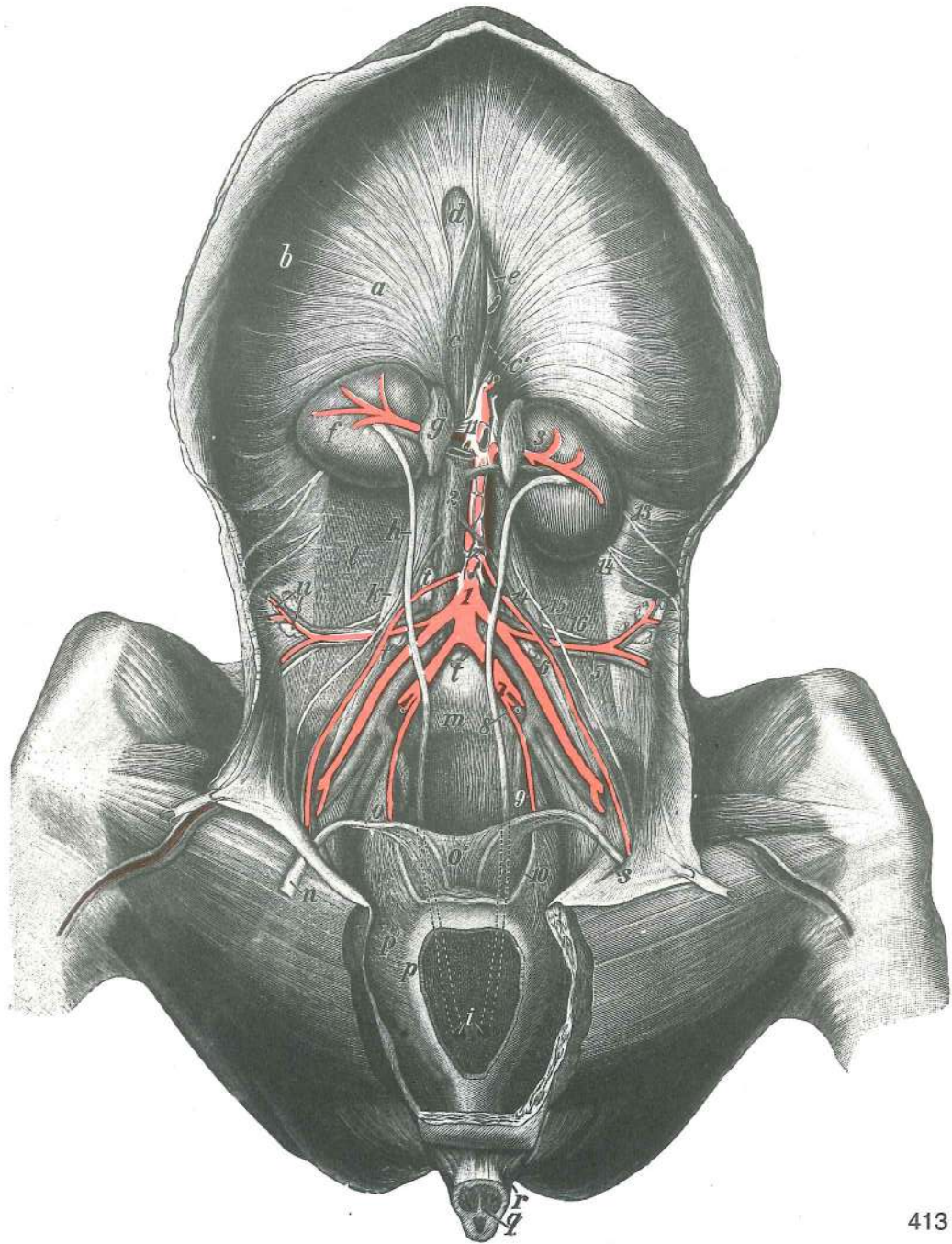
412

Slika 412: SEČNIKOV VRAT IN ZAČETEK SEČNICE (bik) *VRAT MOKRAČNOG MJEHURA I POČETAK MOKRAČNICE (bik)*
 VRAT MOKRAČNE BEŠIKE I POČETAK MOKRAČNE CEVI (bik)

a	ostium ureteris	sečevodovo ustje	<i>ušče mokračovoda</i>	ušče mokračovoda
b	crista urethralis	sečnični greben	<i>greben mokračnice</i>	greben mokračne cevi
c	colliculus seminalis	semenska kopica	<i>sjemeni brežuljak</i>	semeni brežuljak
d	ostium ejaculatorium	izlivno ustje	<i>izljevni otvor</i>	izlivni otvor
e	m. urethralis	sečnična m.	<i>mokraničnični m.</i>	m. mokračne cevi
f	columna ureterica	sečevodov stebriček	<i>mokračovodni stubič</i>	stubič mokračovoda
g	trigonum vesicae	sečnikov trikotnik	<i>trokut mokračnog mjehura</i>	trougao mokračne bešike
h	plica urethralis	sečevodova guba	<i>mokračovodni nabor</i>	mokračovodov nabor
i, i	frenula cristae urethralis	vezici sečničnega grebena		<i>vezice grebena mokračnice</i>
		<i>vezice grebena mokračne cevi</i>		

Slika 413: SEČNI ORGANI, KRVNE ŽILE IN ŽIVCI (konj) ledje, sp. str. *MOKRAČNI ORGANI, KRVNE ŽILE I ŽIVCI (konj) slabinsko p., ventr. str.*
 MOKRAČNI ORGANI, KRVNI SUDOVI I ŽIVCI (konj) slabinski p., ventr. str.

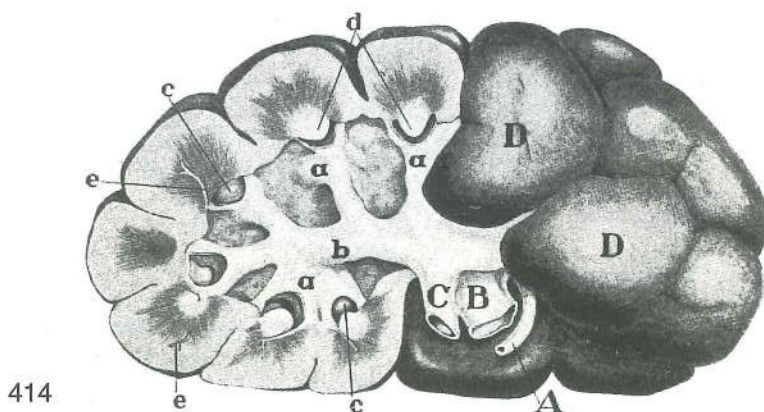
a	diaphragma, centrum tendineum	prepona, kitasta sredina	<i>ošit, tetivasto središte</i>	dijafragma, tetivasti centar
b	diaphragma, pars costalis	prepona, rebri del	<i>ošit, rebreni dio</i>	dijafragma, rebarni deo
c	crus dextrum	d. krak	<i>d. krak</i>	d. krak
c'	crus sinistrum	l. krak	<i>l. krak</i>	l. krak



413

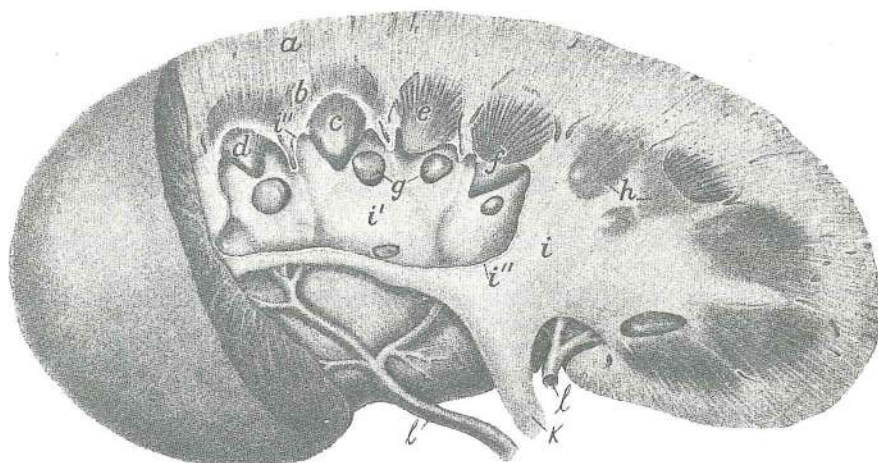
- d **foramen v. caevae** odprtina za veliko dovodnico *otvor strž. šuplje v.* otvor za kaud. šuplju v.
- e **oesophagus** požiralnik (odrezan) *jednjak (odrezan)* jednjak (odsečen)
- f **ren dexter** d. ledvica *d. bubreg* d. bubreg
- g **glandula suprarenalis dex.** d. nadobistnica *d. nadbubrežna žlijezda* d. nadbubrežna žlezda
- h **ureter dexter** d. sečevod *d. mokraćovod* d. mokraćovod
- i, i **ostium ureteris** ustje sečevoda *ušće mokraćovoda* ušće mokraćovoda
- k **m. psoas minor** manjša ledvena m. *mali slabinski m.* mali slabinski m.
- l **m. psoas major** večja ledvena m. (pokriva jo črevnična fascija) *veliki slabinski m.* (pokriva ga slabinska fascija)
- m **promontorium** brdce *promonturij* rt krsne kosti
- n **funiculus spermaticus** semenko povescmo *sjemensko uže* semena vrpca
- o **ductus deferens** semenovod *sjemenovod* semenovod
- o' **plica urogenitalis** sečno-spolna guba *mokračno-spolni nabor* mokračno-genitalni nabor
- p **vesica urinaria** sečnik (brez spodnje stene) *mokračni mjehur (bez ventr. stijenke)* mokračna bešika (bez ventr. zida)

p'	lig. vesicae lat.	str. vez sečnika	lat. sveza mjehura	lat. lig. mokračne beške
q	penis s. priapus	spolni ud (prerezan)	spolni ud (presječen)	polni ud (presečen)
r	m. ischiocavernosus	sednično-brecilna m.	<i>ishiokavernozni m.</i>	
s	ostium vaginale	vaginalno ustje	<i>vaginalni otvor</i>	otvor vaginalnog kanala
t	Inn. iliaci med., Inn. lumbales aortici	sred. črevnične bezgavke, aortne ledvene bezgavke	<i>med. bočni limfni čvorovi, slabinski aortni limfni čvorovi</i>	med. bedreni limfni čvorovi, slabinski aortni limfni čvorovi
u	Inn. iliaci lat.	str. črevnične bezgavke	lat. bočni limfni čvorovi	lat. bedreni limfni čvorovi
1	aorta	aorta	aorta	
2	v. cava caud.	zd. velika dovodnica	strž. šuplja v.	kaud. šuplja v.
3	a. et v. renalis	ledvična a. in v.	<i>bubrežna a. i v.</i>	bubrežna a. i v.
4	a. et v. testicularis	modova a. in v.	<i>a. i v. sjemenika</i>	a. i v. semenika
5	a. et v. circumflexa ilium prof.	glob. a. in v. ovičavka	<i>dub. optočna bočna a. i v.</i>	dub. polukružna bedrena a. i v.
6	a. et v. iliaca ext.	zun. črevnična a. in v.	<i>vanj. bočna a. i v.</i>	spolj. bedrena a. i v.
7	a. iliaca int.	not. črevnična a.	<i>nut. bočna a.</i>	unut. bedrena a.
8	a. pudenda int.	not. sramna a.	<i>nut. stidna a.</i>	unut. stidna a.
9	a. umbilicalis	popkova a.	<i>pupčana a.</i>	pupčana a.
10	a. umbilicalis, lig. teres vesicae	popkova a. v stranski vezi sečnika	<i>popkova a., okrugla vez sečnika (zakrnjela pupčana a. u lat. svezi mjehura)</i>	<i>pupčana a., okrugla sveza mjehura (obliterirana pupčana a. u lat. lig. mokračne beške)</i>
11	plexus coeliacus et plexus mesentericus cran. (plexus solaris)	drobovni in spr. oporkov pletež (sončni pletež)	<i>celiačni i pr. opornjački splet (sunčani splet)</i>	celiačni i kran. mezenterični splet (sunčani splet)
12	ganglion mesentericum caud.	zd. oporkov ganglij	strž. opornjački ganglij	kaud. mezenterični ganglijon
13	n. iliohypogastricus	črevnično-zatrebušni ž.	<i>bočno-hipogastrični ž.</i>	bedreno-hipogastrični ž.
14	n. ilioinguinalis	črevnično-dimeljski ž.	<i>bočno-preponski ž.</i>	bedreno-preponski ž.
15	n. genitofemoralis	spolno-stegenski ž.	<i>spolno-bedreni ž.</i>	polno-butni ž.
16	n. cutaneus femoris lat.	str. stegenski kožni ž.	<i>lat. bedreni kožni ž.</i>	lat. butni kožni ž.



Slika 414: LEDVICA (govedo) sp. pl BUBREG (govedo) ventr. pov. BUBREG (goveče) ventr. pov.

A	a. renalis	ledvična a.	<i>bubrežna a.</i>	bubrežna a.
B	v. renalis	ledvična v.	<i>bubrežna v.</i>	bubrežna v.
C	ureter	sečevod	<i>mokračovod</i>	mokračovod
D, D	lobus renalis	ledvični režanj	<i>bubrežni režanj</i>	bubrežni režanj
a, a	calices renales	ledvični čaši (odprti)	<i>bubrežne čašice (otvorene)</i>	bubrežne čašice (otvorene)
b	ramus ureteris	sečevodova veja	<i>grana mokračovoda</i>	grana mokračovoda
c, c	papillae renales	ledvični bradavici	<i>bubrežne bradavice</i>	bubrežne bradavice
d, d	papillae renales	ledvični bradavici (prerezani)	<i>bubrežne bradavice (presezane)</i>	bubrežne bradavice (presezane)
e, e	vasa subcorticalia	podskorjina obtočila	<i>potkorne žile</i>	potkorni krvni sudovi



415

Slika 415: LEDVICA (prašič) vzdolžni prerez BUBREG (svinja) podužni presjek BUBREG (svinja) uzdužni presjek

a	cortex renis	ledvična skorja	bubrežna kora	bubrežna kora
b	medulla renis, stratum subcorticale	ledvična sredica, podskorjina pl.	bubrežna srž, potkorni sloj	bubrežna srž, potkorni sloj
c	medulla renis, zona intermedia, zona basalis	ledvična sredica, vmesna cona, bazalna cona	bubrežna srž, središnji sloj, bazalni sloj	bubrežna srž, središnji sloj, bazalni sloj
d	papilla renalis	ledvična bradavica	bubrežna bradavica	bubrežna bradavica
e, f	papilla renalis	ledvična bradavica (prerezana)	bubrežna bradavica (prerezana)	bubrežna bradavica (presečena)
g, g	papillae renales	ledvične bradavice (segajoče v ledvični meh)	bubrežne bradavice (što dosižu u bubrežnu zdjelicu)	bubrežne bradavice (koje strče u bubrežnu karličicu)
h	papillae renales	ledvične bradavice (pokrite z ledvičnim mehom)	bubrežne bradavice (pokrivene bubrežnom zdjelicom)	bubrežne bradavice (pokrivene bubrežnom karličicom)
i, i'	pelvis renalis	ledvični meh, i zaprt, i' odprt	bubrežna zdjelica, i zatvorena, i' otvorena	bubrežna karličica, i zatvorena, i' otvorena
i'', i''	pelvis renalis	ledvični meh, stena prerezana	bubrežna zdjelica, stijenka prerezana	bubrežna karličica, zid presečen
k	ureter	sečevod	mokračovod	mokračovod
l, l	aa. renales	ledvične a.	bubrežne a.	bubrežne a.

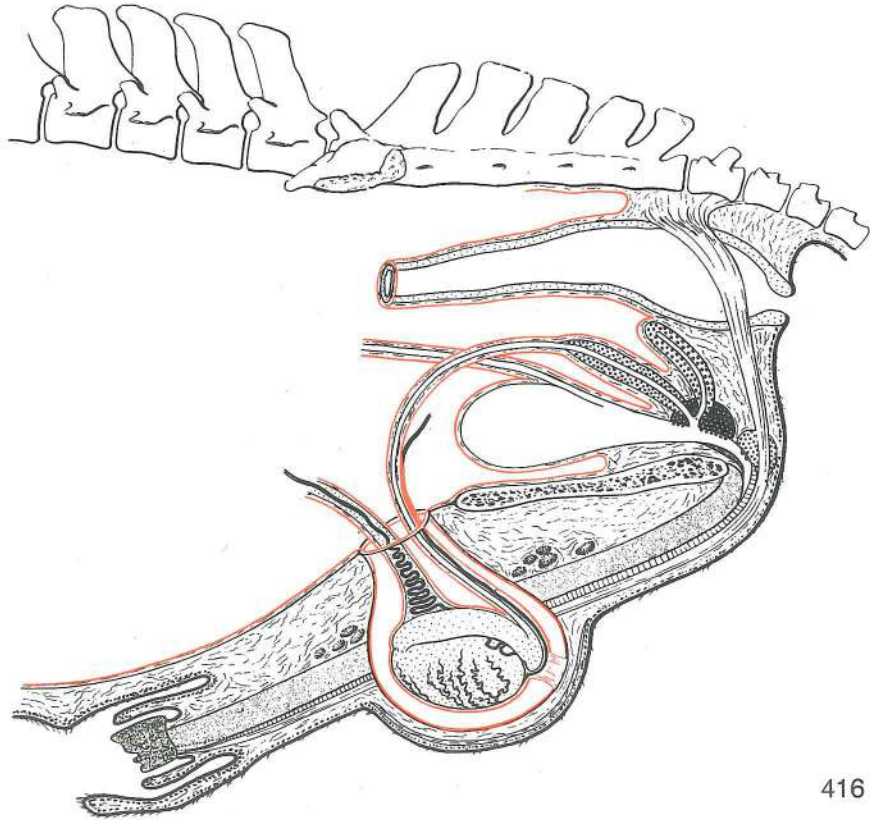
Slika 416: SPOLNI ORGANI (žrebec) shem. prikaz SPOLNI ORGANI (pastuh) shem. prikaz POLNI ORGANI (pastuv) šem. prikaz

Spolni ud je kaveronoznega tipa. Konico spolnega uda oblikuje izrazita glavica. Modi ležita vodoravno. Prikaz od zgoraj-navzdol, od spredaj-nazaj.

Spolni ud je kavernoznog tipa. Vrh spolnog uda oblikuje izraziti glavič. Položaj jaja je vodoravan. Prikaz odozgo-dolje, od sprijeda-natrag.

Polni ud je kavernoznog tipa. Vrh polnog uda oblikuje izrazit glavič. Semenici leže horizontalno. Prikaz odozgo-dole, od spreda-natrag.

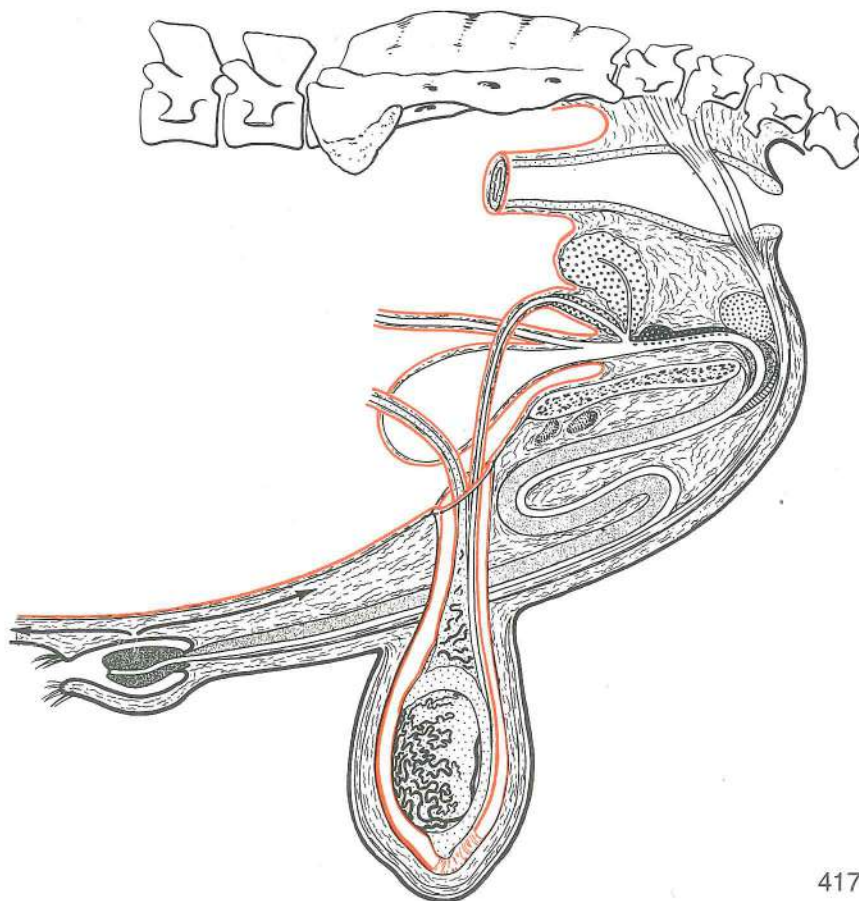
cavum pelvis, pars peritonealis, pars retroperitonealis	medenična votlina, peritonealni del, retroperitonealni del	zdjelična šupljina, peritonealni dio, retroperitonealni dio	karlična duplja, peritonealni deo, retroperitonealni deo
excavatio rectogenitalis	dankino-spolna izvotlitev	podrektalna (rektogenitalna) izdubina	rektogenitalno izdubljenje
excavatio vesicogenitalis	mehurno-spolna izvotlitev	nadmehurna (vezikogenitalna) izdubina	vezikogenitalno izdubljenje
excavatio pubovesicalis	dimeljno-mehurna izvotlitev	podmehurna (pubovezikalna) izdubina	pubovezikalno izdubljenje
rectum	danka	ravno crijevo	pravo crevo
ampulla recti	dankina razširitev	ravnocrijevno proširenje	proširenje pravog creva
anus, ostium ani	zadnjik, zadnjikova odprtina	šupak, otvor šupka	čmar, otvor čmara
m. retractor penis	potegovavka spolnega uda nazaj	potezač spolnog uda	zatezač polnog uda



416

- ductus deferens, ampulla ductus deferentis, ductus ejaculatorius, ostium ejaculatorium, colliculus seminalis** semenovod, razširitev semenovoda, izlivni vod, izlivno ustje, semenska kopica
brežuljak sjemenovod, proširenje sjemenovoda, izljevni vod, izljevni otvor, sjemeni brežuljak
vesicula seminalis, glandula vesicularis, ductus excretorius mehurnica (črnopikčasta, kraniodorzalno usločena), iztrebilo mjehuričasta žlijezda (crno točkasta, kraniodorzalno usmjerena), odvodni vod semena kesica (crno tačkasta, kraniodorzalno usmerena), izvodni kanal
prostata, corpus prostaticae, pars disseminata obsečnica, telo obsečnice (belopikčasto crno polkružno polje), razsejani del obsečnice (črnopikčasta črta) prostata, trup prostate, (bijelo točkasto crno polukružno polje), diseminirani dio (crno točkasta crta) prostata, telo prostate (bele tačkice na crnom polukružnom polju), diseminirani deo (crno tačkasta linija)
glandula bulbourethralis čebulnica (za prostato, črnopikčasto belo polje) bulbouretralna žlijezda (iza prostate, crno točkasto bijelo polje) bulbouretralna žlezda (iza prostate, crno tačkasto belo polje)
vesica urinaria sečni mehur, teme, telo, vrat mokraćni mjehur, tjeme, trup, vrat mokraćna bešika, teme, telo, vrat
ureter sečevod, ustje na prehodu telesa v vrat mokraćovod, ušće na prelazu trupa u vrat mokraćovod, ušće na prelazu tela u vrat
urethra masculina, pars pelvina, pars spongiosa muška sečnica, medenični del, gobasti del muška mokraćnica, zdjelični dio, spužvasti dio muška mokraćna cev, karlični deo, sundjerasti deo
anulus vaginalis, ostium vaginale vaginalni obroček, vaginalno ustje vaginalni prsten, vaginalni otvor vaginalni prsten, vaginalni otvor
proc. vaginalis peritoneae vaginalni pod. potrebušnice vaginalni izd. potrebušnice vaginalni izd. trbušne maramice vaginalni izd. potrebušnice vaginalni izd.
tunica vaginalis, lamina parietalis, lamina visceralis vaginalna ovojnica, stenski list, drobovni list vaginalna ovojnica, parijetalni list, visceralni list vaginalni omotač, parijetalni list, visceralni list
canalis vaginalis, cavum vaginale vaginalni kanal, vaginalna votlina vaginalni kanal, vaginalna šupljina vaginalni kanal, vaginalna šupljina
funiculus spermaticus, ductus deferens semensko povesmo, semenovod sjemensko uže, sjemenovod semenska vrpca, semenovod
epididymis, caput, corpus, cauda nadmodek, glava, telo, rep nadsjemenik, glava, trup, rep pasemenik, glava, telo, rep

lig. testis proprium, lig. caudae epididymidis	prava modova vez, vez nadmodkovega repa	<i>vlastita sveza</i>
	<i>sjemenika, sveza repa nadsjemenika</i>	sopstveni lig. semenika, lig. repa pasemenika
scrotum, tunica dartos	mošnja (modnik), mesena pl.	<i>mošnja, mesnata ovojnica</i> mošnice, mesnati sloj
penis s. priapus, radix, corpus, glans	spolni ud (žila), koren, telo, glavica	<i>spolni ud (kita), korjen, trup, glavić</i>
corpus spongiosum penis, corpus spongiosum glandis	gobasto brecilo spolnega uda, gobasto brecilo glavice	<i>spužvasto tijelo spolnog uda, spužvasto tijelo glavića</i> sundjerasto telo polnog uda, sundjerasto telo glavića
urethra masculina, pars spongiosa	moška sečnica, gobasti del	<i>muška mokraćnica, spužvasti dio</i>
	muška mokraćna cev, sundjerasti deo	
praeputium, ostium praeputiale, cavum praeputiale	žilnik, žilnikovo ustje, žilnikova votlina	<i>puzdra, otvor puzdre, šupljina puzdre</i>
	puzdra, otvor puzdre, šupljina puzdre	
praeputium, lamina ext., lamina int.	žilnik, zun. list, not. list	<i>puzdra, vanj. list, nut. list</i>
	unut. list	puzdra, spolj. list,
glandulae praeputiales	žilnikove žleze	<i>puzdrine žlijezde</i> puzdrine žlezde



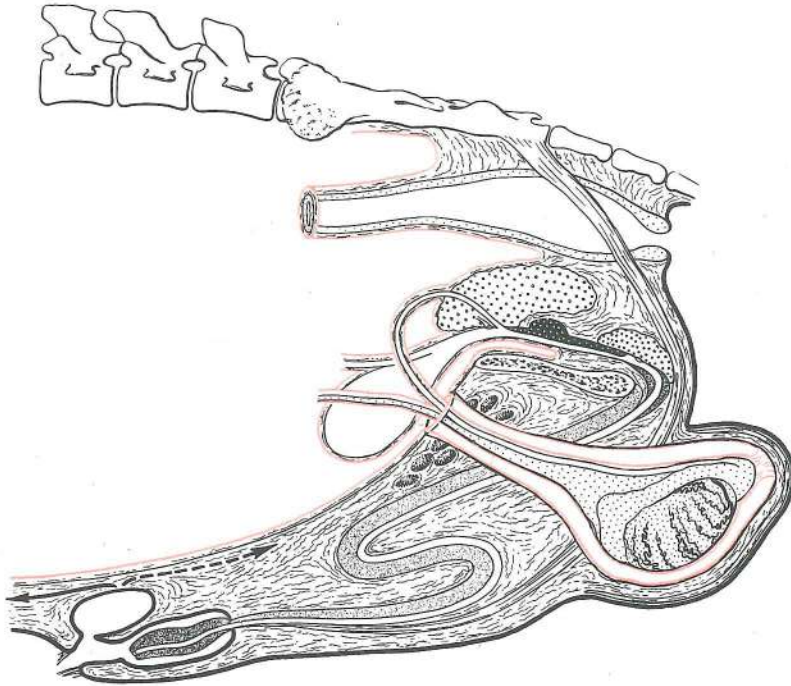
417

Slika 417: SPOLNI ORGANI (bik) shem. prikaz SPOLNI ORGANI (bik) shem. prikaz POLNI ORGANI (bik) šem. prikaz

Spolni ud je fibroelastičnega tipa; za semenskim povescmorn oblikuje esasto vijugo. Konica žile je oblikovana kot kapica. Obstajata spr. in zd. žilnikova m. Položaj moda je navpičen. Drugi anatomski odnosi so podobni kot pri žrebcu.

Spolni ud je fibroelastičnog tipa; iza sjemenog užeta čini sigmoidni zavo. Vrh spolnog uda oblikuje kapicu. Postoje pr. i strž. puzdrini m. Položaj jaja je okomit. Ostali anat. podaci su slični onima u pastuha.

Polni ud je fibroelastičnog tipa; iza semenske vrpce obrazuje sigmoidni zavo. Vrh polnog uda oblikuje kapicu. Postoje kran. i kaud. puzdrini m. Položaj semenika je vertikalnan. Ostali anatomski podaci su slični kao kod pastuva.

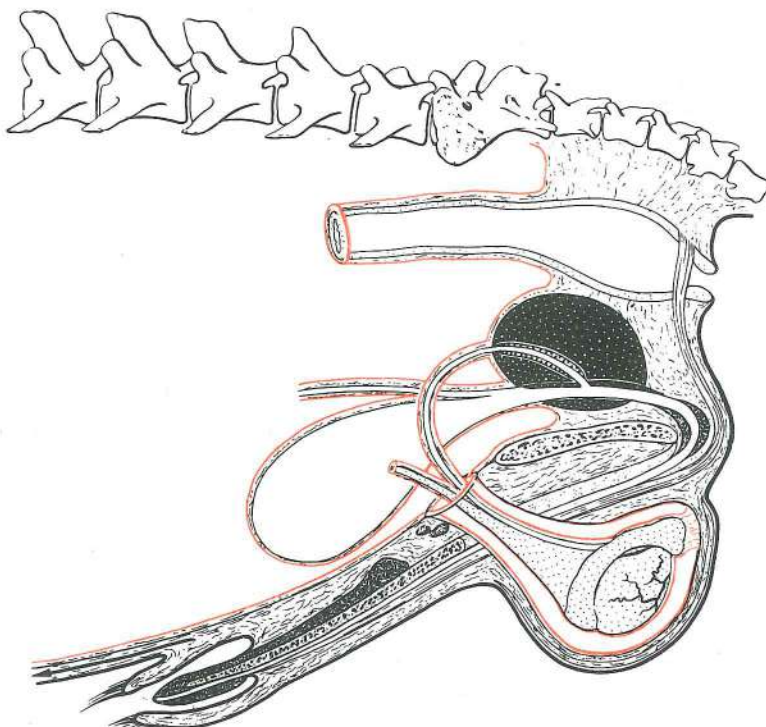


Slika 418: SPOLNI ORGANI (merjasec) shem. prikaz SPOLNI ORGANI (nerast) shem. prikaz POLNI ORGANI (nerast) šem. prikaz

Spolni ud je fibroelastičnega tipa; pred semenskim povescmom oblikuje esasto vijugo. Konica žile je izoblikovana v kapico. Spr. žilnikova m. je stanoviten, zd. pa nestanoviten pojav. Posebnost je žilnikova izbuhlina. Položaj moda je poševen. Drugi anatomske odnosi so podobni kot pri žrebcu.

Spolni ud je fibroelastičnog tipa; sigmoidni zavoj je ispred sjemenskog užeta. Vrh spolnog uda oblikuje kapicu. Obično postoje pr. puzdrini m., ponekad i strž. Posebnost pretstavlja puzdrin izvrtak. Položaj jaja je kos. Ostali anatomske podaci slični su onima u pastuha.

Polni ud je fibroelastičnog tipa; njegov sigmoidni zavoj je ispred semenske vrpce. Vrh polnog uda oblikuje kapicu. Obično postoje pr. mišići puzdre, a ponekad i kaudalni. Osobitost je divertikul puzdrine šupljine. Položaj semenika je kos. Ostali anatomske podaci su slični kao kod pastuva.

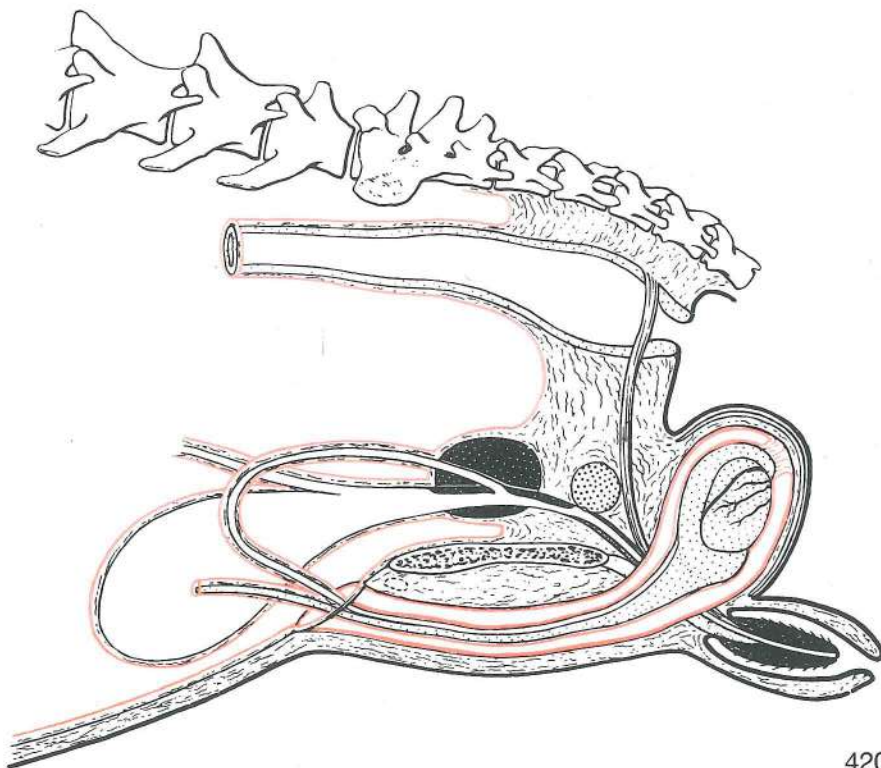


Slika 419: SPOLNI ORGANI (pes) shem. prikaz SPOLNI ORGANI (pas) shem. prikaz POLNI ORGANI (pas) šem. prikaz

Spolni ud je v svojem zadnjem delu kavernozen, v sprednjem pa je koščen (žilna kost). Konica spolnega uda oblikuje glavico; ta sestoji iz sprednjega dolgega in zadnjega razširjenega dela. Posebnost: izredno velika obsečnica, vendar brez mehurnice in čebulnice. Obstajata spr. žilnikovi m. Drugi anatomske odnosi so podobni kot pri žrebcu.

Spolni ud je v svojem stražnjem dijelu kavernozan a u prednjem koštan (udna kost). Vrh spolnog uda oblikuje glavicu; ova se sastoji iz prednjeg dugog i stražnjeg proširenog dijela. Posebnost: veoma velika prostata, dok mjehurićastih i bulbouretralnih žlijezda nema. Postoje prednji puzdrini mišići. Ostali anatomske podaci slični su onima u pastuha.

Polni ud je u svom kaudalnom delu kavernozan, a u kranijalnom delu je u njemu kost. Vrh polnog uda oblikuje glavica, a ova se sastoji od prednjeg dugog i zadnjeg zadebljalog dela. Osobitost u psa: prostata je vrlo velika, dok semenskih kesica kao i bulbouretralnih žlezda nema. Postoje kranijalni mišići puzdre. Ostali anatomske podaci slični su kao u pastuva.



420

Slika 420: SPOLNI ORGANI (maček) shem. prikaz SPOLNI ORGANI (mačak) shem. prikaz POLNI ORGANI (mačor) šem. prikaz

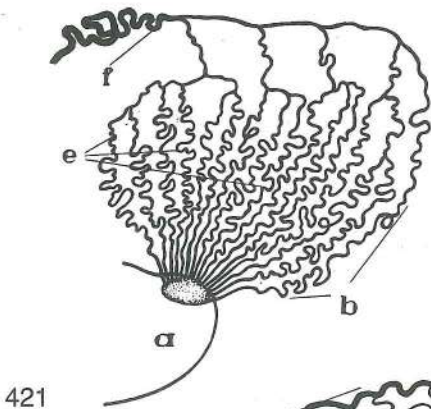
Spolni ud je delno kavernozen, medtem ko je v sprednjem delu žilna kost. Konica spolnega uda je izoblikovana v kapico, ki ima na svoji površini oroženele bradavice, in je obrnjena nazaj. Posebnost: modi sta neposredno pod zadnjikom; prostata je velika, čebulnica je majhna, mehurnice pa sploh ni.

Spolni ud je djelom kavernozan, djelom koštan. Vrh spolnog uda je oblikovan u kapicu koja nosi orožale bradavice, a okrenut je prema nazad. Posebnost: jaja su neposredno ispod šupka; prostata je velika, bulbouretralne žlijezde su male, dok mjehurićastih žlijezda nema.

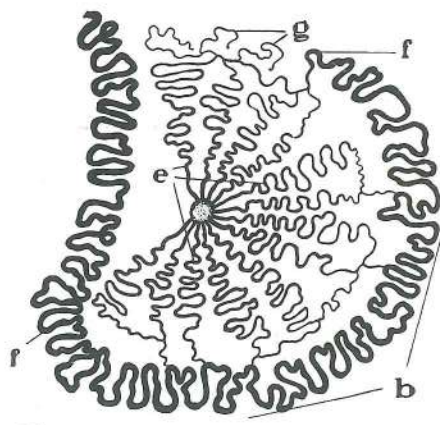
Polni ud je delom kavernozan, a u prednjem delu je kost. Vrh polnog uda oblikuje kapico na kojoj se nalaze orožale bradavice, a okrenut je kaudalno. Osobitost: semenici su neposredno ispod čmara; prostata je velika, bulbouretralne žlezde su male, a semene kesice ne postojе.

Slika 421, 422, 423: ZGRADBA MODA IN NADMODKA (konj, govedo, pes) shem. prikaz GRADJA SJEMENIKA I NADSJEMENIKA (konj, govedo, pas) shem. prikaz GRADJA SEMENIKA I PASEMENIKA (konj, goveče, pas) šem. prikaz

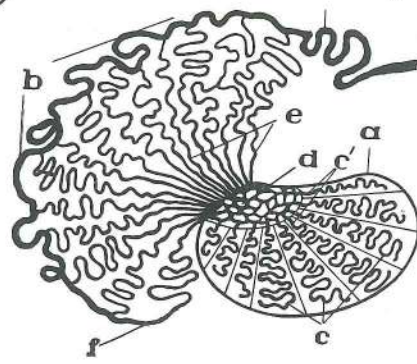
a	testis s. orchis	modo	sjemenik	semenik	
b	caput epididymidis	glava nadmodka	glava nadsjemenika	glava pasemenika	



421

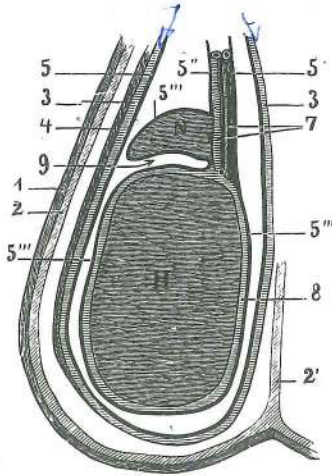


422

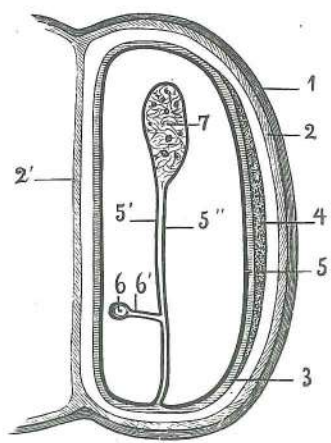


423

- c **tubuli seminiferi contorti** zvite semenonosne cevke savijeni sjemeni kanalići
izvijani semeni kanalići
- c' **tubuli seminiferi recti** preme semenonosne cevke ravni sjemeni kanalići
pravi semeni kanalići
- d **rete testis** modova mreža sjemenikova mreža semenikova mreža
- e **ductuli efferentes** nadmodkova izvodilca odvodni kanalići nadsjemenika
izvodni kanalići pasemenika
- f **ductus epididymidis** nadmodkov vod nadsjemenikov kanal kanal pasemenika
- g **ductuli aberrantes** odklonska vodilca aberantni kanalići aberantni kanalići



424

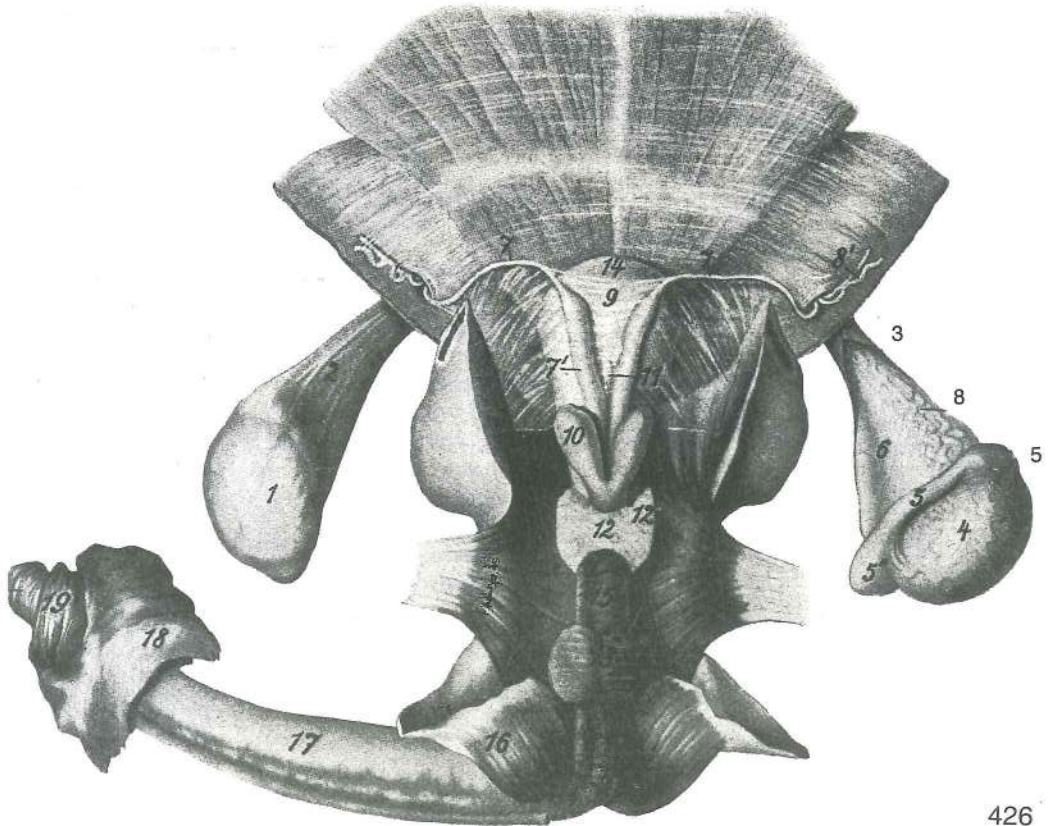


425

Slika 424, 425: MOŠNJA Z VSEBINO (konj) prečni in horizontalni prerez, shem. prikaz MOŠNJA SA SADRŽAJEM (konj) poprečni i horizontalni presjek, shem. prikaz MOŠNICE SA SADRŽAJEM (konj) poprečni i horizontalni presek, šem. prikaz

- 1 **cutis (derma)** koža koža koža
- 2 **tunica dartos** mesena pl. mesnati sloj mesnati sloj
- 2' **septum scroti** modnikov pretin pregrada mošnje pregrada mošnica
- 3,3 **fascia spermatica int.** not. semenska fascija nut. sjemenska fascija
unut. semenska fascija
- 4 **m. cremaster** vzdigovavka moda ovjesni m. sjemenika podizač semenika
- 5 **tunica vaginalis, lamina parietalis** vaginalna potrebušnica, stenski list vaginalna ovojnica, parijetalni list vaginalni omotač, parijetalni list
- 5', 5'' **mesofuniculus** oporek semenskega povjesma opornjak sjemenog užeta opornjak semenske vrpce

5''	tunica vaginalis	vaginalna ovojnica, drobovni list	<i>vaginalna ovojnica, visceralni list</i>
		vaginalni omotač, visceralni list	
6	ductus deferens	semenovod	<i>sjemenovod</i> semenovod
6'	mesoductus deferens	oporek semenovoda	<i>opornjak sjemenovoda</i>
		opornjak semenovoda	
7	krvne žile semenskega povjesma	<i>žile sjemenog užeta</i>	krvni sudovi semenske vrpce
8	tunica albuginea	bela plast	<i>bjeličasta opna</i> beli omotač
9	bursa testicularis	modov žepik	<i>odvojak sjemenika</i> semenikova kesica
H	testis	modo	<i>sjemenik (mudo)</i> semenik
N	epididymis	nadmodek	<i>nadsjemenik</i> pasemenik



426


Slika 426: SPOLNI ORGANI (žrebec) zg. str. SPOLNI ORGANI (pastuh) gor. str. POLNI ORGANI (pastuv) dorz. str.

Modi sta potegnjeni na stran. Sjemenici su povučeni u stranu. Semenici su povučeni bočno.

1, 1'	tunica vaginalis, lamina parietalis	vaginalna ovojnica, stenski list	<i>vaginalna ovojnica, parijetalni list</i>
		vaginalni omotač, parijetalni list	
2	m. cremaster	vzdigovavka moda	<i>ovjesni m. sjemenika</i> podizač semenika
3	tunica vaginalis, lamina parietalis	vaginalna ovojnica, stenski list (razrezan)	<i>vaginalna ovojnica, parijetalni list (razrezan)</i> vaginalni omotač, parijetalni list (otvoren)
4	testis dexter	d. modo	<i>d. sjemenik (mudo)</i> d. semenik
5, 5', 5''	epididymis dex., caput epididymidis dex. (5'), cauda epididymidis dex. (5'')	d. nadmodek, glava d. nadmodka (5'), rep d. nadmodka (5'')	<i>d. nadsjemenik, glava d. nadsjemenika (5'), rep d. nadsjemenika (5'')</i> d. pasemenik, glava d. pasemenika (5''), rep d. pasemenika (5'')
6	funiculus spermaticus	semensko povjesmo	<i>sjemensko uže</i> semena vrpca
7, 7'	ductus deferens	semenovod	<i>sjemenovod</i> semenovod
7'	ampulla ductus deferentis	semenovodova razširitev	<i>proširenje sjemenovoda</i>
		ampula semenovoda	
8, 8'	krvne žile moda	<i>žile sjemenika</i>	krvni sudovi semenika
9	plica urogenitalis	sečno-spolna guba	<i>mokračno-spolni nabor</i> mokračno-polni nabor
10	glandula vesicularis	mehurnica	<i>mjehuričasta žlijezda</i> semena kesica
11	uterus masculinus	moška maternica	<i>muška maternica</i> muška materica

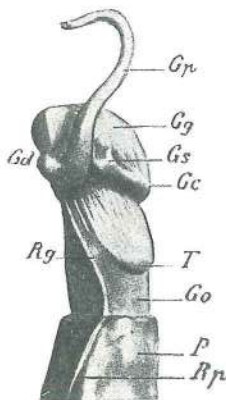
- 12, 12' **glandula prostatica (prostata), isthmus prostatae, lobus dex.** obsečnična žleza (obsečnica), mostiček obsečnice, d. režanj (12') *prostata, tjesnac prostate, d. režanj (12')*
- 13 **glandulae bulbourethrales** čebulnici (pokriva ju sečnična m.) *bulbouretralne žlijezde (pokrivene od mokračničnog m.)* bulbouretralne žlezde (pokrivene od m. mokračne cevi)
- 14 **vesica urinaria, vertex** sečni mehur, teme *mokračni mjehur, tjeme* mokračna bešika, teme
- 15 **urethra, pars pelvina** sečnica, medenični del (ovit s sečnično m.) *mokračnica, zdjelčni dio (obavijen mokračničnim m.)* mokračna cev, karlični deo (obavijen sa m. mokračne cevi)
- 16 **m. ischiocavernosus** sednično-brecilna m. *ishijokavernozni m.* ishijokavernozni m.
- 17 **penis s. priapus** spolni ud (žila) *spolni ud (kita)* polni ud
- 18 **praeputium, lamina ext.** žilnik, zun. list *puzdra, vanj. list* puzdra, spolj. list
- 19 **praeputium, lamina int.** žilnik, not. list *puzdra, nut. list* puzdra, unut. list
- 20 **glans penis** glavica spolnega uda *glavić spolnog uda* glavić polnog uda

Slika 427: SPOLNI UD (konj) SPOLNI UD (konj) POLNI UD (konj)

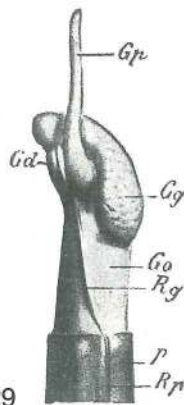


427

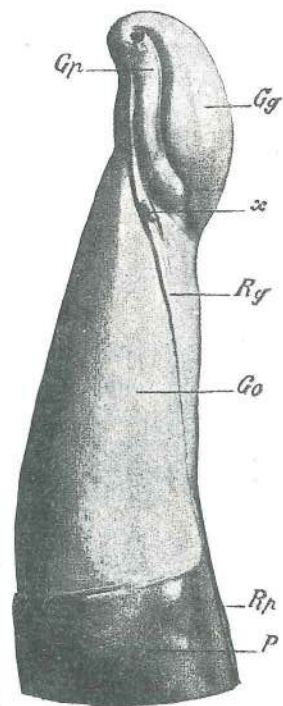
- 1 **praeputium, lamina ext.** žilnik, zun. list *puzdra, vanj. list* puzdra, spolj. list
- 2 **praeputium, lamina int.** žilnik, not. list *puzdra, nut. list* puzdra, unut. list
- 3 **pars libera penis** prosti del spolnega uda *slobodni dio spolnog uda* slobodni deo spolnog uda
- 4 **glans penis** glavica spolnega uda *glavić spolnog uda* glavić polnog uda
- 5 **proc. urethrae** pod. sečnice *mokračnični izd. izd. mokračne cevi*
- 6 **fossa glandis** glavična jamica *glavićeva jamica* glavićeva jamica



428



429

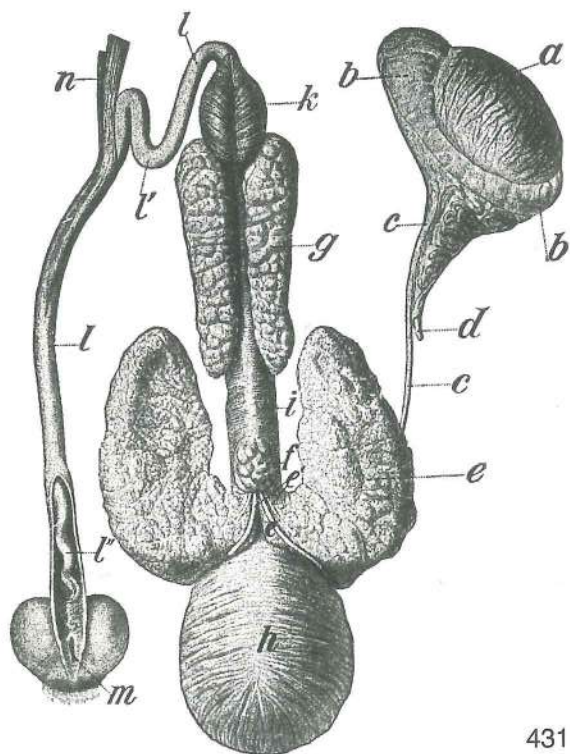


430

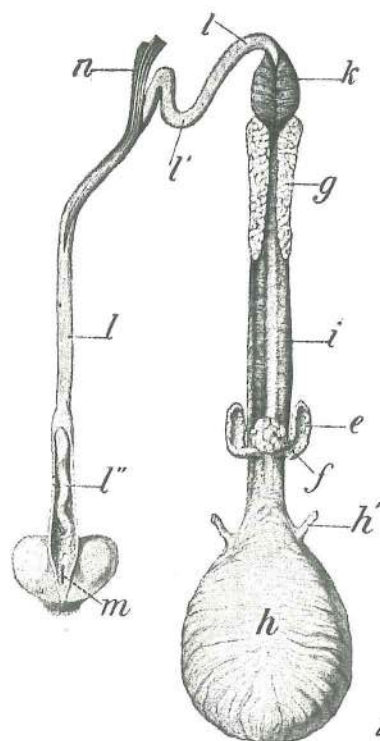
Slika 428, 429, 430: SPOLNI UD (ovan, kozel, bik) od str. SPOLNI UD (ovan, jarac, bik) sa str. POLNI UD (ovan, jarac, bik) sa str.

- Gc **corona glandis** kruna glaviće *kruna glavića* kruna glavića
- Gd **corona glandis, tuberculum spongiosum dex.** kruna glaviće, d. gobasta grbica *kruna glavića, d. spužvasta kvržica* kruna glavića, d. sundjerasta kvržica

Gg	<i>galea glandis</i>	čelada glaviće	<i>kapica glavića</i>	čelenka glavića
Go	<i>collum glandis</i>	vrat glaviće	<i>vrat glavića</i>	vrat glavića
Gp	<i>proc. urethrae</i>	sečnični pod.	<i>mokraćnični izd.</i>	izd. mokraćne cevi
Gs	<i>corona glandis, tuberculum spongiosum sin.</i>	krona glaviće, l. spužvasta kvržica	<i>kruna glavića, l. sudnjerasta kvržica</i>	krona glaviće, l. sudnjerasta kvržica
P	<i>praeputium</i>	žilnik puzdra	<i>puzdra</i>	puzdra
Rg	<i>raphe glandis</i>	glavični šiv	<i>glavićev šav</i>	glavićev šav
Rp	<i>raphe praeputii</i>	žilnikov šiv	<i>puzdrin šav</i>	puzdrin šav
T	<i>tuberculum spongiosum sin.</i>	l. gobasta grbica	<i>l. spužvasta kvržica</i>	l. spužvasta kvržica
X		režnjičasta grbica	<i>režnjičasta kvržica</i>	režnjičasta kvržica



431

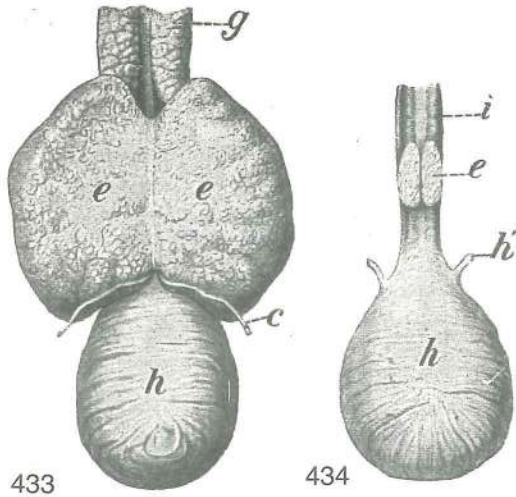


432

Slika 431, 432: SPOLNI ORGANI (merjasec, rezan prašič)
POLNI ORGANI (nerast, uštrojeni vepar)

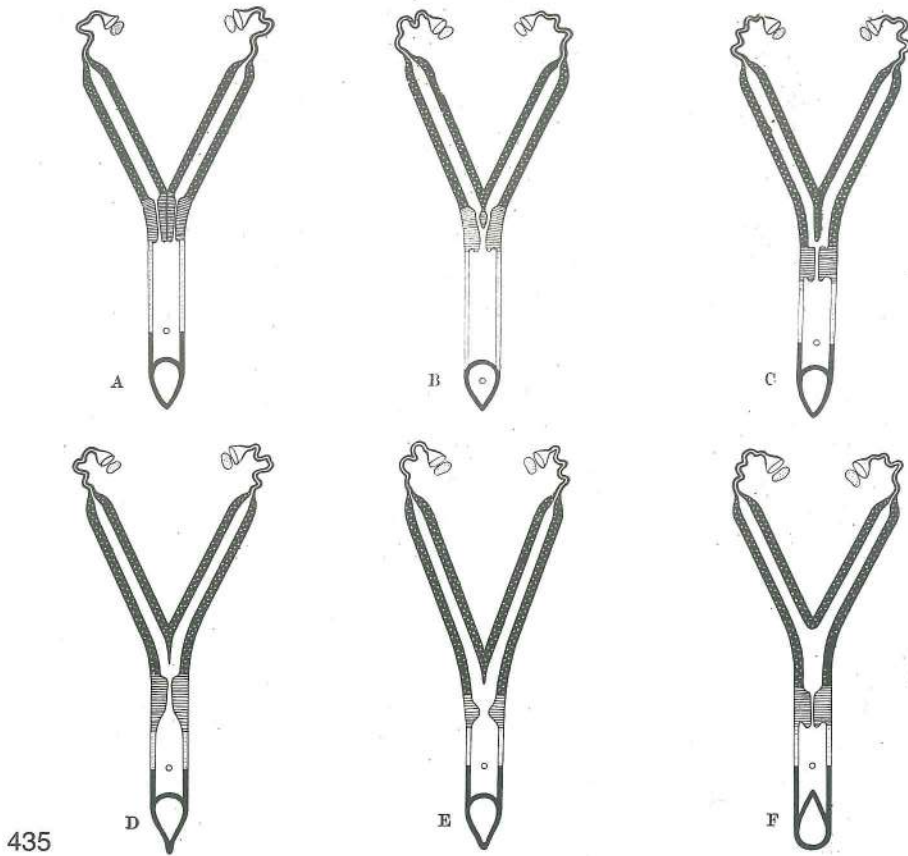
SPOLNI ORGANI (nerast, uštrojeni prasac)

a	<i>testis</i>	modo	<i>sjemenik (mudo)</i>	semenik
b, b	<i>epididymis</i>	nadmodek	<i>nadsjemenik</i>	pasemenik
c, c	<i>ductus deferens</i>	semenovod	<i>sjemenovod</i>	semenovod
d	<i>vasa testicularia</i>	modove krvne žile	<i>sjemenikove žile</i>	krvni sudovi semenika
e, e	<i>glandulae vesiculares</i>	mehurnici	<i>mjehuričaste žlijezde</i>	semene kesice
e'	<i>ductus excretorius</i>	iztrebilo	<i>izvodni kanal mjehuričaste žlijezde</i>	izvodni kanali semenih kesica
f	<i>corpus prostatae</i>	telo obsečnice	<i>trup prostate</i>	telo prostate
g	<i>glandula bulbourethralis</i>	čebulnica	<i>bulbouretralna žlijezda</i>	bulbouretralna žlezda
h	<i>vesica urinaria</i>	sečni mehur	<i>mokraćni mjehur</i>	mokraćna bešika
h'	<i>ureter</i>	sečevod	<i>mokraćovod</i>	mokraćovod
i	<i>m. urethralis</i>	sečnična m.	<i>mokraćnični m.</i>	m. mokraćne cevi
k	<i>m. bulbospongiosus</i>	bulbospongiozna m.	<i>bulbospongiozni m.</i>	bulbospongiozni m.
l, l'	<i>penis s. priapus, flexura sigmoidea (l')</i>	spolni ud, esasta vijuga (l')	<i>sigmoidni zavoj (l')</i>	spolni ud, polni ud, sigmoidni zavoj (l')
l''	<i>pars libera penis</i>	prosti del žile	<i>slobodni dio spolnog uda</i>	slobodni deo polnog uda
m	<i>ostium praeputiale</i>	žilnikovo ustje	<i>otvor puzdre</i>	otvor puzdre
n	<i>m. retractor penis</i>	potegovavka žile nazaj	<i>potezač spolnog uda</i>	potegač spolnog uda nazaj



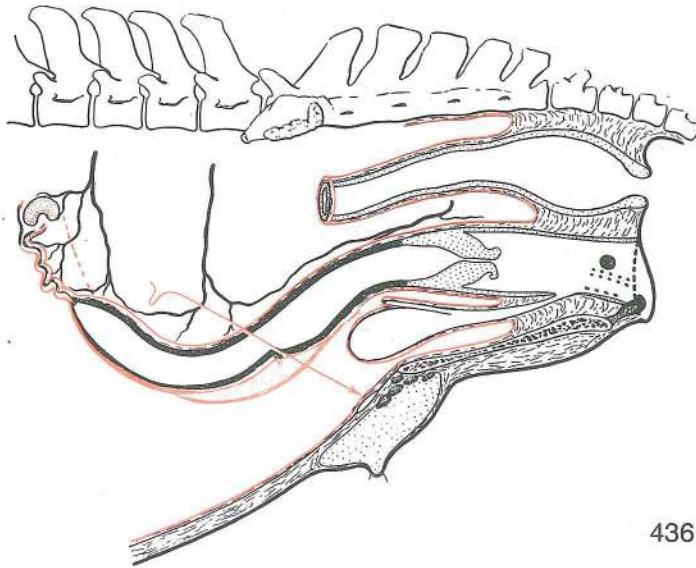
Slika 433: MEHURNICI (merjasec) MJEHURIČASTE ŽLIJEZDE (nerast) SEMENE KESICE (nerast)
 Slika 434: MEHURNICI (rezan prašič) MJEHURIČASTE ŽLIJEZDE (uštrojeni prasac) SEMENE KESICE (uštrojeni nerast, vepar)

- c **ductus deferens** semenovod sjemenovod
semenovod
- e, e **glandulae vesiculares** mehurnici
mjhuričaste žlijezde semene kesice
- g **glandula bulbourethralis** čebulnica
bulbouretralna žlijezda bulbouretralna žlezda
- h **vesica urinaria** sečni mehur mokračni
mjehur mokračna bešika
- h' **ureter** sečevod mokračovod
mokračovod
- i **m. urethralis** sečnična m. mokračnični m.
m. mokračne cevi



Slika 435: OBLIKE MATERNICE OBLICI MATERNICE OBLICI MATERICE

- A **uterus duplex, vagina simplex** dvojna maternica, enojna nožnica dvostruka
maternica, jednostavna rodnica dvojna materica, prosta usmina (samica kunca, kunica,
ženka kunića)
- B **uterus bicornis** dvoroga maternica dvoroga maternica dvoroga materica
(samica budre, ženka zamorčeta, ženka zamorca)
- C **uterus bicornis** dvoroga maternica dvoroga maternica dvoroga materica
(krava, krava, krava)
- D **uterus bicornis** dvoroga maternica dvoroga maternica dvoroga materica
(svinja, krmača, krmača)
- E **uterus bicornis** dvoroga maternica dvoroga maternica dvoroga materica
(psica, kuja, kuja)
- F **uterus bicornis** dvoroga maternica dvoroga maternica dvoroga materica
(kobilica, kobila, kobila)



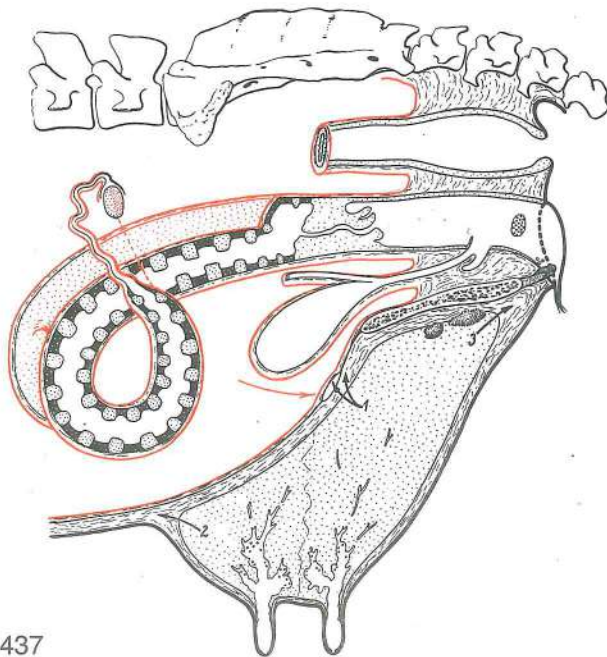
436

Slika 436: SPOLNI ORGANI (kobilica) shem. prikaz POLNI ORGANI (kobilica) shem. prikaz POLNI ORGANI (kobilica) šem. prikaz

Jajčnik z ovulacijsko jamico. Dvoroga maternica, rogova sta ventralno konveksna. Prikaz od zgoraj-navzdol, od spredaj-nazaj. *Jajnik s ovulacijskom jamom. Dvoroga maternica, rogovi su ventralno konveksni. Prikaz odozgo-dolje, od sprijeda-natrag.* Jajnik sa ovulacijskom jamom. Dvoroga materica, rogovi su ventralno konveksni. Prikaz odozgo-dole, od spreda-natrag.

- cavum pelvis, pars peritonealis, pars retroperitonealis** medenična votlina, peritonealni del, retroperitonealni del *zdjelična šupljina, peritonealni dio, retroperitonealni dio* karlična duplja, peritonealni deo, retroperitonealni deo
- excavatio rectogenitalis** dankino-spolna izvotlitev *podrektalna izdubina* rekto-genitalno izdubljenje
- excavatio vesicogenitalis** mehurno-spolna izvotlitev *nadmehurna izdubina* vezikogenitalno izdubljenje
- excavatio pubovesicalis** dimeljno-mehurna izvotlitev *podmehurna izdubina* pubovezikalno izdubljenje
- rectum** danka *ravno crijevo* pravo crevo
- ampulla recti** dankina razširitev *ravnocrijevno proširenje* proširenje pravog creva
- anus, ostium ani** zadnjik, zadnjikova odprtina *šupak, otvor šupka* čmar, otvor čmara
- ovarium** jajčnik (z ovulacijsko jamico) *jajnik (s ovulacijskom jamom)* jajnik (sa ovulacijom jamom)
- lig. ovarii proprium** lastna jajčnikova vez (rdeča črtkasta črta) *vlastita sveza jajnika (crvena crtkasta linija)* osobeni lig. jajnika (crvena isprekidana linija)
- a. ovarica** jajčnikova a. *a. jajnika* a. jajnika
- tuba uterina, infundibulum tubae uterinae, ampulla tubae uterinae, fimbriae tubae, isthmus tubae uterinae, ostium abdominale tubae uterinae, ostium uterinum tubae, mesosalpinx** jajcevod, lijak jajcevoda, razširitev jajcevoda, jajcevodove rese, ožina jajcevoda, trebušno ustje jajcevoda, maternično ustje jajcevoda, oporek jajcevoda *jajovod, lijevak jajovoda, proširenje jajovoda, resice jajovoda, suženje jajovoda, trbušni otvor jajovoda, maternični otvor jajovoda, opornjak jajovoda* jajovod, levak jajovoda, proširenje jajovoda, resice jajovoda, suženje jajovoda, trbušni otvor jajovoda, materični otvor jajovoda, opornjak jajovoda
- cornua uteri** maternična rogova *rogovi maternice* rogovi materice
- glandulae uterinae** maternične žleze (črno, belopikčasto polje) *maternične žlijezde (crno, bjelotočkasto područje)* materične žlezde (crno, belotačkasto područje)
- a. uterina** maternična a. *maternična a.* materična a.
- lig. teres uteri** okrogla maternična vez (rdeča puščica) *okrugla maternična sveza (crvena strelica)* okrugli materični lig. (crvena strelica)
- anulus vaginalis, ostium vaginale** vaginalni obroček, vaginalno ustje (pod puščico) *vaginalni prsten, vaginalni otvor (ispod strelice)* vaginalni prsten, vaginalni otvor (ispod strelice)
- corpus uteri** maternično telo *trup maternice* telo materice
- cavum uteri** maternična votlina *maternična šupljina* materična šupljina
- cervix uteri** maternični vrat *maternični grljak* vrat materice
- canalis cervicis uteri** kanal materničnega vratu *kanal materničnog grljaka* kanal vrata materice
- portio vaginalis cervicis** nožnični del materničnega vratu (maternični čep) *rodnički dio grljaka (maternični čep)* vaginalni deo materičnog vrata (materični čep)
- ostium uteri int.** not. ustje maternice *nut. maternični otvor* unut. otvor materice

ostium uteri ext.	zun. ustje maternice	vanj. maternični otvor	spolj. otvor materice
vagina	nožnica	rodnica	usmina
fornix vaginae	svod nožnice	svod rodnice	svod usmine
hymen	deviška kožica	djevičnjak	devičnjak
vestibulum vaginae	preddvor nožnice	predvorje rodnice	predvorje usmine
glandulae vestibulares majores, minores	večje, manjše preddvorne žleze (črni krog, črnopikaste črte)		velike, male žlezde usmine
	(crni krog, crnotačkaste crte)		
 vulva (pudendum femininum)	sramnica (ženski sram)	stidnica	stidnica
clitoris	ščegetavček	dražica	dražica
vesica urinaria	sečni mehur	mokračni mjehur	mokračna bešika
urethra feminina	ženska sečnica	ženska mokračnica	ženska mokračna cev
mamma s. uber	vime	vime	vime
Inn. mammarii	vimenske bezgavke	limfni čvorovi vimena	limfni čvorovi vimena



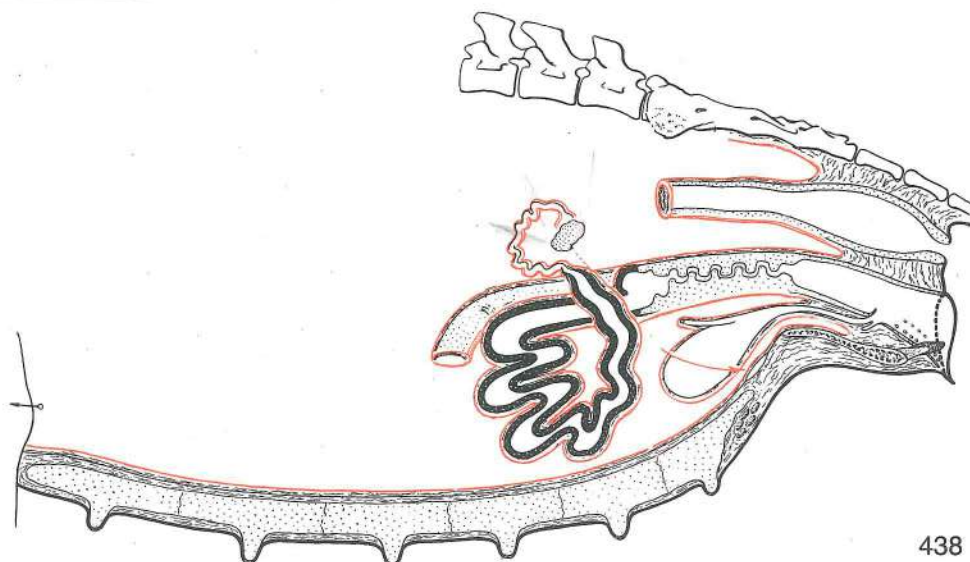
437

Slika 437: SPOLNI ORGANI (krava) shem. prikaz SPOLNI ORGANI (krava) shem. prikaz POLNI ORGANI (krava) šem. prikaz

Dvoroga maternica s spiralasto zvitima rogovoma; maternične gobe v 4 nepravilnih vrstah. V kanal materničnega vratu štrlijo 4 ali 3 prečne gube treh možnih oblik, obročaste, srpaste ali vijakaste; zaradi njih je kanal vijugast. Nad zun. ustjem sečnice je deviška kožica, pod njim pa podsečni žep. V steni nožničnega preddvora so večje preddvorne žleze (pikčast oval). Ščegetavček v spodnjem sramnem kotu. Dvojna puščica 1 kaže odtekanje venske krvi iz vimena v zun. sramno v., puščica 2 v trebušno podkožno v., puščica 3 pa v not. sramno v.; v bližini puščice 3 so vimenske bezgavke.

Dvoroga maternica sa spiralno savijenim rogovima; maternične karunkule u 4 nepravilna reda. U kanal materničnog grlija strše 4 ili 3 poprečna nabora sa 3 moguća oblika, prstenasta, srpasta ili vijakasta, zbog čega je tok kanala vijugav. Iznad vanj. otvora mokračnice je djevičnjak, a ispod njega je podmokračni odvojak. U stijenci predvorja rodnice su velike žlijezde predvorja (točkasti oval). U ventr. kutu stidnice je dražica. Dvostruka strelica 1 pokazuje odtok venske krvi iz vimena u v. pudendu ext., strelica 2 u v. subcutaneu abd., strelica 3 u v. pudendu int. U blizini strelice 3 su limfni čvorovi vimena.

Dvoroga materica sa spiralno savijenim rogovima; materične karunkule poredjane u 4 nepravilna reda. U kanal vrata materice strče 4 ili 3 poprečna nabora sa 3 moguća oblika, prstenasta, srpasta ili spiralna. Zbog toga je kanal vrata materice vijugav. Iznad spolj. otvora mokračne cevi je devičnjak, a ispod njega je poduretralni divertikul. U zidu predvorja usmine su velike žlezde predvorja (tačkasti oval). U ventr. uglu stidnice je dražica. Dvojna strelica 1 pokazuje pravac oticanja venske krvi iz vimena u spolj. stidnu v., strelica 2 u potkožnu trbušnu v. i strelica 3 u unut. stidnu v. U blizini strelice 3 su limfni čvorovi vimena.

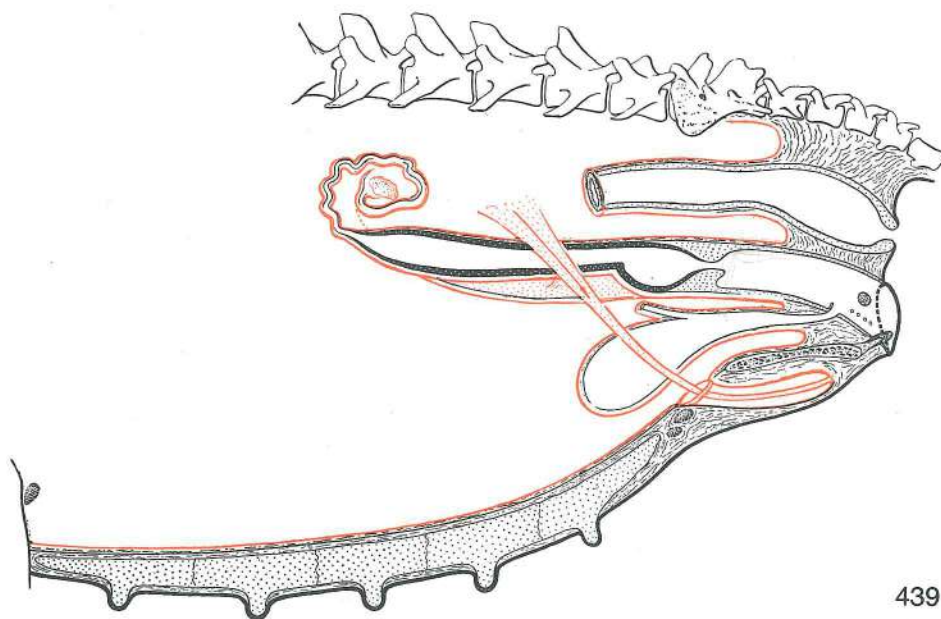


Slika 438: SPOLNI ORGANI (svinja) shem. prikaz SPOLNI ORGANI (krmača) shem. prikaz POLNI ORGANI (krmača) šem. prikaz

Zelo duga maternična rogova sta zvrta podobno kot je zvito tanko črevo. Kanal materničnega vratu zapirajo naizmenično rasporejene zapiralne blazine (pulvini cervicales). Materničnega čepa ni. Nad zun. ustjem sečnice je deviška kožica, pod njim pa je podsečnični žep. V steni nožničnega preddvora so manjše preddvorne žleze (pikčasti črti). V spodnjem sramnem kotu je ščegetavček. Vimenske bezgavke. Sesci (vimena) imajo prsnodimeljni položaj.

Vrlo dugi maternični rogovi, savijeni kao zavoji tankog crijeva. Cervikalni kanal zatvaraju naizmjenice raspoređeni zaptivni jastučići (pulvini cervicales). Materničnog čepa nema. Iznad vanj. otvora mokraćnice je djevičnjak, a ispod njega je podmokraćnični odvojak. U stijenci predvorja rodnice su male žlijezde predvorja (točkaste crte). U ventr. kutu stidnice je dražica. Limfni čvorovi vimena. Sise (vimena) raspoređene su torakoingvinalno.

Vrlo dugi materični rogovi, povijeni kao zavoji tankog creva. Cervikalni kanal zatvaraju naizmenično raspoređeni zatvarački jastučići (pulvini cervicales). Materičnog čepa nema. Iznad spolj. otvora mokraćne cevi je devičnjak, a ispod njega je poduretralni divertikul. U zidu predvorja usmine su male žlezde predvorja (tačkaste crte). U ventr. uglu stidnice je dražica. Limfni čvorovi vimena. Sise (vimena) raspoređene su od grudnog do preponskog predela.

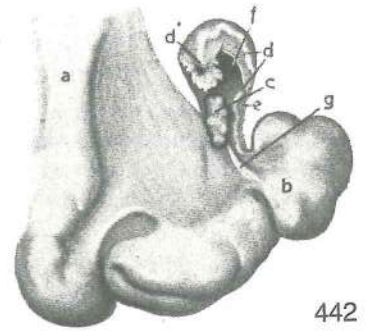
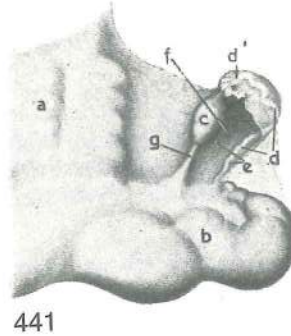
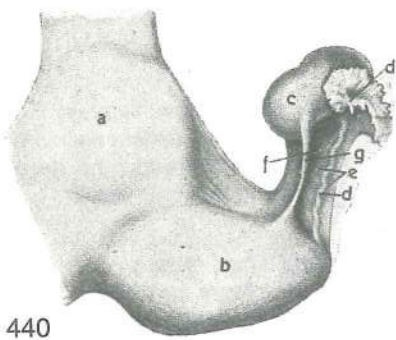


Slika 439: SPOLNI ORGANI (psica) shem. prikaz SPOLNI ORGANI (kuja) shem. prikaz POLNI ORGANI (kuja) šem. prikaz

Dolga, rahlo razmaknjena rogova. Maternični vrat je zelo kratek. Nožnica je zelo dolga. Na stranski steni predvorja je dobro razvito brecilo (bulbus vestibuli, črnopikčasti oval), veliko kot lešnik. Obstajajo manjše predvorne žleze (pikčasta črta). V spodnjem sramnem kotu je ščegetavček. Velika posebnost je zelo dobro izoblikovan proc. vaginalis peritonaei, ki se vtisne v samo dimeljsko špranjo, katere dno je v bližini sramne ustnice. Večkrat se prav do dna spusti okrogla maternična vez, ki je sicer v prostem robu materničnega oporka (rdeča puščica v rdečepikčasti gubi).

Dugi, lagano razmaknuti rogovi. Vrlo kratek maternični grljak. Rodnica vrlo duga. Na postranih stijenci predvorja rodnice je dobro razvijeno šupljikavo tijelo (lukovica predvorja, bulbus vestibuli, crno točkasti oval) veličine lešnjaka. Postoje male žlezde predvorja (točkasta crta). U donjem kutu stidnice je dražica. Značajna posebnost je vrlo dobro oblikovan proc. vaginalis peritonaei, utisnut u preponski prostor kojega dno je u blizini stidne usne. Više puta se upravo do dna spušta okrugla maternična sveza koja je inače u slobodnom rubu materničnog opornjaka (crvena strelica u crvenom točkastom naboru).

Dugi, blago razmaknuti rogovi. Vrlo kratek vrat materice. Vrlo duga usmina. U bočnom zidu predvorja usmine je dobro razvijeno kavernožno telo (bulbus vestibuli, crno tačkasti oval) veličine lešnika. Postoje male žlezde predvorja usmine (tačkasta crta). U donjem uglu stidnice je dražica. Značajna osobitost je vrlo dobro razvijen proc. vaginalis peritonaei, utisnut u preponski prostor kojega dno je u blizini stidne usne. Više puta se upravo do dna spušta obli lig. materice koji je inače u slobodnom rubu opornjaka materice (crvena strelica u crvenom tačkastom naboru).



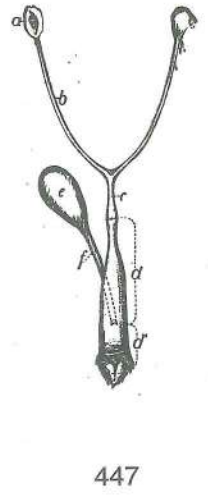

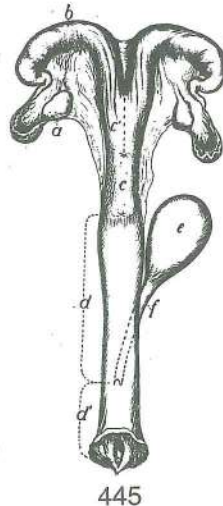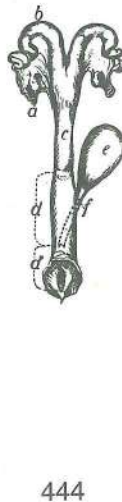
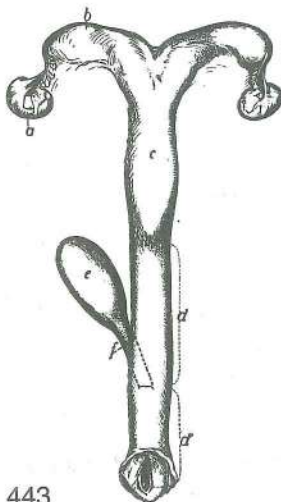
440

441

442

Slika 440, 441, 442: SPOLNI ORGANI (kobilica, krava, svinja) SPOLNI ORGANI (kobilica, krava, krmača)
POLNI ORGANI (kobilica, krava, krmača)

- | | | | | |
|----|--|-----------------------|---|--|
| a | corpus uteri | maternično telo | trup maternice | telo materice |
| b | cornu uteri | maternični rog | rog maternice | rog materice |
| c | ovarium | jajčnik | jajnik | jajnik |
| d | tuba uterina | jajcevod | jajovod | jajovod |
| d' | tuba uterina, infundibulum tubae uterinae, fimbriae tubae | jajcevodove rese | jajovod, ljevak jajovoda, resice jajovoda | jajcevod, jajcevodov lijak, jajovod, levak jajovoda, |
| e | mesosalpinx | oporek jajcevoda | opornjak jajovoda | opornjak jajovoda |
| f | bursa ovarica | jajčnikova vrečka | jajnikova vrećica | jajnikova kesa |
| g | lig. ovarii proprium | lastna jajčnikova vez | vlastita sveza jajnika | sopstveni jajnikov lig. |



443

444

445

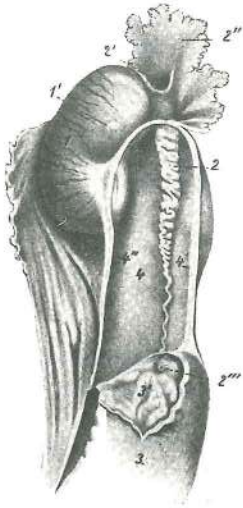
446

447

Slika 443, 444, 445, 446, 447: SPOLNI ORGANI (kobila, ovca, krava, svinja, psica) SPOLNI ORGANI
(kobila, ovca, krava, krmača, kuja) POLNI ORGANI (kobila, ovca, krava, krmača, kuja)

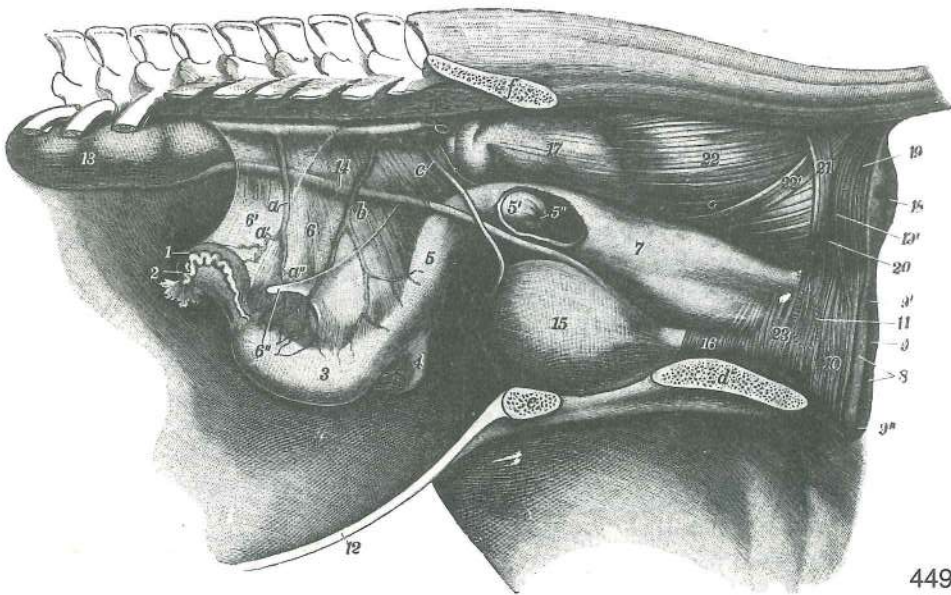
- a **ovarium** jajčnik *jajnik* jajnik
- b **cornu uteri** maternični rog *rog maternice* rog materice
- c **corpus uteri** maternično telo *trup maternice* telo materice
- c' navidezno telo maternice *naizgled trup maternice* naizgled telo materice
- d **vagina** nožnica *rodnica* usmina
- d' **vestibulum vaginae** predvor nožnice *predvorje rodnice* predvorje usmine
- e **vesica urinaria** sečni mehur *mokračni mjehur* mokračna bešika
- f **urethra feminina** ženska sečnica *ženska mokračnica* ženska mokračna cev

Slika 448: JAJČNIK IN JAJCEVOD (kobila) JAJNIK I JAJOVOD (kobila)
JAJNIK I JAJOVOD (kobila)



448

- 1 **ovarium** jajčnik *jajnik* jajnik
- 1' **folliculus ovaricus vesiculosus** jajčnikov mešiček *mjehuričasti jajnikov tobolac* vezikulozni jajni mešak
- 2 **tuba uterina** jajcevod *jajovod* jajovod
- 2' **ostium abdominale tubae uterinae** trebušno ustje jajcevoda *trbušni otvor jajovoda* trbušni otvor jajovoda
- 2'' **infundibulum tubae uterinae** lijak jajcevoda *lijevak jajovoda* levak jajovoda
- 2''' **ostium uterinum tubae** maternično ustje jajcevoda *maternični otvor jajovoda* materični otvor jajovoda
- 3 **cornu uteri** maternični rog, konica *rog maternice, vrh* rog materice, kran. kraj
- 3' **cornu uteri, mucosa** maternični rog, sluznica *rog maternice, sluznica* rog materice, sluzokoža
- 4 **bursa ovarica** jajčnikova vrečka *jajnikova vrečica* jajnikova kesa
- 4' **mesosalpinx** oporek jajcevoda (str.) *opornjak jajovoda (lat.)* opornjak jajovoda (lat.)
- 4'' **mesovarium** oporek jajčnika (med.) *opornjak jajnika (med.)* opornjak jajnika (med.)



449

Slika 449: SPOLNI ORGANI (kobila) v položaju SPOLNI ORGANI (kobila) u položaju POLNI ORGANI
(kobila) u položaju

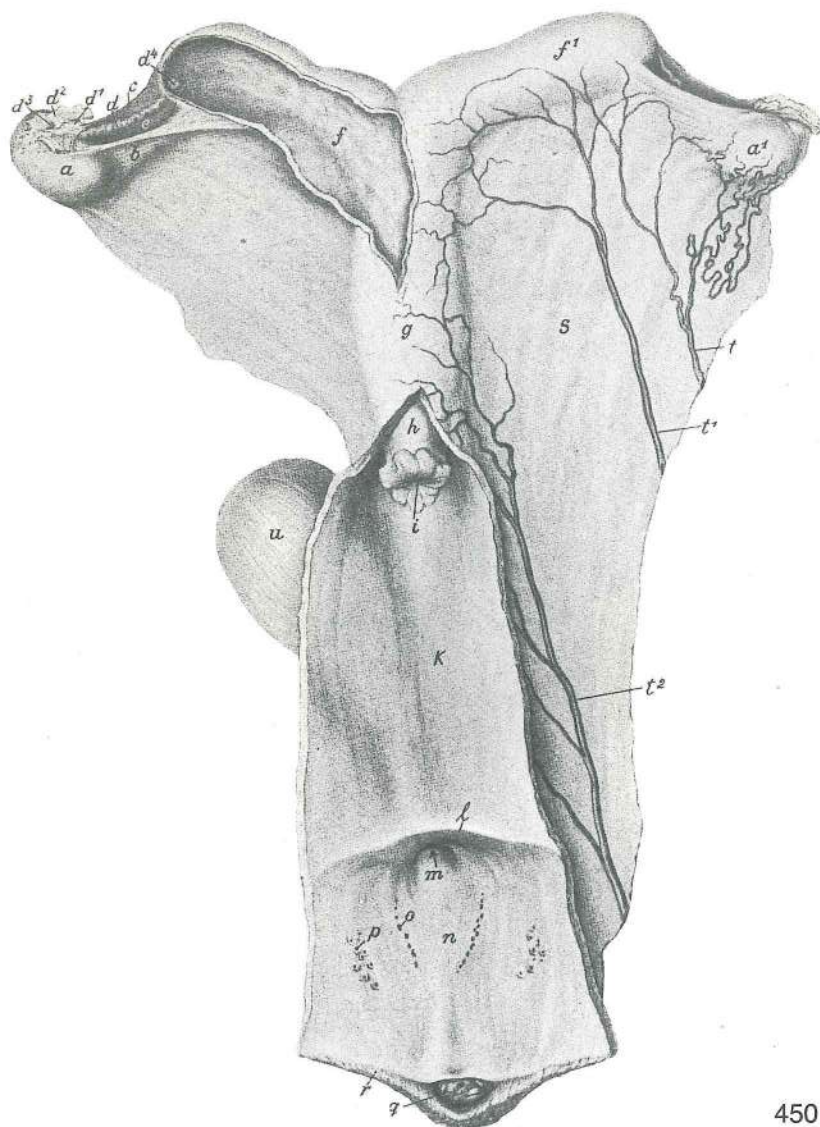
- 1 **ovarium sin.** l. jajčnik *l. jajnik* l. jajnik
- 2 **tuba uterina sin.** l. jajcevod *l. jajovod* l. jajovod
- 3 **cornu uteri sin.** l. maternični rog *l. rog maternice* l. rog materice
- 4 **cornu uteri dex.** d. maternični rog *d. rog maternice* d. rog materice
- 5 **corpus uteri** maternično telo *trup maternice* telo materice
- 5' **portio vaginalis cervicis** nožnični del vratu (maternični čep) *rodnički dio grljka (maternični čep)* vaginalni deo vrata (materični čep)

5''	ostium uteri ext.	zun. maternično ustje	<i>vanj. otvor maternice</i>	spolj. otvor materice
6	mesometrium	oporek maternice	<i>opornjak maternice</i>	opornjak materice
6'	mesovarium	oporek jajčnika	<i>opornjak jajnika</i>	opornjak jajnika
6''	lig. teres uteri	okrogla maternična vez	<i>okrugla maternična sveza</i>	obli lig. materice
7	vagina	nožnica	<i>rodnica</i>	usmina
8	labia vulvae	sramnični ustnici	<i>stidne usne</i>	usne stidnice
9	rima vulvae (pudendi)	sramnična reža	<i>stidna pukotina</i>	pukotina stidnice
9'	commissura labiorum dors.	zg. zveza ustnic	<i>dorz. spoj usana</i>	dorz. spojnica usana
9''	commissura labiorum ventr.	sp. zveza ustnic	<i>ventr. spoj usana</i>	ventr. spojnica usana
10	m. constrictor vulvae	zažemavka sramnice	<i>stezač stidnice</i>	stezač stidnice
11	bulbus vestibuli	preddverno brecilo	<i>lukovica predvorja</i>	lukovica predvorja
12	ventr. trebušna stena (prerezana)	<i>ventr. trbušna stijenka (prerezana)</i>		ventr. trbušni zid (presečen)
13	ren sinister	l. ledvica	<i>l. bubreg</i>	l. bubreg
14	ureter sin.	l. sečevod	<i>l. mokraćovod</i>	l. mokraćovod
15	vesica urinaria	sečni mehur	<i>mokračni mjehur</i>	mokračna bešika
16	urethra, m. urethralis	sečnica, sečnična m.	<i>mokračnica, mokračnični m.</i>	mokračna cev, m. mokračne cevi
17	rectum	danka	<i>ravno crijevo</i>	pravo crevo
18	anus	zadnjik	<i>šupak</i>	čmar
19, 19'	m. sphincter ani ext.	zun. zapiravka zadnjika	<i>vanj. stezač šupka</i>	spolj. zatvarač čmara
20	kraj, kjer se vzdigovavka zadnjika zavleče pod zun. zapiravko zadnjika	<i>mjesto gdje se podizač šupka zavlači pod vanj. stezač šupka</i>		mesto gde se podizač čmara podvlači pod spolj. zatvarač čmara
21	ansa rectalis ventr.	sp. dankina zanka	<i>ventr. omča ravnog crijeva</i>	ventr. petlja pravog creva
22	rectum, tunica muscularis, stratum longitudinale	danka, mišična pl., vzdolžni sloj	<i>ravno crijevo, pudužno mišićje</i>	pravo crevo, uzdužni mišični sloj
22'	m. rectococcygeus	dankino-repna m.	<i>ravnocrijevno-repni m.</i>	rektalno-repni m.
23	m. constrictor vestibuli	zažemavka predvorja	<i>stezač predvorja</i>	stezač predvorja
a	a. ovarica	jajčnikova a.	<i>a. jajnika</i>	a. jajnika
a'	a. ovarica, ramus tubarius	jajčnikova a., jajcevodova veja	<i>jajnikova a., jajvodna grana</i>	a. jajnika, jajvodna grana
a''	a. ovarica, ramus uterinus	jajčnikova a., maternična veja	<i>jajnikova a., maternična grana</i>	jajnikova a., materična grana
b	a. uterina	maternična a.	<i>maternična a.</i>	materična a.
c	lig. teres vesicae	okrogla sečnikova vez	<i>okrugla sveza mjehura</i>	obli lig. bešike
d	os ischii	sednica	<i>sjedna kost</i>	sedna kost
e	os pubis	dimeljnica (prežagana)	<i>preponska kost (prepiljena)</i>	preponska kost (prestrugana)
f	os ilium	črevnica (prežagana)	<i>bočna kost (prepiljena)</i>	bedrena kost (prestrugana)

Slika 450: SPOLNI ORGANI (kobila) dorz. str. SPOLNI ORGANI (kobila) dorz. str. POLNI ORGANI (kobila) dorz. str.

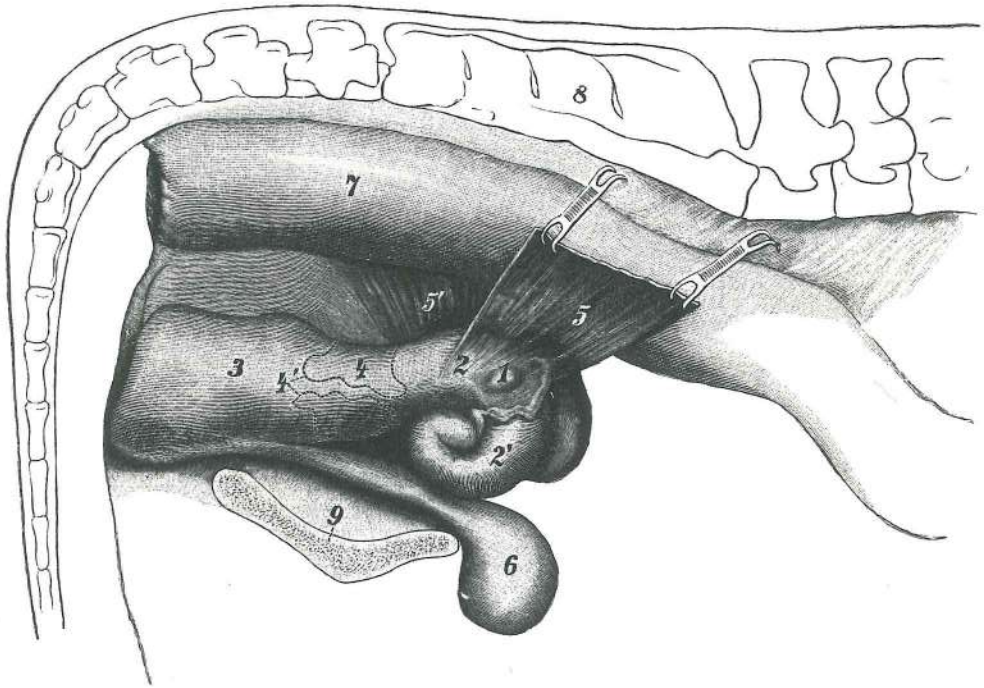
Nožnica in preddvor sta dorzalno prerezana. Rodnica i predvorje su dorzalno prerezani. Usmina i predvorje su dorzalno presečeni.

- a, a'¹ **ovarium sin., dex.** l., d. jajčnik l., d. jajnik l., d. jajnik
- b **lig. ovarii proprium** lastna jajčnikova vez vlastita jajnikova sveza jajnikov sopstveni lig.
- c **mesosalpinx** oporek jajcevoda opornjak jajovoda opornjak jajovoda
- d **tuba uterina, infundibulum tubae uterinae (d¹), fimbriae tubae uterinae (d²), ostium abdominale tubae uterinae (d³), papilla uterina et ostium uterinum tubae (d⁴)** jajcevod, lijak jajcevoda (d¹), jajcevodove rese (d²), trebušno ustje jajcevoda (d³), maternična bradavica in maternično ustje jajcevoda (d⁴) jajovod, ljevak jajovoda (d¹), resice jajovoda (d²), trbušni otvor jajovoda (d³), maternična bradavica i maternični otvor jajovoda (d⁴) jajovod, levak jajovoda (d¹), resice jajovoda (d²), trbušni otvor jajovoda (d³), materična bradavica i materični otvor jajovoda (d⁴)



450

e	bursa ovarica	jajčnikova vrečka	jajnikova vrečica	jajnikova kesa
f	cornu uteri sin.	l. rog maternice	l. rog maternice	l. rog materice
f ¹	cornu uteri dex.	d. rog maternice	d. rog maternice	d. rog materice
g	corpus uteri	maternično telo	trup maternice	telo materice
h	portio vaginalis cervicis	nožnični del vratu (maternični čep)	rodnički dio grljka	(maternični čep) vaginalni deo vrata (materični čep)
i	ostium uteri ext.	zun. ustje maternice	vanj. otvor maternice	spolj. otvor materice
k	tunica mucosa vaginae	sluznica nožnice	sluznica rodnice	sluzokoža usmine
l	hymen	deviška kožica	djevičnjak	devičnjak
m	ostium urethrae ext.	zun. ustje sečnice	vanj. otvor mokraćnice	spolj. otvor mokračne cevi
n	tunica mucosa vestibuli vaginae	sluznica nožničnega predvorja	sluznica predvorja rodnice	sluznica sluzokoža predvorja usmine
o	glandulae vestibulares minores	manjše preddvorne žleze, ventr. skupina	male žlijezde predvorja, ventr. grupa	male
p	glandulae vestibulares minores	manjše preddvorne žleze, dorz. skupina	male žleze predvorja, dorz. skupina	male
q	clitoris	ščegetavček	dražica	dražica
r	labium vulvae (pudendi)	sramnična ustnica	stidna usna	usna stidnice
s	mesometrium s. lig. latum uteri	oporek maternice ali široka maternična vez	opornjak maternice ali široka sveza maternice	opornjak materice ili široki lig. materice
t	a. ovarica	jajčnikova a.,	jajnikova a.	jajnikova a.
t ¹	a. uterina	maternična a.	maternična a.	materična a.
t ²	a. urogenitalis	sečno-spolna a.	mokračno-spolna a.	urogenitalna a.
u	vesica urinaria	sečni mehur	mokračni mjehur	mokračna bešika



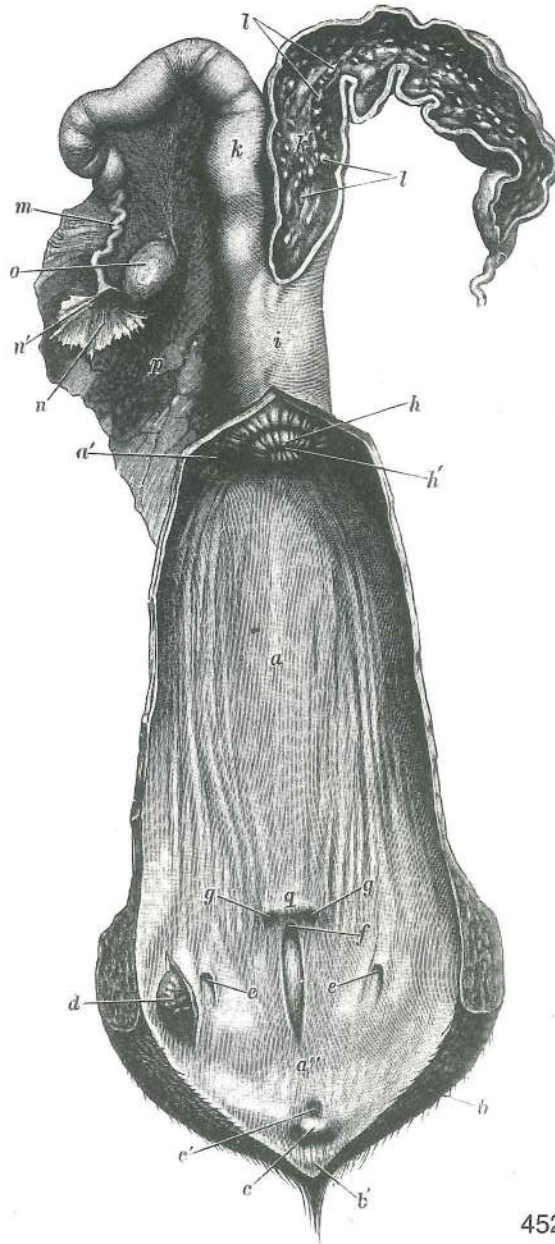
451

Slika 451: SPOLNI ORGANI (krava) maternica je vzdražena SPOLNI ORGANI (krava) maternica je u nadraženom stanju POLNI ORGANI (krava) materica je u nadraženom stanju

- | | | | | |
|-------|--|---|---|--|
| 1 | ovarium | jajčnik | jajnik | jajnik |
| 2 | corpus uteri | maternično telo, navidez veliko | trup maternice, naizgled veliko | telo materice, naizgled veliko |
| 2' | cornu uteri | maternični rog, prosti del | rog maternice, slobodni dio | rog materice, slobodni deo |
| 3 | vagina | nožnica | rodnica | usmina |
| 4, 4' | cervix uteri, portio vaginalis cervicis | maternični vrat (pikčast), nožnični del vratu | grljak maternice (točkast), rodnički dio grljka | vrat materice (tačkast), vaginalni deo vrata |
| 5, 5' | lig. latum uteri dex., sin. | d., l. široka maternična vez | d., l. široka sveza maternice | d., l. široki lig. materice |
| 6 | vesica urinaria | sečni mehur | mokračni mjehur | mokračna bešika |
| 7 | rectum | danka | ravno crijevo | pravo crevo |
| 8 | os sacrum | križnica | krstača | krsna kost |
| 9 | symphysis pelvis | medenična zrast | zdjelična simfiza | karlična simfiza |

Slika 452: SPOLNI ORGANI (krava) dorz. str., sramnica, nožnica in d. rog so prerezani SPOLNI ORGANI (krava) dorz. str., stidnica, rodnica i d. rog su prerezani POLNI ORGANI (krava) dorz. str., stidnica, usmina i d. rog su presečeni

- | | | | | |
|-------|---|---|--|--|
| a | vagina | nožnica | rodnica | usmina |
| a' | fornix vaginae | svod nožnice | svod rodnice | svod usmine |
| a'' | vestibulum vaginae | preddvor nožnice | predvorje rodnice | predvorje usmine |
| b, b' | labium vulvae dex., commissura labiorum ventr. | d. sramnična ustnica, sp. zveza ustnic | d. stidna usna, ventr. spoj usana | d. usna stidnice, ventr. spojnica usana |
| c | clitoris | ščegetavček | dražica | dražica |
| c' | glandulae vestibulares minores | manjše preddvorne žleze | male žlijezde predvorja | male žlezde predvorja |
| d | glandula vestibularis major sin. | l. večja preddvorna žleza | l. velika žlijezda predvorja | l. velika žlezda predvorja |
| e, e | ostium glandulae vestibularis majoris | ustje večje preddvorne žleze | ušče velike žlijezde predvorja | ušče velike žlezde predvorja |
| f | ostium urethrae ext. | zun. ustje sečnice | vanj. otvor mokraćnice | spolj. otvor mokračne cevi |
| g, g | ductus epoophori longitudinales | vzdolžna nadjajnikova voda | uzdužni nadjajnikovi vodovi | uzdužni nadjajnikovi vodovi |
| h, h' | portio vaginalis cervicis, ostium uteri ext. | nožnični del vratu, zun. maternično ustje | rodnički dio grljka, vanj. otvor maternice | vaginalni deo vrata, spolj. otvor materice |
| i | corpus uteri | maternično telo (navidez veliko) | trup maternice (naizgled velik) | telo materice (naizgled velik) |

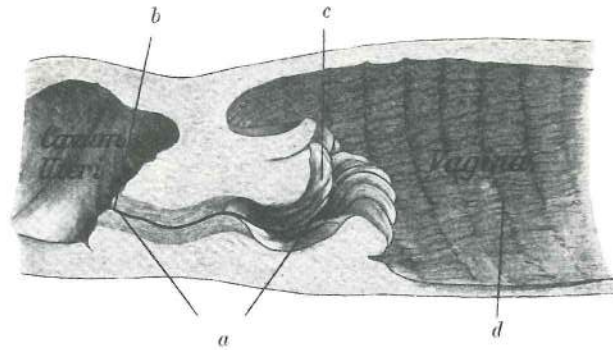


452

k, k'	cornu uteri sin., dex.	l., d. maternični rog	l., d. rog maternice	l., d. rog materice
l	carunculae uterinae karunkule	maternične gobe	maternične karunkule	materične
m	tuba uterina	jajcevod	jajvod	jajvod
n, n'	infundibulum tubae uterinae, ostium abdominale tubae uterinae trebušno ustje jajcevoda trbušni otvor jajovoda	ljevak jajovoda	trbušni otvor jajovoda	jajcevodov lijak, levak jajovoda,
o	ovarium	jajčnik	jajnik	jajnik
p	lig. latum uteri	široka maternična vez	široka maternična sveza	široki materični lig.
q	hymen	deviška kožica (zakrneli sp. del) devičnjak (rudimentarni ventr. deo)	djevičnjak, (zakržljali do. dio)	

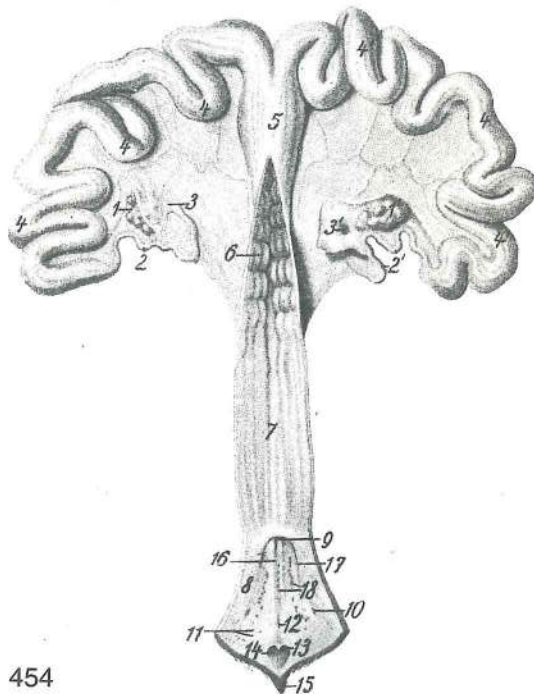
Slika 453: MATERNIČNI VRAT (krava) mediani rez GRLJAK MATERNICE (krava) medijani presjek
VRAT MATERICE (krava) mediani presek

a	canalis cervicis uteri kanal vrata materice	kanal materničnega vratu	kanal grljaka maternice	
b	ostium uteri int.	not. maternično ustje	nut. otvor maternice	unut. otvor materice
c	ostium uteri ext. materice	zun. maternično ustje	vanj. otvor maternice	spolj. otvor



453

d krožne gube nožnične sluznice vjenčasti nabori rodničke sluznice venčasti nabori sluzokože usmine

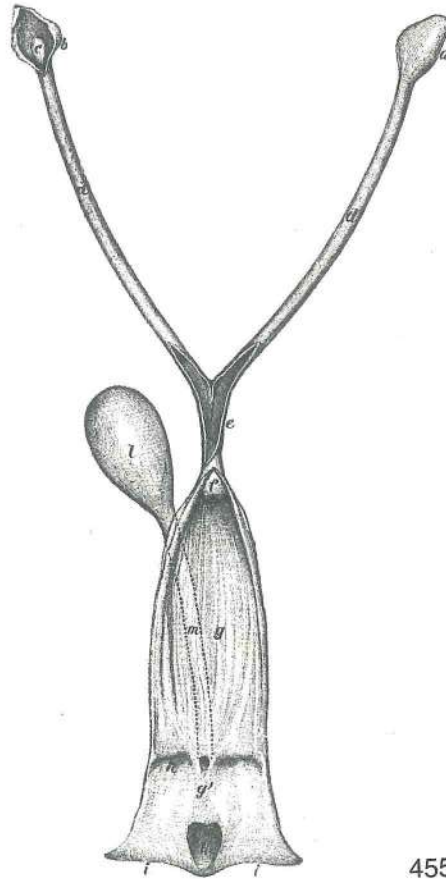


454

Slika 454: SPOLNI ORGANI (svinja) SPOLNI ORGANI (krmača) POLNI ORGANI (krmača)

1, 1'	ovarium sin., dex.	l., d. jajčnik	l., d. jajnik	l., d. jajnik
2, 2'	tuba uterina sin., dex.	l., d. jajcevod	l., d. jajovod	l., d. jajovod
3, 3'	infundibulum tubae uterinae sin., ostium abdominale tubae uterinae dex.	lijak l. jajcevoda, trebušno ustje d. jajcevoda	ljevak l. jajovoda, trbušni otvor d. jajovoda	
4, 4, 4	cornu uteri sin.	l. rog maternice	l. rog maternice	l. rog materice
4', 4', 4'	cornu uteri dex.	d. rog maternice	d. rog maternice	d. rog materice
5	corpus uteri	maternično telo	trup maternice	telo materice
6	pulvini cervicales	zapiralne blazinice vratu	zaptivni jastučići grljka	zatvarački jastučići vrata
7	vagina	nožnica	rodnica	usmina
8	vestibulum vaginae	predvorje nožnice	predvorje rodnice	predvorje usmine
9	ostium urethrae ext., diverticulum suburethrale	zun. otvor mokraćnice, podmokraćni odvojak	vanj. otvor mokraćnice, podmokraćni odvojak	spolj. otvor mokraćne cevi, poduretralni divertikul
10	recessus	zakotje	zaton	zaton
11	lymphonodus	bezgavka	limfni čvor	čimfni čvor
12	fossula	jamica	jamica	jamica
13	clitoris	ščegetavček	dražica	dražica
14	fossa praeputialis clitoridis	jamica dražice	ščegetavčkovega prepucija	jamica prepucija
15	commisura labiorum ventr.	sp. zveza ustnic usana	ventr. spoj usana	ventr. spojnica usana

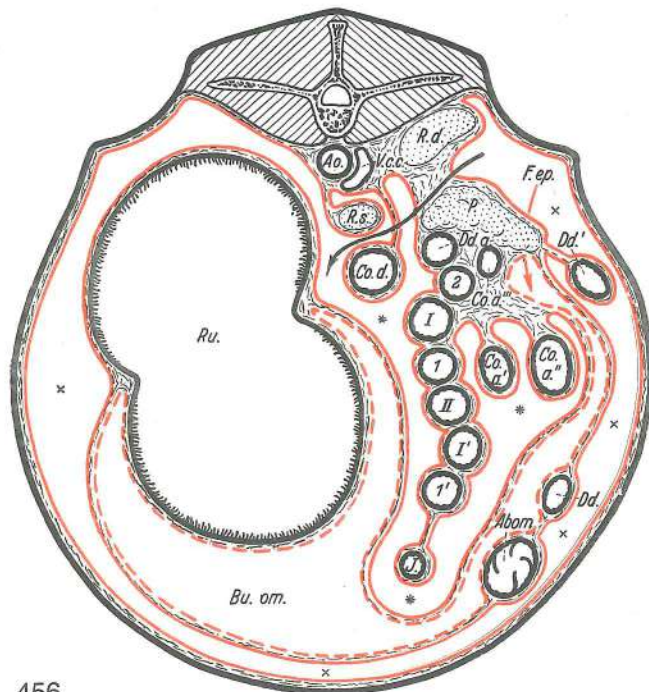
- 16 preddvor nožnice, sred. sluznične gube *predvorje rodnice, med. nabori sluznice*
 predvorje usmine, središni nabori sluzokože
- 17 preddvor nožnice, str. sluznične gube *predvorje rodnice, lat. nabori sluznice*
 predvorje usmine, lat. nabori sluzokože
- 18 ***glandulae vestibulares minores*** manjše preddvorne žleze *male žlijezde*
predvorja male žlezde predvorja



455

Slika 455: SPOLNI ORGANI (psica) telo maternice, nožnica in preddvor nožnice so odprti *SPOLNI ORGANI (kuja) trup maternice, rodnica i predvorje rodnice su otvoreni* POLNI ORGANI (kuja) telo materice, usmina i predvorje usmine su otvoreni

- a, b ***bursa ovarica*** jajčnikova vrečka (d. zaprta, l. odprta) *jajnikova vrečica (d. zatvorena, l. otvorena)* jajnikova kesa (d. zatvorena, l. otvorena)
- c ***ovarium*** jajčnik *jajnik* jajnik
- d, d ***cornua uteri*** maternična rogova *rogovi maternice* rogovi materice
- e ***corpus, cervix uteri*** telo, vrat maternice *trup, grljak maternice* telo, vrat materice
- f ***portio vaginalis cervicis*** nožnični del vratu *rodnički dio grljka* vaginalni deo vrata
- g, g' ***vagina, vestibulum vaginae*** nožnica, preddvor nožnice *rodnica, predvorje rodnice*
 usmina, predvorje usmine
- h ***hymen*** deviška kožica *djevičnjak* devičnjak
- i, i ***labia vulvae (pudendi)*** sramnični ustnici *stidne usne* usne stidnice
- k ***fossa praeputialis clitoridis*** jamica ščegetavčkovega prepucija *jamica prepucija dražice* jamica prepucija dražice
- l ***vesica urinaria*** sečni mehur *mokračni mjehur* mokračna bešika
- m ***urethra*** sečnica *mokračnica* mokračna cev

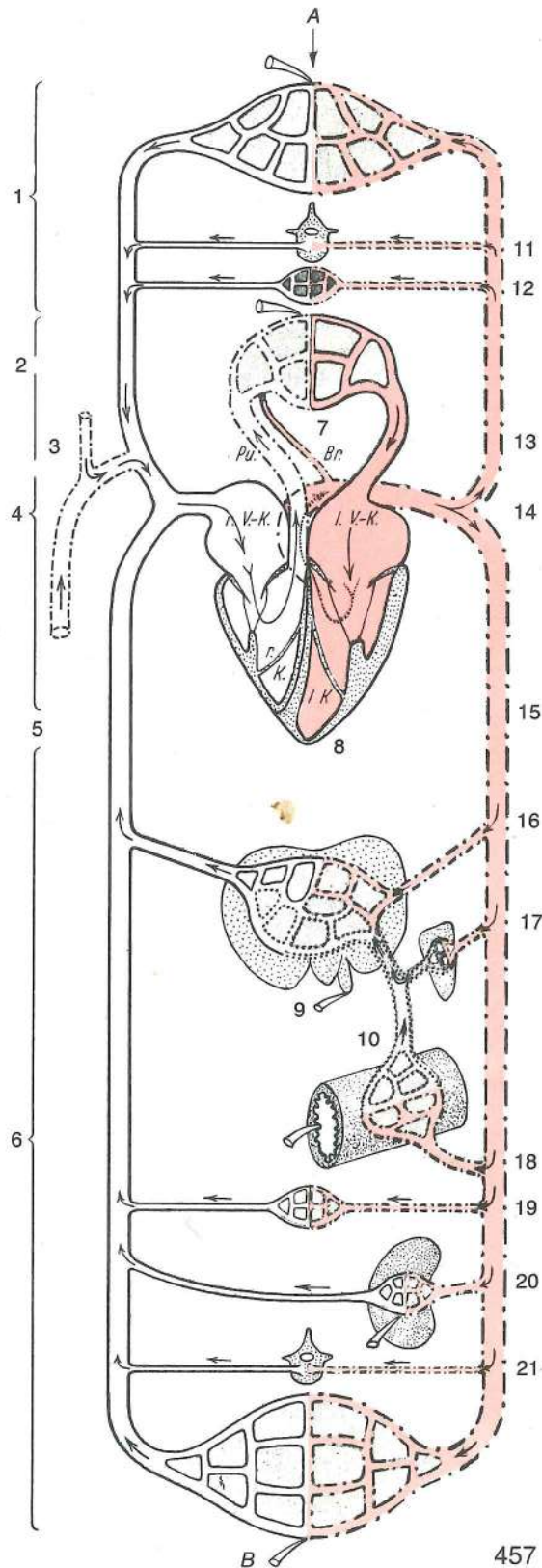


456

Slika 456: POTREBUŠNICA NA KORENU ČREVESNEGA OPORKA IN NJEN ODNOS DO TREBUŠNIH ORGANOV (prežvekovavci) shem. prikaz POTRBUŠNICA NA KORJENU CRIJEVNOG OPORNJAKA I NJEN ODNOS PREMA TRBUŠNIM ORGANIMA (preživači) shem. prikaz TRBUŠNA MARAMICA NA KORENU CREVNOG OPORNJAKA I NJEN ODNOS PREMA TRBUŠNIM ORGANIMA (preživari) šem. prikaz

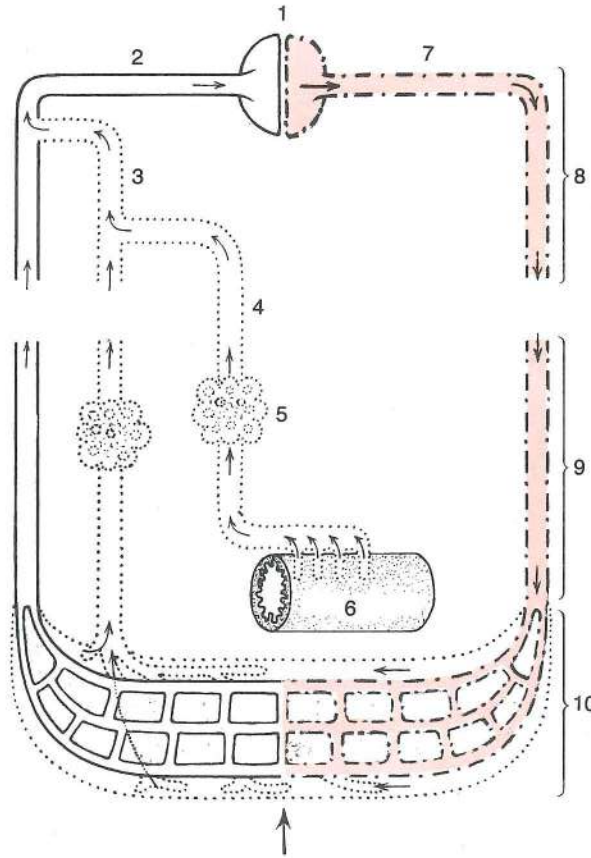
Ao.	aorta	aorta	aorta	aoŕta	
V. c. c.	v. cava caud.	zd. velika dovodnica	strž. šuplja v.	kaud. šuplja v.	
R. d.	ren dexter	d. ledvica	d. búbreg	d. bubreg	
R. s.	ren sinister	l. ledvica (na svojem oporku)	l. bubreg (na vlastitom opornjaku)		
P.	pancreas	trebušna slinavka	gušterača	gušterača	
Ru.	rumen	vamp	burag	burag	
Abom.	abomasum	sirišnik	sirište	sirište	
Dd.	duodenum, pars cran.	dvanajstnik, začetni del	dvanaesnik, početni dio		
Dd.'	duodenum, pars descendens	dvanajstnik, navzdoljni del	dvanaesnik, silazni dio		
Dd. a.	duodenum, pars ascendens	dvanajstnik, navzgornji del	dvanaesnik, uzlazni dio		
Co. a.', Co. a.''	colon ascendens	navzgornji kolon, začetni široki del	uzlazni kolon, početni prošireni dio		
I, I', II.	gyri centripetales, ansa spiralis coli	usodni kolon, početni prošireni deo	sredotežne vijuge, spiralasta kolonova zanka	centripetalne vijuge, spiralna kolonova zanka	
1, 1', 2	gyri centrifugales, ansa spiralis coli	usodni kolon, početni prošireni deo	sredobežne vijuge, spiralasta kolonova zanka	centrifugalne vijuge, spiralna kolonova zanka	
Co. a'''	colon ascendens, ansa distalis coli	navzgornji kolon, končna kolonova zanka	usodni kolon, distalna kolonova zanka		
Co. d.	colon descendens, mesocolon descendens	navzdoljni kolon, oporek navzdoljnega kolona	navzdoljni kolon, oporek navzdoljnega kolona	nishodni kolon, opornjak nishodnog kolona	
J.	jejunum	tešče črevo	prazno crijevo	prazno crevo	
Bu. om.	omentum majus, bursa omentalis	peča, pečna vreča	velika trebušna maramica, maramična vreča	velika trebušna maramica, kesa velike trebušne maramice	
***	recessus supraomentalis	nadpečno zakotje	supraomentalni zaton		
xxxxx	cavum peritonei	potrebušnična votlina	potrebušnična šupljina	peritonealna šupljina	
		črna puščica kaže smer eksenteracije	crna strelica pokazuje smer eksenteracije		
		crna strelica pokazuje pravac eksenteracije			
		rdeča puščica kaže smer iz potrebušnične votline skozi nadpečno odprtino v votlino			

pečne vreće crvena strelica pokazuje smjer iz potrbušnične šupljine kroz nadmaramični otvor u omentalni zatok crvena strelica pokazuje pravac iz peritonealne šupljine kroz epiploični otvor u omentalnu kesu



Slika 457: KRVNI OBTOK (sesavci) shem. prikaz KRVOTOK (sisavci) shem. prikaz KRVOTOK (sisari) šem. prikaz

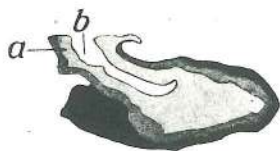
- A, B arterio-venozna kapilarna mreža arterijo-venozna kapilarna mreža arterijsko-venenska kapilarna mreža.
- 3 lijaki na meji med arterijsko in vensko kapilarno mrežo nakazujejo kraje za izločanje disimilacijskih produktov, ogljikovega dvokisa in znoja. Po 1 lijak nakazuje organe za izločanje žolča, iztrebkov in seča. Puščice kažejo smer krvnega in mezgovnega toka. Pljuča oskrbujeta d. in l. pljučna a. s funkcionalno (venozno) krvjo, sapnična (bronhalna) veja sapnično-požiralnikove a. (a. bronchooesophagea) pa z nutritivno (arterijsko) krvjo. Jetra oskrbuje dverna v. s funkcionalno (venozno) krvjo, jetrna a. pa z nutritivno (arterijsko) krvjo.
- 3 lijevka na granici između arterijske i venske kapilarne mreže pokazuju mjesta za izlučivanje disimilacijskih produkata, ugljičnog dioksida i znoja. Po 1 lijevak pokazuje organe za izlučivanje žuči, izmeta i mokraće. Strelice pokazuju smjer krvotoka i limfotoka. Pluća opskrbljuju d. i l. plućna a. funkcionalnom (venoznom) krvlju, a bronhalna grana bronhoezofagealne a. nutritivnom (arterijskom) krvlju. Jetru opskrbljuje portalna v. funkcionalnom (venoznom) krvlju, jetrena a. pak nutritivnom (arterijskom) krvlju.
- 3 levka na granici između arterijske i venske kapilarne mreže pokazuju mesta za izlučivanje disimilacionih produkata, ugljenog dioksida i znoja. Po 1 levčić pokazuje organe za izlučivanje žuči, izmeta i mokraće. Strelice pokazuju pravac krvotoka i limfotoka. Pluća opskrbljuju d. i l. plućna a. funkcionalnom (venoznom) krvlju, a bronhalna grana bronhoezofagealne a. nutritivnom (arterijskom) krvlju. Jetru opskrbljuje portalna v. funkcionalnom (venoznom) krvlju, jetrena a. pak nutritivnom (arterijskom) krvlju.
- 1 glava, vrat, spr. uda s pripadajućim živčnim sistemom glava, vrat, pr. udovi sa pripadajućim živčanim sistemom glava, vrat, pr. udovi sa pripadajućim živčanim sistemom
- 2 v. cava cran. spr. velika dovodnica pr. šuplja v. kran. šuplja v.
- 3 truncus jugularis (trachealis) dex., sin. d., l. jugularno (sapniško) deblo d., l. jugularno (dušnično) deblo d., l. jugularno (dušnično) stablo
- 4 ductus thoracicus prsni mezgovod grudni limfovod grudni limfovod
- 5 v. cava caud. zd. velika dovodnica strž. šuplja v. kaud. šuplja v.
- 6 trebuh, medenica, zd. uda s pripadajućim živčnim sistemom trbuh, zdjelica, strž. udovi s pripadajućim živčanim sistemom trbuh, karlica, zd. ekstremiteti sa pripadajućim nervnim sistemom
- 7 pulmo pljuča pluća pluća
- 8 cor s. cardia srce srce srce
- 9 hepar s. jecur jetra jetra jetra
- 10 v. portae dverna v. portalna v. portalna v.
- 11 kostni mozeg, krvotvorna žarišča koštana srž, žarišta stvaranja krvi koštana srž, žarišta stvaranja krvi
- 12 notranje izločanje (možganski privesek, češerika, ščitnica) notranje izlučivanje (hipofiza, epifiza, štitnjača) unutrašnje lučenje (hipofiza, epifiza, štitasta žlezda)
- 13 truncus brachiocephalicus nadlaktno-doglavno deblo nadlaktično-glavino deblo nadlaktatno-glaveno stablo
- 14 aorta aorta aorta aorta
- 15 aorta descendens navzdolnja aorta silazna aorta nishodna aorta
- 16 a. hepatica jetrna a. jetrena a. jetrina a.
- 17 a. lienalis vranična a. slezenska a. slezinska a.
- 18 a. coeliaca, a. mesenterica cran., a. mesenterica caud. trebušna a., spr. oporkova a., zd. oporkova a. trbušna a., a. pr. opornjaka, a. strž. opornjaka trbušna a., a. pr. opornjaka, a. zd. opornjaka
- 19 not. izločanje (nadobistnica idr.) nut. izlučivanje (nadbubrežna žljezda idr.) unut. lučenje (nadbubrežna žlezda idr.)
- 20 a. renalis ledvična a. bubrežna a. bubrežna a.
- 21 kostni mozeg, krvotvorna žarišča koštana srž, žarišta za stvaranje krvi koštana srž, žarišta za stvaranje krvi
- Pu. truncus pulmonalis, a. pulmonalis dex., sin. deblo pljučnih arterij, d., l. pljučna a. deblo plućnih arterija, d., l. plućna a. stablo plućnih arterija, d., l. plućna a.
- Br. a. bronchooesophagea, ramus bronchialis sapnično-požiralnikova a., sapnična veja bronho-efozofagealna a., bronhalna grana bronho-efozofagealna a., bronhalna grana
- r. V. K. atrium dextrum d. preddvor d. pretklijetka d. pretkomora
- l. V. K. atrium sinistrum l. preddvor l. pretklijetka l. pretkomora
- r. K. ventriculus dexter d. prekat d. klijetka d. komora
- l. K. ventriculus sinister l. prekat l. klijetka l. komora



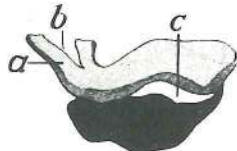
458

Slika 458: LIMFNI IN KRVNI OBTOK (shem. prikaz) LIMFNI I KRVNI OPTOK (shem. prikaz) LIMFOTOK I KRVOTOK (šem. prikaz)

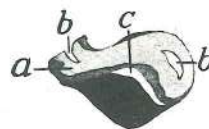
- | | | | | |
|----|---|--|--|--|
| 1 | cor s. cardia | srce | srce | srce |
| 2 | v. cava | velika dovodnica | šuplja v. | šuplja v. |
| 3 | ductus thoracicus, ductus lymphaticus dex. | prsni mezgovod, d. mezgovod | | |
| | | grudni limfovod, d. limfovod | grudni limfovod, d. limfovod | |
| 4 | cisterna chyli, trunci lumbales, tr. visceralis, tr. coeliacus, tr. intestinalis, tr. colicus, tr. jejunalis, tr. gastricus, tr. hepaticus | vodnica mlečka, ledvena debla, drobovno d., trebušno d., črevesno d., količno d., teščečrevno d., želodčno d., jetrno d. | <i>slabinska limfna cisterna, slabinska debla, utrobno d., trbušno d., crijevno d., količno d., praznocrijevno d., želučano d., jetreno d.</i> | hilusna cisterna, slabinska stabla, utrobno st., trbušno st., crevno st., količno st., praznocrevno st., želučano st., jetreno st. |
| 5 | lymphonodus | bezgavka | limfni čvor | limfni čvor |
| 6 | intestinum tenue | tanko črevo | tanko crijevo | tanko crevo |
| 7 | aorta | aorta | aorta | aorta |
| 8 | | predel srca in velikih krvnih žil | područje srca i velikih krvnih žila | predeo srca i velikih krvnih sudova |
| 9 | | skupine organskih tkiv | grupe organskih tkiva | grupe organskih tkiva |
| 10 | | kapilarni predeli v organih | kapilarna područja u organima | kapilarni predeli u organima |



459



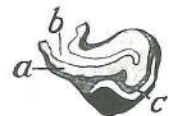460



461



462



463

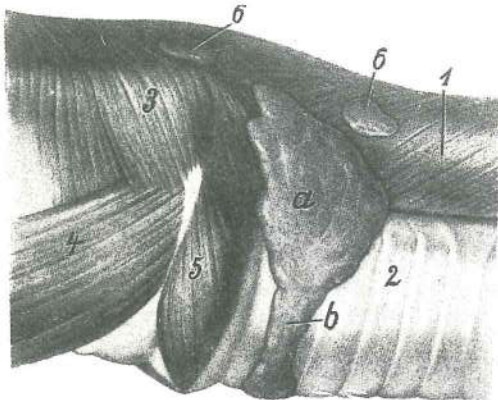
Slika 459, 460, 461, 462, 463: HIPOFIZA (konj, govedo, prašič, pes, mačka) medijani prerez HIPOFIZA (konj, govedo, svinja, pas, mačka) medijani presjek HIPOFIZA (konj, goveče, svinja, pas, mačka) medijani presek

hypophysis, adenohypophysis možganski privesek, žlezni del **hipofiza, žljezdani dio** hipofiza, žlezdani deo (črno, crno, crno)

adenohypophysis, pars intermedia adenhipofiza, vmesni del adenohipofiza, srednji dio
adenohipofiza, srednji deo (tamno sivo, tamno sivo) tamno sivo, tamno sivo)

hypophysis, neurohypophysis, pars distalis, infundibulum hipofiza, živčani dio, distalni dio, lijevak možganski privešek, živčni del, sp. del, lij
hipofiza, živčani deo, dist. deo, levak (svetlo
sivo, svijetlo sivo, svetlo sivo)

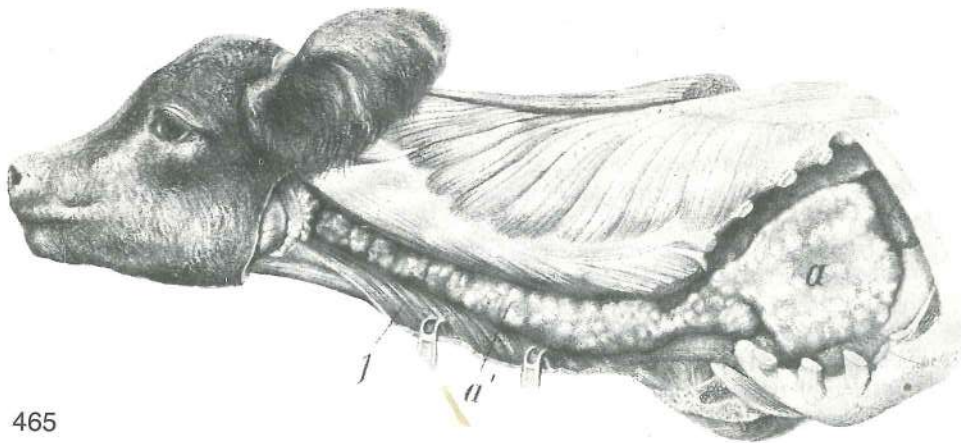
- a **infundibulum** lij lijevak levak
b **recessus infundibuli** zakotje lija zaton lijevka zaton levka
c **cavum hypophysis** votlina hipofize šupljina hipofize šupljina hipofize



464

Slika 464: ŠČITNICA (govedo) ŠTITNJAJČA (govedo)
ŠTITASTA ŽLEZDA (goveče)

- a **glandula thyroidea, lobus sin.** ščitnica, l. reženj
štitnjača, l. režanj štitasta žlezda, l. režanj
- b **glandula thyroidea, isthmus** ščitnica, mostić
štitnjača, tjesnac štitasta žlezda, most
- 1 **oesophagus** požiralnik jednjak jednjak
- 2 **trachea** sapnik dušnik dušnik
- 3 **constrictores pharyngis** zažemavke žrela
stezači ždrijela suživači ždrela
- 4 **m. hyothyroideus** jezično-ščitna m.
jezično-štitasti m. hiotiroidni m.
- 5 **m. cricothyroideus** kolobarčno-ščitna m.
prstenasto-štitasti m. krikotiroidni m.
- 6, 6 **Inn. cervicales prof. cran.** spr. glob. vratne
bezgavke pr. dub. vratni limfni čvorovi
kran. dub. vratni limfni čvorovi



465

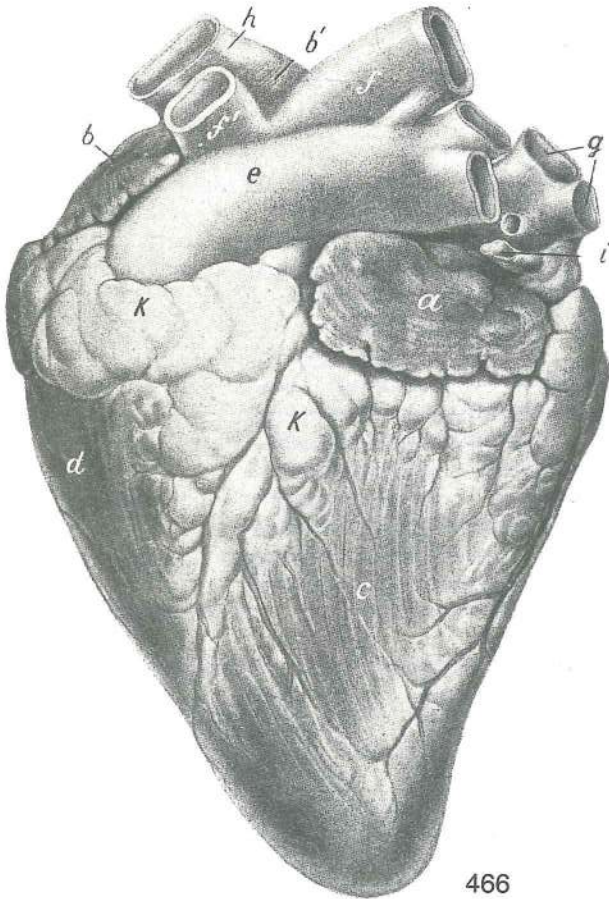
Slika 465: PRIŽELJC (novorojeno tele) GRUDNA ŽLIJEZDA (novorođeno tele) GRUDNA ŽLEZDA
(novorođeno tele)

- a **thymus, lobus thoracicus** priželjc, prsni reženj grudna žlijezda, grudni režanj
grudna žlezda, grudni režanj
- a' **thymus, lobus cervicalis** priželjc, vratni reženj grudna žlijezda, vratni režanj
grudna žlezda, vratni režanj
- 1 **musculi colli** vratne m. (zapognjene) vratni m. (odmaknuti) vratni m.
(odmaknuti)

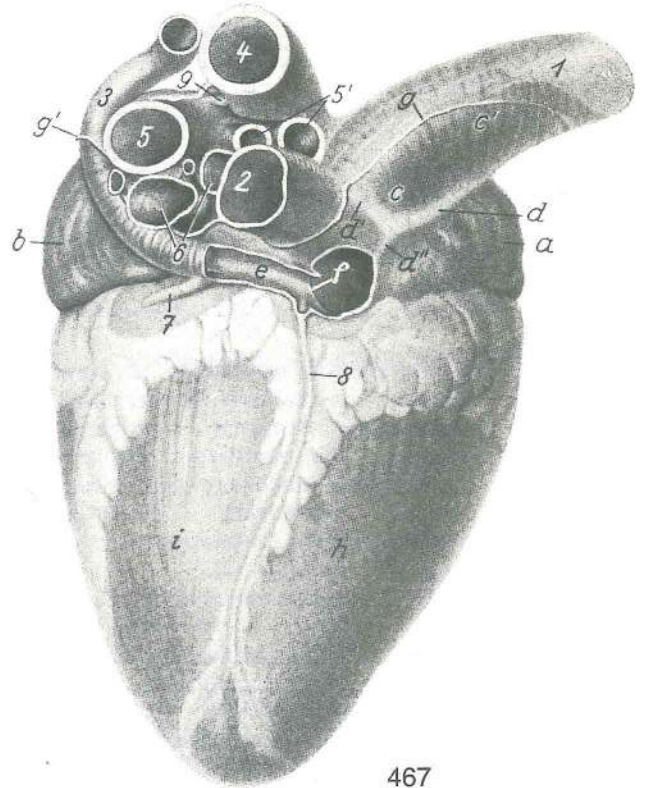
Slika 466: SRCE (govedo) I. str. SRCE (govedo) I. str. SRCE (goveče) I. str.

- a **atrium sin.** l. preddvor l. pretklijetka l. pretkomora
- b **atrium dex.** d. preddvor d. pretklijetka d. pretkomora
- b' **sinus venarum cavarum** stočište velikih dovodnic stjecište šupljih vena
stecište šupljih vena
- c **ventriculus sin.** l. prekat l. klijetka l. komora
- d **ventriculus dex.** d. prekat d. klijetka d. komora
- e **truncus pulmonalis** deblo plućnih arterij plućno arterijsko deblo plućno
arterijsko stablo

- f **aorta** aorta aorta aorta
 f' **truncus brachiocephalicus** nadlaktno-doglavno deblo *nadlaktično-glavino deblo*
 nadlaktatno-glaveno stablo
 g **vv. pulmonales** pljučne vene *plućne vene* plućne vene
 h **v. cava cran.** spr. velika dovodnica *pr. šuplja v.* kran. šuplja v.
 i **v. azygos sin.** l. neparna v. *l. neparna v.* l. neparna v.
 k, k **maščoba v venčni in l. vzdolžni brazdi** *masno tkivo u krunskom i l. podužnom žlijebu*
 masno tkivo u koronarnom i l. uzdužnom žlebu



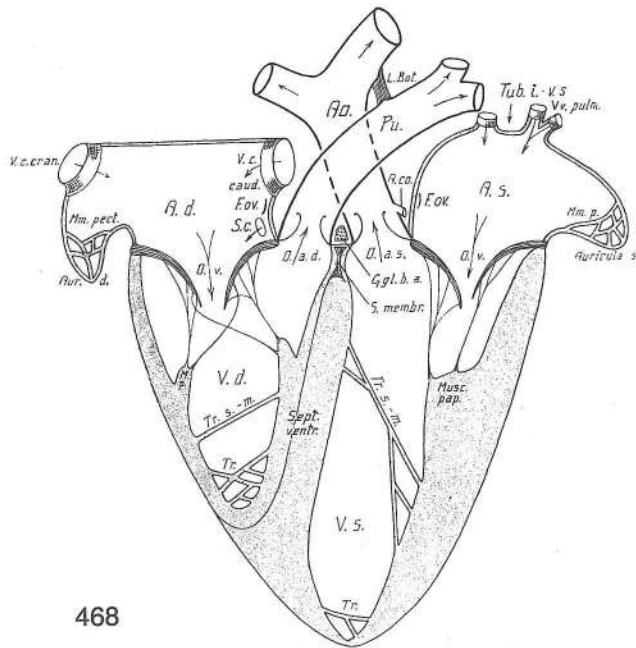
466



467

Slika 467: SRCE (govedo) zd. d. str. SRCE (govedo) strž. d. str. SRCE (goveče) kaud. d. str.

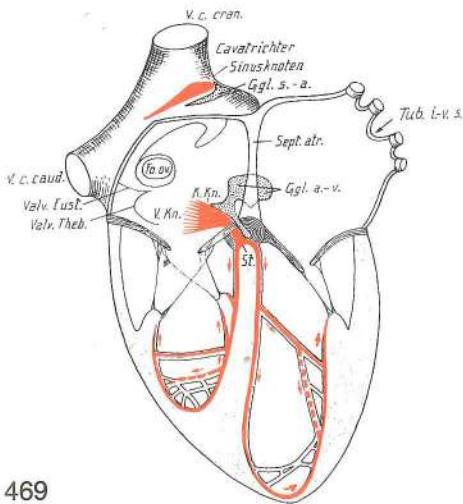
- a **auricula dex.** d. uhljič *d. uška* d. srčano uho
 b **auricula sin.** l. uhljič *l. uška* l. srčano uho
 c, c' **v. cava cran.** spr. velika dovodnica *pr. šuplja v.* kran. šuplja v.
 d **sulcus terminalis** mejni žleb *granični žlijeb* terminalni žleb
 d', d'' **sulcus terminalis** mejni žleb (navzgornji, navzdoljni krak) *granični žlijeb*
 (uzlazni, silazni krak) terminalni žleb (ushodni, nishodni krak)
 e **sinus coronarius** srčna dovodnica *krunski sinus* krunski sinus
 f **valvula sinus coronarii** zaklopka srčne dovodnice *zalistak krunskog sinusa*
 zalistak krunskog sinusa
 g, g' **insertio pericardii** nasadišće osrčnika *prihvatište osrčja* pripoj srčane kese
 h **ventriculus dex.** d. prekat *d. klijetka* d. komora
 i **ventriculus sin.** l. prekat *l. klijetka* l. komora
 1 **v. cava cran.** spr. velika dovodnica *pr. šuplja v.* kran. šuplja v.
 2 **v. cava caud.** zd. velika dovodnica *strž. šuplja v.* kaud. šuplja v.
 3 **v. azygos sin.** l. neparna v. *l. neparna v.* l. neparna v.
 4 **aorta** aorta aorta aorta
 5, 5' **truncus pulmonalis** deblo pljučnih arterij *plućno arterijsko deblo*
 plućno arterijsko stablo
 6 **vv. pulmonales** pljučne vene *plućne vene* plućne vene
 7 **v. cordis magna** velika srčna v. *velika srčana v.* velika srčna v.
 8 **v. cordis media** srednja srčna v. *srednja srčana v.* srednja srčna v.
 9 **lig. arteriosum** arterijska vez *arterijska sveza* arterijski lig.



468

Slika 468: SRCE shema I SRCE shema I SRCE šema I

V. c. cran.	v. cava cran.	spr. velika dovodnica	pr. šuplja v.	kran. šuplja v.
V. c. caud.	v. cava caud.	zd. velika dovodnica	strž. šuplja v.	kaud. šuplja v.
Mm. pect.	mm. pectinati	češljaste m.	grebenasti m.	češljasti m.
A. d.	atrium dex.	d. preddvor	d. pretklijetka	d. pretkomora
F. ov.	fossa ovalis	jajčasta jamica	ovalna jamica	ovalna jamica
S. c.	sinus coronarius	srčna dovodnica	krunski sinus	krunski sinus
Aur. d.	auricula dex.	d. uhljič	d. uška	d. srčano uho
O. v.	ostium atrioventriculare dex.	d. preddvorno-prekatno ustje	d. preddvorno-prekatno ustje	d. atrioventrikularni otvor
O. a. d.	ostium trunci pulmonalis	ustje plućnega arterijskega debla	ustje plućnega arterijskega debla	otvor plućnog arterijskog debla
M. p.	m. papillaris	bradavičasta m.	bradavičasti m.	bradavičasti m.
V. d.	ventriculus dex.	d. prekat	d. klijetka	d. komora
Tr. s. m.	trabecula septomarginalis	pretinsko-robni tramič	pretinsko-robni tramič	pregradno-zidna gredica
Sept. ventr.	septum interventriculare	medprekatni pretin	medprekatni pretin	međuklijetna pregrada
Tr.	trabeculae carneae	mesnati tramiči	mesnate gredice	mesnate gredice
L. Bot.	lig. arteriosum	arterijska vez	arterijska sveza	arterijski lig.
Ao.	aorta	aorta	aorta	aorta
Pu.	truncus pulmonalis	plućno arterijsko deblo	plućno arterijsko deblo	plućno arterijsko stablo
Tub. i. v. s.	tuberculum intervenosum	medvenska grbica	medvenska grbica	međuvenska kvržica
Vv. pulm.	vv. pulmonales	plućne v.	plućne v.	plućne v.
A. co.	a. coronaria	venčna a.	krunska a.	krunska a.
F. ov.	fossa ovalis	jajčasta jamica	ovalna jamica	ovalna jamica
A. s.	atrium sin.	l. predvor	l. pretklijetka	l. pretkomora
O. a. s.	ostium aortae	ustje aorte	otvor aorte	otvor aorte
O. v.	ostium atrioventriculare sin.	l. preddvorno-prekatno ustje	l. preddvorno-prekatno ustje	l. atrioventrikularni otvor
Mm. p.	mm. pectinati	češljaste m.	grebenasti m.	češljasti m.
Auricula s.	auricula sin.	l. uhljič	l. uška	l. srčano uho
Ggl. b. a.	ganglion bulbi aortici	ganglij aortne razširitve	ganglij aortnog izbočenja	ganglij aortnog izbočenja
S. membr.	septum interventriculare, pars membranacea	medprekatni pretin, opnasti del	medprekatni pretin, opnasti del	međuklijetna pregrada, opnasti dio
Musc. pap.	m. papillaris	bradavičasta m.	bradavičasti m.	bradavičasti m.
Tr. s. m.	trabecula septomarginalis	pretinsko-robni tramič	pretinsko-robni tramič	pregradno-zidna gredica
V. s.	ventriculus sin.	l. prekat	l. klijetka	l. komora
Tr.	trabeculae carneae	mesnati tramiči	mesnate gredice	mesnate gredice



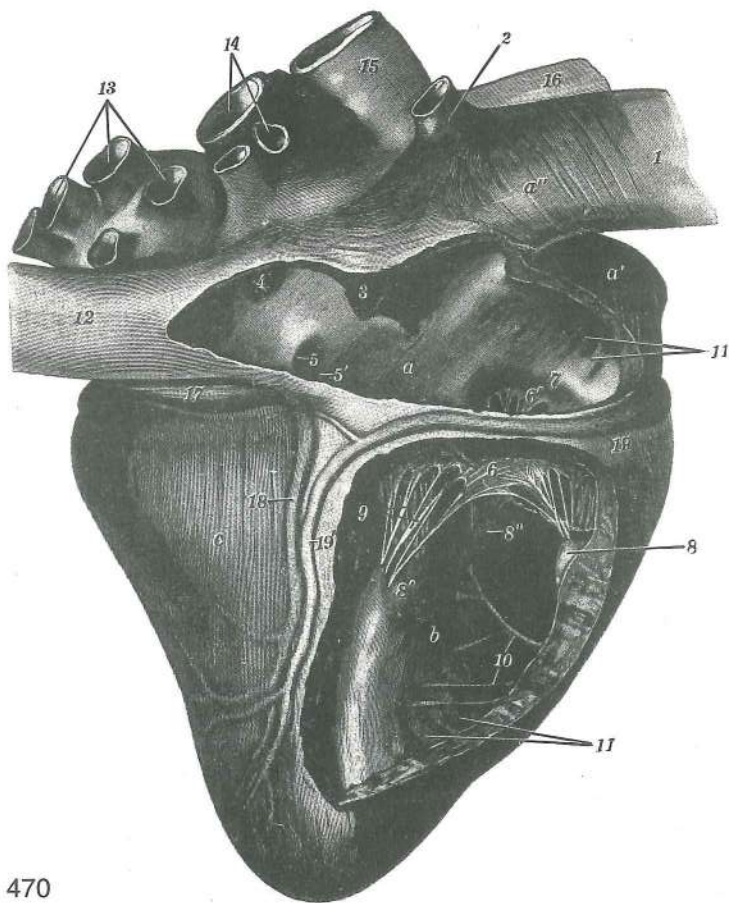
469

Slika 469: SRCE shema II SRCE shema II SRCE šema II

V. c. cran. v.	v. cava cran., sinus venarum cavarum (a), nodus sinuatrialis (b)	spr. velika dovodnica, stočišče velikih dovodnic (a), stočiščno-preddvorni vozal (b)	pr. šuplja v., sinus šupljih v. (a), sinuatrijalni čvor (b)
Ggl. s. a.	ganglion sinuatriale	stočiščno-preddvorni ganglij	sinuatrijalni ganglij
V. c. caud.	v. cava caud.	zd. velika dovodnica	strž. šuplja v. kaud. šuplja v.
Fo. ov.	fossa ovalis	ovalna jamica	ovalna jamica
Valv. Eust.	valvula v. cavae caud.	zaklopka zd. velike dovodnice	zalistak strž. šuplje v. zalistak kaud. šuplje v.
Valv. Theb.	valvula sinus coronarii	zaklopka srčne dovodnice	zalistak krunskog sinusa zalistak krunskog sinusa
V. Kn.	nodus atrioventricularis	preddvorno-prekatni vozal	atrijoventrikularni čvor
K. Kn.	fasciculus atrioventricularis	preddvorno-prekatni snopič	atrijoventrikularni snopič
St.	truncus fasciculi atrioventricularis, crus dex., sin., trabeculae septomarginales	deblo preddvorno-prekatnega snopiča, d., l. krak, pretinsko-robni tramiči	deblo atrioventrikularnog snopiča, d., l. krak, pregradno-zidne gredice
Sept. atr.	septum interatriale	medpreddvorni pretin	medupretklijetna pregrada
Ggl. a. v.	ganglion atrioventriculare	preddvorno-prekatni ganglij	atrijoventrikularni ganglij

Slika 470: SRCE (konj) d. str., d. preddvor in d. prekat sta odprta SRCE (konj) d. str., d. pretklijetka i d. klijetka su otvorene SRCE (konj) d. str., d. pretkomora i d. komora su otvorene

a	atrium dex.	d. preddvor	d. pretklijetka	d. pretkomora
a'	auricula cordis dex.	d. srčni uhljič	d. srčana uška	d. srčano uho
a''	sinus venarum cavarum	stočišče velikih dovodnic	venski sinus (stecište šupljih v.)	venski sinus (stecište šupljih v.)
b	ventriculus dex.	d. prekat	d. klijetka	d. komora
c	ventriculus sin.	l. prekat	l. klijetka	l. komora
1	v. cava cran.	spr. velika dovodnica	pr. šuplja v.	kran. šuplja v.
2	v. azygos dex.	d. neparna vena	d. neparna v.	d. neparna v.
3	tuberculum intervenosum	medvenska grbica	međuvenska kvržica	međuvenska kvržica
4	fossa ovalis	ovalna jamica	ovalna jamica	ovalna jamica
5	ostium sinus coronarii	ustje srčne dovodnice	ušće krunskog sinusa	ušće krunskog sinusa
5'	ostium v. cordis mediae	ustje srednje srčne v.	ušće sred. srčane v.	ušće sred. srčane v.
6, 6'	cuspides valvae tricuspidalis	škrica troškrične zaklopnice	listovi trolisnog zaliska	listovi trolisnog zaliska
7	anulus fibrosus atrioventricularis dex.	d. preddvorno-prekatni fibrozni obroč	fibrozni prsten d. srčanog otvora	fibrozni prsten d. srčanog otvora
8, 8', 8''	mm. papillares	bradavičaste mišice	bradavičasti mišići	bradavičasti mišići
9	chordae tendineae	kitaste vrpce	tetivaste strune	tetivaste vrpce
10	trabecula septomarginalis	pretinsko-robni tramič	pregradno-zidna gredica	pregradno-zidna gredica
11	mm. pectinati	češljaste mišice	grebenasti mišići	češljasti mišići
11'	trabeculae carneae	mesnati tramiči	mesnate gredice	mesnate gredice
12	v. cava caud.	zd. velika dovodnica	strž. šuplja v.	kaud. šuplja v.
13	vv. pulmonales	pljučne vene	plućne vene	plućne vene
14	truncus pulmonalis	deblo pljučnih arterij	deblo plućnih arterija	deblo plućnih arterija

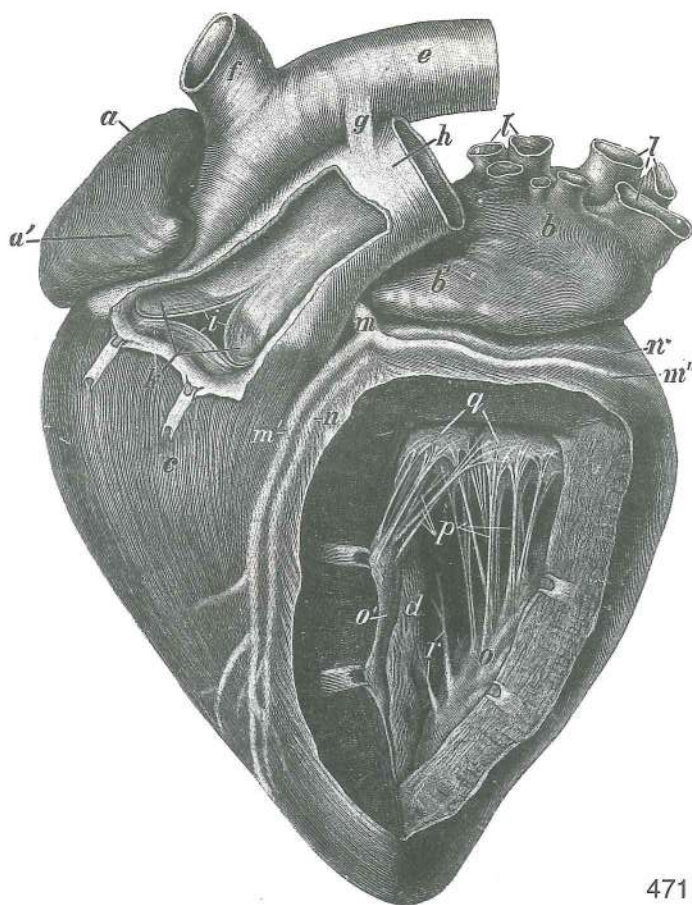


470

15	arcus aortae	lok aorte	luk aorte	luk aorte	
16	truncus brachiocephalicus	nadlaktno-doglavno deblo	nadlaktno-doglavno deblo	nadlaktično-glavino deblo	
		nadlaktatno-glaveno stablo			
17	v. cordis magna	velika srčna v.	velika srčana v.	velika srčana v.	
18	v. cordis media	srednja srčna v.	sred. srčana v.	sred. srčana v.	
19, 19'	a. coronaria dex.	d. venčna a.	d. krunska a.	d. krunska a.	

Slika 471: SRCE (konj) l. str. SRCE (konj) l. str. SRCE (konj) l. str.

a, a'	atrium dex.	d. preddvor	d. pretklijetka	d. pretkomora	
b, b'	atrium sin.	l. preddvor	l. pretklijetka	l. pretkomora	
c	ventriculus dex.	d. prekat	d. klijetka	d. komora	
d	ventriculus sin.	l. prekat	l. klijetka	l. komora	
e	arcus aortae	lok aorte	luk aorte	luk aorte	
f	truncus brachiocephalicus	nadlaktno-doglavno deblo	nadlaktno-doglavno deblo	nadlaktično-glavino deblo	
		nadlaktatno-glaveno stablo			
g	lig. arteriosum	arterijska vez	arterijska sveza	arterijski lig.	
h	truncus pulmonalis	deblo pljučnih arterij	deblo pljučnih arterij	deblo pljučnih arterija	
		stablo pljučnih arterija			
i	ostium trunci pulmonalis, valva trunci pulmonalis	ustje debla pljučnih arterij,	ustje debla pljučnih arterij,	ustje debla pljučnih arterij,	
		zaklopnica debla pljučnih arterij	ušće debla pljučnih arterija, zalistak debla	zaklopnica debla pljučnih arterij	
		pljučnih arterija	ušće stabla pljučnih arterija, zalistak stabla pljučnih arterija	pljučnih arterija	
k	valvula semilunaris dex., sin., intermedia	d., l., vmesna polmesečasta zaklopka	d., l., vmesna polmesečasta zaklopka	d., l., vmesna polmesečasta zaklopka	
		d., l., sred. polumjesečasti zalistak	d., l., sred. polumjesečasti zalistak	d., l., sred. polumjesečasti zalistak	
l, l'	vv. pulmonales	pljučne vene (odrezane)	pljučne vene (odrezane)	pljučne vene (odrezane)	
		pljučne vene (odsečene)			
m	a. coronaria sin.	l. venčna (koronarna) a.	l. krunska (koronarna) a.	l. krunska (koronarna) a.	
m'	a. coronaria sin., ramus interventricularis paraconalis	l. venčna a., obstožna medprekatna veja	l. krunska a., parakonalna interventrikularna grana	l. krunska a., parakonalna interventrikularna grana	
m''	a. coronaria sin., ramus circumflexus	l. venčna a., ovijalna veja	l. krunska a., ovijalna veja	l. krunska a., ovijalna veja	
		optočna grana	l. krunska a., polukružna grana	l. krunska a., polukružna grana	
n, n'	v. cordis magna	velika srčna v.	velika srčana v.	velika srčana v.	



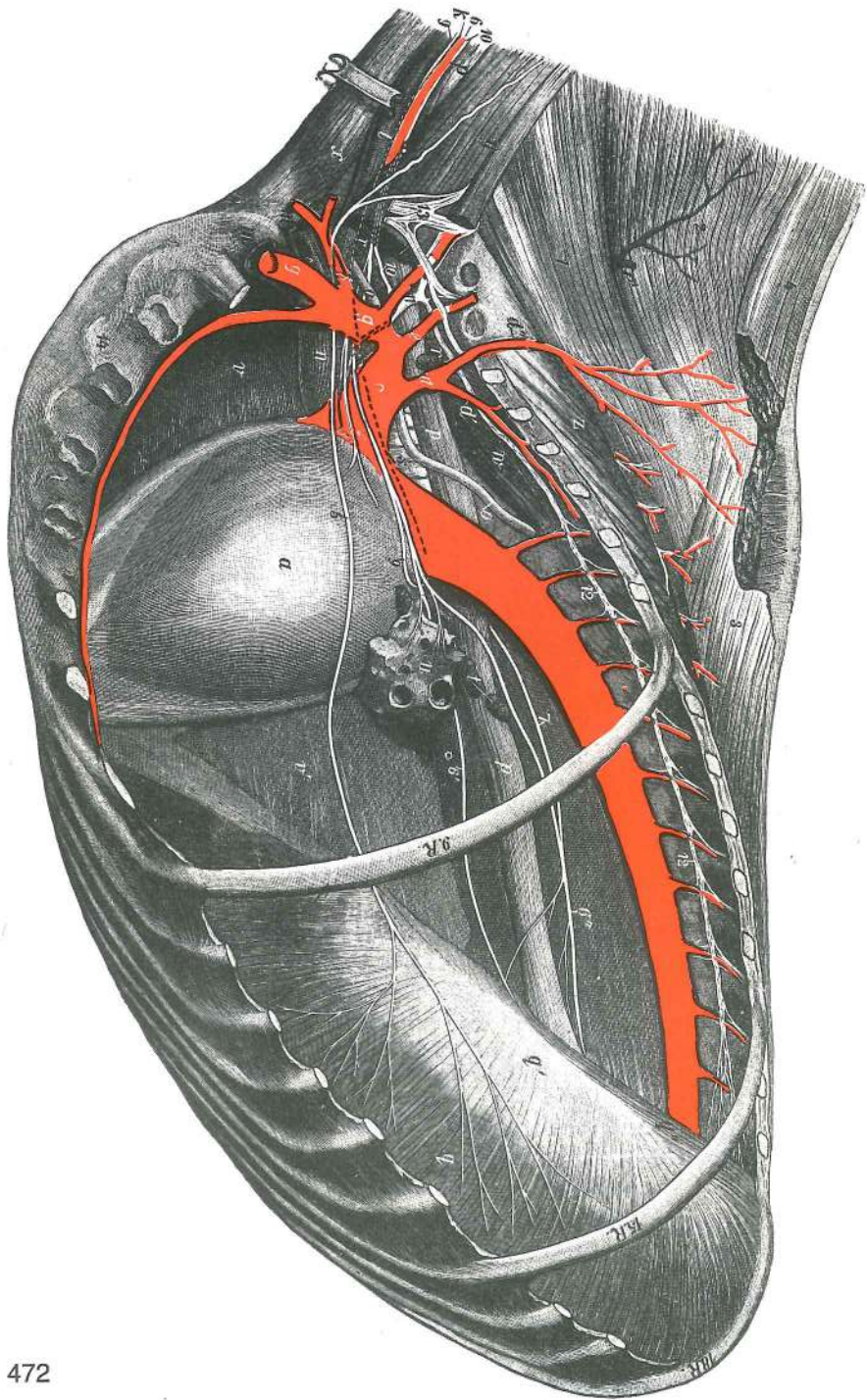
471

- o, o' **mm. papillares: m. papillaris subauricularis, m. papillaris subatrialis** bradavičasti mišiči: poduhlična bradavičasta m., podpredvorna bradavičasta m. bradavičasti mišiči: subaurikularni bradavičasti m., subatrijalni bradavičasti m. bradavičasti mišiči: subaurikularni bradavičasti m., subatrijalni bradavičasti m.
- p **chordae tendineae** kitaste vrvice tetivaste strune tetivne vrpce
- q **valva bicuspidalis (mitralis), cuspides** dvoškrična (mitralna) zaklopnica, škrica dvolisni (mitralni) zalistak, listovi dvolisni (mitralni) zalistak, listovi
- r **trabecula septomarginalis** pretinsko-robni tramič pregradno-zidna gredica pregradno-zidna gredica

Slika 472: PRSNA VOTLINA Z OBTOČILI IN ŽIVCI (konj) I. str. GRUDNA ŠUPLJINA S ŽILAMA I ŽIVCIMA (konj) I. str. GRUDNA DUPLJA SA KRVNIM SUDOVI I ŽIVCIMA (konj) I. str.

Vsa rebra, razen 9., 15. in 18. so odrezana, prav tako leva pljuča. Sva rebra, osim 9., 15. i 18. su odstranjena; lijevo plućno krilo je odrezano. Sva rebra, sem 9., 15. i 18. su odstranjena; levo plućno krilo je odsečeno.

- a **pericardium, cor s. cardia** osrčnik, srce osrčje, srce srčana kesa, srce
- b **aorta descendens, aa. intercostales** navzdolnja aorta, medrebrne a. silazna aorta, medurebrne a. nishodna aorta, medjurebarne a.
- c **truncus brachiocephalicus** nadlaktno-doglavno deblo nadlaktično-glavino deblo nadlaktatno-glaveno stablo
- d **truncus costocervicalis** rebro-vratno deblo rebreno-vratno deblo rebarno-vratno stablo
- d' **a. intercostalis suprema** najvišja medrebrna a. najgornja medurebrna a. najgornja medjurebarna a.
- d'' **a. scapularis dors.** zg. plečnična a. dorz. lopatična a. dorz. lopatična a.
- e, e' **a. cervicalis prof.** glob. vratna a., pov. veja dub. vratna a., pov. grana dub. vratna a., pov. grana
- f **a. vertebralis** vretenčna a. kralješna a. pršljenska a.
- g **a. subclavia sin.** l. podključnična a. l. potkjučnjačna a. l. potključnjačna a.
- g' **a. axillaris sin.** l. pazdušna a. l. pazušna a. l. pazušna a.
- h **a. cervicalis supf.** pov. vratna a. pov. vratna a. pov. vratna a.
- i **a. thoracica int. sin.** l. not. prsna a. l. nut. grudna a. l. unu. grudna a.



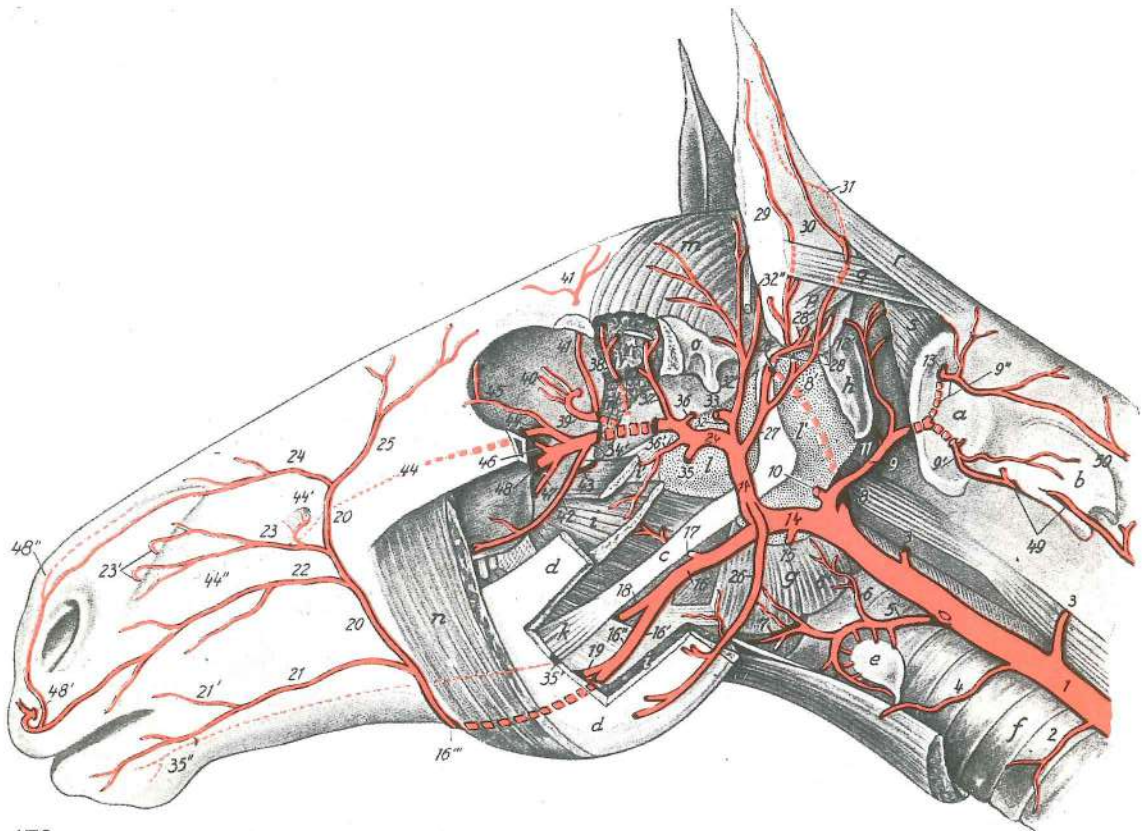
472

- k **a. carotis communis sin.** l. skupna vratna utripalnica l. zajednička karotidna a.
 l. zajednička karotidna a.
 l **v. jugularis sin.** l. jugularna v. l. jugularna v. l. jugularna v.
 m **v. axillaris** pazdušna v. pazušna v. pazušna v.
 m' **v. axillaris, v. thoracica supf. et r. suprascapularis** pazdušna v., pov. prsna v. in
 nadplečnična veja pazušna v., pov. grudna v. i nadlopatična grana pazušna v., pov.
 grudna v. i nadlopatična grana
 n **v. cava cran.** spr. velika dovodnica pr. šuplja v. kran. šuplja v.
 o **ductus thoracicus** prsni mežgovod grudni mlječovod grudni limfni kanal
 p, p, p **oesophagus** požiralnik jednjak jednjak
 q, q', q'' **diaphragma, pars costalis, centrum tendineum, pars lumbalis** prepona, rebri del,
 kitasta sredina, ledveni del ošit, rebreni dio, tetivasto središte, slabinski dio
 dijafragma, rebarni deo, tetivasto središte, slabinski deo
 r **lnn. mediastinales cran.** spr. medpljučne bezgavke pr. limfni čvorovi sredogrudja
 kran. limfni čvorovi sredogrudja

s	trachea	sapnik	dušnik	dušnik
t	inn. tracheobronchales (bifurcationis)	sapnikovo-sapnične bezgavke (razcepiščne) dušničko-dušnjački (bifurkacijski) limfni čvorovi		
u	radix pulmonis sin.	koren l. pljuč	korijen l. plućnog krila	koren l. plućnog krila
v, v'	mediastinum	medpljuče	sredogruđe	sredogrudje
w	m. longus colli	dolga vratna m.	dugi vratni m.	dugi vratni m.
x	m. sternomandibularis	prsnično-spodnječeljustnična m.	grudnično-vilični m.	grudno-donjovilični m.
y	mm. scaleni	stopničaste mišice	stepeničasti mišići	stepeničasti mišići
z	m. iliocostalis	črevnično-rebrna m.	bočno-rebreni m.	bedreno-rebarni m.
1	m. longissimus cervicis	najdaljša vratna m.	najduži vratni m.	najduži vratni m.
2	m. splenius	jermenasta m.	pločasti vratni m.	listasti m. vrata
3	m. spinalis et semispinalis thoracis et cervicis	trnova in poltrnova prsna ter vratna m.	trnasti i polutrnosti grudni i vratni m.	trnasti i polutrnosti grudni i vratni m.
4, 4'	m. rhomboideus	rombasta m.	romboidni m.	rombasti m.
5	n. phrenicus sin.	l. preponski ž.	l. ošitni ž.	l. prečažni ž.
6, 6	n. vagus sin.	l. blodni ž.	l. lutajuči ž.	l. ž. lotalica
6'	truncus vagalis ventr.	sp. vagusovo deblo	ventr. deblo lutajučeg ž.	
6''	truncus vagalis dors.	zg. vagusovo deblo	dorz. deblo lutajučeg ž.	
7	n. vagus	blodni ž. (zg. končna veja)	lutajuči ž. (dorz. završna grana)	ž. lotalica (dorz. završna grana)
8	plexus cardiacus	srčni pletež	srčani splet	srčani splet
9, 9	n. laryngeus recurrens sin.	l. povratni grlni ž.	l. povratni grkljanski ž.	
10, 10	systema nervosum autonomicum, truncus sympathicus, pars cervicalis	avtonomni ž. sistem, simpatično deblo, vratni del autonomni živčani sustav, simpatično deblo, vratni dio		
11	ganglion cervicothoracicum (stellatum)	vratno-prsno živčni vozal (zvezdasti) vratno-grudni ganglij (zvijezdasti)		
12, 12	systema nervosum autonomicum, truncus sympathicus, pars thoracica	avtonomni ž. sistem, simpatično deblo, prsni del autonomni živčani sustav, simpatično deblo, grudni dio		
13	plexus brachialis	nadlaktni pletež	nadlaktični splet	nadlaktatni splet

Slika 473: NAGLAVNE ARTERIJE (konj) l. str. ARTERIJE GLAVE (konj) l. str. ARTERIJE GLAVE (konj) l. str.

1	a. carotis communis	skupna vratna utripalnica	zajednička karotidna a.
2	a. carotis communis, ramus trachealis	skupna vratna utripalnica, sapnikova veja	zajednička karotidna a., grana za dušnik
3, 4	rr. musculares	mišične veje	mišični ogranci
5	a. thyroidea cran.	spr. ščitnična a.	pr. a. štitnjače
6	a. thyroidea cran., ramus pharyngeus	spr. ščitnična a., žrelna veja	pr. a. štitnjače, ždrijelna grana
6'	a. thyroidea cran., ramus laryngeus caud.	spr. ščitnična a., zd. grlna veja	pr. a. štitnjače, strž. grkljanska grana
7	a. laryngea cran.	spr. grlna a.	pr. grkljanska a.
8	a. carotis int.	not. vratna utripalnica	nut. karotidna a.
8'	a. carotis int.	not. vratna utripalnica (del, vtisnjen v zračni mehur)	nut. karotidna a. (deo utisnut u vazdušni mehur)
9	a. occipitalis	zatilna a.	potiljna a.
9'	a. vertebralis, ramus anastomoticus cum a. occipitali	z zatilno a.	kralješna a., spojna grana sa potiljnom a.
9''	a. vertebralis, ramus descendens	vretenčna a., navzdolnja veja	kralješna a., silazna grana
10	a. occipitalis, ramus glandularis	zatilna a., žlezna veja	zatiljna a., žlijezdana grana

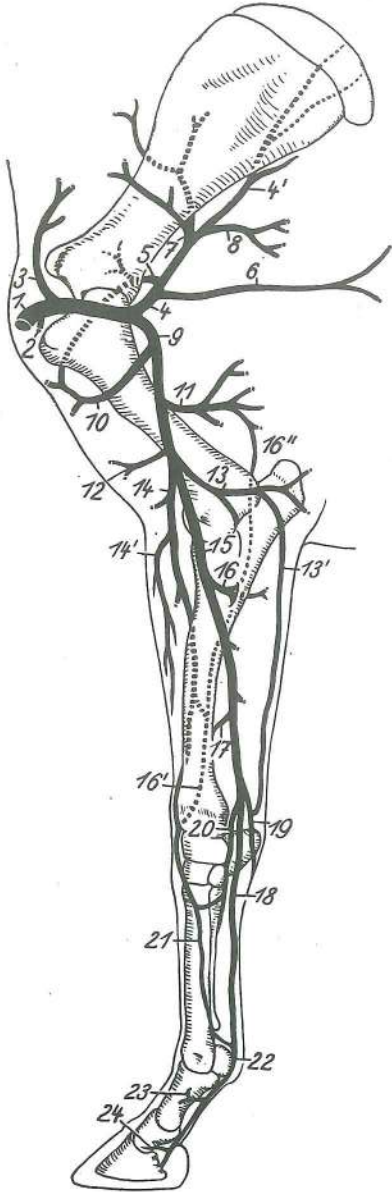


473

- 11 **a. condylaris** čvršna a. kondilarna a. kondilarna a.
 12 **a. meningea caud.** zd. openska a. strž. a. moždanih opni kaud. moždanična a.
 13 **a. vertebralis** vretenčna a. kralješna a. pršljenska a.
 14 **a. carotis ext.** zun. vratna utripalnica vanj. karotidna a. spolj. karotidna a.
 15 **a. carotis ext., r. glandularis** zun. vratna utripalnica, žlezna veja vanj. karotidna a., žljezdana grana spolj. karotidna a., žlezdana grana
 16 **truncus linguofacialis** jezično-obrazno deblo jezično-lično deblo jezično-lično stablo
 16', 16'', 16''' **a. facialis** obrazna a. lična a. a. lica
 17 **a. palatina ascendens** navzgornja nebna a. uzlazna nepčana a. ushodna nepčana a.
 18 **a. lingualis** jezična a. jezična a. jezična a.
 19 **a. sublingualis** podjezična a. podjezična a. podjezična a.
 20 **a. facialis** obrazna a. lična a. a. lica
 21 **a. labialis inferior** spodnjeustnična a. donjousnena a. a. donje usne
 21' **a. angularis oris** ustna kotna a. a. usnog kuta a. usnog ugla
 22 **a. labialis superior** zgornjeustnična a. gornjeusnena a. a. gornje usne
 23 **a. lat. nasi** str. nosna a. lat. nosna a. lat. a. nosa
 23' **a. lat. nasi** str. nosna a. (povratne veje za nosno votlino) lat. nosna a. (povratni ogranči za nosnu šupljinu) lat. a. nosa (povratne grane za nosnu duplju)
 24 **a. dors. nasi** zg. nosna a. dorz. nosna a. dorz. a. nosa
 25 **a. angularis oculi** očesna kotna a. a. očnog kuta a. očnog ugla
 26 **a. carotis ext., ramus massetericus** zun. vratna utripalnica, žvečkavkina veja vanj. karotidna a., žvačni ogranak spolj. karotidna a., maseterična grana
 27, 28 **a. auricularis caud.** zd. uhljeva a. strž. uščana a. kaud. ušna a.
 28' **a. stylomastoidea** stilomastoidna a. stilomastoidna a. stilomastoidna a.
 28'' **a. auricularis prof.** glob. uhljeva a. dub. uščana a. dub. ušna a.
 29 **a. auricularis caud., ramus auricularis lat.** zd. uhljeva a., str. uhljeva veja strž. uščana a., lat. uščani ogranak kaud. ušna a., lat. ušna grana
 30 **a. auricularis caud., ramus auricularis intermedius** zd. uhljeva a., vmesna uhljeva veja strž. uščana a., srednji uščani ogranak kaud. ušna a., srednja ušna grana
 31 **a. auricularis caud., ramus med.** zd. uhljeva a., sred. uhljeva veja strž. uščana a., med. uščani ogranak kaud. ušna a., med. ušna grana

- 32, 32' **a. temporalis supf.** pov. senčna a. *pov. sljepoočna a.* pov. slepoočna a.
 32'' **a. auricularis rostr.** spr. uhljeva a. *pr. uščana a.* rostr. ušna a.
 33 **a. transversa faciei** prečna obrazna a. *poprečna lična a.* poprečna a. lica
 34, 34' **a. maxillaris** zgornječeljustna a. *čeljusna a.* gornjovilična a.
 35, 35' **a. alveolaris mandibularis** spodnječeljustna zobnična a. *vilična zubnična a.*
 donjovilična alveolarna a.
 35'' **a. mentalis** bradna a. *bradna a.* bradna a.
 36 **a. meningeae media** srednja openska a. *sred. a. moždanih ovojnica* sred.
 moždanična a.
 37 **a. temporalis prof. caud.** zd. glob. senčna a. *strž. dub. sljepoočna a.* kaud.
 dub. slepoočna a.
 38 **a. temporalis prof. rostr.** spr. glob. senčna a. *pr. dub. sljepoočna a.* rostr. dub.
 slepoočna a.
 39 **a. ophthalmica ext.** zun. očesna a. *vanj. očna a.* spolj. očna a.
 40 **a. ophthalmica ext.** zun. očesna a., veje za zrklo in pomožne organe *vanj. očna a.,*
ogranci za očnu jabučicu i pomožne organe spolj. očna a., grane za oko i pomožne
 organe
 41 **a. supraorbitalis** nadočna a. *nadočna a.* nadočna a.
 42 **a. buccalis** lična a. *obrazna a.* obrazna a.
 43 a. za toliščno polnilo zunaj periorbite *a. za masni jastučić izvan periorbite* a. za masni
 jastučić izvan periorbite
 44 **a. infraorbitalis** podočna a. *podočna a.* podočna a.
 44' **a. infraorbitalis, anastomosis c. a. lat. nasi** podočna a., spoj s str. nosno a.
podočna a., anastomoza s lat. nosnom a. podočna a., anastomoza sa lat. a. nosa
 44'' **a. infraorbitalis, rr. dentales** podočna a., zobne veje *podočna a., zubni ogranci*
 podočna a., zubne grane
 45 **a. malaris** lična a. *jagodična a.* jagodična a.
 46 **a. sphenopalatina** zagozdnično-nebna a. *klinasto-nepčana a.* klinasto-
 nepčana a.
 47 **a. palatina minor** manjša nebna a. *mala nepčana a.* mala nepčana a.
 48 **a. palatina major** večja nebna a. *velika nepčana a.* velika nepčana a.
 48' **a. palatina major, anastomosis cum a. labiali superior** večja nebna a., spoj
 z zgornjeustnično a. *velika nepčana a., anastomoza sa gornjeusnenom a.* velika
 nepčana a., anastomoza sa a. gornje usne
 48'' **a. palatina major** večja nebna a., veja za nosno votlino *velika nepčana a., ogranak*
 za nosnu šupljino *velika nepčana a., grana za nosnu dupljo*
 49 **a. vertebralis** vretenčna a. *kralješna a.* pršljenska a.
 50 **a. cervicalis prof.** glob. vratna a. *dub. vratna a.* dub. vratna a.
 a **atlas** nosač *nosač* nosač
 b **axis** okretač *obrtač* obrtač
 c **stylohyoideum** stilohioid *stilohioid* stilohioid
 d **ramus mandibulae** veja sp. čeljustnice *vilična grana* grana donjovilične kosti
 e **glandula thyroidea** ščitnica *štitnjača* štitasta žlezda
 f **trachea** sapnik *dušnik* dušnik
 g grlno in žrelno mišičje *grkljansko i ždrijelno mišičje* grkljanski i ždrelni mišiči
 h **os occipitale, proc. paracondylaris** zatilnica, občvršni pod. *zatiljna kost,*
parakondilarni izd. potiljna kost, parakondilarni izd.
 i, i' **m. pterygoideus med.** sred. veslarica *med. krilasti m.* med. krilasti m.
 i' **m. tensor veli palatini, m. levator veli palatini** nategovavka mehkega neba,
 vzdigovavka mehkega neba *napinjač mekog nepca, podizač mekog nepca*
 zatezač mekog nepca, podizač mekog nepca
 k **m. styloglossus** klino-jezična m. *stiloglosni m.* stiloglosni m.
 l, l' **diverticulum tubae auditivae** zračni mehur, str. in sred. izbuhlina *zračni mjehur,*
lat. i med. izbočenje vazdušni mehur, lat. i med. izbočenje
 m, m' **m. temporalis** senčna m. *sljepoočni m.* slepoočni m.
 n **m. masseter** zun. žvekavka *žvačni m.* spolj. žvakač
 o **art. temporomandibularis** čeljustni sklep *vilični zglob* donjovilični zglob
m. cervicoauricularis prof. kratka potegovavka uhlja navzven *dub. vratno-uščani*
 m. dub. vratno-ušni m.
 q **m. cervicoauricularis medius** srednja potegovavka uhlja navzven *sred. vratno-*
uščani m. sred. vratno-ušni m.
 r **m. cervicoauricularis supf.** dolga vzdigovavka uhlja *pov. vratno-uščani m.*
 pov. vratno-ušni m.
 s **m. obliquus capitis cran.** spr. poševna m. glave *pr. kosi m. glave* kosi kran.
 m. glave

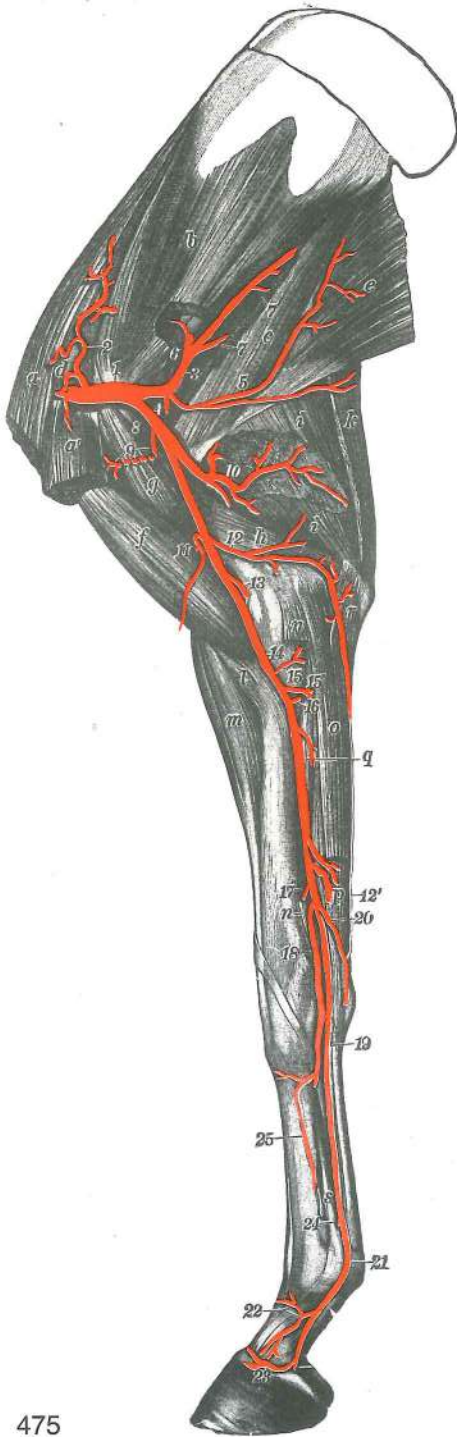
Slika 474: ARTERIJE SPREDNJEGA UDA (konj) shem. prikaz sred. str. ARTERIJE PREDNJE NOGE (konj) shem. prikaz, med. str. ARTERIJE PREDNJEG EKSTREMITETA (konj) šem. prikaz, med. str.



474

- | | | | | |
|---------|--|---|--|--|
| 1 | a. axillaris | pazdušna a. | pazušna a. | pazušna a. |
| 2 | a. thoracica ext. | zun. prsna a. | vanj. grudna a. | spolj. grudna a. |
| 3 | a. suprascapularis | nadplečna a. | nadlopatična a. | nadlopatična a. |
| 4, 4' | a. subscapularis | podplečna a. | podlopatična a. | podlopatična a. |
| 5 | a. circumflexa humeri caud. | zd. nadlahtnična ovijalna a. | strž. optočna nadlaktična a. | kaud. polukružna nadlaktatna a. |
| 6 | a. thoracodorsalis | prsno-hrbtina a. | grudno-leđna a. | grudno-leđna a. |
| 7 | a. circumflexa scapulae | plečnična ovijalna a. | optočna lopatična a. | polukružna a. lopatice |
| 8 | rr. musculares | mišićne veje | mišićni ogranci | mišićne grane |
| 9 | a. brachialis | nadlaktna a. | nadlaktična a. | nadlaktatna a. |
| 10 | a. circumflexa humeri cran. | spr. nadlahtnična ovijalna a. | pr. optočna nadlaktična a. | polukružna kran. nadlaktatna a. |
| 11 | a. prof. brachii | glob. nadlaktna a. | dub. nadlaktična a. | dub. nadlaktatna a. |
| 12 | a. bicipitalis | a. dvoglave nadlaktne m. | a. dvoglavog nadlaktičnog m. | a. dvoglavog nadlaktatnog m. |
| 13, 13' | a. collateralis ulnaris | obstranska komolčna a. | kolat. laktena a. | kolat. lakatna a. |
| 14 | a. transversa cubiti | prečna komolčna a. | poprečna lakatna a. | poprečna lakatna a. |
| 14' | a. collateralis radialis | obstranska koželjna a., veje za iztegovanke | kolat. palčana a., grane za opružače | kolat. žbična a., grane za opružače |
| 15 | a. mediana | središčna a. | medijana a. | medijana a. |
| 16 | a. interossea communis | skupna medkostna a. | zajednička međukoštana a. | zajednička medjukoštana a. |
| 16' | a. interossea cran. | spr. medkostna a. | pr. međukoštana a. | kran. medjukoštana a. |
| 16'' | a. interossea caud. | zd. medkostna a. | strž. međukoštana a. | kaud. medjukoštana a. |
| 17 | a. radialis prox. | zg. koželjna a. | proks. palčana a. | proks. žbična a. |
| 18 | a. digitalis palmaris communis II | druga (2.) skupna dlanska prstna a. | druga (2.) zajednička palmarna prstna a. | druga (2.) zajednička palmarna prstna a. |
| 19 | ramus palmaris | dlanska veja | palmarni ogranak | palmarna grana |
| 20 | a. radialis | koželjna a. | palčana a. | žbična a. |
| 21 | a. metacarpea dorsalis II | druga (2.) hrbtiščna metakarp. a. | druga (2.) dorz. metakarp. a. | druga (2.) dorz. metakarp. a. |
| 22 | a. digitalis palmaris med. | sred. dlanska prstna a. | med. palmarna prstna a. | med. palmarna prstna a. |
| 23 | ramus dors. phalangis prox. | hrbtiščna veja za zg. prstnico | dorz. ogranak za proks. članak | dorz. ogranak za proks. članak |
| 24 | a. coronalis | svitkova a. | krunska a. | krunska a. |

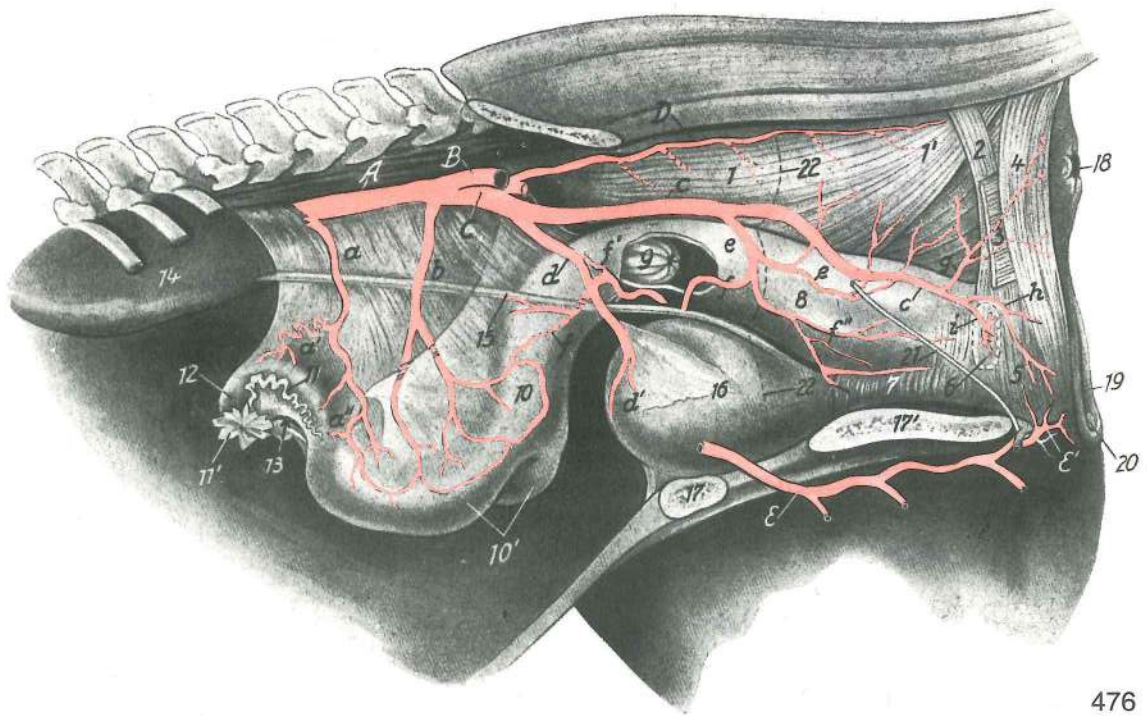
Slika 475: ARTERIJE DESNEGA SPREDNJEGA UDA (konj) sred. str. ARTERIJE DESNE PREDNJE NOGE (konj) med. str. ARTERIJE DESNOG PREDNJEG EKSTREMITETA (konj) med. str.



475

- 1 **a. axillaris** pazdušna a. pazušna a. pazušna a.
- 2 **a. suprascapularis** nadplečna a. nadlopatična a. nadlopatična a.
- 3 **a. subscapularis** podplečna a. podlopatična a. podlopatična a.
- 4 **a. circumflexa humeri caud.** zd. nadlahtnična ovijalna a. strž. optočna nadlaktična a. kaud. polukružna nadlaktična a.
- 5 **a. thoracodorsalis** prsno-hrbtana a. grudno-ledna a. grudno-ledjna a.
- 6 **a. circumflexa scapulae** plečnična ovijalna a. optočna lopatična a. polukružna lopatična a.
- 7,7 **rr. musculares** mišične veje mišićni ogranci mišične grane
- 8 **a. brachialis** nadlaktna a. nadlaktična a. nadlaktatna a.
- 9 **a. circumflexa humeri cran.** spr. nadlahtnična ovijalna a. pr. optočna nadlaktična a. kran. polukružna nadlaktična a.
- 10 **a. prof. brachii** glob. nadlaktna a. dub. nadlaktična a. dub. nadlaktatna a.
- 11 **a. bicipitalis** a. dvoglave nadlaktne m. a. dvoglavog nadlaktičnog m. a. dvoglavog nadlaktatnog m.
- 12, 12' **a. collateralis ulnaris** obstranska komolčna a. kolat. laktena a. kolat. lakatna a.
- 13 **a. transversa cubiti** prečna komolčna a. poprečna lakatna a. poprečna lakatna a.
- 14 **a. brachialis** nadlaktna a. nadlaktična a. nadlaktatna a.
- 15, 15' **rr. musculares** mišične veje mišićni ogranci mišične grane
- 16 **a. interossea communis** skupna medkostna a. zajednička međukoštana a. zajednička medjukoštana a.
- 17 **a. radialis prox.** zg. koželjna a. proks. palčana a. proks. žbična a.
- 18 **a. radialis** koželjna a. palčana a. žbična a.
- 19 **a. digitalis palmaris communis II** druga (2.) skupna dlanska prstna a. druga (2.) zajednička palmarna prstna a. druga (2.) zajednička palmarna prstna a.
- 20 **ramus palmaris** dlanska veja palmarni ogranak palmarni ogranak
- 21 **a. digitalis palmaris med.** sred. dlanska prstna a. med. palmarna prstna a. med. palmarna prstna a.
- 22 **ramus dors. phalangis prox.** hrbtiščna veja za zg. prstnico dorz. ogranak za proks. članak dorz. grana za proks. članak
- 23 **a. coronalis** svitkova a. krunska a. krunska a.
- 24 **a. digitalis palmaris lat.** str. dlanska prstna a. lat. palmarna prstna a. lat. palmarna prstna a.
- 25 **a. metacarpea dorsalis II** druga (2.) hrbtiščna metakarpalna a. druga (2.) dorz. metakarpalna a. druga (2.) dorz. metakarpalna a.
- a **m. pectoralis prof., m. subclavius** glob. prsna m., podključnična m. dub. grudni m., potključnjačni m. dub. grudni m., potključnjačni m.
- a' **m. pectoralis prof. (m. pectoralis ascendens)** glob. prsna m. (navzgornja prsna m.) dub. grudni m. (uzlazni grudni m.) dub. grudni m. (grudni ushodni m.)

b	m. subscapularis	podplečnična m.	podlopatični m.	podlopatični m.
c	m. teres major	večja okrogla m.	veliki vretenasti m.	veliki obli m.
d	m. supraspinatus	nadgrebenka	nadgrebenski m.	nadgrebeni m.
e	m. latissimus dorsi	najširša hrbtna m.	široki ledni m.	široki ledjni m.
f	m. biceps brachii	dvoglava nadlaktna m.	dvoglavi nadlaktični m.	dvoglavi nadlaktatni m.
g	m. coracobrachialis	kljuno-nadlaktna m.	vranjačno-nadlaktični m.	kljunsko-nadlaktatni m.
h	m. triceps brachii, caput med.	triglava nadlaktna m., sred. glava	troglavi nadlaktični m., med. glava	troglavi nadlaktatni m., med. glava
i, i	m. triceps brachii, caput longum	triglava nadlaktna m., dolga glava	troglavi nadlaktični m., duga glava	troglavi nadlaktatni m., duga glava
k	m. tensor fasciae antebrachii	nategovavka podlaktne ovojnice	napinjač podlaktične fascije	zatezač podlaktne fascije
l	m. brachialis	nadlaktna m.	nadlaktični m.	nadlaktatni m.
m	m. extensor carpi radialis	zun. koželjna m.	palčani ispružatelj karpusa	žbični opružatelj karpusa
n	m. flexor carpi radialis	not. koželjna m.	palčani sagibač karpusa	žbični savijač karpusa
o	m. flexor carpi ulnaris	not. komolčna m.	lakteni sagibač karpusa	lakatnični savijač karpusa
p	m. flexor digitalis supf.	pov. prstna upogibavka	pov. sagibač prsta	pov. savijač prsta
q	m. flexor digitalis prof.	glob. prstna upogibavka	dub. sagibač prsta	dub. savijač prsta
r	m. flexor carpi ulnaris, caput ulnare	not. komolčna m., komolčna glava	lakteni sagibač karpusa, laktena glava	lakatnični savijač karpusa, lakatnična glava
s	m. interosseus medius	srednja medkostna m.	sred. medukoštani m.	sred. medjukoštani m.



476

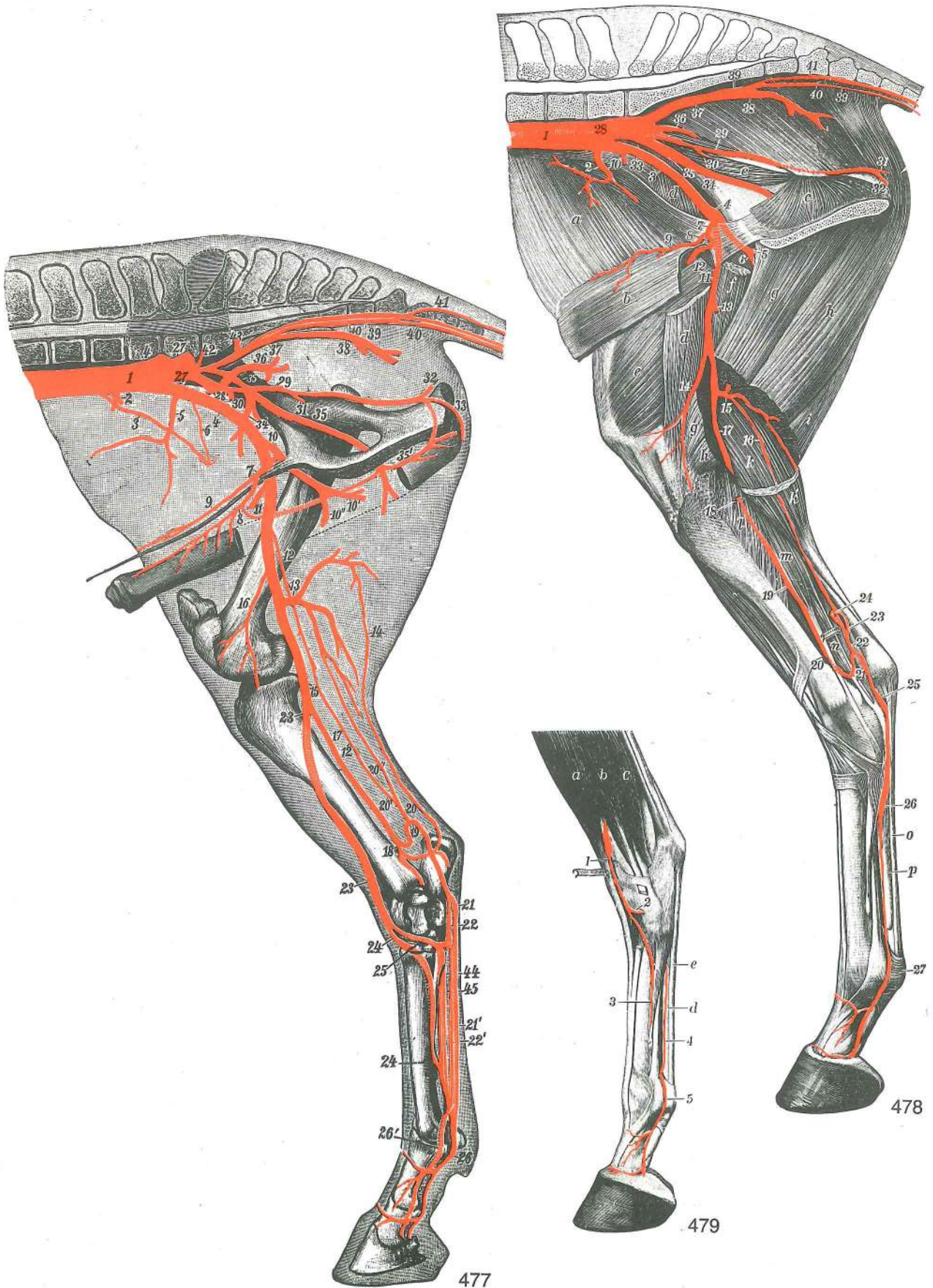
Slika 476: ARTERIJE SPOLNIH IN MEDENIČNIH ORGANOV (kobila) I. str. ARTERIJE SPOLNIH I ZDJELIČNIH ORGANOV (kobila) I. str. ARTERIJE POLNIH I KARLIČNIH ORGANOV (kobila) I. str.

A	aorta abdominalis	trebušna aorta	trbušna aorta	trbušna aorta
B	a. iliaca ext. sin.	l. zun. črevnična a.	l. vanj. bočna a.	l. spolj. bedrena a.
C	a. pudenda int.	not. sramna a.	nut. stidna a.	unut. stidna a.
D	a. caudalis mediana	središčna repna a.	središnja repna a.	središna repna a.
E, E'	a. obturatoria	mašilna a.	zaporna a.	zaporna a.
a, a'	a. ovarica	jajčnikova a.	jajnička a.	a. jajnika

a''	a. ovarica, ramus uterinus	jajčnikova a., maternična veja	<i>jajnička a., maternična grana</i>
b	a. uterina	maternična a.	<i>maternična a. materična a.</i>
c	a. pudenda int.	not. sramna a.	<i>nut. stidna a. unut. stidna a.</i>
d	a. umbilicalis	popkova a.	<i>pupčana a. pupčana a.</i>
d'	a. vesicalis cran.	spr. sečnikova a.	<i>pr. mjehurna a. kran. bešična a.</i>
e	a. vaginalis	nožnična a.	<i>rodnička a. usminska a.</i>
f	ramus uterinus	maternična veja	<i>maternički ogranak materična grana</i>
f'		veje za nožnico	<i>ogranci za rodnicu grane za usminu</i>
f''	a. vesicalis caud.	zd. sečnikova a.	<i>strž. mjehurna a. kaud. bešična a.</i>
g	a. rectalis caud.	zd. dankina a.	<i>strž. ravnocrijevna a. kaud. a. pravog creva</i>
h	a. perinealis ventr.	sp. presredkova a.	<i>ventr. međična a. ventr. medjična a.</i>
i	a. bulbi vestibuli	a. preddvornega brecila	<i>a. preddvornog šupljikavog tijela a. bulbosa usminskog predvorja</i>
1	ampulla recti	razširitev danke	<i>ravnocrijevno proširenje ampula pravog creva</i>
1'	m. rectococcygeus	dankino-repna m.	<i>ravnocrijevno-repni m. pravocrevno-repni m.</i>
2		sp. dankina zanka	<i>do. omča ravnog crijeva ventr. zamka pravog creva</i>
3	m. coccygeus	repna m.	<i>repni m. repni m.</i>
4	m. sphincter ani ext.	zun. zapiravka zadnjika	<i>vanj. stezač šupka spolj. zatvarač čmara</i>
5	m. constrictor vestibuli	zažemavka preddvora	<i>stezač predvorja stezač predvorja</i>
6	bulbus vestibuli	preddvorno brecilo	<i>šupljikavo tijelo predvorja bulbus predvorja usmine</i>
7	m. urethralis	sečnična m.	<i>mokraćnični m. m. mokračne cevi</i>
8	vagina	nožnica	<i>rodnica usmina</i>
9	portio vaginalis (cervicis)	maternični čep (nožnični del maternice)	<i>maternični čep (rodnički dio maternice) materični čep (vaginalni deo materice)</i>
10	corpus uteri	maternično telo	<i>trup maternice telo materice</i>
10'	cornua uteri	maternična rogova	<i>rogovi maternice rogovi materice</i>
11	tuba uterina	jajcevod	<i>jajovod</i>
11'	infundibulum tubae	lijak jajcevoda	<i>lijevak jajovoda levak jajovoda</i>
12	ovarium	jajčnik	<i>jajnik jajnik</i>
13	bursa ovarica	jajčnikova vrečka	<i>jajnikova vreća jajnikova kesa</i>
14	ren sin.	l. ledvica	<i>l. bubreg l. bubreg</i>
15	ureter sin.	l. sečevod	<i>l. mokraćovod l. mokraćovod</i>
16	vesica urinaria	sečni mehur	<i>mokraćni mjehur mokračna bešika</i>
17	os pubis	dimeljnica	<i>preponska kost preponska kost</i>
17'	os ischii	sednica	<i>sjedna kost sedna kost</i>
18		zadnjikov stožec	<i>šupkov stožac čmarna kupa</i>
19	labium vulvae	sramnična ustnica	<i>stidna usna usna stidnice</i>
20	glans clitoridis	ščegetavčkova glavica	<i>glavić dražice glavić dražice</i>
21	n. pudendus	sramni ž.	<i>stidni ž. stidni ž.</i>
22, 22	excavationes pelvinae	medenične izvotlitve	<i>zdjelične izdubine karlična izdubljenja</i>

Slika 477: ARTERIJE DESNEGA ZADNJEGA UDA (konj) sred. str. ARTERIJE STRAŽNJE DESNE NOGE (konj) med. str. ARTERIJE DESNOG ZADNJEG EKSTREMITETA (konj) med. str.

1	aorta abdominalis	trbušna aorta, konec	<i>trbušna aorta, završetak trbušna aorta, kraj</i>
2	a. mesenterica caud.	zd. oporkova a.	<i>strž. a. opornjaka kaud. mezenterična a.</i>
3	a. testicularis	modova a.	<i>sjemenička a. a. semenika</i>
4, 4	a. iliaca ext.	zun. črevnična a.	<i>vanj. bočna a. spolj. bedrena a.</i>
5	a. circumflexa ilium prof.	glob. ovijalna a. črevnice	<i>dub. optočna bočna a. dub. polukružna bedrena a.</i>
6	a. cremasterica	vzdigovavkina a.	<i>kremasterična a. kremasterična a.</i>
7	truncus pudendoepigastricus	sramno-predtrbušno deblo	<i>stidno-predtrbušno deblo stidno-epigastrično stablo</i>
8	a. pudenda ext.	zun. sramna a.	<i>vanj. stidna a. spolj. stidna a.</i>
9	a. epigastrica caud.	zd. predtrbušna a.	<i>strž. predtrbušna a. kaud. epigastrična a.</i>
10	a. prof. femoris	glob. stegenska a.	<i>dub. bedrena a. dub. butna a.</i>
10'	a. prof. femoris	glob. stegenska a., deblo	<i>dub. bedrena a., deblo dub. butna a., stablo</i>



- 10'' **a. circumflexa femoris med.** sred. ovijalna a. stegnenice *med. optočna bedrena a.*
 med. polukružna butna a.
- 11 **a. circumflexa femoris lat.** str. ovijalna a. stegnenice *lat. optočna bedrena a.*
 lat. polukružna butna a.

12, 12	a. saphena	prikrita a.	<i>skrivena a.</i>	potkožna butna a.	
13	a. caud. femoris dist.	sp. zd. stegenska a.	<i>do. strž. bedrena a.</i>	dist. kaud. butna a.	
14	a. comitans n. tibialis	golenji ž. spremljajoča a.	<i>prateča a. goljeničnog ž.</i>		
		a. pratilja golenjačnog ž.			
15	a. poplitea	podkolenska a.	<i>zakoljena a.</i>	potkolena a.	
16	a. genus descendens	navzdolnja kolenska a.	<i>silazna koljena a.</i>	silazna kolena a.	
17	a. tibialis caud.	zd. golenja a.	<i>strž. goljenična a.</i>	kaud. golenjačna a.	
18	a. malleolaris caud. lat.	str. zd. gleženjska a.	<i>strž. gležna lat. a.</i>	lat. kaud. gležnjačna a.	
19, 20, 20'	ramus anastomoticus c. a. saphena	spojna veja s prikrito a.	<i>spojni ogranak sa skrivenom a.</i>	spojna grana sa potkožnom butnom a.	
20''	ramus anastomoticus c. a. caud. femoris dist.	spojna veja s sp. zd. stegensko a.	<i>spojni ogranak za do. strž. bedrenu a.</i>	spojna grana sa dist. kaud. butnom a.	
21, 21'	a. plantaris med., ramus supf.	sred. podplatna a., pov. veja	<i>med. plantarna a., pov. grana</i>	med. plantarna a., pov. grana	
22, 22'	a. plantaris lat., ramus supf.	str. podplatna a., pov. veja	<i>lat. plantarna a., pov. grana</i>	lat. plantarna a., pov. grana	
23	a. tibialis cran.	spr. golenja a.	<i>pr. goljenična a.</i>	kran. golenjačna a.	
24, 24	a. metatarsea dors. III	tretja (3.) hrbtiščna stopalna a.	<i>treća (3.) dorz. metatarz. a.</i>	treća (3.) dorz. metatarz. a.	
25	a. tarsea perforans	predirajoča nartna a.	<i>probojna skočna a.</i>	probojna skočna a.	
26	a. digitalis med.	sred. prstna a.	<i>med. a. prsta</i>	med. a. prsta	
26'	a. digitalis lat.	str. prstna a.	<i>lat. a. prsta</i>	lat. a. prsta	
27, 27	a. iliaca int.	not. črevnična a.	<i>nut. bočna a.</i>	unut. bedrena a.	
28	a. iliolumbalis	črevnično-ledvena a.	<i>bočno-slabinska a.</i>	bedreno-slabinska a.	
29	a. pudenda int.	not. sramna a.	<i>nut. stidna a.</i>	unut. stidna a.	
30	a. umbilicalis	popkova a.	<i>pupčana a.</i>	pupčana a.	
31	a. prostatica	obsečnična a.	<i>a. prostate</i>	a. prostate	
32	a. perinealis ventr.	sp. presredkova a.	<i>ventr. medična a.</i>	ventr. medjična a.	
33	a. bulbi vestibuli	a. predvornega brecila	<i>a. predvornog šupljikavog tijela</i>	a. predvornog bulbusa	
34	a. iliocofemoralis	črevnično-stegenska a.	<i>bočno-bedrena a.</i>	bedreno-butna a.	
35, 35	a. obturatoria	mašilna a.	<i>zaporna a.</i>	zaporna a.	
35'	a. obturatoria	mašilna a., veja za brecilo	<i>zaporna a., grana za šupljikavo tijelo</i>	zaporna a., grana za kavernožno telo	
36	a. glutaee cran.	spr. zadnjična a.	<i>pr. sapna a.</i>	kran. a. sapi	
37, 38	a. glutaee caud.	zd. zadnjična a.	<i>strž. sapna a.</i>	kaud. a. sapi	
39	s. caudalis mediana	središčna repna a.	<i>srednja repna a.</i>	srednja repna a.	
40, 40	a. caudalis ventrolat.	ventrolat. repna a.	<i>ventrolat. repna a.</i>	ventrolat. repna a.	
41, 41	a. caudalis dorsolat.	dorzolat. repna a.	<i>dorzolat. repna a.</i>	dorzolat. repna a.	
42	a. lumbalis VI	6. ledvena a.	<i>6. slabinska a.</i>	6. slabinska a.	
43	rr. sacrales	križne veje	<i>krstačni ogranci</i>	krsne grane	
44	a. metatarsea plantaris II	druga (2.) podplatna stopalna a.	<i>druga (2.) plantarna metatarz. a.</i>	druga (2.) plantarna metatarz. a.	
45	a. metatarsea plantaris III	tretja (3.) podplatna stopalna a.	<i>treća (3.) plantarna metatarz. a.</i>	treća (3.) plantarna metatarz. a.	

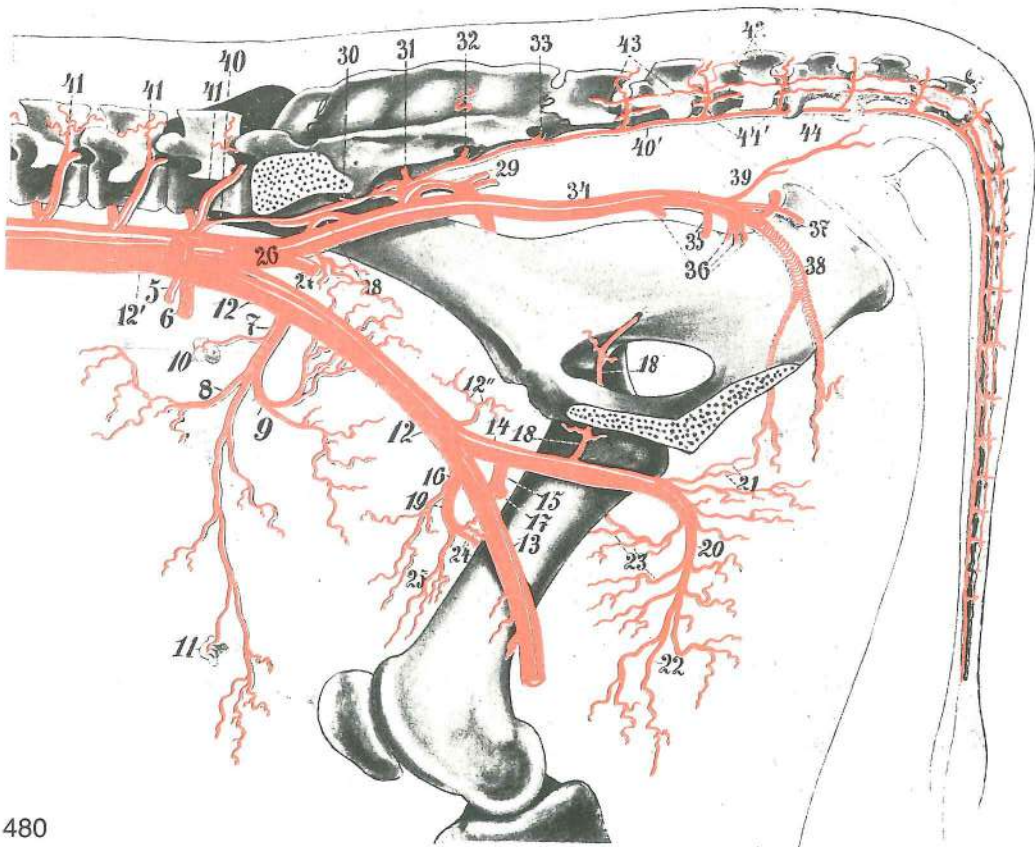
Slika 478: ARTERIJE DESNEGA ZADNJEGA UDA (konj) sred. str. ARTERIJE STRAŽNJE DESNE NOGE (konj) med. str. ARTERIJE DESNE ZADNJE NOGE (konj) med. str.

1	aorta abdominalis	trebušna aorta, konec	<i>trbušna aorta, završetak</i>	trebušna aorta, kraj
2	a. circumflexa ilium prof.	glob. ovijalna a. lakotnic	<i>dub. bočna optočna a.</i>	dub. polukružna bedrena a.
3	a. iliaca ext.	zun. črevnična a.	<i>vanj. bočna a.</i>	spolj. bedrena a.
4	a. prof. femoris	glob. stegenska a.	<i>dub. bedrena a.</i>	dub. butna a.
5	a. prof. femoris	glob. stegenska a., končno deblo	<i>dub. bedrena a., završno deblo</i>	dub. butna a., završno stablo
6	a. circumflexa femoris med.	sred. ovijalna a. stegnenice	<i>med. bedrena optočna a.</i>	med. polukružna butna a.
7	truncus pudendoepigastricus	sramno-predtrebušno deblo	<i>stidno-predtrbušno deblo</i>	stidno-predtrbušno stablo

- 8 **a. pudenda ext.** zun. sramna a. vanj. stidna a. spolj. stidna a.
- 9 **a. epigastrica caud.** zd. predtrebušna a. strž. predtrbušna a. kaud. epigastrična a.
- 10 **a. cremasterica** vzdigovavkina a. kremasterična a. kremasterična a.
- 11 **a. femoralis** stegenska a. bedrena a. butna a.
- 12 **a. circumflexa femoris lat.** str. ovijalna a. stegenice lat. bedrena optočna a. lat. polukružna butna a.
- 13 **a. saphena** prikrita a. skrivena a. potkožna butna a.
- 14 **a. genus descendens** navzdolnja kolenska a. silazna koljena a. silazna kolena a.
- 15 **a. caudalis femoris dist.** sp. zd. stegenska a. do. strž. bedrena a. dist. kaud. butna a.
- 16 **a. comitans. n. tibialis** golenji ž. spremljajoča a. prateča a. goljeničnog ž. a. pratilja golenjačnog ž.
- 17 **a. poplitea** podkolenska a. zakoljena a. potkolena a.
- 18 **a. tibialis cran.** spr. golenična a. pr. goljenična a. kran. golenjačna a.
- 19 **a. tibialis caud.** zd. golenična a. strž. goljenična a. kaud. golenjačna a.
- 20 **a. malleolaris caud. lat.** str. zd. gleženjska a. strž. gležna lat. a. kaud. lat. gležnjačna a.
- 21, 22 **ramus anastomoticus c. a. saphena** spojna veja s prikrito a. spojni ogranak za skriveno a. spojna grana za potkožnu butnu a.
- 23 **ramus anastomoticus c. a. caud. femoris dist.** spojna veja s sp. zd. stegensko a. spojni ogranak za do. strž. bedrenu a. spojna grana za dist. kaud. butnu a.
- 24 **ramus anastomoticus c. a. saphena** spojna veja s prikrito a. spojni ogranak za skriveno a. spojna grana za potkožnu butnu a.
- 25 **a. plantaris lat.** str. podplatna a. lat. plantarna a. lat. plantarna a.
- 26 **a. plantaris med., ramus supf.** sred. podplatna a., pov. veja med. plantarna a. pov. grana med. plantarna a., pov. grana
- 27 **a. digitalis med.** sred. prstna a. med. a. prsta med. a. prsta
- 28 **a. iliaca int.** not. črevnična a. nut. bočna a. unut. bedrena a.
- 29 **a. pudenda int.** not. sramna a. nut. stidna a. unut. stidna a.
- 30 **a. prostatica** obsečnična a. a. prostate a. prostate
- 31 **a. perinealis ventr.** sp. presredkova a. ventr. medična a. ventr. medjična a.
- 32 **a. bulbi vestibuli** a. predvornega brecila a. predvornog šupljikavog tijela a. kavernoznog tela predvorja
- 33 **a. iliolumbalis** lakotnično-ledvena a. bočno-slabinska a. bedreno-slabinska a.
- 34 **a. obturatoria** mašilna a. zaporna a. zaporna a.
- 35 **a. iliocofemoralis** črevnično-stegenska a. bočno-bedrena a. bedreno-butna a.
- 36 **a. glutea cran.** spr. zadnjična a. pr. sapna a. kran. a. sapi
- 37, 38 **a. glutea caud.** zd. zadnjična a. strž. sapna a. kaud. a. sapi
- 39, 39 **a. caudalis ventrolat.** ventrolat. repna a. ventrolat. repna a. ventrolat. repna a.
- 40 **a. caudalis dorsolat.** dorzolat. repna a. dorzolat. repna a. dorzolat. repna a.
- 41 **a. caudalis mediana** središčna repna a. sred. repna a. sred. repna a.
- a **m. transversus abdominis** prečna trebušna m. poprečni trbušni m. poprečni trbušni m.
- b **m. rectus abdominis** prema trebušna m. ravni trbušni m. prav trbušni m.
- c, c **m. obturatorius int.** not. mašivka nut. zaporni m. unut. zaporni m.
- d **m. sartorius** krojaška m. dugi bedreni m. krojački m.
- e **m. vastus med.** sred. mogočna m. med. snažni m. med. snažni m.
- f **m. pectineus** grebenka grebenski m. grebenski m.
- g, g **m. adductor** pritegovavka primični mišić mišić primicač
- h, h **m. semimembranosus** polvezivna m. poluopnasti m. poluopnasti m.
- i **m. semitendinosus** polkitasta m. polutetivasti m. polutetivasti m.
- k **m. gastrocnemius, caput lat.** mečna m., str. glava trbušasti goljenični m., lat. glava trbušasti m. lista, lat. glava
- k' **m. gastrocnemius, caput med.** mečna m., sred. glava trbušasti goljenični m., med. glava trbušasti m. lista, med. glava
- l **m. popliteus** podkolenska m. zakoljeni m. potkoleni m.
- m **m. flexor digiti I longus** dolga prstna upogibavka dugi sagibač prsta dugi savijač prsta
- n **m. flexor digiti I (hallucis) longus, m. tibialis caud.** dolga upogibavka 1. prsta (nožnega palca), zd. golenična m. dugi sagibač 1. prsta, strž. goljenični m. dugi savijač 1. prsta, kaud. golenjačni m.
- o kita površinske in globinske upogibavke tetiva površnog i dubokog sagibača tetiva površnog i dubokog savijača

Slika 479: ARTERIJE LEVEGA STOPALA (konj) lat. str. ARTERIJE LIJEVOG STOPALA (konj) lat. str.
 ARTERIJE LEVOG AUTOPODIJUMA ZADNJE NOGE (konj) lat. str.

- | | | | | |
|---|---|---|-------------------------------|----------------------------|
| 1 | a. dors. pedis | nožna hrbtišćna a. | dorz. a. stopala | dorz. a. noge |
| 2 | a. tarsea perforans | predirajoća nartna a. | probojna skoćna a. | probojna a. skoćnog zgloba |
| 3 | a. metatarsa dors. III | tretja (3.) hrbtišćna stopalna a. | treća (3.) dorz. metatarz. a. | |
| 4 | a. plantaris lat., ramus supf. grana | str. podplatna a., pov. veja | lat. plantarna a., pov. grana | |
| 5 | a. digitalis lat. | str. prstna a. | lat. a. prsta | lat. a. prsta |
| a | m. extensor digitalis longus | dolga prstna iztegovavka | dugi ispružać prsta | |
| b | m. extensor digitalis lat. | str. prstna iztegovavka | lat. ispružać prsta | lat. opružać prsta |
| c | m. flexor digiti I (hallucis) longus | dolga upogibavka 1. prsta (nožnega palca) | | |
| d | kita glob. upogibavke | tetiva dub. sagibaća | tetiva dub. savijaća | |
| e | kita pov. upogibavke | tetiva pov. sagibaća | tetiva pov. savijaća | |



480

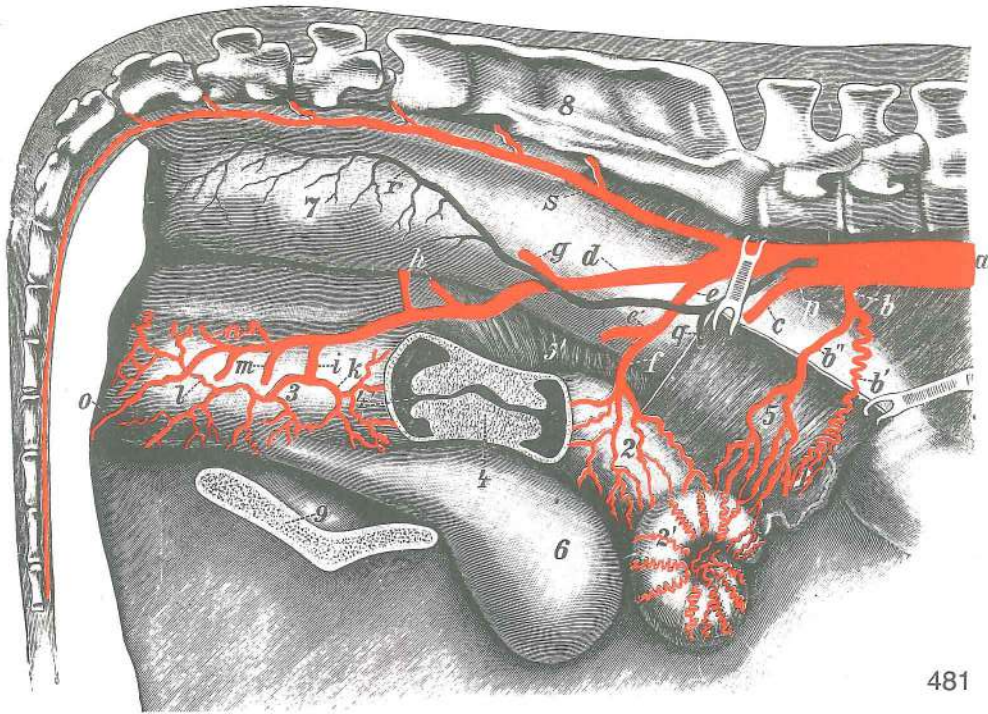
Slika 480: MEDENIĆNE ARTERIJE (goveji samec) sred. str. ZDJELIĆNE ARTERIJE (mužjak goveda) med. str.
 KARLIĆNE ARTERIJE (mužjak govećeta) med. str.

- | | | | | |
|---|-----------------------------------|---------------------------------------|----------------------------------|---|
| 5 | a. testicularis | modova a. | sjemenikova a. | a. semenika |
| 6 | a. mesenterica caud. | zd. oporkova a. | strž. opornjakova a. | kaud. mezenterijalna a. |
| 7 | a. circumflexa ilium prof. | glob. ovijalna a. lakotnic | dub. boćna optoćna a. | dub. polukružna bedrena a. |
| 8 | a. circumflexa ilium prof. | glob. ovijalna a. lakotnic, spr. veja | dub. boćna optoćna a., pr. grana | dub. polukružna bedrena a., kran. grana |

- 9 **a. circumflexa ilium prof.** glob. ovijalna a. lakotnic, zd. veja *dub. bočna optočna a., strž. grana* *dub. polukružna bedrena a., kaud. grana*
- 10, 11 **a. circumflexa ilium prof.** glob. ovijalna a. lakotnic, veje za bezgavke *dub. bočna optočna a., ogranci za limf. čvorove* *dub. polukružna bedrena a., grane za limfne čvorove*
- 12, 12, 12' **aa. iliacaexternae** zun. črevnična a. *vanj. bočne a.* spolj. bedrene a.
- 12'' **a. iliaca ext.** zun. črevnična a. *vanj. bočna a.* spolj. bedrena a.
- 13 **a. femoralis** stegenska a. *bedrena a.* butna a.
- 14 **a. prof. femoris** glob. stegenska a. *dub. bedrena a.* *dub. butna a.*
- 15 **truncus pudendoepigastricus** sramno-predtrebušno deblo *stidno-predtrbušno deblo* *stidno-epigastrično stablo*
- 16 **a. epigastrica caud.** zd. predtrebušna a. *strž. predtrbušna a.* *kaud. epigastrična a.*
- 17 **a. pudenda ext.** zun. sramna a. *vanj. stidna a.* spolj. stidna a.
- 18, 18 **ramus obturatorius** mašilna veja *zaporna grana* *zaporna grana*
- 19 **a. circumflexa femoris lat.** str. ovijalna a. stegnenice *lat. optočna bedrena a.* *lat. polukružna butna a.*
- 20 **a. circumflexa femoris med.** sred. ovijalna a. stegnenice *med. optočna bedrena a.* *med. polukružna butna a.*
- 21 **a. prof. femoris** glob. stegenska a. *dub. bedrena a.* *dub. butna a.*
- 22, 23 **a. circumflexa femoris med.** sred. ovijalna a. stegnenice *med. optočna bedrena a.* *med. polukružna butna a.*
- 24 *anastomoze med sred. in str. ovijalno a. stegnenice* *anastomoze između med. i lat. optočne bedrene a.* *anastomoze između med. i lat. polukružne butne a.*
- 25 **a. circumflexa femoris lat.** str. ovijalna a. stegnenice *lat. optočna bedrena a.* *lat. polukružna butna a.*
- 26 **a. iliaca int. dex.** d. not. črevnična a. *d. nut. bočna a.* *d. unut. bedrena a.*
- 27 **a. umbilicalis** popkova a. *pupčana a.* *pupčana a.*
- 28 **a. iliolumbalis** črevnično-ledvena a. *bočno-slabinska a.* *bedreno-slabinska a.*
- 29 **a. glutea cran.** spr. zadnjična a. *pr. sapna a.* *kran. a. sapi*
- 30, 31, 32, 33 **rami sacrales** križne veje *krstačni ogranci* *krsne grane*
- 34 **a. iliaca int. dex.** d. not. črevnična a. *d. nut. bočna a.* *d. unut. bedrena a.*
- 35 **a. prostatica** obsečnična a. *a. prostate* *a. prostate*
- 36 **rami obturatorii** mašilne veje *zaporni ogranci* *zaporne grane*
- 37 **a. pudenda int.** not. sramna a. *nut. stidna a.* *unut. stidna a.*
- 38 **a. glutea caud.** zd. zadnjična a. *strž. sapna a.* *kaud. a. sapi*
- 39 *veje za repno m.* *ogranici za repni m.* *grane za repni m.*
- 40 **a. sacralis mediana** središčna križna a. *sred. krstačna a.* *sred. krsna a.*
- 40' **a. caudalis mediana** središčna repna a. *sred. repna a.* *sred. repna a.*
- 41, 41, 41 **aa. lumbales** ledvene a. *slabinske a.* *slabinske a.*
- 42 **aa. caudales ventrolat.** ventrolat. repne a. *ventrolat. repne a.* *ventrolat. repne a.*
- 43 **aa. caudales dorsolat.** dorzolat. repne a. *dorzolat. repne a.* *dorzolat. repne a.*
- 44 **a. caudalis mediana** središčna repna a. *sred. repna a.* *sred. repna a.*
- 44' *segmentalne veje za rep* *segmentalni ogranci za rep* *segmentalni grane za rep*

Slika 481: KRVNE ŽILE MEDENIČNEGA DROBOVJA (goveja samica) d. str. **KRVNE ŽILE ZDJELIČNE UTROBE** (ženka goveda) d. str. **KRVNI SUDOVI KARLIČNE UTROBE** (ženka govečeta) d. str.

- a **aorta** aorta *aorta* *aorta*
- b **a. ovarica** jajčnikova a. *jajnička a.* *a. jajnika*
- b' **a. ovarica, ramus ovaricus** jajčnikova a., jajčnikova veja *jajnička a., jajnička grana* *a. jajnika, grana za jajnik*
- b'' **a. ovarica, ramus uterinus** jajčnikova a., maternična veja *jajnička a., maternična grana* *a. jajnika, grana za matericu*
- c **a. iliaca ext.** zun. črevnična a. *vanj. bočna a.* spolj. bedrena a.
- d **a. iliaca int.** not. črevnična a. *nut. bočna a.* unut. bedrena a.
- e **a. umbilicalis** popkova a. *pupčana a.* *pupčana a.*
- f **a. uterina** maternična a. *maternična a.* *materična a.*
- g **a. iliolumbalis** črevnično-ledvena a. *bočno-slabinska a.* *bedreno-slabinska a.*
- h **a. glutea cran.** spr. zadnjična a. *pr. sapna a.* *kran. a. sapi*
- i **a. vaginalis** nožnična a. *rodnička a.* *a. usmine*
- k **a. vaginalis, ramus uterinus** nožnična a., maternična veja *rodnička a., maternična grana* *a. usmine, materična grana*

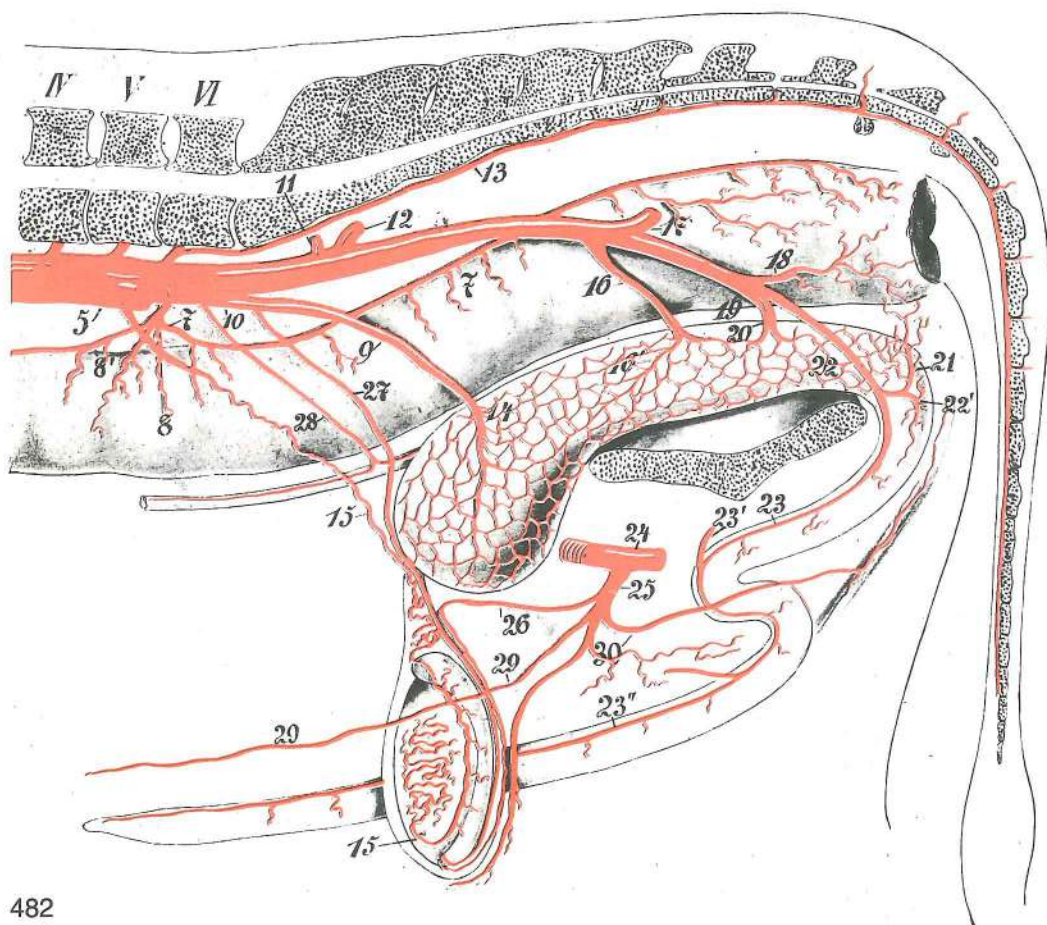


481

- | | | | | |
|----|------------------------------------|--------------------------|----------------------------|---------------------------|
| l | a. perinealis ventr. | sp. presredkova a. | do. međična a. | ventr. međična a. |
| m | a. pudenda int. | not. sramna a. | nut. stidna a. | unut. stidna a. |
| n | a. perinealis dors. | zg. presredkova a. | dorz. međična a. | dorz. međična a. |
| o | a. clitoridis | ščegetavčkova a. | a. dražice | a. dražice |
| p | v. iliaca ext. | zun. črevnična a. | vanj. bočna v. | spolj. bedrena v. |
| q | v. uterina | maternična v. | maternična v. | materična v. |
| r | v. iliaca int. | not. črevnična v. | nut. bočna v. | unut. bedrena v. |
| s | a. sacralis mediana | središčna križna a. | sred. krstačna a. | sred. krsna a. |
| 1 | ovarium | jajčnik | jajnik | jajnik |
| 2 | corpus uteri | telo maternice | trup maternice | telo materice |
| 2' | cornu uteri | rog maternice | rog maternice | rog materice |
| 3 | vagina | nožnica | rodnica | usmina |
| 4 | cervix uteri | vrat maternice | grljak maternice | vrat materice |
| 4' | portio vaginalis (cervicis) | maternični čep | maternični čep | materični čep |
| 5 | lig. latum uteri dex. | d. široka maternična vez | d. široka maternična sveza | |
| 5' | lig. latum uteri sin. | l. široka maternična vez | l. široka maternična sveza | l. široki maternični lig. |
| 6 | vesica urinaria | sečni mehur | mokračni mjehur | mokračna bešika |
| 7 | rectum | danka | ravno crijevo | pravo crevo |
| 8 | os sacrum | križnica | krstača | krsna kost |
| 9 | symphysis pelvina | medenična zrast | zdjelično sraštenje | karlična simfiza |

Slika 482: ARTERIJE MEDENIČNEGA DROBOVJA (goveji samec) l. str. ARTERIJE ZDJELIČNE UTROBE (mužjak goveda) l. str. ARTERIJE KARLIČNE UTROBE (mužjak govečeta) l. str.

- | | | | | |
|---------|-----------------------------|----------------------|----------------------|--------------------------|
| 5 | a. iliaca ext. | zun. črevnična a. | vanj. bočna a. | spolj. bedrena a. |
| 6 | a. iliaca int. sin. | l. not. črevnična a. | l. nut. bočna a. | l. unut. bedrena a. |
| 7, 7, 7 | a. rectalis cran. | spr. dankina a. | pr. ravnocrijevna a. | kran. a. pravog creva |
| 8 | a. mesenterica caud. | zd. oporkova a. | strž. a. opornjaka | kaud. mezenterična a. |
| 8' | a. colica sin. | l. kolonova a. | l. kolonova a. | l. kolonova a. |
| 9, 10 | a. umbilicalis | popkova a. | pupčana a. | pupčana a. |
| 11 | a. iliolumbalis | črevnično-ledvena a. | bočno-slabinska a. | bedreno-slabinska a. |
| 12 | a. glutea cran. | spr. zadnjična a. | pr. sapna a. | kran. a. sapi |
| 13 | a. sacralis mediana | središčna križna a. | sred. krstačna a. | sred. krsna a. |
| 14 | a. vesicalis cran. | spr. sečnikova a. | pr. mjehurna a. | kran. a. mokračne bešike |
| 15, 15 | a. testicularis | modova a. | sjemenikova a. | a. semenika |

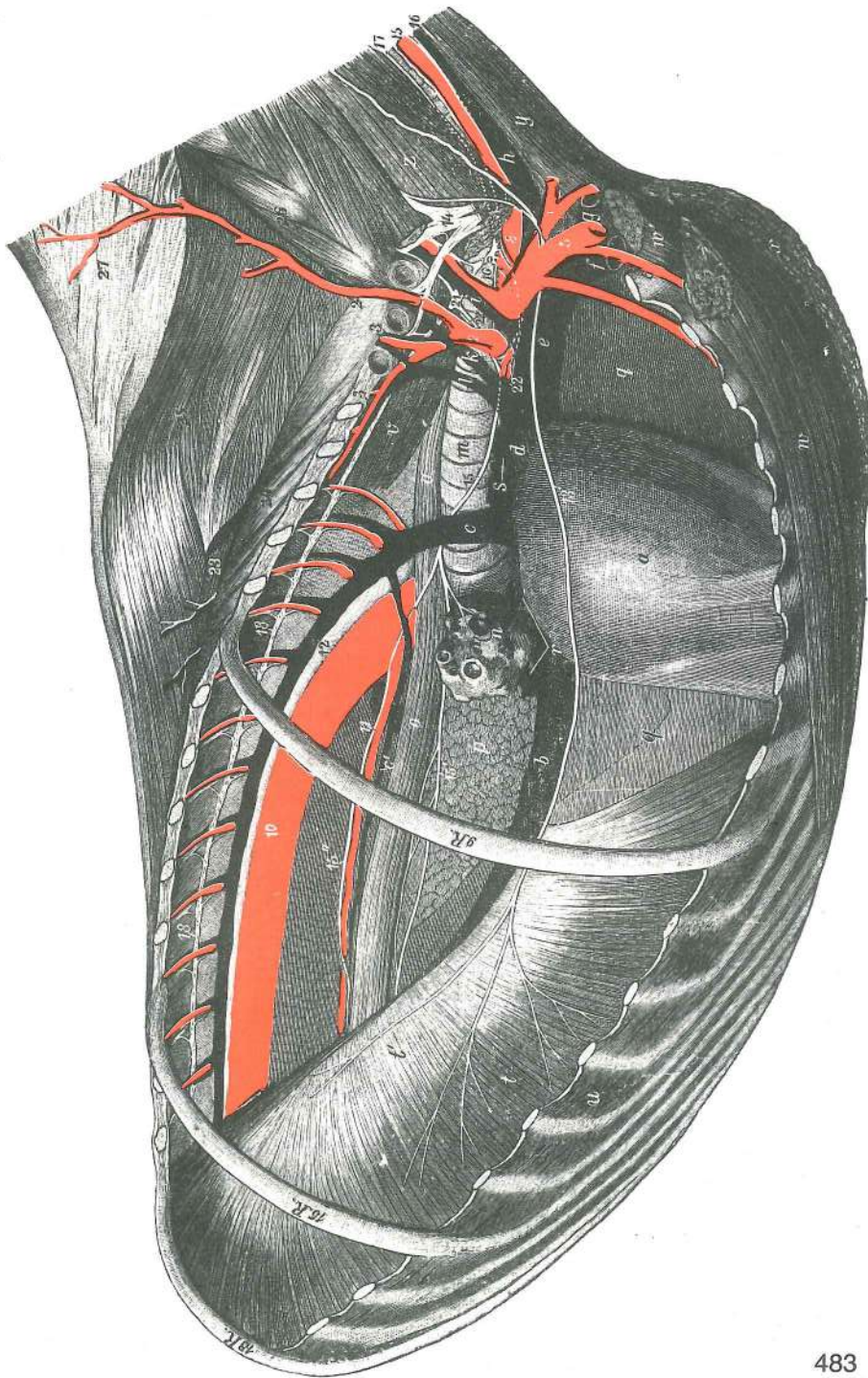


482

- 16 **a. prostatica** obsečnična a. *a. prostate* a. prostate
 16' **a. vesicalis caud.** zd. sečnikova a. *strž. mjehurna a.* kaud. a. mokračne beške
 17 **a. glutea caud.** zd. zadnjikova a. *strž. sapna a.* kaud. a. sapi
 18 **a. rectalis caud.** zd. dankina a. *strž. ravnocrijevna a.* kaud. a. pravog creva
 19 **a. pudenda int.** not. sramna a. *nut. stidna a.* unut. stidna a.
 20 **a. urethralis** sečnična a. *mokračnična a.* a. mokračne cevi
 21 **a. perinealis ventr.** sp. presredkova a. *do. medična a.* ventr. medjična a.
 22 **a. pudenda int. s. a. penis** not. sramna a. ali žilna a. *nut. stidna a. odn. a. spolnog uda* unut. stidna a. odn. a. polnog uda
 22' **a. bulbi penis** a. žilnega betiča *a. bulbosa spolnog uda* a. bulbosa polnog uda
 23 **a. dors. penis sin.** l. zg. žilna a. *l. dorz. a. spolnog uda* l. dorz. a. polnog uda
 23' **a. dors. penis dex.** d. zg. žilna a. *d. dorz. a. spolnog uda* d. dorz. a. polnog uda
 23'' **a. dors. penis** zg. žilna a., dist. od esaste vijuge *dorz. a. spolnog uda, dist. od sigmoidnog zavoja* dorz. a. polnog uda, dist. od sigmoidne krivine
 24 **a. prof. femoris** glob. stegenska a. *dub. bedrena a.* dub. butna a.
 25 **truncus pudendoepigastricus** sramno-predtrebušno deblo *stidno-predtrbušno deblo* stidno-epigastrično stablo
 26 **a. cremasterica** vzdigovavkina a. *kremasterična a.* kremasterična a.
 27 **a. ductus deferentis** semenovodna a. *sjemenovodna a.* a. semenovoda
 28 **a. umbilicalis, ramus uretericus** popkova a., sečovodna veja *pupčana a., mokračovodni ogranak* pupčana a., grana za mokračovod
 29, 29' **a. epigastrica caud.** zd. predtrebušna a. *strž. predtrbušna a.* kaud. epigastrična a.
 30 **a. pudenda ext.** zun. sramna a. *vanj. stidna a.* spolj. stidna a.

Slika 483: KRVNE ŽILE IN ŽIVCI V PRSNI VOTLINI (konj) d. str. **KRVNE ŽILE I ŽIVCI GRUDNE ŠUPLJINE (konj) d. str.** KRVNI SUDOVI I ŽIVCI GRUDNE DUPLJE (konj) d. str.

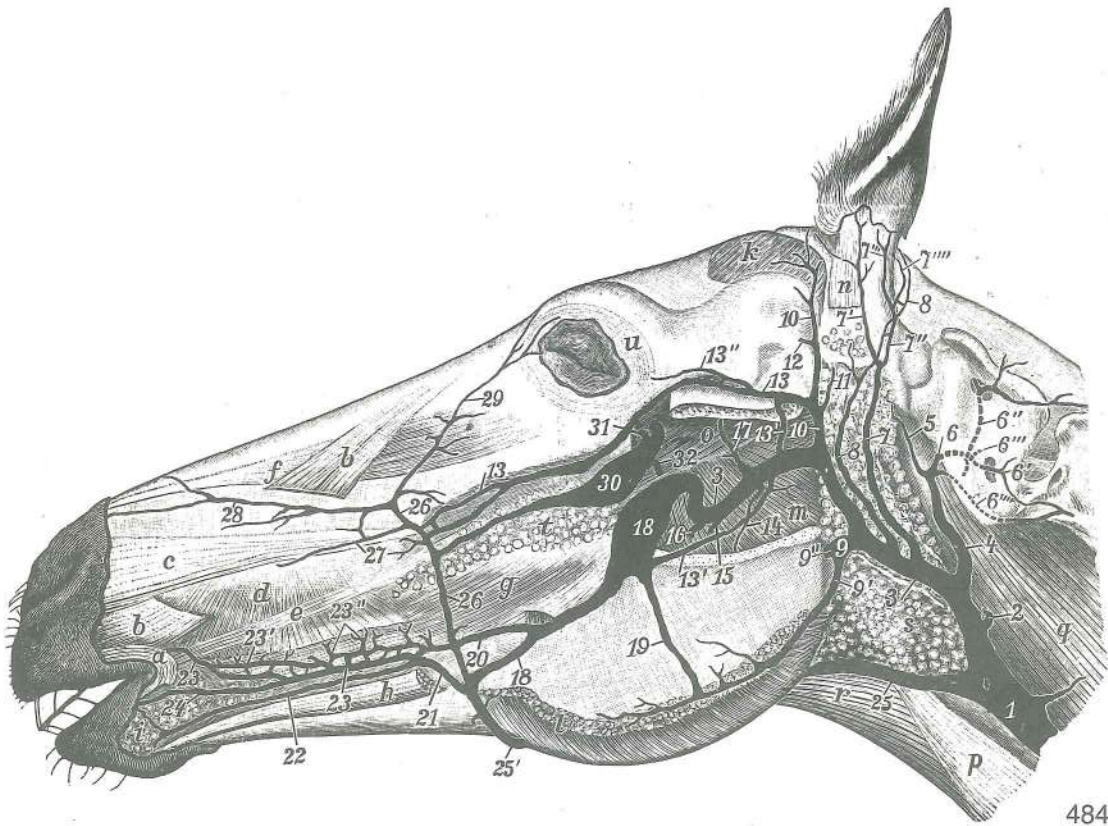
- a **pericardium et cor s. cordia** osrčnik in srce *osrčje i srce* srčana kesa i srce
 b **v. cava caud.** zd. velika dovodnica *strž. šuplja v.* kaud. šuplja v.
 c **v. azygos dex.** d. neparna vena *d. neparna v.* d. neparna v.



483

- | | | | | |
|------|---|--------------------------|------------------|-----------------------------------|
| c' | v. oesophagea | požiralnikova v. | jednjačka v. | v. jednjaka |
| d, e | v. cava cran. | spr. velika dovodnica | pr. šuplja v. | kran. šuplja v. |
| f | v. axillaris | padzušna v. | pazušna v. | pazušna v. |
| g | v. cephalica | doglavna v. | glavina v. | glavena v. |
| h | v. jugularis | jugularna v. | jugularna v. | jugularna v. |
| i | v. vertebralis | vretenčna v. | kralješna v. | pršljenska v. |
| k | v. cervicalis prof. | glob. vratna v. | dub. vratna v. | dub. vratna v. |
| l | v. costocervicalis | rebrno-vratna v. | rebrno-vratna v. | rebrno-vratna v. |
| m | trachea | sapnik | dušnik | dušnik |
| n | radix pulmonis | pljučni koren | korjen pluća | plućni koren |
| o | oesophagus | požiralnik | jednjak | jednjak |
| p | lobus accessorius pulmonis d. x. | privesni režanj d. pljuč | plućnog krila | akcesorni režanj d. plućnog krila |

q	mediastinum praecardiale	predsrčno medpljučje	<i>predsrčano sredogruđe</i>
	predsrčano sredogruđe		
q	plica v. cavae caud.	guba zd. velike dovodnice	<i>nabor strž. šuplje v. nabor</i>
	kaud. šuplje v.		
r	Inn. bifurcationis	razcepiščne bezgavke	<i>bifurkacijski limfni čvorovi</i>
	bifurkacioni limfni čvorovi		
s	Inn. mediastinales cran.	spr. medpljučne bezgavke	<i>pr. medijastinalni</i>
	limfni čvorovi kran. medijastinalni limfni čvorovi		
t	diaphragma, pars costalis	prepona, rebri del	<i>ošit, rebreni dio</i> dijafragma, rebarni deo
t'	diaphragma, centrum tendineum	prepona, kitasta sredina	<i>ošit, tetivasto središte</i>
	dijafragma, centralni tetivasti deo		
u	mm. intercostales	medrebrne m.	<i>međurebreni m.</i> medjurebarni m.
v	m. longus colli	dolga vratna m.	<i>dugi vratni m.</i> dugi vratni m.
w	m. pectoralis prof.	glob. prsna m.	<i>dub. prsni m.</i> dub. grudni m.
w'	m. subclavius	podključnična m.	<i>podključnjačni m.</i> potključnjačni m.
x	m. pectoralis supf.	pov. prsna m.	<i>pov. prsni m.</i> pov. grudni m.
y	m. sternomandibularis	prsnično-spodnježeljustnična m.	<i>grudnično-vilični m.</i>
	grudno-donjovilični m.		
z	m. scalenus	stopničasta m.	<i>stepeničasti m.</i> stepeničasti m.
1	a. subclavia	podključnična a.	<i>potključnjačna a.</i> potključnjačna a.
2, 2'	a. cervicalis prof. et truncus costocervicalis	glob. vratna a. i rebarno-vratno deblo	<i>dub. vratna a. i rebarno-vratno stablo</i>
3	a. scapularis dors.	zg. plečna a.	<i>dorz. lopatična a.</i> dorz. lopatična a.
3'	a. intercostalis suprema	najvišja medrebrna a.	<i>najgornja međurebrna a.</i>
	najgornja medjurebrna a.		
4	a. thoracica int.	not. prsna a.	<i>nut. grudna a.</i> unuť. grudna a.
5	a. axillaris	pazdušna a.	<i>pazušna a.</i> pazušna a.
6	a. thoracica ext.	zun. prsna a.	<i>vanj. grudna a.</i> spolj. grudna a.
7	a. cervicalis supf.	pov. vratna a.	<i>pov. vratna a.</i> pov. vratna a.
8	truncus bicaroticus	dvokarotidno deblo	<i>bikarotidno deblo</i> bikarotidno stablo
8'	a. carotis communis dex.	d. skupna karotida	<i>d. zajednička karotidna a.</i>
	d. zajednička karotidna a.		
9.R.	costa IX	9. rebro	9. rebro
10	aorta	aorta	aorta
11	a. broncho-oesophagea	sapnično-požiralnikova a.	<i>dušnjačko-jednjačka a.</i>
	bronhalno-jednjačka a.		
12	ductus thoracicus	prsni mezgovod	<i>grudni limfovod (mleččovod)</i> torakalni limfni kanal
13	n. phrenicus dex.	d. preponski ž.	<i>d. ošitni ž.</i> d. dijafragmatski ž.
14	plexus brachialis	nadlaktni pletež	<i>rameni splet</i> nadlaktni splet
15.R.	costa XV	15. rebro	15. rebro
15, 15'	n. vagus dex.	d. blodni ž.	<i>d. lutajući ž.</i> d. ž. lotalica
15''	truncus vagalis ventr.	sp. vergusovo deblo	<i>ventr. vergusovo deblo</i> ventr. vergusovo stablo
15'''	truncus vagalis dors.	zg. vergusovo deblo	<i>dorz. vergusovo deblo</i> dorz. vergusovo stablo
16, 16'	n. laryngeus recurrens dex.	d. povratni grlni ž.	<i>d. grkljanski povratni ž.</i>
	d. povratni grkljanski ž.		
17	truncus sympathicus, pars cervicalis	simpatično deblo, vratni del	<i>simpatično</i>
	deblo, vratni dio	stablo simpatikusa, vratni deo	
18	truncus sympathicus, pars thoracica	simpatično deblo, prsni del	<i>simpatično</i>
	deblo, grudni dio	stablo simpatikusa, grudni deo	
18.R.	costa XVIII	18. rebro	18. rebro
20	ganglion cervicale caud.	zd. vratni ganglij	<i>strž. vratni ganglij</i> kaud. vratni ganglijon
21	ganglion thoracicum primum	prvi prsni ganglij	<i>prvi grudni ganglij</i> prvi grudni ganglijon
22	ramus cardiacus cran. dex.	d. sprednja srčna veja	<i>pr. d. srčani ogranak</i>
	d. kran. srčana grana		
23	m. longissimus dorsi	najdaljša hrbtana m.	<i>dugački ledni m.</i> najduži m. ledja
24	m. iliocostalis	lakotnično-rebrna m.	<i>bočno-rebreni m.</i> bedreno-rebarni m.
25	m. spinalis et semispinalis thoracis et cervicis	prsna in vratna trnova in poltrnova m.	<i>grudni i vratni trnoviti i polutrnoviti m.</i> grudni i vratni trnoviti i polutrnoviti m.
26	m. multifidus cervicis	vratna razcepljenka	<i>mnogodeljni vratni m.</i> vratni mnogodelni m.
27	lamina nuchae	tilna plošča	<i>šijna ploča</i> šijna ploča



484

Slika 484: VENE NA GLAVI (konj) l. str., maseter je odstranjen VENE GLAVE (konj) l. str., maseter je odstranjen
 VENE NA GLAVI (konj) l. str., maseter je odstranjen

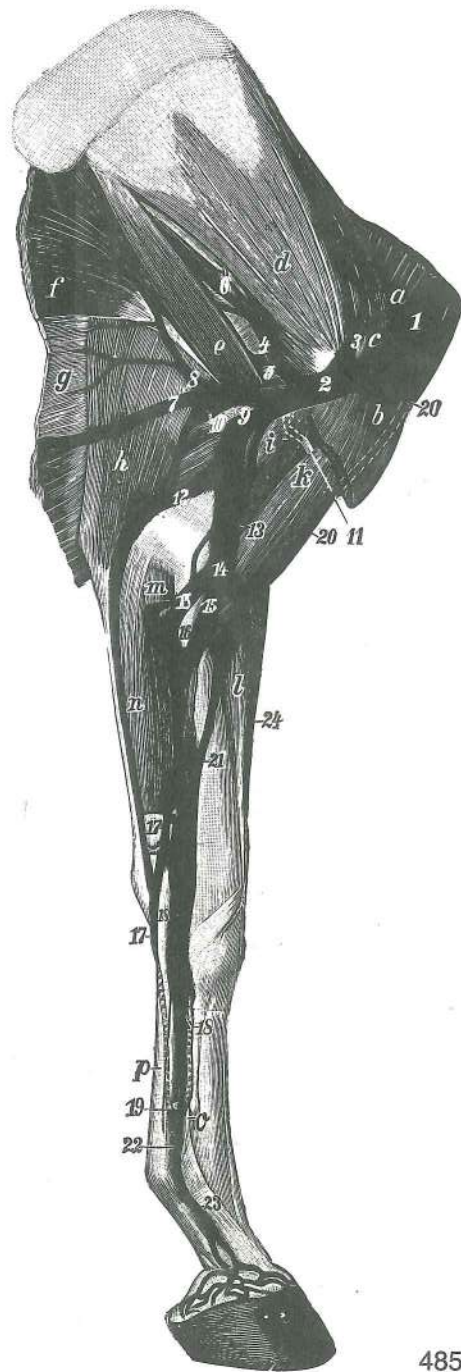
- | | | | | |
|-------|---|-------------------------------------|---|------------------------------|
| 1 | v. jugularis | jugularna v. | jugularna v. | jugularna v. |
| 2 | v. thyroidea | ščitnična v. | v. štitnjače | v. štitaste žlezde |
| 3 | v. maxillaris | zgornječeljustna v. | čeljusna v. | gornjovilična v. |
| 4 | v. occipitalis | zatilna v. | zatiljna v. | potiljna v. |
| 5 | v. emissaria foraminis jugularis | prepustna v. jugularne odprtine | odvodna v. jugularnog otvora | |
| 6 | r. anastomoticus cum v. occipitali | spojna veja z zatilno v. | | spojna grana sa zatiljnom v. |
| 7 | v. auricularis caud. | zd. uhljeva v. | strž. uščana v. | kaud. ušna v. |
| 7' | v. auricularis lat. | str. uhljeva v. | lat. uščana v. | lat. ušna v. |
| 7" | skupno deblo za 7'" in 7'''' zajedničko deblo za 7'" i 7'''' zajedničko stablo za 7'" i 7'''' | | | |
| 7''' | v. auricularis intermedia | vmesna uhljeva v. | sred. uščana v. | sred. ušna v. |
| 7'''' | v. auricularis med. | sred. uhljeva v. | med. uščana v. | med. ušna v. |
| 8 | v. auricularis caud. | zd. uhljeva v. | strž. uščana v. | kaud. ušna v. |
| 9,9' | v. masseterica | žvečavkina v. | žvačna v. | maseterična v. |
| 9'' | v. pterygoidea | krilatkina v. | krilasta v. | krilasta v. |
| 10 | v. temporalis supf. | pov. senčna v. | pov. slepoočna v. | pov. slepoočna v. |
| 11 | v. auricularis rostr. | spr. uhljeva v. | pr. uščana v. | rostr. ušna v. |
| 12 | v. emissaria foraminis retroarticularis | prepustna v. zasklepne odprtine | odvodna v. zazglobnog otvora emisarna v. izazglobnog otvora | |
| 13 | v. transversa faciei | prečna obrazna v. | poprečna lična v. | poprečna v. lica |
| 13' | v. transversa faciei | prečna obrazna v., veja za lično v. | poprečna lična v., ogranak za obraznu v. | |
| 13'' | v. palpebralis superior lat. | str. v. zg. veke, skupno deblo | lat. v. gor. vjeđe, zajedničko deblo | |
| 13''' | v. palpebralis inferior lat. | str. v. sp. veke, skupno deblo | lat. v. do. vjeđe, zajedničko deblo | |
| 14 | ramus pterygoideus | krilatkina veja | krilasta grana | krilasta grana |

15	v. alveolaris mandibularis	spodnječeljustna zobnična v.	<i>vilična zubnična v.</i>
		donjovilična alveolarna v.	
16	v. dorsalis linguae	zg. jezična v.	<i>dorz. jezična v.</i> <i>dorz. v. jezika</i>
17	v. temporalis prof.	glob. senčna v.	<i>dub. sljepoočna v.</i> <i>dub. slepoočna v.</i>
18	v. buccalis, sinus v. buccalis	lična v., sinus lične v.	<i>obrazna v., sinus obrazne v.</i>
		obrazna v., sinus obrazne v.	
19		spojna veja lične v. z žvečkavino v.	<i>spojna grana obrazne v. sa maseteričnom v.</i>
		spojna grana obrazne v. sa maseteričnom v.	
20, 21		spojna veja lične v. z zgornje- in spodnjeustnično v.	<i>spojna grana obrazne v. sa gornjo-i donjousnenom v.</i>
		spojna grana obrazne v. sa v. gornje i donje usne	
22	v. labialis inferior	spodnjeustnična v.	<i>donjousnena v.</i> <i>v. donje usne</i>
23, 23'	v. labialis superior	zgornjeustnična v.	<i>gornjousnena v.</i> <i>v. gornje usne</i>
23''	plexus venosus	venski pletež	<i>venski splet</i> <i>venski splet</i>
24	v. angularis oris	v. ustnega kota (ustno-kotna v.)	<i>v. usnog kuta</i> <i>v. usnog ugla</i>
25	v. linguofacialis	jezično-obrazna v.	<i>jezično-lična v.</i> <i>jezično-lična v.</i>
25', 26	v. facialis	obrazna v.	<i>lična v.</i> <i>lična v.</i>
27	v. lat. nasi	str. nosna v.	<i>lat. nosna v.</i> <i>lat. v. nosa</i>
28	v. dors. nasi	zg. nosna v.	<i>dorz. nosna v.</i> <i>dorz. v. nosa</i>
29	v. angularis oculi	v. očesnega kota (očesno-kotna v.)	<i>v. očnog kuta</i> <i>v. očnog ugla</i>
30	v. prof. faciei	glob. obrazna v.	<i>dub. lična v.</i> <i>dub. v. lica</i>
31	v. sphenopalatina	zagozdno-nebna v.	<i>klinasto-nepčana v.</i> <i>klinasto-nepčana v.</i>
32	v. palatina major	večja nebna v.	<i>velika nepčana v.</i> <i>velika nepčana v.</i>
a	m. orbicularis oris	krožna ustna m.	<i>kružni usneni m.</i> <i>kružni m. usta</i>
b, b	m. levator nasolabialis	nosno-ustnična vzdigovavka	<i>nosno-usneni podizač</i>
		nosno-usneni podizač	
c	m. caninus	čeljustno-nosna m.	<i>čeljusno-nosni m.</i> <i>gornjovilično-nosni m.</i>
d	m. buccinator	trobivka	<i>obrazni m.</i> <i>obrazni m.</i>
e	m. zygomaticus	ličnična m.	<i>jagodično-usneni m.</i> <i>jagodično-usneni m.</i>
f	m. levator labii superioris	vzdigovavka zg. ustnice	<i>gornjousneni podizač</i>
		podizač gornje usne	
g	m. buccinator, pars molaris	trobivka, kočniški del	<i>obrazni m., kutnjački dio</i>
		obrazni m., kutnjački deo	
h	m. depressor labii inferioris	povešavka sp. ustnice	<i>donjousneni spuštač</i>
		spuštač do. usne	
i	glandulae labiales	ustnične žleze	<i>usne žlijezde</i> <i>usnene žlezde</i>
k	m. temporalis	senčna m.	<i>sljepoočni m.</i> <i>slepoočni m.</i>
l	m. masseter	zun. žvečkavka	<i>žvačni m.</i> <i>spolj. žvakač</i>
m	m. pterygoideus med.	sred. veslarica	<i>med. krilasti m.</i> <i>med. krilasti m.</i>
n	m. parotidoauricularis	potegovavka uhljā navzdol	<i>zaušno-uščani m.</i>
		parotidoaurikularni m.	
o	m. pterygoideus lat.	str. veslarica	<i>lat. krilasti m.</i> <i>lat. krilasti m.</i>
p	m. sternomandibularis	prsnično-spodnječeljustnična m.	<i>grudnično-vilični m.</i>
		grudno-donjovilični m.	
q	m. longus capitis	dolga m. glave	<i>dugi m. glave</i> <i>duḡ m. glave</i>
r	m. omohyoideus	plečnično-jezičnična m.	<i>plečno-jezični m.</i>
		lopaticno-jezični m.	
s	gl. parotis	obušesna žleza	<i>zaušna slinovnica</i> <i>zaušna slinska žlezda</i>
t	glandulae buccales dors.	zg. lične žleze	<i>gor. obrazne žlijezde</i> <i>dorz. obrazne žlezde</i>
u	m. orbicularis oculi	krožna očesna m.	<i>kružni očni m.</i> <i>kružni m. oka</i>

Slika 485: VENE LEVEGA SPREDNJEGA UDA (konj) sred. str.
VENE LEVOG PREDNJEG EKSTREMITETA (konj) med. str.

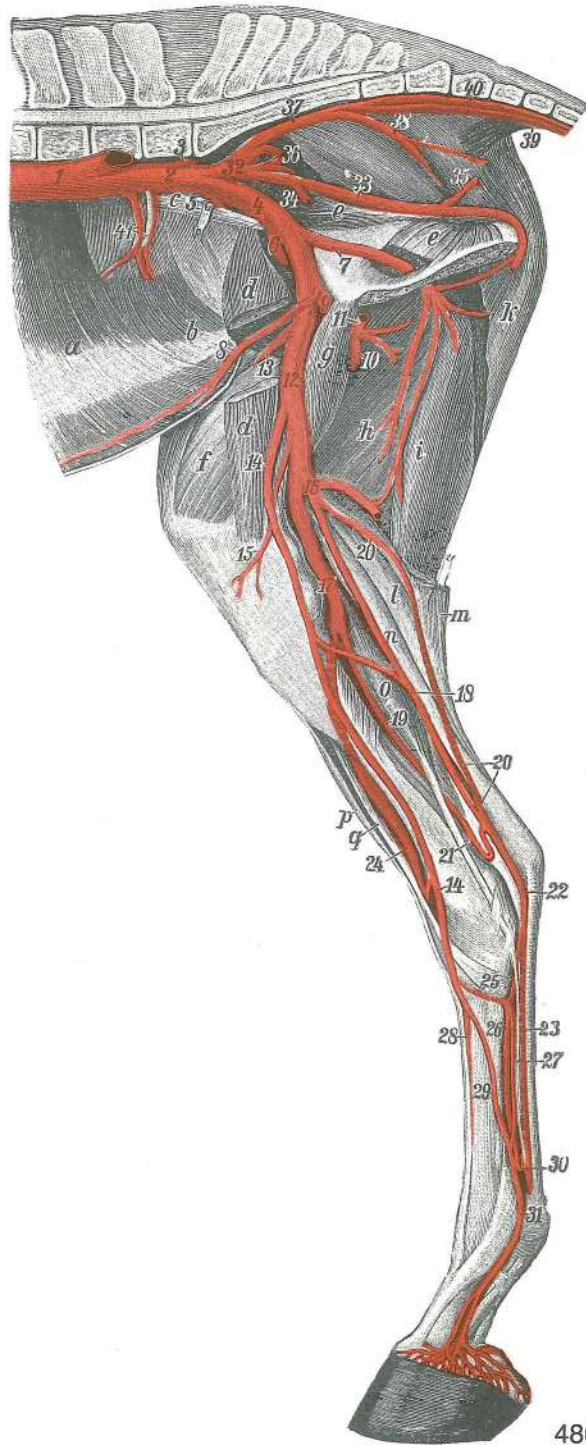
VENE PREDNJE LIJEVE NOGE (konj) med. str.

1	v. jugularis	jugularna v.	<i>jugularna v.</i> <i>jugularna v.</i>
2	v. axillaris	pazdušna v.	<i>pazušna v.</i> <i>pazušna v.</i>
3	v. suprascapularis	nadplečnična v.	<i>nadlopaticna v.</i> <i>nadlopaticna v.</i>
4	v. subscapularis	podplečnična v.	<i>podlopaticna v.</i> <i>podlopaticna v.</i>
5	v. circumflexa humeri caud.	zd. ovijalna v. nadlahtnice	<i>strž. optočna nadlaktična v.</i>
		kaud. polukružna nadlakatna v.	
6	v. circumflexa scapulae	ovijalna v. plečnice	<i>optočna lopaticna v.</i> <i>polukružna v. lopatice</i>
7	v. thoracica ext.	zun. prsna v.	<i>vanj. grudna v.</i> <i>spolj. grudna v.</i>
8	v. thoracodorsalis	prsno-hrbtana v.	<i>grudno-dorzalna v.</i> <i>grudno-ledjna v.</i>



485

- 9 **v. brachialis** nadlaktna v. *nadlaktična v.* nadlaktatna v.
- 10 **v. prof. brachii** glob. nadlaktna v. *dub. nadlaktična v.* dub. nadlaktatna v.
- 11 **v. circumflexa humeri cran.** spr. ovijalna v. nadlahtnice *pr. optočna nadlaktična v.* kran. polukružna nadlaktatna v.
- 12 **v. collat. ulnaris** komolčna obstranska v. *kolat. laktena v.* kolat. lakatnična v.
- 13 **v. collat. radialis** koželjna obstranska v. *kolat. palčana v.* kolat. žbična v.
- 14 **v. mediana cubiti** komolčna središčna v. *središnja lakatna v.* središna v. lakta
- 15, 15 **v. mediana** središčna v. *središnja v.* središna v.
- 16 **v. interossea communis** skupna medkostna v. *zajednička međukoštana v.* zajednička medjukoštana v.
- 17, 17 **v. mediana, ramus palmaris, ramus supf.** središčna v., dlanska veja, pov. veja *središnja v., palmarna grana, pov. grana* središna v., palmarna grana, pov. grana
- 18, 18 **vv. metacarpeae palmares II et III** druga in tretja (2. in 3.) dlanska metakarp. v. *druga i treća (2. i 3.) palmarna metakarp. v.* druga i treća (2. i 3.) palmarna metakarp. v.
- 19 **arcus venosus palmaris prof. dist.** sp. glob. dlanski venski lok *do. dub.* palmarni venski luk *dub. dist. palmarni venski luk*
- 20, 20, 21 **v. cephalica** doglavna v. *glavina v.* glavena v.



486

- 22 **v. digitalis palmaris communis II (ramus palmaris supf.)** druga (2.) skupna dlanska prstna v. (pov. dlanska veja) druga (2.) zajednička palmarna v. prsta (pov. palmarna grana) druga (2.) zajednička palmarna v. prsta (pov. palmarna grana)
- 23 **v. digitalis med.** sred. prstna v. med. v. prsta med. v. prsta
- 24 **v. cephalica accessoria** dodatna doglavna v. dodatna glavina v. akcesorna cefalična v.
- a **m. brachiocephalicus** nadlaktno-doglavna m. nadlaktično-glavin m. nadlaktatno-glaveni m.
- b **m. pectoralis prof.** glob. prsna m. dub. prsni m. dub. grudni m.
- c **m. supraspinatus** nadgrebenka nadgrebenski m. nadgrebeni m.
- d **m. subscapularis** podplečna m. podlopatični m. podlopatični m.
- e **m. teres major** večja okrogla m. veliki vretenasti m. veliki obli m.
- f **m. latissimus dorsi** najširša hrbtina m. široki leđni m. široki m. leđja
- g **m. cutaneus trunci** kožna m. trupa kožni m. trupa kožni m. trupa

h	m. tensor fasciae antebrachii	nategovavka podlaktne fascije	<i>napinjač</i>
	<i>podlaktične fascije</i>	<i>zatezač podlaktne fascije</i>	
i	m. coracobrachialis	kljuno-nadlaktna m.	<i>vranjačno-nadlaktični m.</i>
		<i>kljunsko-nadlaktatni m.</i>	
k	m. biceps brachii	dvoglava nadlaktna m.	<i>dvoglavi nadlaktični m.</i> dvoglavi nadlaktatni m.
l	m. extensor carpi radialis	koželjna iztegovavka zapestja	<i>palčani ispružič karpusa</i>
		<i>žbični opružič karpusa</i>	
m	m. flexor carpi radialis	koželjna upogibavka zapestja	<i>palčani sagibač karpusa</i>
		<i>žbični savijač karpusa</i>	
n	m. flexor carpi ulnaris	komolčna upogibavka zapestja	<i>lakteni sagibač karpusa</i>
		<i>lakatnični savijač karpusa</i>	
o	m. interosseus medius	srednja medkostna m.	<i>sred. međukoštani m.</i> sred. međukoštani m.
p		<i>kite upogibavk</i>	<i>tetive sagibača</i> <i>tetive savijača</i>

Slika 486: VENE DESNEGA ZADNJEGA UDA (konj) sred. str. VENE STRAŽNJE DESNE NOGE (konj) med. str.
VENE DESNOG ZADNJEK EKSTREMITETA (konj) med. str.

- 1 **v. cava caud.** zad. velika dovodnica *strž. šuplja v.* *kaud. šuplja v.*
- 2 **v. iliaca communis dex.** d. skupna črevnična v. *d. zajednička bočna v.*
d. zajednička bedrena v.
- 3 **v. lumbalis** ledvena v. *slabinska v.* *slabinska v.*
- 4 **v. iliaca ext.** zun. črevnična v. *vanj. bočna v.* *spolj. bedrena v.*
- 5 **v. iliolumbalis** lakotnično-ledvena v. *bočno-slabinska v.* *bedreno-slabinska v.*
- 6 **v. iliocofemoralis** črevnično-stegenska v. *bočno-bedrena v.* *bedreno-butna v.*
- 7 **v. obturatoria** mašilna v. *zaporna v.* *zaporna v.*
- 8 **v. epigastrica caud.** zd. predtrebušna v. *strž. predtrbušna v.* *kaud. epigastrična v.*
- 9 **v. prof. femoris** glob. stegenska v. *dub. bedrena v.* *dub. butna v.*
- 10 **v. circumflexa femoris med.** sred. ovijalna v. stegnenice *med. bedrena optočna v.*
med. polukružna butna v.
- 11 **v. pudenda ext.** zun. sramna v. *vanj. stidna v.* *spolj. stidna v.*
- 12 **v. femoralis** stegenska v. *bedrena v.* *butna v.*
- 13 **v. circumflexa femoris lat.** str. ovijalna v. stegnenice *lat. bedrena optočna v.*
lat. polukružna butna v.
- 14 **v. saphena med. (magna)** (velika) sred. prikrita v., spr. sp. veja *(velika) med. skrivena v., pr. dist. ogranak* (velika) med. potkožna butna v., kran. dist. grana
- 15 **v. genus descendens** navzdolnja kolenska v. *silazna koljena v.* *silazna v. kolena*
- 16 **v. caud. femoris dist.** sp. zd. stegenska v. *strž. dist. bedrena v.* *kaud. dist. butna v.*
- 17 **v. poplitea** podkolenska v. *zakoljena v.* *potkolena v.*
- 18 **v. saphena med. (magna)** (velika) sred. prikrita v., zd. veja *(velika) med. skrivena v., strž. grana* (velika) med. potkožna butna v., kaud. grana
- 19 **v. tibialis caud.** zd. golenična v. *strž. goljenična v.* *kaud. golenjačna v.*
- 20 **v. saphena lat.** str. prikrita v. *lat. skrivena v.* *lat. potkožna butna v.*
- 21 **v. malleolaris caud. lat.** str. zd. gleženjska v. *lat. kaud. gležna v.* *lat. kaud. gležanjska v.*
- 22, 23 **v. plantaris med., r. supf. (23)** sred. podplatna v., pov. veja *med. plantarna v. pov. ogranak* med. plantarna v., pov. grana
- 24 **v. plantaris lat., ramus supf.** str. podplatna v., pov. veja *lat. plantarna v., pov. ogranak* lat. plantarna v., pov. grana
- 25 **v. tarsea peforans dist.** sp. predirajoča nartna v. *do. probojna skočna v. dist. probojna v. skočnog zgloba*
- 26 **v. metatarsea plantaris II** druga (2.) podplatna stopalna v. *druga (2.) plantarna metatarz. v.* druga (2.) plantarna metatarz. v.
- 27 **v. tibialis cran.** spr. golenična v. *pr. goljenična v.* *kran. golenjačna v.*
- 28 **v. metatarsea dorsalis II** druga (2.) hrbtiščna stopalna v. *druga (2.) dorz. metatarz. v.* druga (2.) dorz. metatarz. v.
- 29 **v. digitalis dors. communis II, r. cran. venae saphenae med.** druga (2.) skupna hrbtiščna prstna v., spr. veja sred. prikrita v. *druga (2.) zajednička dorz. v. prsta, pr. grana med. skrivene v.* druga (2.) zajednička dorz. v. prsta, kran. grana med. potkožne butne v.
- 30 **vv. digitales plantares communes, anastomosis arcus plantaris prof. dist. c. venis** skupne podplatne prstne v., spoj sp. glob. podplatnega loka z venami *zajedničke*

- plantarne v. prsta, anastomoza do. dub. plantarnog luka sa venama* zajedničke
plantarne v. prsta, anastomoza dist. dub. plant. luka sa venama
- 31 **v. digitalis (plantaris propria III) med.** sred. prstna (tretja lastna podplatna) v.
med. (treća vlastita plantarna) v. prsta med. (treća prava plantarna) v. prsta
- 32 **v. iliaca int.** not. črevnična v. *nut. bočna v. unut. bedrena v.*
- 33 **v. pudenda int.** not. sramna v. *nut. stidna v. unut. stidna v.*
- 34 **v. prostatica** obsečnična v. *v. prostate v. prostate*
- 35 **v. perinealis ventr.** sp. v. presredka *do. medična v. ventr. v. medjice*
- 36 **v. glutea cran.** spr. zadnjična v. *pr. sapna v. kran. v. sapi*
- 37, 38 **v. glutea caud.** zd. zadnjična v. *strž. sapna v. kaud. v. sapi*
- 39 **v. caudalis mediana** središčna repna v. *sred. repna v. središna v. repa*
- 40 **v. caudalis ventrolat.** ventrolat. repna v. *ventrolat. repna v. ventrolat. v. repa*
- 41 **v. circumflexa ilium prof.** glob. ovijalna v. lakotnic *dub. bočna optočna v.*
dub. polukružna bedrena v.
- a **m. transversus abdominis** prečna trebušna m. *poprečni trbušni m. poprečni*
trbušni m.
- b **m. obliquus int. abdominis** not. poševna trebušna m. *nut. kosi trbušni m.*
unut. kosi trbušni m.
- c **m. psoas minor** manjša ledvena m. *mali slabinski m. mali slabinski m.*
- d **m. sartorius** krojaška m. *dugi bedreni m. krojački m.*
- e **m. obturatorius int.** not. mašivka *nut. zaporni m. unut. zaporni m.*
- f **m. quadriceps femoris** štiriglava stegenska m. *četveroglavi bedreni m.*
četvoroglavi butni m.
- g **m. biceps femoris** dvoglava stegenska m. *dvoglavi bedreni m. dvoglavi*
butni m.
- i **m. semitendinosus** polkitasta m. *polutetivasti m. polutetivasti m.*
- k **m. semimembranosus** polvezivna m. *poluopnasti m. poluopnasti m.*
- l **m. gastrocnemius, caput lat.** mečna m., str. glava *trbušasti goljenični m., lat.*
glava trbušasti m. lista, lat. glava
- m **caput med.** sred. glava *med. glava med. glava*
- n **m. flexor digit. supf.** pov. prstna upogibavka *pov. sagibač prsta pov.*
savijač prsta
- o **m. flexor digit. longus** dolga prstna upogibavka *dugi sagibač prsta dugi*
savijač prsta
- p **m. extensor digit. longus** dolga prstna iztegovavka *dugi ispružič prsta dugi*
oprūžič prsta
- q **m. peroneus (fibularis) tertius** tretja mečnična m. *treći lisnjačni m.*
treći lisnjačni m.

Slika 487: KOŽNE MEZGOVNICICE NA GLAVI IN ZAČETNEM DELU VRATU (govedo) KOŽNE LIMFNE ŽILE NA
 GLAVI I POČETKU VRATA (govedo) LIMFNI SUDOVI KOŽE NA GLAVI I POČETNOM DELU VRATA (goveče)

- a **m. levator nasolabialis** nosno-ustnična vzdigovavka *nosno-usneni podizač*
nosno-usneni podizač
- b **m. levator labii superioris, m. caninus, m. depressor labii superioris** vzdigovavka zg.
 ustnice, čeljustno-nosna m., povešavka zg. ustnice *gornjousneni podizač, čeljustno-*
nosni m., gornjousneni spuštač podizač gor. usne, gornjovilično-nosni m., spuštač gor.
usne
- c **m. malaris** lična m. *jagodično-lični m. jagodično-lični m.*
- d **m. zygomaticus** ličnična m. *jagodično-usneni m. jagodično-usneni m.*
- e **m. buccinator** trobivka *obrazni m. obrazni m.*
- f **m. masseter** zun. žvekavka *žvačni m. spolj. žvakač*
- g **m. cleidooccipitalis** ključnično-zatilnična m. *ključnjačno-zatiljni m.*
ključnjačno-potiljačni m.
- h **m. cleidomastoideus** ključnično-bradavičnikova m. *ključnjačno-bradavičasti m.*
ključnjačno-mastoidni m.
- i, i **m. sternomandibularis** prsnično-spodnječeljustnična m. *grudnično-vilični m.*
grudno-donjovilični m.
- k, k **m. zygomaticoauricularis** zun. potegovavka uhlja navznoter *jagodično-uščani m.*
jagodično-ušni m.
- l **glandula parotis** obušesna žleza *zaušna slinovnica zaušna slinska žlezda*
- m, m **glandula mandibularis** spodnječeljustna žleza *vilična slinovnica donjovilična*
slinska žlezda
- n **v. jugularis** jugularna v. *jugularna v. jugularna v.*
- o **v. facialis** obrazna v. *lična v. lična v.*
- 1 **Inn. parotidei** obušesne bezgavke *zaušni limfni čvorovi zaušni limfni čvorovi*

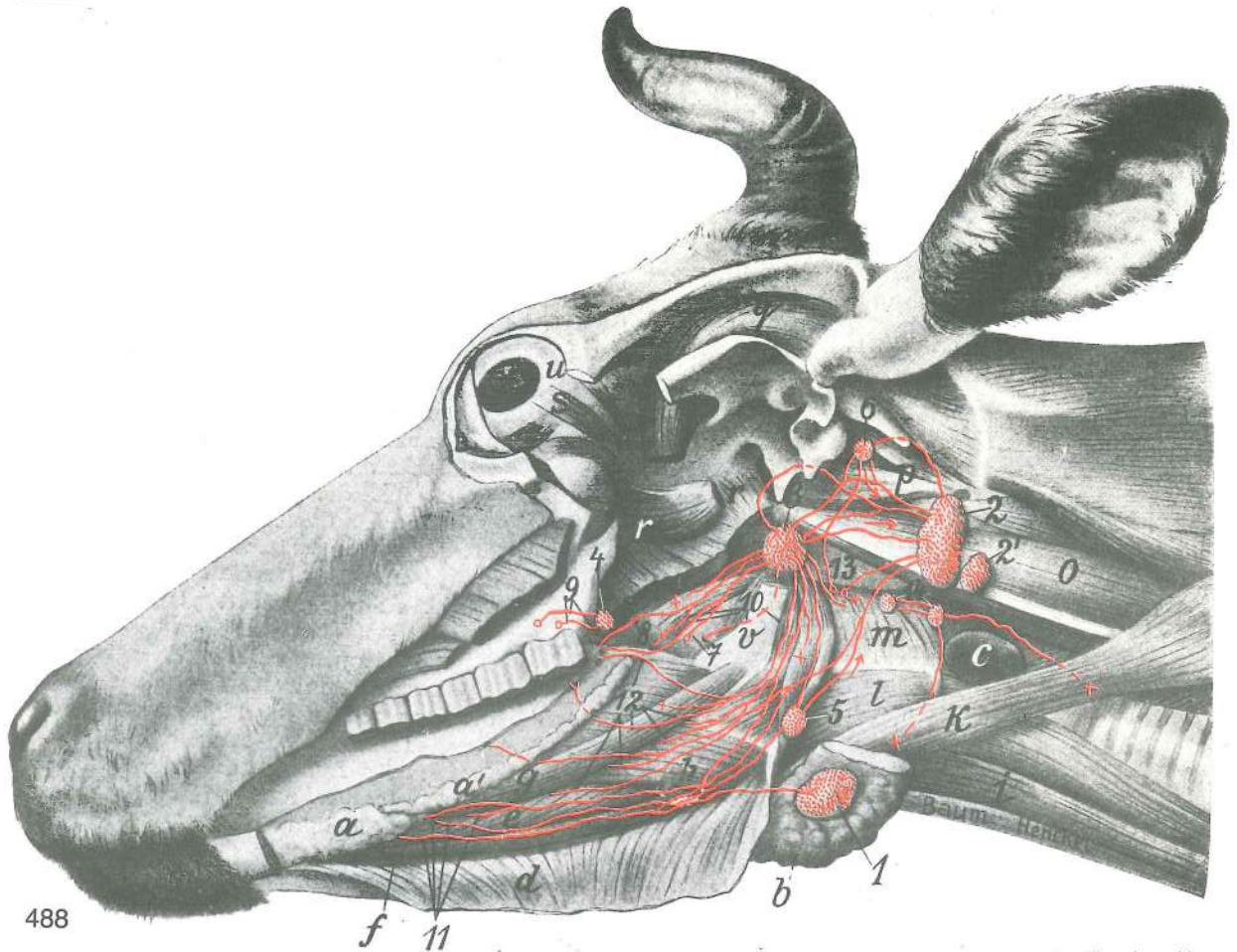


487

- 2 **Inn. mandibulares** spodnječeljustne bezgavke vilični limfni čvorovi
 donjovilični limfni čvorovi
- 3 **Inn. retropharyngei lat.** str. zažrelne bezgavke lat. izaždrijelni limfni čvorovi
 lat. izaždrelni limfni čvorovi

Slika 488: MEZGOVNICE V JEZIKU, TRDEM IN MEHKEM NEBU TER JEZIČNIH MIŠIČAH (govedo) LIMFNE ŽILE JEZIKA, TVRDOG I MEKOG NEPCA I MIŠIČA JEZIKA (govedo) LIMFNI SUDOVI JEZIKA, TVRDOG I MEKOG NEPCA I JEZIČNIH MIŠIČA (goveče)

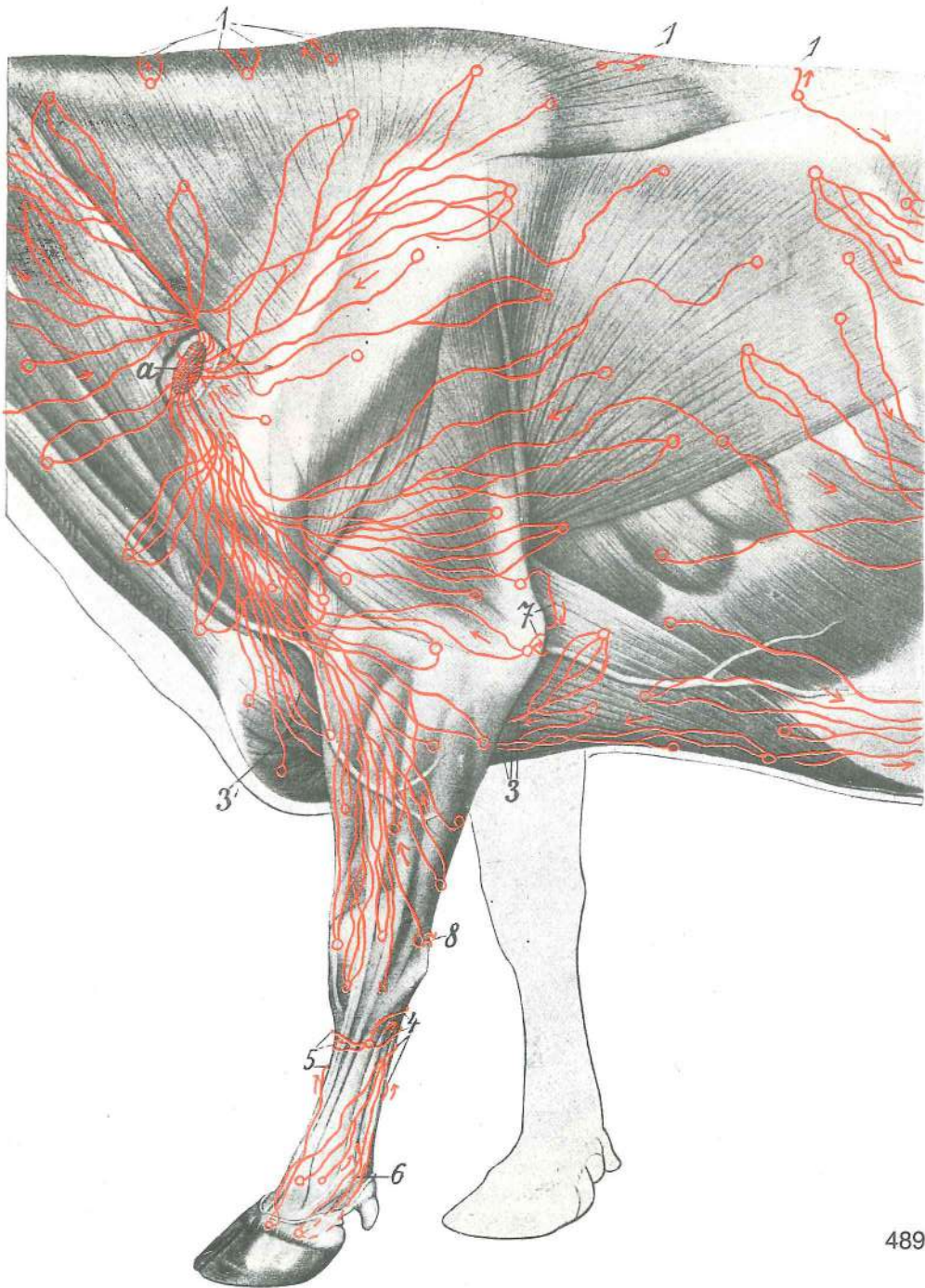
- a, a' **glandula sublingualis** podjezična žleza podjezična slinovnica podjezična slinska žleza
- b **glandula mandibularis, pars rostralis** spodnječeljustna žleza, spr. del vilična slinovnica, pr. dio donjovilična slinska žleza, rostr. deo
- c **glandula thyroidea** ščitnica štitnjača štitasta žleza
- d **m. mylohyoideus** spodnječeljustnično-jezičnična m. međuvilični m. medjuvilični m.
- e **m. genioglossus** bradno-jezična m. bradno-jezični m. bradno-jezični m.
- f **m. geniohyoideus** bradno-jezičnična m. bradno-podjezični m. geniohioidni m.
- g **m. styloglossus** klino-jezična m. stiloglosni m. stiloglosni m.
- h **m. hyoglossus** jezičnično-jezična m. hioglosni m. hioglosni m.
- i **m. sternohyoideus** prsnično-jezičnična m. grudnično-jezični m. grudno-jezični m.
- k **m. omohyoideus** plečno-jezičnična m. plečno-jezični m. lopatično-jezični m.



488

- l **m. hyopharyngeus** jezičnično-žrelna m. jezično-ždrijelni m. m. jezične kosti i ždrela
- m **m. thyropharyngeus et m. cricopharyngeus** ščitno-žrelna m. in kolobarčno-žrelna m. štितno-ždrijelni m. i prsteno-ždrijelni m. štितno-ždrelni m. i prsteno-ždrelni m.
- o **m. longus capitis** dolga m. glave dugi m. glave dug m. glave
- p **m. rectus capitis ventr. et lat.** sp. in str. prema m. glave ventr. i lat. ravni m. glave ventr. i lat. prav m. glave
- q **m. temporalis** senčna m. sljepoočni m. slepoočni m.
- r, r **m. pterygoideus** veslarica krilasti m. krilasti m.
- s **m. rectus bulbi lat.** str. prema zrklova m. lat. ravni m. oka lat. prav m. očne jabučice
- t **m. obliquus bulbi ventr.** sp. poševna zrklova m. ventr. kosi m. oka ventr. kosi m. očne jabučice
- u **bulbus oculi** zrklo očna jabučica očna jabučica
- v **stylohyoideum** stilohioid stilohioid stilohioid
- 1 **Inn. mandibulares** spodnječeljustne bezgavke vilični limfni čvorovi donjovilični limfni čvorovi
- 2, 2' **Inn. retropharyngei lat.** str. zažrelne bezgavke lat. ždrijelni limfni čvorovi lat. ždrelni limfni čvorovi
- 3 **Inn. retropharyngei med.** sred. zažrelne bezgavke med. ždrijelni limfni čvorovi med. ždrelni limfni čvorovi
- 4 **In. pterygoideus** veslarična bezgavka krilasti limfni čvor krilasti limfni čvor
- 5 **In. hyoideus rostr.** spr. jezičnična bezgavka pr. limfni čvor jezične kosti rostr. hioidni limfni čvor
- 6 **In. hyoideus caud.** zd. jezičnična bezgavka strž. limfni čvor jezične kosti kaud. hioidni limfni čvor
- 7 mezgovnica v dlesni na med. str. sp. kočnikov limfne žile desni na med. str. do. kutnjaka limfni sudovi desni na med. str. kutnjaka donje vilice
- 8 mezgovnica na zd. tretjini trdega neba limfna žila na strž. trećini tvrdog nepca limfni sud kaud. trećine tvrdog nepca
- 9 mezgovnice na zd. tretjini trdega neba in iz dlesne, med. od poslednjega zg. kočnika limfne žile na strž. trećini tvrdog nepca i iz desni, med. od zd. gor. kutnjaka limfni sudovi kaud. trećine tvrdog nepca i iz desni, med. od zd. gor. kutnjaka

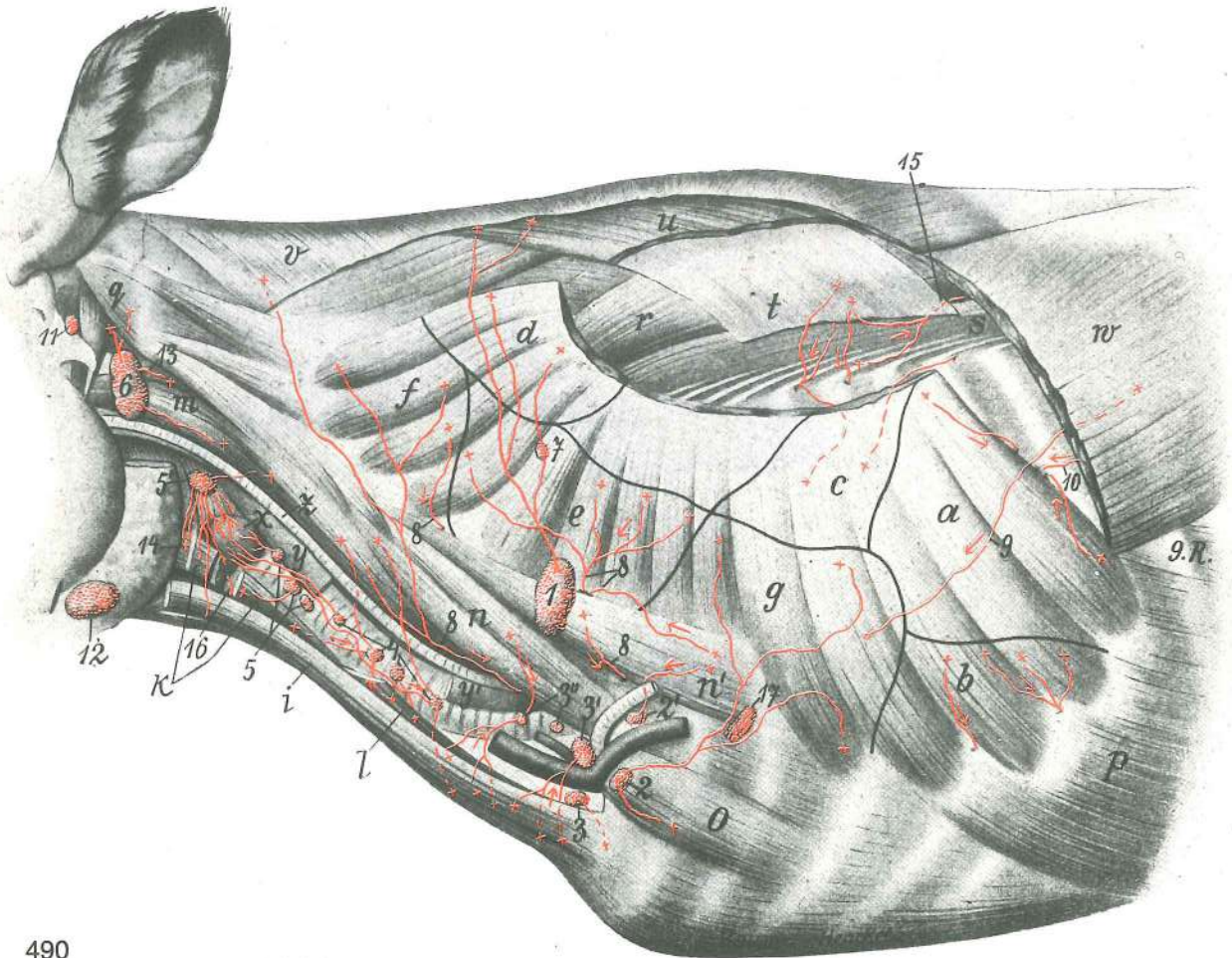
- 10 mezgovnice jezičnega korena in mehkega neba *limfne žile korjena jezika i mekog nepca*
 limfni sudovi korena jezika i mekog nepca
- 11 mezgovnice jezične konice *limfne žile iz vrha jezika* limfni sudovi vrha jezika
- 12 mezgovnice jezičnega telesa *limfne žile iz trupa jezika* limfni sudovi tela jezika
- 13 mezgovnice sp. čeljusti, izstopajoče iz odp. sp. čeljustnice *limfne žile vilice koje izlaze na otv. vilice* limfni sudovi donje vilice koji izlaze iz otvora donjovilične kosti
- 14 **Inn. cervicales cran.** spr. vratne bezgavke *pr. vratni limfni čvorovi* kran. vratni čvorovi



489

Slika 489: KOŽNE MEZGOVNICE KAUDALNE POLOVICE VRATU, LATERALNE STRANI PLEČETA IN SPREDNJEGA UDA TER PRSNEGA KOŠA (govedo) I. str. KOŽNE LIMFNE ŽILE STRAŽNJE POLOVICE VRATA, LATERALNE STRANE PLEČKE, PREDNJE NOGE I GRUDNOG KOŠA (govedo) I. str. LIMFNI SUDOVI KOŽE, KAUDALNE POLOVINE VRATA, LATERALNE STRANE LOPATICE, PREDNJEG EKSTREMITETA I GRUDNOG KOŠA (goveče) I. str.

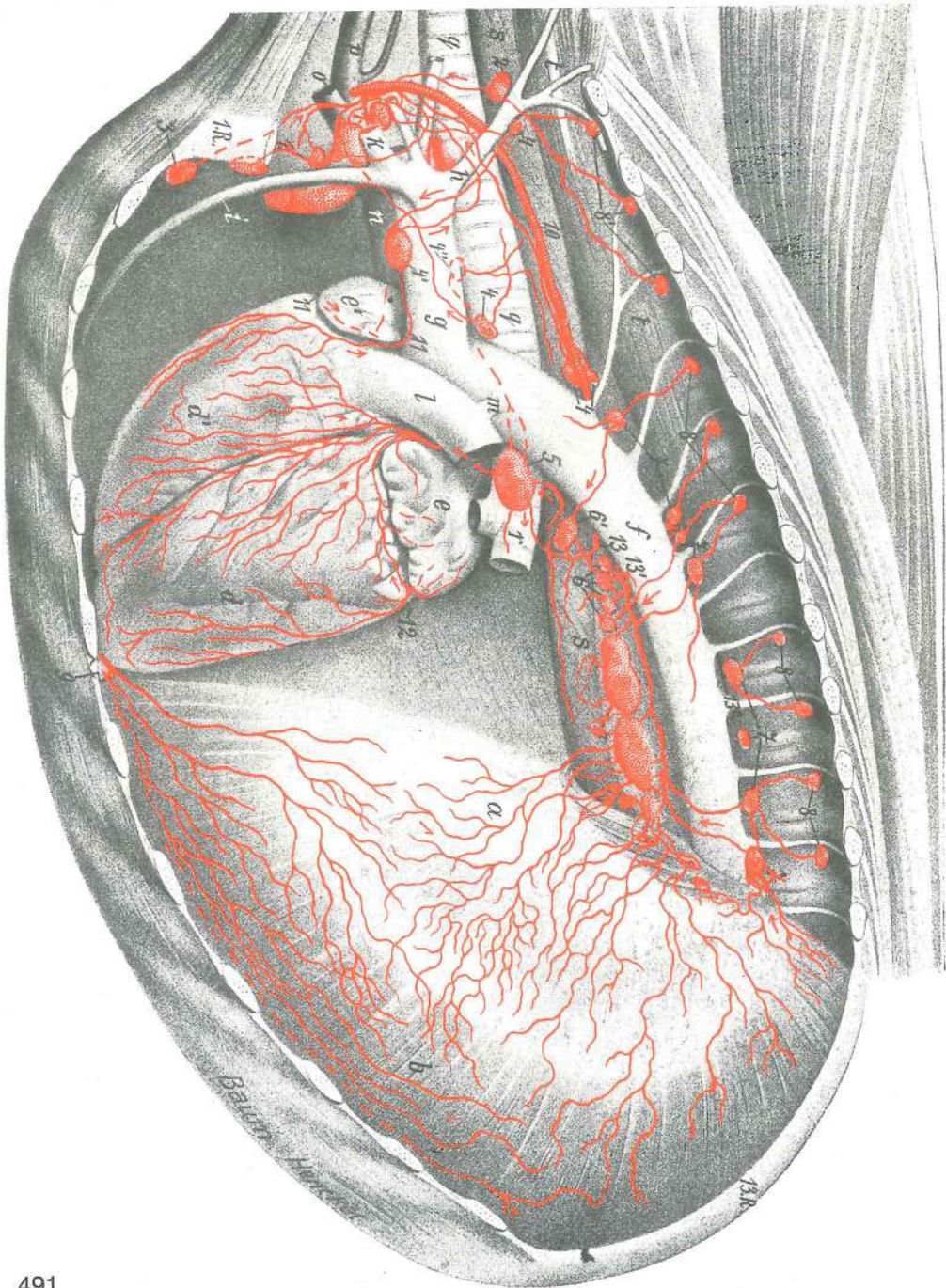
- a **Inn. cervicales supf.** pov. vratne bezgavke pov. vratni limfni čvorovi pov. vratni limfni čvorovi
- 1, 1, 1 mezgovnice, ki se čez tilnik in hrbet previjejo na d. limfne žile koje preko zatiljka i hrpta prelope na d. limfni sudovi koji dorzalno na vratu i ledjima povijaju na d. str.
- 3 mezgovnice, ki stopajo na med. str. spr. uda limfne žile koje idu na med. str. pr. noge limfni sudovi koji prelope na med. str. pr. ekstremiteta
- 3' mezgovnice, ki se ponovno prikažejo limfne žile koje se ponovno pojavljaju limfni sudovi koji se ponovo pojavljaju
- 4 mezgovnice, ki stopijo čez palmarni rob kit upogibavk na med. str. uda limfne žile koje prelope preko palmarnog ruba tetiva sagibača na med. str. noge limfni sudovi koji prelope na med. str. ekstremiteta oko palmarnog ruba tetiva savijača prsta
- 5 mezgovnice, ki se previjejo okrog dorz. roba piščali na med. str. limfne žile koje prelope preko dorz. ruba metakarpusa na med. str. limfni sudovi koji povijaju na med. str. ekstremiteta oko dorz. ruba metakarpusa
- 6 mezgovnice, ki se med kitami upogibavk prerinejo na med. str. limfne žile koje se između tetiva sagibača probijaju na med. str. limfni sudovi koji prolaze između tetiva savijača na med. str. ekstremiteta
- 7 mezgovnice, ki se okrog kavd. roba nadlaktnega mišičja previjejo na med. str. limfne žile koje okrog kaudalnog ruba nadlaktne muskulature prelope na med. str. limfni sudovi koji prelope preko kaudalnog ruba nadlaktne muskulature na med. str.
- 8 mezgovnica, ki stopi okrog palmarnog roba podlaktice na med. str. limfna žila koja ide okrog palmarnog ruba podlaktice na med. str. limfni sud koji prelope preko kaud. ruba podlaktice na med. str.



Slika 490: GLOBINSKE VRATNE IN TRUPNE MIŠICE Z BEZGAVKAMI IN MEZGOVNICAMI (govedo) DUBOKI MIŠIČI VRATA I TRUPA S LIMFNIM ČVOROVIMA I LIMFNIM ŽILAMA (govedo) DUBOKI MIŠIČI VRATA I TRUPA SA LIMFNIM ČVOROVIMA I LIMFNIM SUDOVIMA (goveče)

a, b, c, d, e, f, g **m. serratus ventr.** sp. nazobčana m., zobci ventr. zubasti m., zupci ventr. zupčasti m., zupci

- i **m. sternomandibularis** prsnično-spodnječeljustnična m. *grudnično-vilični m.*
 grudno-donjovilični m.
- k **m. sternothyroideus** prsnično-ščitna m. *grudnično-štitasti m.*
 grudno-štitasti m.
- l **m. sternomastoideus** prsnično-bradavičnikova m. *grudnično-bradavični m.*
 grudno-bradavični m.
- m **m. longus capitis** dolga m. glave *dugi m. glave* dug m. glave
- n **mm. scaleni (m. scalenus ventr. et medius)** stopničaste m. (sp. in sred. stopničasta m.)
stepeničasti m. (ventr. i sred. stepeničasti m.) stepeničasti m. (ventr. i sred.
 stepeničasti m.)
- n' **m. scalenus dors.** zg. stopničasta m. *dorz. stepeničasti m.* dorz.
 stepeničasti m.
- o **m. rectus thoracis** prema prsna m. *ravni grudni m.* prav grudni m.
- p **m. obliquus ext. abdominis** zun. poševna trebušna m. *kosi vanj. trbušni m.*
 spolj. kosi trbušni m.
- q **m. obliquus capitis cran.** spr. poševna m. glave *pr. kosi m. glave* kran.
 kosi m. glave
- r **m. longissimus dorsi** najdaljša hrbtna m. *dugački ledni m.* dugi m. ledja
- s **m. iliocostalis** črevnično-rebrna m. *bočno-rebreni m.* bedreno-rebarni m.
- t **m. serratus dors. cran.** spr. zg. nazobčana m. *pr. dorz. zubasti m.* kran.
 dorz. zupčasti m.
- u **m. rhomboideus** rombasta m. *romboidni m.* rombasti m.
- v **m. trapezius, pars** kapucasta m., del *trapezoidni m., dio* trapezni m., deo
- w **m. latissimus dorsi** najširša hrbtna m. *široki ledni m.* široki m. ledja
- x **glandula thyroidea** ščitnica *štitnjača* štitasta žlezda
- y, y' **oesophagus** požiralnik *jednjak* jednjak
- z **a. carotis communis** skupna karotida *zajednička karotidna a.* zajednička
 karotidna a.
- 1 **Inn. cervicales supf.** pov. vratne bezgavke *pov. vratni limfni čvorovi* pov.
 vratni limfni čvorovi
- 2, 2' **Inn. axillares primae costae** pazdušne bezgavke 1. rebra *pazušni limfni čvorovi*
 1. rebra pazušni limfni čvorovi 1. rebra
- 3, 3', 3'' **Inn. cervicales prof. caud.** zd. glob. vratne bezgavke *strž. dub. vratni limfni*
 čvorovi kaud. dub. vratni limfni čvorovi
- 4 **Inn. cervicales prof. medii** srednje glob. vratne bezgavke *sred. dub. vratni*
 limfni čvorovi sred. dub. vratni limfni čvorovi
- 5, 5' **Inn. cervicales prof. cran.** spr. glob. vratne bezgavke *pr. dub. vratni limfni*
 čvorovi kran. dub. vratni limfni čvorovi
- 6 **Inn. retropharyngei lat.** str. zažrelne bezgavke *lat. izaždrijelni limfni čvorovi*
 lat. izaždrelni limfni čvorovi
- 7 **In. nuchalis** tilna bezgavka *šijni limfni čvor* limfni čvor šije
- 8, 8 **mezgovnice, ki gredo v rebarno-vratno bezgavko** *limfne žile koje idu u rebreno-vratni*
limfni čvor limfni sudovi koji ulaze u rebarno-vratni limfni čvor
- 9 **mezgovnica, ki izhaja iz najširše hrbtne m. in gre v prave pazdušne bezgavke** *limfna žila*
koja izlazi iz širokog lednog m. i ide u prave pazdušne limfne čvorove limfni sud koji izlazi
 iz širokog m. ledja i ide u prave pazdušne limfne čvorove
- 10 **mezgovnica, ki gre iz najširše hrbtne m. v prsno votlino** *limfna žila koja ide iz širokog*
lednog m. u grudnu šupljinu limfni sud koji iz širokog m. ledja ulazi u grudnu duplju
- 11 **In. hyoideus caud.** zd. jezičnična bezgavka *strž. limfni čvor jezične kosti*
 kaud. limfni čvor jezične kosti
- 12 **Inn. mandibulares** spodnječeljustne bezgavke *vilični limfni čvorovi*
 donjovilični limfni čvorovi
- 13 **mezgovnica iz sp. preme m. glave** *limfna žila iz ravnog ventr. m. glave* limfni sud
 iz ventr. pravog m. glave
- 14 **mezgovnica iz jezičnično-žrelne m.** *limfna žila iz jezično-ždrijelnog m.* limfni sud iz
 jezične kosti i ždrela
- 15 **mezgovnica, ki vstopi iz črevnično-rebrne m. in spr. zg. nazobčane m. v prsno votlino**
 ob med. robu črevnično-rebrne m. *limfna žila koja iz bočno-rebrenog m. i pr. dorz.*
zubatog m. ide u grudnu šupljinu po med. rubu bočno-rebrenog m. limfni sud iz
 bedreno-rebarnog m. i kran. dorz. zupčastog m. koji ulazi u grudnu duplju na med. rubu
 bedreno-rebarnog m.
- 16 **mezgovnica ščitnice, ki stopi na d. str. okrog sp. sapnikovega roba** *limfna žila štitnjače*
koja ide na d. oko ventr. ruba dušnika limfni sud štitaste žlezde koji prelazi na d. str.
 oko ventr. ruba dušnika
- 17 **In. axillaris proprius** prava pazdušna bezgavka *vlastiti pazušni limfni čvor*
 pravi pazušni limfni čvor



491

Slika 491: MEZGOVNICE V SRCU IN PREPONI (govedo) LIMFNE ŽILE SRCA I OŠITA (govedo) LIMFNI SUDOVI SRCA I DIJAFRAGME (goveče)

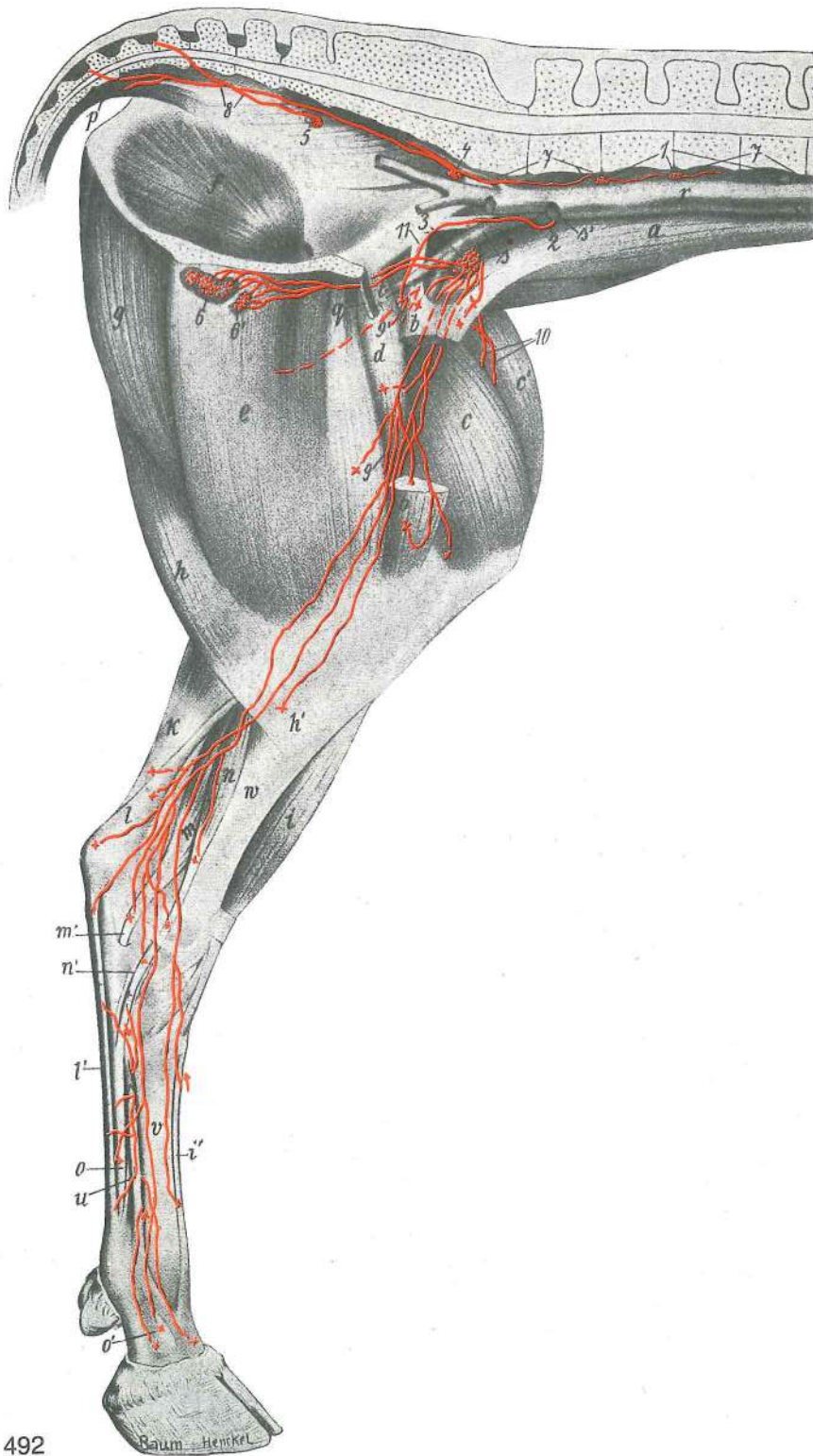
I. str.: medrebrne i medpljučne bezgavke z odvodnimi mezgovnicami; I. pljuča i I. prsna stena odstranjena I. str.: medurebrni i medijastinalni limfni čvorovi s odvodnim limfnim žilama; I. pljučno krilo i I. grudna stijenka su uklonjene I. str.: medjurebrni i medijastinalni limfni čvorovi sa odvodnim limfnim sudovima; I. pljučno krilo i I. zid grudne duplje su odstranjeni

- | | | | | |
|----|--------------------------------------|---------------------------|--------------------------|-------------------------------------|
| a | diaphragma, centrum tendineum | prepona, kitasto središče | ošit, tetivasto središče | dijafragma, centralni tetivasti deo |
| b | diaphragma, pars costalis | prepona, rebreni del | ošit, rebreni dio | dijafragma, rebarni deo |
| c | diaphragma, pars lumbalis | prepona, ledveni del | ošit, slabinski dio | dijafragma, slabinski deo |
| d | ventriculus cordis sin. | I. srčni prekat | I. srčana klijetka | I. srčana komora |
| d' | ventriculus cordis dex. | d. srčni prekat | d. srčana klijetka | d. srčana komora |
| e | atrium cordis sin. | I. srčni preddvor | I. srčana pretklijetka | I. srčana pretkomora |

e'	atrium cordis dex.	d. srčni preddvor	<i>d. srčana pretkljetka</i>	d. srčana pretkomora
f	aorta thoracica	prsna aorta	<i>grudna aorta</i>	grudna aorta
g	truncus brachiocephalicus	nadlaktno-doglavno deblo	<i>nadlaktično-glavino deblo</i>	nadlaktatno-glaveno stablo
h	truncus costocervicalis	rebrno-vratno deblo	<i>rebreno-vratno deblo</i>	rebarno-vratno stablo
i	a. thoracica int.	not. prsna a.	<i>nut. grudna a.</i>	unut. grudna a.
k	a. subclavia	podključnična a.	<i>potključnjačna a.</i>	potključnjačna a.
l	truncus pulmonalis	deblo pljučnih a.	<i>deblo plućnih a.</i>	stablo plućnih a.
m	ductus arteriosus	arterijski vod	<i>arterijski kanal</i>	arterijski kanal
n	v. cava cran.	spr. velika dovodnica	<i>pr. šuplja v.</i>	kran. šuplja v.
o	v. axillaris	pazdušna v.	<i>pazušna v.</i>	pazušna v.
p	v. jugularis ext.	zun. jugularna v.	<i>vanj. jugularna v.</i>	spolj. jugularna v.
q, q	trachea	sapnik	<i>dušnik</i>	dušnik
r	bronchus sin.	l. sapnica	<i>l. dušnjak</i>	l. dušnica
s, s	oesophagus	požiralnik	<i>jednjak</i>	jednjak
t, t	m. longus colli	dolga vratna m.	<i>dugi vratni m.</i>	dug m. vrata
1. R.	costa I	1. rebro	<i>1. rebro</i>	1. rebro
13. R.	costa XIII	13. rebro	<i>13. rebro</i>	13. rebro
1	Inn. sternales cran.	spr. prsnične bezgavke	<i>pr. grudnični limfni čvorovi</i>	kran. grudni limfni čvorovi
2	In. costocervicalis	rebrno-vratna bezgavka	<i>rebreno-vratni limfni čvor</i>	rebarno-vratni limfni čvor
3	In. sternalis cran.	spr. prsnična bezgavka	<i>pr. grudnični limfni čvor</i>	kran. grudni limfni čvor
4, 4, 4', 4''	Inn. mediastinales cran.	spr. medpljučne bezgavke	<i>pr. medijastinalni limfni čvorovi</i>	kran. medijastinalni limfni čvorovi
5	Inn. tracheobronchales (bifurcationis) sin.	l. sapnikovo-sapnične (razcepiščne) bezgavke	<i>l. dušničko-dušnjački (bifurkacijski) limfni čvorovi</i>	l. dušničko-bronhusni (bifurkacioni) limfni čvorovi
6, 6, 6, 6'	Inn. mediastinales caud.	zd. medpljučne bezgavke	<i>strž. medijastinalni limfni čvorovi</i>	kaud. medijastinalni limfni čvorovi
7, 7, 7, 7	Inn. thoracici aortici	aortne prsne bezgavke	<i>grudni aortalni limfni čvorovi</i>	torakalni aortični limfni čvorovi
8, 8, 8, 8'	Inn. intercostales	medrebrne bezgavke	<i>međurebreni limfni čvorovi</i>	medjurebarni limfni čvorovi
9	In. sternalis caud.	zd. prsnična bezgavka	<i>strž. grudnični limfni čvor</i>	kaud. grudni limfni čvor
10	ductus thoracicus	prsni mezgovod	<i>grudni mlječovod</i>	grudni limfni kanal
11, 11		mezgovnica, ki prihaja iz d. dela venčnega žleba	<i>limfna žila koja dolazi iz d. dijela krunskog žlijeba</i>	limfni sud koji polazi iz d. dela koronarnog žleba
12		mezgovnica, ki prihaja od d. str.	<i>limfna žila koja dolazi s d. str.</i>	limfni sud koji polazi sa d. str.
13, 13', 13''		mezgovnice, ki prestopajo z l. na d. str.	<i>limfne žile koje prelaze s l. na d. str.</i>	limfni sudovi koji prelaze sa l. na d. str.

Slika 492: MEZGOVNICE IZ MIŠIC IN KIT ZADNJEGA UDA (govedo) sred. str. **LIMFNE ŽILE IZ MIŠIČA I TETIVA STRAŽNJE NOGE (govedo) med. str.** LIMFNI SUDOVI MIŠIČA I TETIVA ZADNJEG EKSTREMITETA (goveče) med. str.

a	mm. lumbales	ledvene m.	<i>slabinski m.</i>	slabinski m.
b, b	m. sartorius	krojaška m.	<i>dugi bedreni m.</i>	krojački m.
c	m. vastus med.	sred. mogočna m.	<i>med. snažni m.</i>	med. snažni m.
c'	m. rectus femoris	prema stegenska m.	<i>ravni bedreni m.</i>	prav butni m.
d	m. pectineus	grebenka	<i>grebenski m.</i>	grebenski m.
e	m. gracilis	sloka m.	<i>tankoviti m.</i>	tanani m.
f	m. obturatorius int.	not. mašivka	<i>nut. zaporni m.</i>	unut. zaporni m.
g	m. semimembranosus	polkožnata m.	<i>poluopnasti m.</i>	poluopnasti m.
h, h'	m. semitendinosus, tendo	polkitasta m., kita	<i>polutetivasti m., tetiva</i>	polutetivasti m., tetiva
i	m. peroneus (fibularis) tertius et m. extensor digitalis longus	in dolga prstna iztegovavka	<i>treći lisnjačni m. i dugi ispružlač prsta</i>	treća mečnična m. i drugi lisnjačni m.
i'	m. extensor digitalis longus	dolga prstna iztegovavka, kita	<i>dugi ispružlač prsta, tetiva</i>	dugi opružlač prsta, tetiva



492

- | | | | | |
|-------|--|--|--|-----------------------|
| k | m. gastrocnemius | mečna m. | trbušasti goljenični m. | trbušasti m. lista |
| l, l' | m. flexor digitalis supf. | pov. prstna upogibavka, kita | pov. sagibač prsta, tetiva | |
| | | pov. savijač prsta, tetiva | | |
| m | m. flexor. digiti I (hallucis) longus | dolga iztegovavka 1. prsta (nožnega palca) | dugi sagibač 1. prsta | dugi savijač 1. prsta |
| n, n' | m. flexor digitalis longus, tendo | dolga prstna upogibavka, kita | dugi sagibač prsta, | tetiva |
| | | dugi savijač prsta, tetiva | | |
| o, o' | m. flexor digitalis prof., tendo | glob. prstna upogibavka, kita, konec | dub. sagibač | |
| | | prsta, tetiva, završetak | dub. savijač prsta, tetiva, završetak | |
| p | m. coccygeus | repna m. | repni m. | repni m. |
| q | trbušna stena, odrezana | trbušna stijenka, odrezana | trbušni zid, odsečen | |

r	aorta	aorta	aorta	aorta
s, s'	a. iliaca ext.	zun. črevnična a.	vanj. bočna a.	spolj. bedrena a.
t	a. prof. femoris	glob. stegenska a.	dub. bedrena a.	dub. butna a.
u	m. interosseus medius	srednja medkostna m.	sred. međukoštani m.	sred. međjukoštani m.
v	os metatarsale III	3. stopalnica	3. metatarz. kost	3. metatarz. kost
w	tibia	golenica	goljenica	golenjača
1	Inn. thoracici aortici	aortne prsne bezgavke	grudni aortalni limfni čvorovi	grudni aortični limfni čvorovi
2, 3	Inn. iliaci med.	sred. črevnične bezgavke	med. bočni limfni čvorovi	med. bedreni limfni čvorovi
4	Inn. ischiadici	sednične bezgavke	sjedni limfni čvorovi	sedni limfni čvorovi
5	Inn. sacrales	križne bezgavke	krstačni limfni čvorovi	krsni limfni čvorovi
6, 6'	Inn. inguinales supf.	pov. dimeljske bezgavke	pov. preponski limfni čvorovi	pov. preponski limfni čvorovi
7, 7	mezgovnica ledvenih m.	limfna žila slabinskih m.	limfni sud slabinskih m.	
8	mezgovnica iz repnih m.	limfna žila iz repnih m.	limfni sud repnih m.	
9, 9'	mezgovnice, ki se prebijajo z lat. na med. str.	limfne žile koje se probijaju s lat. na med. str.	limfni sudovi koji prelaze sa lat. na med. str.	
10	mezgovnice iz sred. in str. mogočne m. ter preme stegenske m.	limfne žile iz med. i lat. snažnog m. te ravnog bedrenog m.	limfni sudovi iz med. i lat. snažnog m. i pravog butnog m.	
11	mezgovnice iz polkožnate m. in pritegovavk vodijo neposredno v sred. črevnične bezgavke	limfne žile iz poluopnastog m. i primičnih m. vode neposredno u med. bočne limfne čvorove	limfni sudovi iz poluopnastog m. i primicača odvode limfu neposredno u med. bedrene limfne čvorove	

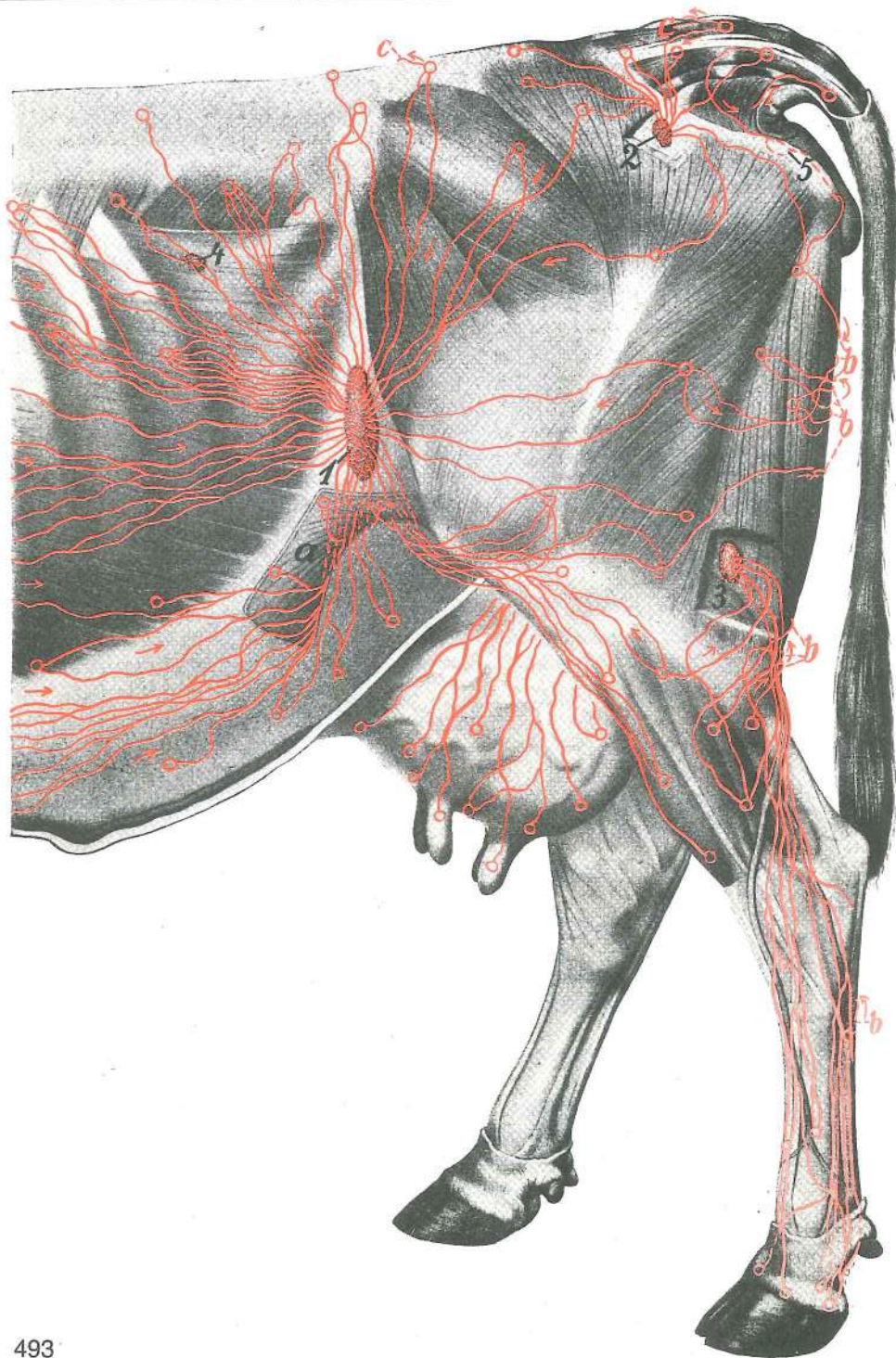
Slika 493: KOŽNE MEZGOVNICE NA LATERALNI STRANI ZADNJEGA UDA IN NA ZADNJI POLOVICI TRUPA (govedo) KOŽNE LIMFNE ŽILE NA LATERALNOJ STRANI STRAŽNJE NOGE I NA STRAŽNOJ POLOVICI TRUPA (govedo) LIMFNI SUDOVI KOŽE NA LATERALNOJ STRANI ZADNJEG EKSTREMITETA I NA KAUDALNOJ POLOVINI TRUPA (goveče)

1	Inn. subiliaci	podčrevnične bezgavke	podbočni limfni čvorovi	subiliačni limfni čvorovi
2	Inn. ischiadici	sednične bezgavke	sjedni limfni čvorovi	sedni limfni čvorovi
3	Inn. poplitei prof.	glob. podkolenske bezgavke	dub. zakoljeni limfni čvorovi	dub. potkoleni limfni čvorovi
4	In. fossae paralumbalis	lakotnična bezgavka	limfni čvor gladne jame	limfni čvor gladne jame
5	In. tuberalis	bezgavka sednične grče	limfni čvor sjedne kvrge	limfni čvor sedne kvrge
a	plica lateris	bočna guba	koljeni nabor	koleni nabor (bočni nabor)
b, b, b, b	mezgovnice, ki se previjejo okrog kavd. roba stegna z lat. str. na med. str.	limfne žile koje idu oko strž. ruba bedra s lat. str. bedra na med. ruba buta i prelaze sa lat. na med. str.	limfni sudovi koji povijaju oko kaud. ruba buta i prelaze sa lat. na med. str.	
c, c	mezgovnice, ki z l. str. prestopijo na d. čez mediano ravnino	limfne žile koje s l. str. prelaze na d. preko medijane ravnine	limfni sudovi koji preko medijane ravni prelaze sa l. na d. str.	

Slika 494: MEZGOVNICE ŽENSKIH SPOLNIH ORGANOV (govedo) LIMFNE ŽILE ŽENSKIH SPOLNIH ORGANA (govedo) LIMFNI SUDOVI ŽENSKIH POLNIH ORGANA (goveče)

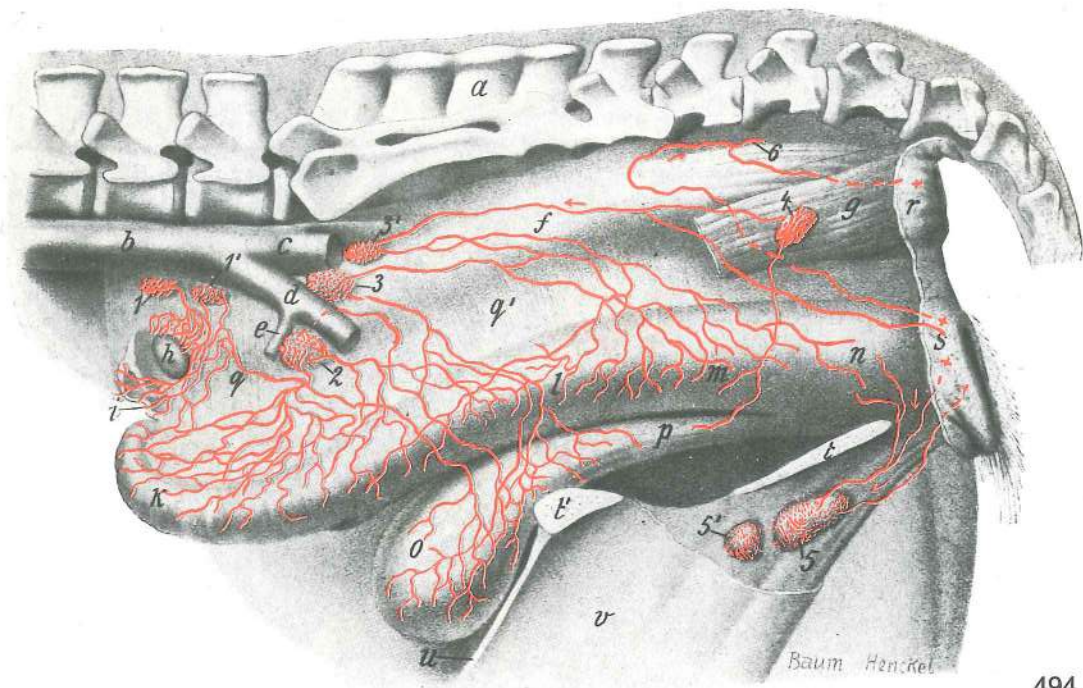
Levi rog maternice je v iztegnjenem stanju Lijevi rog maternice je u ispruženom stanju Levi rog materice je u ispruženom stanju

a	os sacrum	križnica	krstača	krsna kost
b	aorta	aorta, konec	aorta, završetak	aorta, završetak
c	a. iliaca int.	not. črevnična a.	nut. bočna a.	unut. bedrena a.
d	a. iliaca ext.	zun. črevnična a.	vanj. bočna a.	spolj. bedrena a.
e	a. circumflexa ilium prof.	glob. ovijalna a. lakotnic	dub. bočna optočna a.	dub. polukružna bedrena a.
f	rectum	danka	ravno crijevo	pravo crevo
g	m. levator ani	vzdigovavka zadnjika	podizač šupka	podizač čmara
h	ovarium	jajčnik	jajnik	jajnik
i	tuba uterina	jajcevod	jajovod	jajovod
k	cornu uteri	maternični rog	rog maternice	rog materice
l	corpus uteri	maternično telo	trup maternice	telo materice



493

m	vagina	nožnica	rodnica	usmina		
n	vestibulum vaginae	predvorje nožnice	predvorje rodnice	predvorje usmine		
o	vesica urinaria	sečnik (sečni mehur)	mokračni mjehur	mokračna bešika		
p	urethra	sečnica	mokračnica	mokračna cev		
q, q'	mesovarium et mesometrium	oporek jajčnika in maternice		opornjak jajnika i		
	maternice	opornjak jajnika i materice				
r	anus	zadnjik	šupak	čmar		
s	vulva	sramnica	stidnica	stidnica		
t, t'	sp. medenična stena	ventr. zdjelična stijenka	ventr. zid karlice			
u	sp. trebušna stena	ventr. trebušna stijenka	ventr. trebušni zid			
v	mamma s. uber	vime	vime	vime		
1, 1', 2	Inn. iliaci med.	sred. črevnične bezgavke		med. bočni limfni čvorovi	med.	
		bedreni limfni čvorovi				
3, 3', 4	Inn. sacrales	križne bezgavke	krstačni limfni čvorovi	krsni limfni čvorovi		

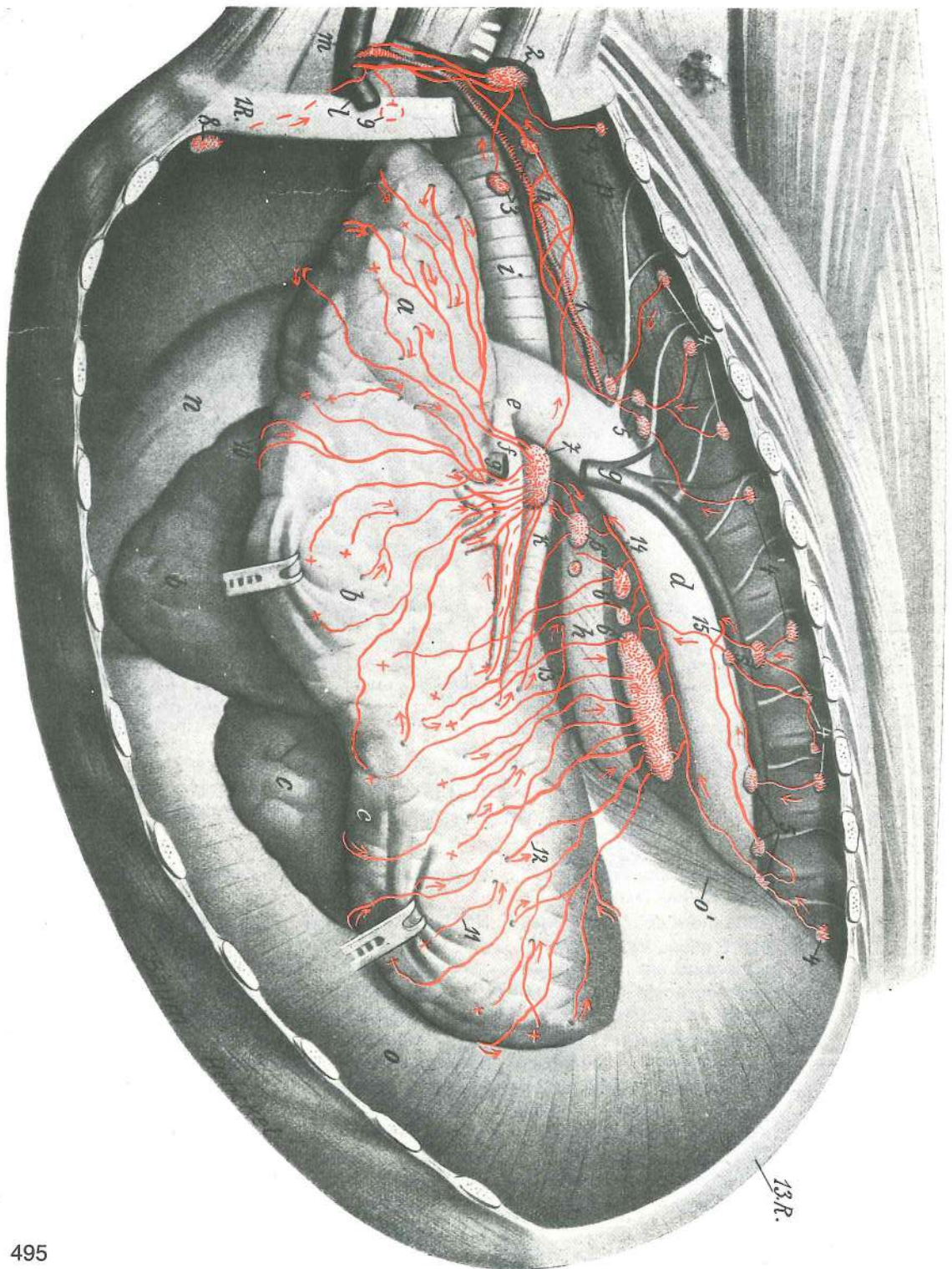


494

- 5, 5' **Inn. inguinales supf.** pov. dimeljske bezgavke pov. preponski limfni čvorovi
 pov. preponski limfni čvorovi
 6 mezgovnica, ki se izteka v sednično bezgavko limfna žila koja se izljeva u sjedni limfni
 čvor limfni sud koji se uliva u sedni limfni čvor

Slika 495: POVRŠINSKE IN GLOBINSKE MEZGOVNICE LEVIH PLJUČ IN BEZGAVKE V PRSNI VOTLINI (govedo) POVRŠNE I DUBOKE LIMFNE ŽILE LIJEVOG PLUČNOG KRILA I LIMFNI ČVORUZI U GRUDNOJ ŠUPLJINI (govedo) POVRŠINSKI I DUBOKI LIMFNI SUDOVI LEVOG PLUČNOG KRILA I LIMFNI ČVORUZI GRUDNE DUPLJE (goveče)

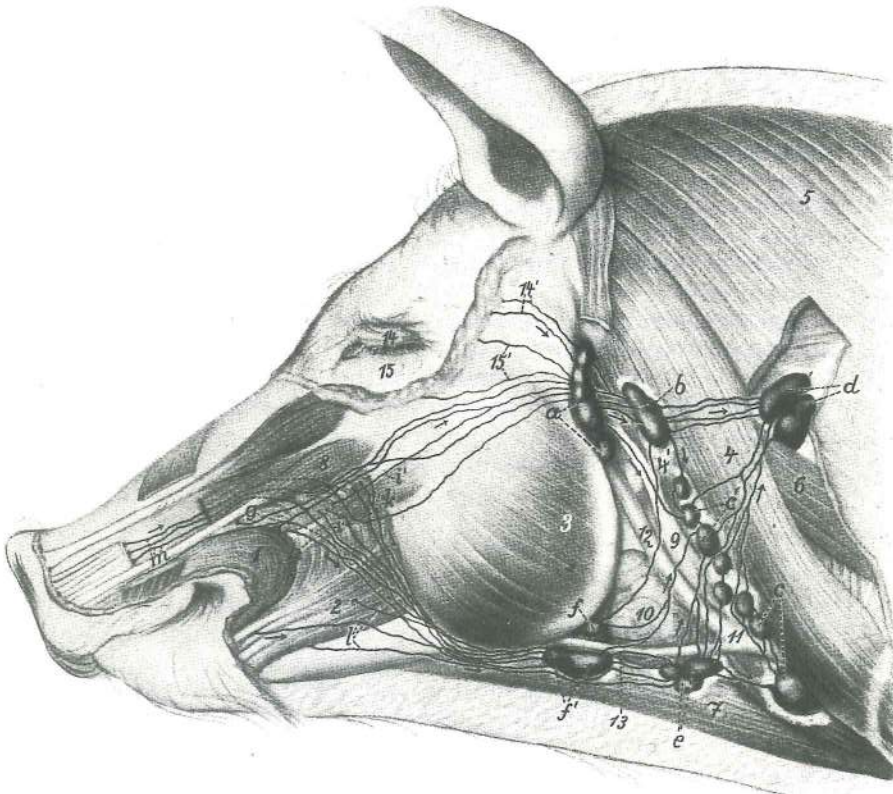
- | | | | | |
|------------|--------------------------------------|----------------------------|------------------------------------|------------------------------------|
| a | lobus cran. sin., pars. cran. | l. spr. režanj, spr. del | l. pr. režanj, pr. dio | |
| | | l. kran. režanj, kran. deo | | |
| b, b | lobus cran. sin., pars caud. | l. spr. režanj, zd. del | l. pr. režanj, strž. dio | l. kran. režanj, kaud. deo |
| c, c | lobus caud. sin. | l. zd. režanj | l. strž. režanj | l. kaud. režanj |
| d | aorta thoracica | prsna aorta | grudna aorta | grudna aorta |
| e | ductus arteriosus | arterijski vod | arterijski kanal | arterijski kanal |
| f | a. pulmonalis sin. | l. pljučna a. | l. plućna a. | l. plućna a. |
| g, g | v. azygos sin. | l. neparna v. | l. neparna v. | l. neparna v. |
| h, h | oesophagus | požiralnik | jednjak | jednjak |
| i | trachea | sapnik | dušnik | dušnik |
| k | bronchus principalis sin. | l. glavna sapnica | l. glavni dušnjak | l. glavni dušnik |
| l | v. axillaris | pazdušna v. | pazušna v. | pazušna v. |
| m | v. jugularis ext. | zun. jugularna v. | vanj. jugularna v. | spolj. jugularna v. |
| n | pericardium | osrčnik | osrčje | srčana kes |
| o, o' | diaphragma | prepona | ošit | dijafragma |
| p | m. longus colli | dolga vratna m. | dugi vratni m. | dug m. vrata |
| 1. R. | costa I | 1. rebro | 1. rebro | 1. rebro |
| 13. R. | costa XIII | 13. rebro | 13. rebro | 13. rebro |
| 1 | ductus thoracicus | prsni mezgovod | grudni mlječovod | grudni limfni kanal |
| 2 | In. costocervicalis | rebrno-vratna bezgavka | rebrno-vratni limfni čvor | rebrno-vratni limfni čvor |
| 3, 3' | Inn. mediastinales cran. | spr. medpljučne bezgavke | pr. mediastinalni limfni čvorovi | kran. mediastinalni limfni čvorovi |
| 4, 4, 4, 4 | Inn. intercostales | medrebrne bezgavke | međurebrni limfni čvorovi | međurebrni limfni čvorovi |
| 5, 5, 5 | Inn. thoracici aortici | aortne prsne bezgavke | grudni aortalni limfni čvorovi | grudni aortni limfni čvorovi |
| 6, 6', 6'' | Inn. mediastinales caud. | zd. medpljučne bezgavke | strž. mediastinalni limfni čvorovi | kaud. mediastinalni limfni čvorovi |



495

- 7 **Inn. tracheobronchalis (bifurcationis) sin.** l. sapnikovo-sapnična (razcepiščna) bezgavka l. dušničko-dušnjački (bifurkacijski) limfni čvor l. dušničko-bronhusni (bifurkacijoni) limfni čvor
- 8 **In. sternalis cran.** spr. prsnična bezgavka pr. grudnični limfni čvor kran. grudni limfni čvor
- 9 **In. mediastinalis cran.** spr. medpljučna bezgavka pr. medijastinalni limfni čvor kran. medijastinalni čvor
- 10 subpleuralne mezgovnice se s kostalne ploskve pljuč previjejo na mediastinalno in diafragmatsko subpleuralne limfne žile prelaze sa rebrene površine pluća na medijastinalnu i ošitnu subpleuralni limfni sudovi prelaze sa rebarne površine pluća na medijastinalnu stranu i diafragmatsku površinu

- 11 subpleuralne mezgovnice se spustijo v globino *subpleuralne limfne žile spuščaju se u dubinu* subpleuralni limfni sudovi se spuščaju u dubinu
- 12 subpleuralne mezgovnice izstopijo iz globine *subpleuralne limfne žile izlaze iz dubine* subpleuralni limfni sudovi izlaze iz dubine
- 13 mezgovnica gre proti d. str. *limfna žila ide prema d. str.* limfni sud prelazi prema d. str.
- 14 **vas efferens commune** skupna odvodna mezgovnica iz zd. medpljučnih bezgavk *zajednička odvodna limfna žila iz strž. mediastinalnih limfnih čvorova* zajednički odvodni limfni sud iz kaud. mediastinalnih limfnih čvorova
- 15 odvodna mezgovnica prestopa na d. str. *odvodna limfna žila prelazi na d. str.* odvodni limfni sud prelazi na d. str.



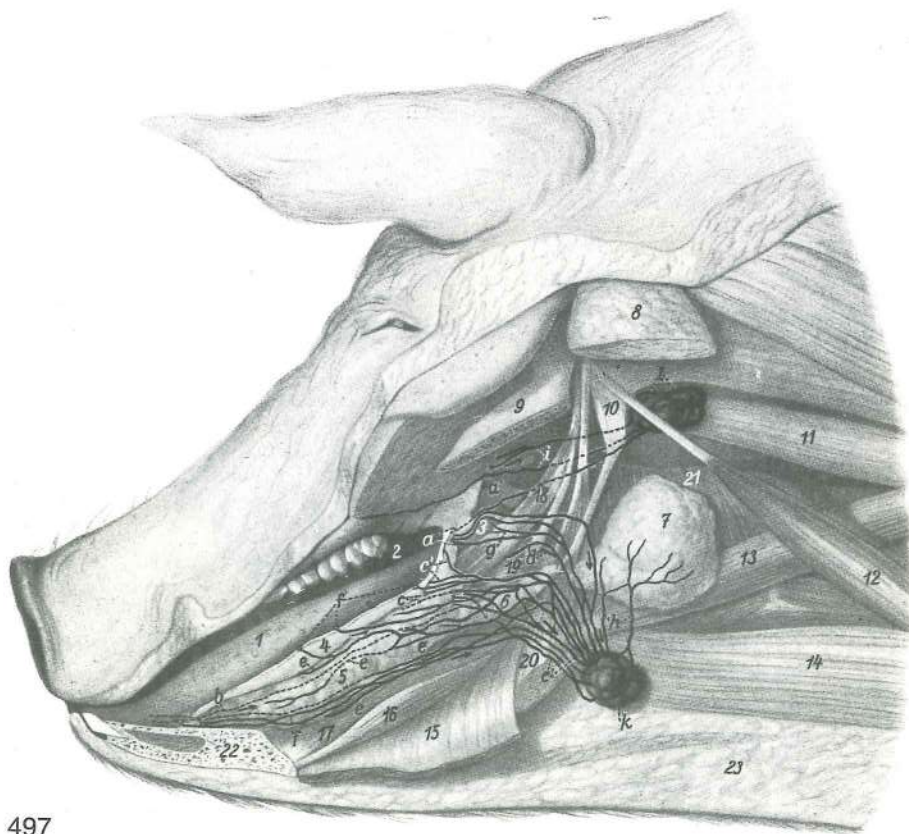
496

Slika 496: BEZGAVKE NA GLAVI (prašič) LIMFNI ČVOROVI GLAVE (svinja) LIMFNI ČVOROVI GLAVE (svinja)

Odkrit predel obušesne žleze Otkriveno je področje zaušne slinovnice Otkriven predeo zaušne slinske žlezde

- 1 **m. orbicularis oris** krožna ustna m. *kružni usneni m.* kružni m. usta
- 2 **m. depressor labii inferioris** povešavka sp. ustnice *donjousneni spuštač* spuštač donje usne
- 3 **m. masseter** zun. žvekavka *žvačni m.* spolj. žvakač
- 4 **m. cleidooccipitalis** ključnično-zatilnična m. *ključnjačno-zatiljni m.* ključnjačno-potiljni m.
- 4' **m. cleidomastoideus** ključnično-bradavičnikova m. *ključnjačno-bradavičasti m.* ključnjačno-mastoidni m.
- 5 **m. trapezius** kapucasta m. *trapezoidni m.* trapezni m.
- 6 **m. omotransversarius** plečno-prečna m. *plečno-poprečni m.* plečno-poprečni m.
- 7 **m. sternohyoideus** prsnično-jezičnična m. *grudnično-podjezičnični m.* grudno-podjezični m.
- 8 **m. depressor labii superioris** povešavka zg. ustnice *gornjousneni spuštač* spuštač gor. usne
- 9 **m. sternomastoideus** prsnično-bradavičnikova m. *grudnično-bradavičasti m.* grudno-mastoidni m.
- 10 **glandula mandibularis** spodnječeljustna žleza *vilična slinovnica* donjovilična slinska žlezda
- 11 **v. jugularis ext.** zun. jugularna v. *vanj. jugularna v.* spolj. jugularna v.

- 12 **v. maxillaris** zgornječeljustna v. čeljusna v. gornjovilična v.
 13 **v. linguofacialis** jezično-obrazna v. jezično-lična v. jezično-lična v.
 14 **palpebra superior** zg. veke gor. vjeđa gor. očni kapak
 14' mezgovnica zg. veke *limfna žila gor. vjeđe* limfni sud gor. očnog kapka
 15 **palpebra inferior** sp. veke do. vjeđa donji očni kapak
 15' mezgovnica sp. veke *limfna žila do. vjeđe* limfni sud donjeg očnog kapka
 a **lnn. parotidei** obušesne bezgavke *zaušni limfni čvorovi* zaušni limfni čvorovi
 b **lnn. retropharyngei lat.** str. zažrelne bezgavke *lat. izaždrijelni limfni čvorovi*
 lat. izaždrelni limfni čvorovi
 c, c' **lnn. cervicales sup. ventr.** sp. pov. vratne bezgavke *do. pov. vratni limfni*
 čvorovi *ventr. pov. vratni limfni čvorovi*
 d **lnn. cervicales supf. dors.** zg. pov. vratne bezgavke *dorz. pov. vratni limfni*
 čvorovi *dorz. pov. vratni limfni čvorovi*
 e **lnn. mandibulares accessorii** dodatne spodnječeljustne bezgavke *dodatni vilični*
limfni čvorovi *akcesorni donjovilični limfni čvorovi*
 f, f' **lnn. mandibulares** spodnječeljustne bezgavke *vilični limfni čvorovi* *donjovilični*
limfni čvorovi
 g mezgovnica v dlesni zg. sekavcev *limfna žila u desnima gor. sjekutiča* limfni sud
 u desnima gor. sekutiča
 h mezgovnice v dlesni zg. čekana *limfna žila v desnima gor. očnjaka* limfni sud
 u desnima gor. očnjaka
 i, i' mezgovnice v dlesni spr. zg. kočnikov *limfne žile u desnima pr. gor. kutnjaka* limfni
 sudovi u desnima gor. kutnjaka
 k mezgovnice v dlesni zd. zg. kočnikov *limfne žile u desnima strž. gor. kutnjaka* limfni
 sudovi u desnima kaud. gor. kutnjaka
 l mezgovnice sp. sekavcev, sp. čekana in sp. kočnikov *limfne žile do. sjekutiča,*
do. očnjaka i do. kutnjaka limfni sudovi donjih sekutiča, donjeg očnjaka i donjih kutnjaka
 m mezgovnice zg. ustnice, rilca in spr. dela nosne votline *limfne žile gor. usne, rila i pr.*
dijela nosne šupljine limfni sudovi gor. usne, rila i pr. dela nosne duplje



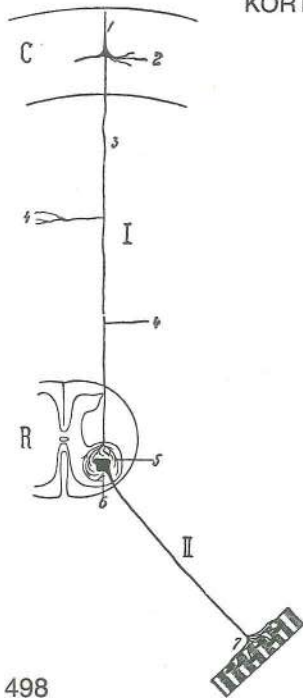
497

Slika 497: MEZGOVNICE DELOV USTNE IN NOSNE VOTLINE (prašič) LIMFNE ŽILE DIJELOVA USNE I NOSNE ŠUPLJINE (svinja) LIMFNI SUDOVI DELOVA USNE I NOSNE DUPLJE (svinja)

- 1 **lingua s. glossa** jezik jezik jezik
 2 **palatum durum** trdo nebo *trdo nepce* *trdo nepce*

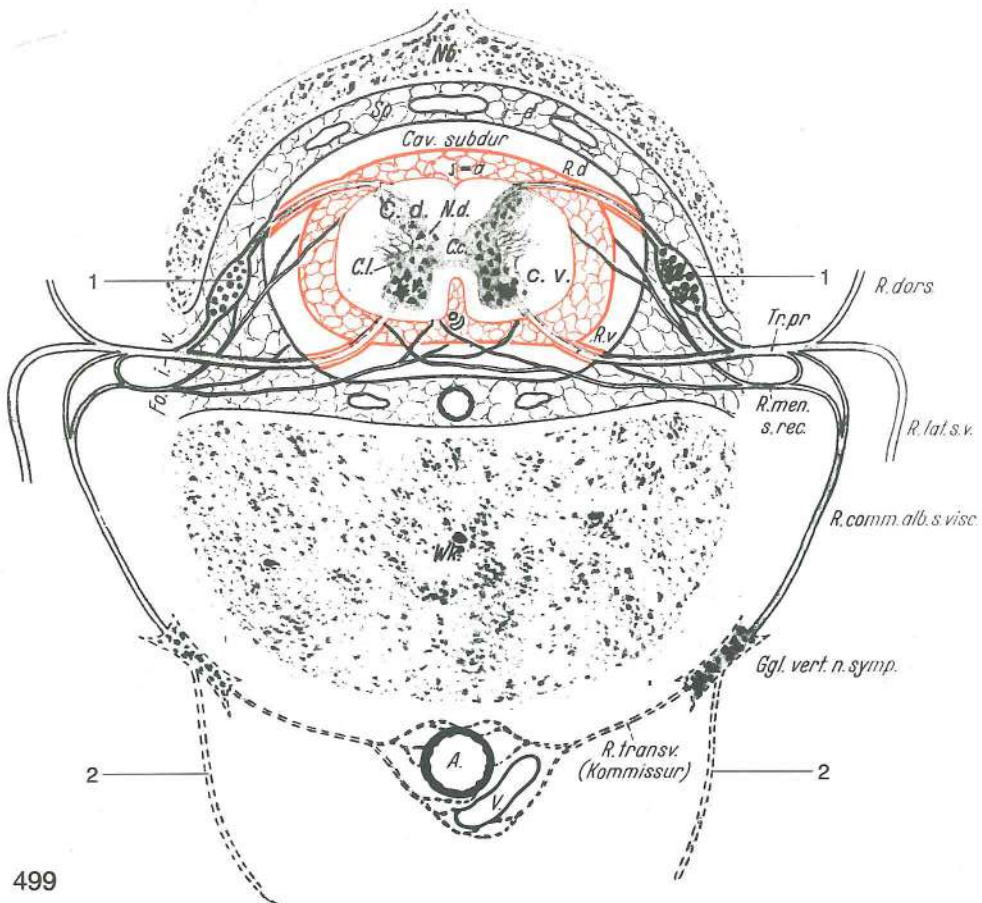
- 3 **tonsilla veli palatini** mandelj mehkega neba *krajnik mekog nepca*
krajnik mekog nepca
- 4 jezična sluznica *sluznica jezika* sluzokoža jezika
- 5 **glandula sublingualis monostomatica** enoodprtinska podjezična žleza
jednounsna podjezična žlijezda podjezična žleza sa jednim otvorom
- 7 **glandula mandibularis** spodnječeljustna žleza *vilična slinovnica*
donjovilična slinska žleza
- 8 **glandula parotis** obušesna žleza, manjši del *zaušna slinovnica, manji dio*
zaušna slinska žleza, manji deo
- 9 **mandibula** sp. čeljustnica, odrezana *vilica, odrezana* donjovilična kost,
odsečena
- 10 **proc. paracondylaris** občvršni pod. *parakondilarni izd.* parakondilarni
izd.
- 11 **m. longus capitis** dolga m. glave *dugi m. glave* dug m. glave
- 12 **m. sternomastoideus** prsnično-bradavičnikova m. *grudnično-bradavični m.*
grudno-mastoidni m.
- 13 **m. omohyoideus** plečno-jezičnična m. *plečno-podjezični m.* omohioidni m.
- 14 **m. sternohyoideus** prsnično-jezičnična m. *grudnično-podjezični m.*
grudno-podjezični m.
- 15 **m. mylohyoideus** spodnječeljustnično-jezičnična m. *međuvilični m.*
medjuvilični m.
- 16 **m. geniohyoideus** bradno-jezičnična m. *bradno-podjezični m.* bradno-
podjezični m.
- 17 **m. genioglossus** bradno-jezična m. *bradno-jezični m.* genioglosni m.
- 18 **m. styloglossus** klino-jezična m. *stiloglosni m.* stiloglosni m.
- 19 **m. hyoglossus** jezičnično-jezična m. *hioglosni m.* hioglosni m.
- 20 **m. digastricus** dvotrebušna m., odrezana *dvotrušni m., odrezan* dvotrušni
m., odsečen
- 21 žrelno mišičje *mišići ždrijela* mišići ždrele
- 22 **mandibula** sp. čeljustnica, odrezana *vilica, odrezana* donjovilična kost,
odsečena
- 23 podkožna maščoba *potkožna mast* potkožno masno tkivo
- a mezgovnice trdega in mehkega neba *limfne žile tvrdog i mekog nepca* limfni sudovi
tvrdog i mekog nepca
- a' mezgovnica trdega in mehkega neba ter nebnice, ki vodi do sred. zažrelne bezgavke
limfna žila tvrdog i mekog nepca te nepčane kosti koja vodi u med. izaždrijelne limfne
čvorove limfni sud tvrdog i mekog nepca te nepčane kosti koji vodi u med. izaždrelne
limfne čvorove
- b mezgovnice jezične konice *limfne žile vrha jezika* limfni sudovi vrha jezika
- c, c' mezgovnice jezičnega telesa *limfne žile trupa jezika* limfni sudovi tela jezika
- d mezgovnice jezičnega korena *limfne žile korjena jezika* limfni sudovi korena jezika
- e, e, e mezgovnica podjezične žleze *limfne žile podjezične slinovnice* limfni sudovi
podjezične slinske žleze
- f mezgovnice dlesni na jezični strani sp. sekavcev in sluznice ter prostega dna ustne votline
limfne žile desni na jezičnoj str. do. sjekutića i sluznice te slobodnog dijela dna usne šupljine
limfni sudovi desni unutrašnje strane sekutića donje vilice i sluzokože slobodnog dela
dna usne duplje
- f' mezgovnice dlesni jezične strani sp. kočnikov *limfne žile desni jezične str. do. kutnjaka*
limfni sudovi desni unut. str. kutnjaka donje vilice
- g mezgovnice mandlja mehkega neba *limfne žile krajnika mekog nepca* limfni sudovi
krajnika mekog nepca
- h mezgovnice spodnječeljustne žleze *limfne žile vilične slinovnice* limfni sudovi
donjovilične slinske žlezde
- i mezgovnice iz kavd. dela nosne votline *limfne žile iz strž. dijela nosne šupljine*
limfni sudovi iz kaud. dela nosne duplje
- k **Inn. mandibulares** spodnječeljustne bezgavke *vilični limfni čvorovi*
donjovilični limfni čvorovi
- l **Inn. retropharyngei mediales** sred. zažrelne bezgavke *med. izaždrijelni*
limfni čvorovi med. izaždrelni limfni čvorovi

Slika 498: KORTIKOSPINALNA MOTORIČNA PROGA (nevronska shema)
 KORTIKOSPINALNA MOTORNA PRUGA (nevronska shema)
 KORTIKOSPINALNA MOTORNA PRUGA (nevronska šema)



498

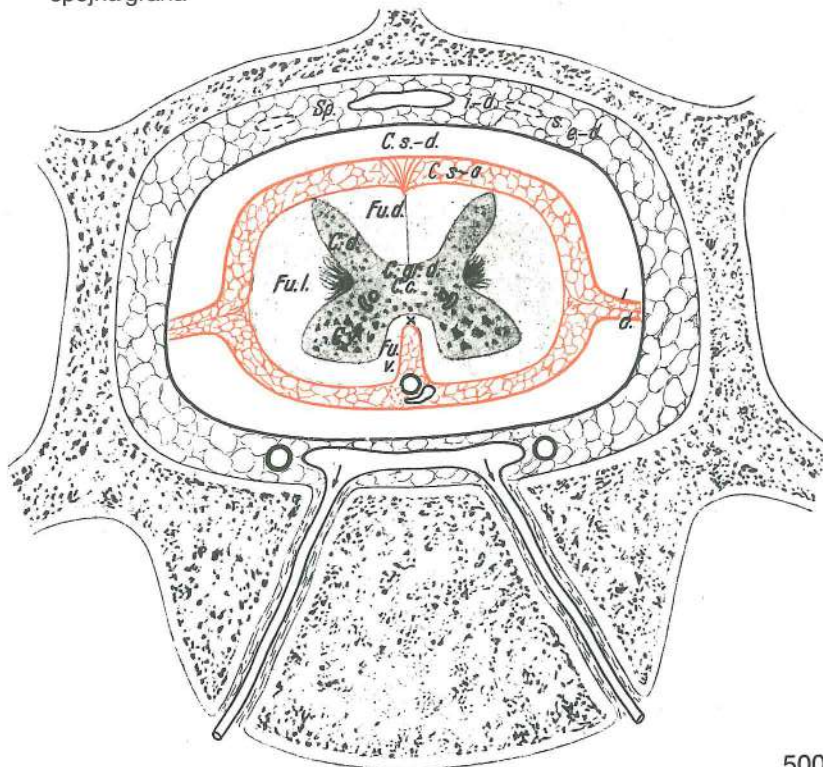
- C **cerebrum, substantia grisea** veliki možgani, siva snov *veliki mozak, siva tvar*
- R **medulla spinalis** hrbtenjača *leđna moždina* kičmena moždina
- I **neuron centrale** centralni nevron *centralni neuron*
- II **neuron periphericum** periferni nevron *periferni neuron*
- 1 motorična živčna celica možganske skorje, periferni dendrit *motorična živčana stanica moždane kore, periferni dendrit*
- 2 bazalni dendriti *bazalni dendriti*
- 3 motorična živčna celica možganske skorje, neurit *motorična živčana stanica moždane kore, neurit*
- 4, 4 neurit s kolateralami *neurit s kolateralama* neurit sa kolateralama
- 5 **telodendron** končno drevesce *završno grananje* završno grananje
- 6 motorična živčna celica hrbtenjačne sredice *motorična živčana stanica leđne moždine* motorična živčana ćelija kičmene moždine
- 7 razvejičenje nevrta motorične živčne celice v mišičnem vlaknu *grananje neurita motorične živčane stanice u mišičnom vlaknu*



499

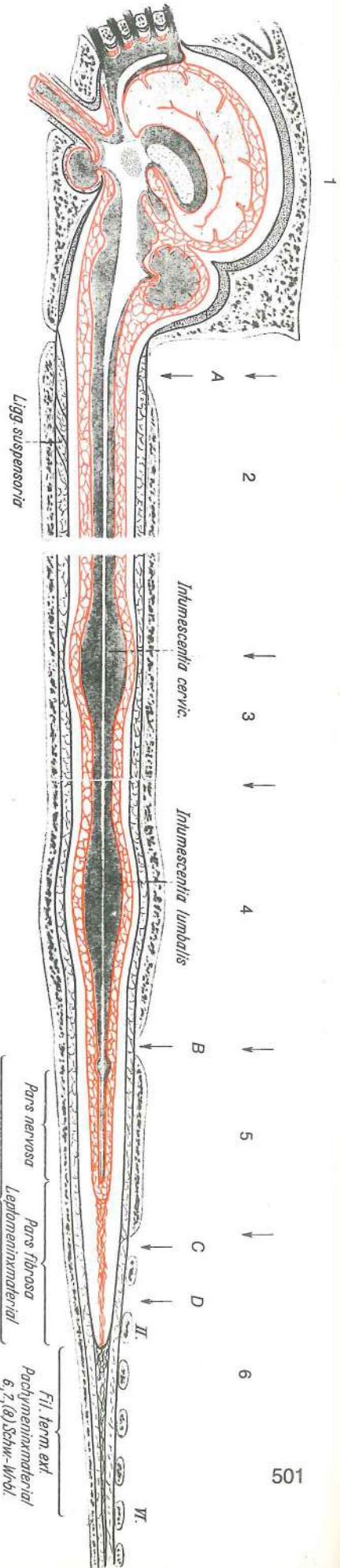
Slika 499: HRBTENJAČNE OPNE shem. prečni prikaz **MOŽDINSKE OPNE** shem. poprečni prikaz
 MOŽDANICE KIČMENE MOŽDINE šem. prikaz poprečnog preseka
 Nb. **arcus vertebrae** vretenčni lok *luk kralješka* luk pršljena

Sp. i.-d.	cavum epidurale	votlina nad čvrsto opno iznad tvrde moždanice	šupljina iznad dure	šupljina
Cav. subdur.	cavum subdurale	votlina pod čvrsto opno ispod tvrde moždanice	šupljina ispod dure	šupljina
C. s.-a.	cavum subarachnoideale	podpajčevnična votlina ispod paučinaste moždanice	šupljina ispod paučinaste opne	
R. d.	n. spinalis, radix dors.	hrbtenjačni ž., zg. korenina kičmenomoždinski ž., dorz. koren	moždinski ž., dorz. korjen	
C. d.	medulla spinalis, cornu dors.	hrbtenjača, zg. rog kičmena moždina, dorz. rog	leđna moždina, dorz. rog	
N. d.	nucleus dors.	zg. jedro	dorz. jezgra	dorz. jedro
C. l.	cornu lat.	str. rog	lat. rog	lat. rog
C. c.	canalis centralis	osrednji kanal	središnji kanal	centralni kanal
C. v.	cornu ventr.	sp. rog	ventr. rog	ventr. rog
Fo. i.-v.	for. intervertebrale	medvretenčna odp.	međukralješni otvor	medjupršljenski otvor
R. v.	n. spinalis, radix ventr.	hrbtenjačni ž., sp. korenina kičmenomoždinski ž., ventr. koren	moždinski ž., ventr. korjen	
Tr. pr.	truncus nervi spinalis	deblo hrbtenjačnega ž. kičmenomoždinskog ž.	deblo moždinskog ž.,	stablo
R. dors.	n. spinalis, r. dors.	hrbtenjačni ž., zg. veja kičmenomoždinski ž., dorz. grana	moždinski ž., dorz. grana	
R. men. S. rec.	n. spinalis, ramus meningeus	hrbtenjačni ž., openska veja za opne kičmenomoždinski ž., grana za moždanice	moždinski ž., ogranak	
R. lat. s. v.	n. spinalis, ramus ventr.	hrbtenjačni ž., sp. veja kičmenomoždinski ž., ventr. grana	moždinski ž., ventr. grana	
Wk.	corpus vertebrae	vretenčno telo	trup kralješka	telo pršljena
R. comm. alb. s. visc.	ramus communicans albus	bela spojna veja	bijeli spojni ogranak	bela spojna grana
Ggl. vert. n. symp.	ganglion trunci sympathici s. vertebrale	ganglij simpatičnog debla ili kralješni ggl. pršljenski ggl.	ganglij simpatičnega debla ali vretenčni ggl. ganglijon stabla simpatikusa ili	
R. transv.	truncus sympathicus, ramus transversus	deblo simpatičnog ž., poprečni ogranak	deblo simpatičnega ž., prečna veja	stablo simpatikusa, poprečna grana
A.	aorta	aorta	aorta	aorta
V.	v. cava caud.	zd. velika dovodnica	strž. šuplja v.	kaud. šuplja v.
1, 1	ganglion spinale	spinalni ganglij	spinalni ganglij	spinalni ganglijon
2, 2	ramus communicans griseus	siva spojna veja	sivi spojni ogranak	siva spojna grana



Slika 500: HRBTENJAČNE OPNE shem. prečni prikaz
 MOŽDINSKE OPNE shem. poprečni prikaz MOŽDANICE
 KIČMENE MOŽDINE šem. prikaz poprečnog preseka

Sp. i.-d. s. e.-d.	cavum epidurale	votlina nad čvrsto opno	
	<i>šupljina iznad dure</i>	šupljina iznad tvrde	
	moždanice		
C. s.-d.	cavum subdurale	votlina pod čvrsto opno	
	<i>šupljina ispod dure</i>	šupljina ispod tvrde	
	moždanice		
C. s.-a.	cavum subarachnoideale	votlina	
	<i>pod pajčevnico</i>	<i>šupljina ispod paučinaste</i>	
	<i>opne</i>	<i>šupljina ispod paučinaste opne</i>	
Fu. d.	funiculus dors.	zg. sveženj	dorz. snop
		dorz. snop	
C. d.	cornu dors.	zg. rog	dorz. rog
		dorz. rog	
Fu. l.	funiculus lat.	str. sveženj	lat. snop
		lat. snop	
C. gr. d.	commissura grisea dors.	zg. siva zveza	
	<i>dorz. siva veza</i>	<i>dorz. siva spojnica</i>	
C. c.	canalis centralis	osrednji kanal	
	<i>središnji kanal</i>	centralni kanal	
C. v.	cornu ventr.	sp. rog	ventr. rog
		ventr. rog	
L. d.	lig. denticulatum	zobčasta vez	zubasta
	<i>sveza</i>	<i>zupčasti lig.</i>	
x	commissura alba	bela zveza	bijela
	<i>veza</i>	<i>bela spojnica</i>	
Fu. v.	funiculus ventr.	sp. sveženj	ventr.
	<i>snop</i>	<i>ventr. snop</i>	

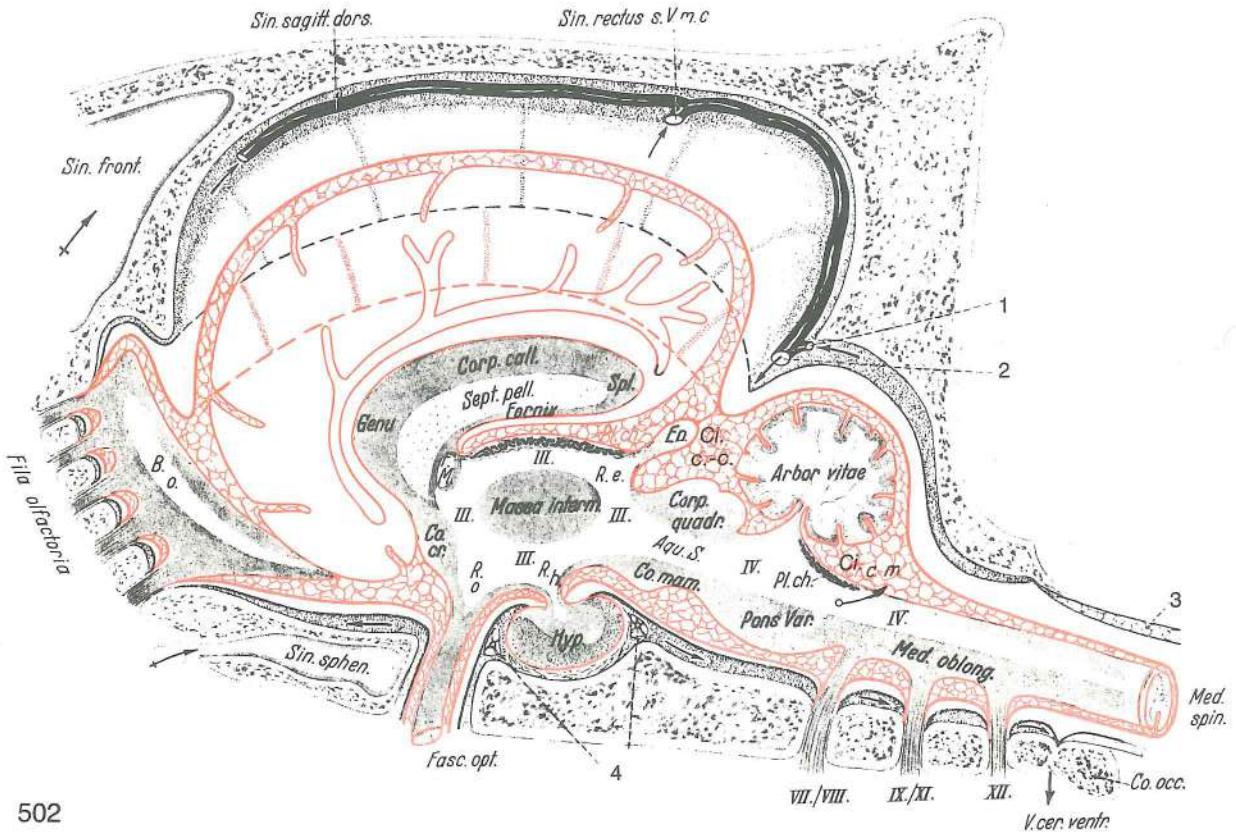


Slika 501: MOŽGANSKE IN HRBTENJAČNE OPNE shem. vzdolžni prikaz
 MOZGOVNE I MOŽDINSKE OPNE shem. podužni prikaz
 MOŽDANICE MOZGA I KIČMENE MOŽDINE šem. prikaz uzdužnog preseka

1	pars cephalica	naglavni del	glavin dio
	<i>glaveni deo</i>		
2	pars cervicalis	vratni del	vratni dio
	<i>vratni deo</i>		
3	pars thoracica	prsni del	grudni dio
	<i>grudni deo</i>		
4	pars lumbalis	ledveni del	slabinski dio
	<i>slabinski deo</i>		
5	pars sacralis	križni del	krstačni dio
	<i>krsni deo</i>		
6	pars caudalis	repni del	repni dio
	<i>repni deo</i>		

Ligg. suspensoria	ligamenta suspensoria durae matris	obešalne vezi čvrste opne	ovjesne sveze
	<i>tvrde ovojnice</i>	<i>vešajući lig. tvrde moždanice</i>	
Intumescencia cervicalis	intumescencia cervicalis	vratna nabrekliina	vratno zadebljanje
	<i>vratno zadebljanje</i>		
Intumescencia lumbalis	intumescencia lumbalis	ledvena nabrekliina	slabinsko zadebljanje
	<i>slabinsko zadebljanje</i>		
Ventric. termin.	ventriculus terminalis	končni prekat	
	<i>završna klijetka</i>	<i>završna komora</i>	
Pars nervosa-Pars	leptomeninx, pars nervosa, pars fibrosa		

fib. Leptomeninx	nežna opna, živčni del, vezivni del	<i>meka ovojnica, živčani dio, vezivni dio</i>	
	meka moždanica, živčani deo, vezivnotkivni deo		
Fil. term. int.	filum terminale int.	not. končna nit	<i>nut. završna nit</i> unut. završni konac
Fil. ter. ext.	filum terminale ext.	zun. končna nit	<i>vanj. završna nit</i> spolj. završni konac
Pachymeninx	pachymeninx (dura mater)	čvrsta opna	<i>tvrdna ovojnica</i> tvrda moždanica
A	okcipitalna punkcija	<i>okcipitalna punkcija</i>	okcipitalna punkcija
B	lumbalna punkcija	<i>lumbalna punkcija</i>	lumbalna punkcija
C	visoka sakralna anestezija	<i>visoka sakralna anestezija</i>	visoka sakralna anestezija
D	niska sakralna anestezija	<i>niska sakralna anestezija</i>	niska sakralna anestezija
II.-VI.	2. do 6. repno vretence	<i>2. do 6. repni kralješak</i>	2. do 6. repni pršljen



502

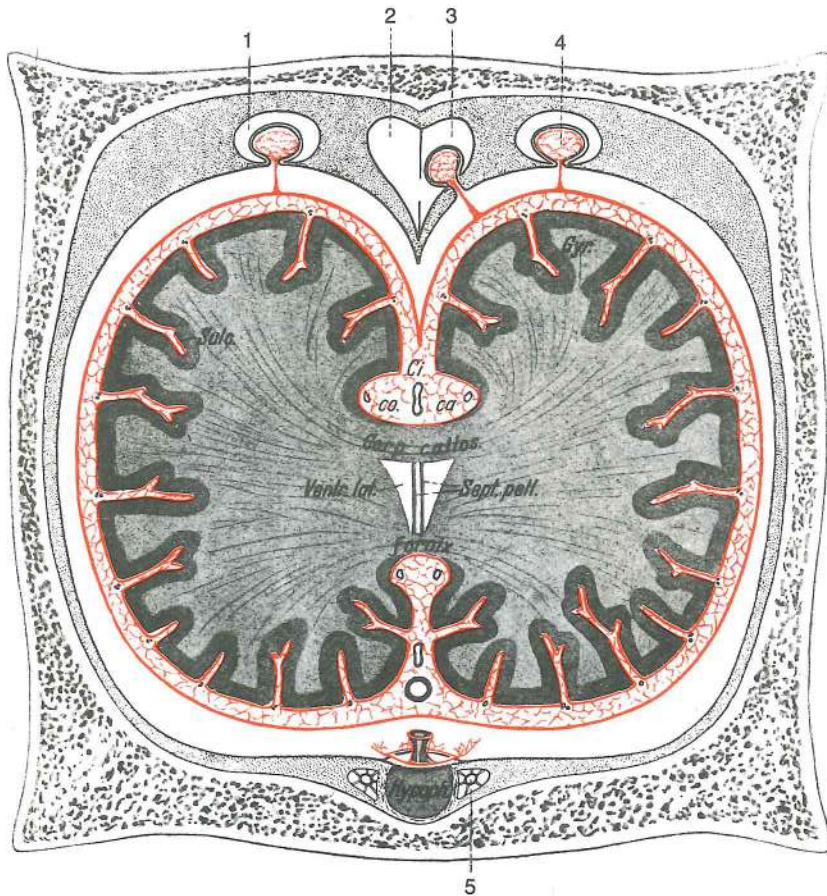
Slika 502: MOZGANSKE OPNE shem. vzdolžni prikaz MOZGOVNE OPNE shem. podužni prikaz
 MOZDANICE MOZGA šem. prikaz uzdužnog preseka

Sin. sagitt. dors.	sinus sagittalis dors.	zg. pušćična krvnica	<i>dorz. uzdužni sinus</i>	dorz. uzdužni sinus
Sin. rectus s. V. m. c.	sinus rectus s. v. cerebri magna	prema krvnica ali velika možganska v.	<i>ravni sinus</i>	ravni sinus
Sin. front.	sinus frontalis	čelna votlina	<i>čeonni sinus</i>	čeonni sinus
Fila olfactoria	n. olfactorius	vohalni ž.	<i>njušni ž.</i>	mirisni ž.
B. o.	bulbus olfactorius	vohalni betič	<i>njušna lukovica</i>	mirisna glavica
Genu	genu corporis callosi	prečnikovo koleno	<i>koljeno žuljevitog tijela</i>	koleno žuljevitog tela
Corp. call.	corpus callosum	možganski prečnik	<i>žuljevito tijelo</i>	žuljevito telo
Sept. pell.	septum pellucidum	polprozorni pretin	<i>providna pregrada</i>	poluprovidna pregrada
Spl.	splenium corporis callosi	prečnikova žmula	<i>zadebljanje žuljevitog tijela</i>	zadebljanje žuljevitog tijela
Fornix	fornix	svod		svod
F. M.	foramen interventriculare (Monroi)	medprekatna odprtina (Monrojeva)		medprekatna odprtina (Monrojeva)
	međuklječani otvor (Monrojev o.)	medjukomorni otvor (Monrojev o.)		medjukomorni otvor (Monrojev o.)
III. III. III. III.	ventriculus tertius (III.)	trećji (3.) možganski prekat	<i>treća (3.) moždana klijetka</i>	treća (3.) moždana komora
Co. cr.	commissura rostralis	spr. zveza	<i>pr. veza</i>	pr. spojnica

Massa intermedia	massa intermedia	vmesna gmota	središnja masa	središna masa
R. e.	recessus pinealis	češerikin kot	epifizni odvojak	epifizni džepić
Ep.	epiphysis s. glandula pinealis	epifiza ali češerika	epifiza	epifiza (šiškarkasta žlezda)
Ci. c.-c.	cisterna cerebrocerebellaris	možgansko-malomožganska vodnica		
	cerebro-cerebelarna cisterna	cerebro-cerebelarna cisterna		
R. o.	recessus opticus	vidnikov kot	vidni odvojak	optikusov džepić
R. h.	recessus infundibuli	lijev kot	odvojak lijevka	džepić levka
Aqu. S.	aquaeductus mesencephali	srednjemožganski vodovod		kanal srednjeg mozga
		kanal srednjeg mozga		
Corp. quadr.	lamina quadrigemina	štirigrčašća plošča	četverobrežuljkasta ploča	
		četvorobrežuljkasta ploča		
Arbor vitae	arbor vitae cerebelli	malomožgansko drevesce življenja		drvo života malog mozga
IV. IV.	ventriculus quartus (IV.)	četrti (4.) možganski prekat		četvrta (4.) moždana klijetka
		četvrta (4.) moždana komora		
Pl. ch.	plexus chorioideus ventriculi IV.	žilni pletež 4. prekata		resičasti pletež 4. klijetke
		horioidni splet krvnih sudova 4. moždane komore		
Ci. c.-m.	cisterna cerebello-medullaris	malomožgansko-hrbtenjačna vodnica		
	cerebello-medularna cisterna	cerebello-medularna cisterna		
Sin. sphen.	sinus sphenoidalis	zagozdnična votlina	sinus klinaste kosti	sinus klinaste kosti
Fasc. opt.	n. opticus	vidni ž.	vidni ž.	vidni ž.
Hyp.	hypophysis	možganski privesek	hipofiza	hipofiza (moždani privesak)
Co. mam.	corpus mamillare	bradavičica	sisasto tijelo	bradavičasto telo
Pons Var.	pons (Varoli)	most	most	most
Med. oblong.	medulla oblongata	podaljšana hrbtenjača	produžena moždina	produžena moždina
Med. spin.	medulla spinalis	hrbtenjača	leđna moždina	kičmena moždina
1	sinus occipitalis dors.	zg. zatilna krvnica	dorz. zatiljni sinus	dorz. potiljni sinus
2	sinus transversus — v. cerebri dors.	prečna krvnica — zg. možganska v.		
	poprečni sinus — dorz. moždana v.	poprečni sinus — dorz. moždana v.		
3	cavum epidurale	votlina nad čvrsto opno	šupljina iznad dure	šupljina iznad tvrde moždanice
4	anastomosis a. carotis int. c. sinu cavernoso	anastomoza med not. karotido in kavernožnim sinusom	anastomoza između nut. karotidne a. i kavernožnog sinusa	anastomoza između unut. karotide i kavernožnog sinusa
VII./VIII. IX./XI. XII.		korenine ustreznih možganskih ž.	korjenovi odgovarajućih mozgovnih ž.	korenovi odgovarajućih moždanih ž.
V. cer. ventr.	v. cerebri ventr.	sp. možganska v.	ventr. moždana v.	ventr. moždana v.
Co. occ.	os occipitale, pars basalis	zatilnica, dnjeni del	zatiljna kost, bazalni dio	potiljna kost, bazalni deo

Slika 503: MOŽGANSKE OPNE shem. prečni prikaz MOZGOVNE OPNE shem. poprečni prikaz MOŽDANICE MOZGA šem. prikaz poprečnog preseka

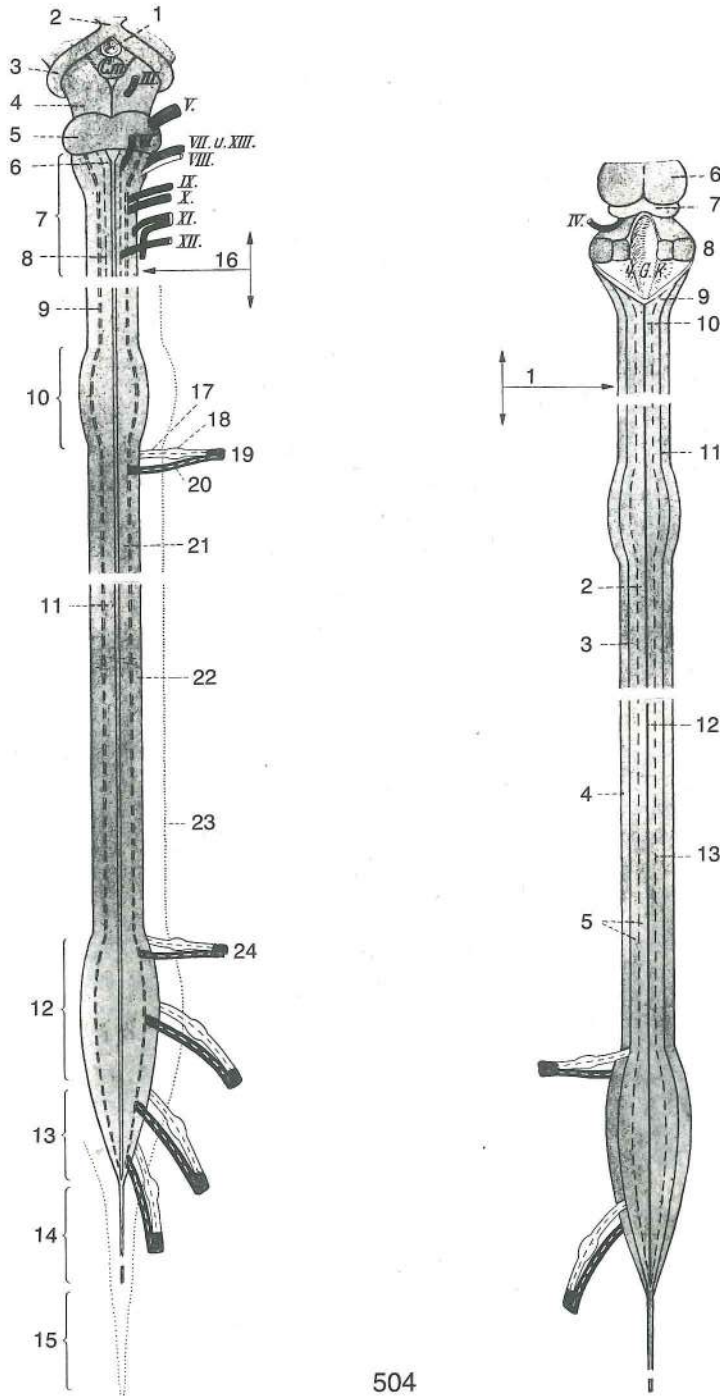
1	lacuna lat. venae cerebri dors.	str. vrzel zg. možganske v.	lat. prostor dorz.	
		moždane v.	lat. prostor dorz. moždane v.	
2	sinus sagittalis	pušična krvnica	uzdužni sinus	uzdužni sinus
3	falx cerebri	možganski srp	srpasti nabor	srpasti nabor
4	granulationes arachnoideales	pajčevnična zrna	paučnična zrna	paučnična zrna
5	sinus cavernosus, a. carotis int.	kavernožna krvnica, not. karotida	kavernožni sinus, nut. karotidna a.	kavernožni sinus, unut. karotidna a.
Sulc.	sulcus	brazda	brazda	brazda
Gyr.	gyrus	vijuga	vijuga	vijuga
Ci. co. ca.	cisterna corporis callosi	prečnikova vodnica	cisterna žuljevitog tela	cisterna žuljevitog tela
Corp. callos.	corpus callosum	možganski prečnik	žuljevito tijelo	žuljevito telo
Ventr. lat.	ventriculus lat.	str. prekat	lat. klijetka	lat. komora
Sept. pell.	septum pellucidum	polprozorni pretin	providna pregrada	poluprovidna pregrada
Fornix	fornix	svod	svod	svod
Hypoph.	hypophysis	možganski privesek	hipofiza	hipofiza



503

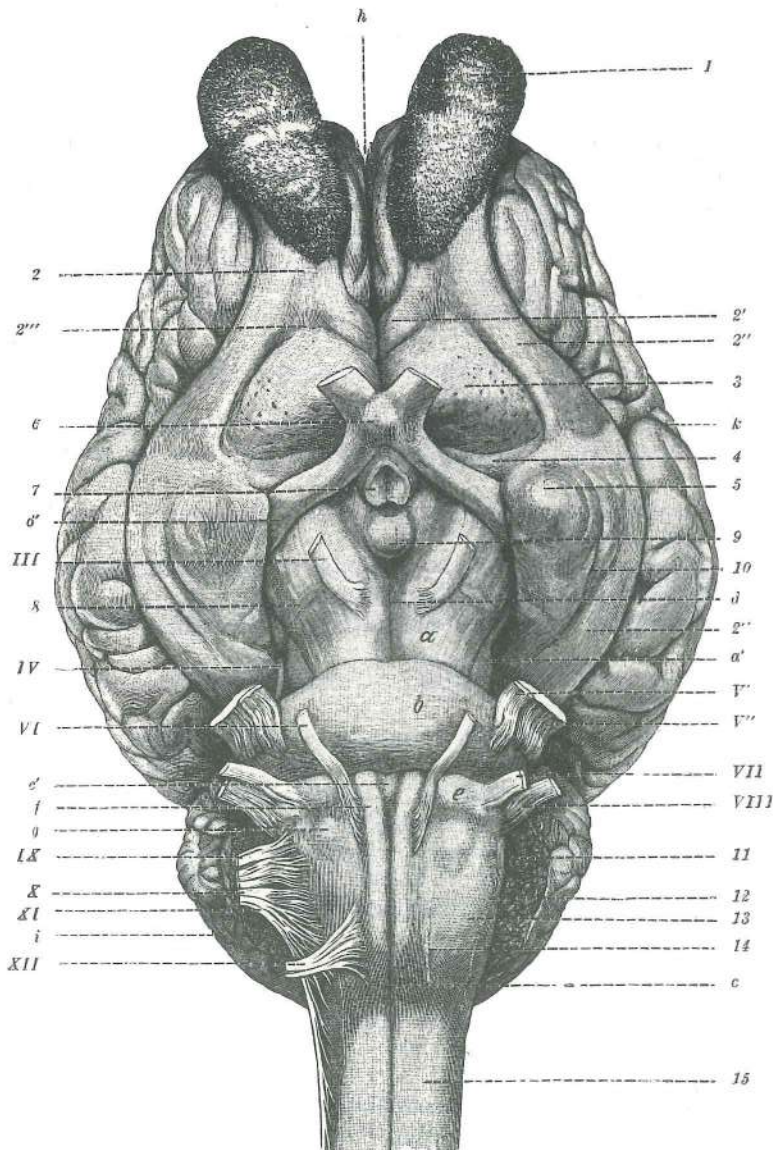
Slika 504: HRBTENJAČA, SPODNJA IN ZGORNJA PLOSKEV shem. prikaz LEDNA MOŽDINA, VENTRALNA I DORZALNA POVRŠINA shem. prikaz KIČMENA MOŽDINA, VENTRALNA I DORZALNA POVRŠINA šem. prikaz

- I. slika: 1 **infundibulum** lij lijevak levak
 2 **chiasma opticum** križanje vidnikov križanje vidnih ž. ukrštanje vidnih ž.
 3 **tractus opticus** vidna proga vidna pruga vidni snop
 4 **crus cerebri** možganski krak moždani krak moždani krak
 5 **pons** most most most
 6 **pyramis** piramida piramida piramida
 7 **medulla oblongata** podaljšani mozeg produžena moždina produžena moždina
 8 **sulcus parapyramidalis** obpiramidni žleb parapiramidalni žlijeb parapiramidalni žleb
 9 **sulcus lat. ventr.** sp. str. žleb lat. ventr. žlijeb lat. ventr. žleb
 10 **intumescencia cervicalis** vratna nabrekline vratno proširenje vratno zadebljanje
 11 **fissura mediana ventr.** sp. središčna poka središnja ventr. pukotina središna ventr. pukotina
 12 **intumescencia lumbalis** ledvena nabrekline slabinsko proširenje slabinsko zadebljanje
 13 **conus medullaris** hrbtenjačni stožec moždinski stožac kičmenomoždinska kupa
 14 **filum terminale, pars nervosa** končna nit, živčni del završna nit, živčani dio završni končić, živčani deo
 15 **filum terminale, pars fibrosa** končna nit, vezivni del završna nit, vezivni dio završni končić, vezivnotkivni deo
 16 **decussatio pyramidum** križanje piramid križanje piramida ukrštanje piramida
 17, 18 **radix dors., ganglion spinale** zg. korenina, spinalni ganglij dorz. korjen, spinalni ganglij dorz. koren, spinalni ganglijon
 19 **truncus n. spinalis** deblo hrbtenjačnega ž. deblo spinalnog ž. stablo kičmenomoždinskog ž.
 20 **radix ventr.** sp. korenina ventr. korjen ventr. koren
 21 **funiculus ventr.** sp. sveženj ventr. snop ventr. snop



- 22 **funiculus lat.** str. sveženj *lat. snop* lat. snop
 23 not. meja čvrste opne *nut. granica tvrde ovojnice* unut. granica tvrde moždanice
 24 **n. lumbalis II** 2. ledveni ž. 2. slabinski ž. 2. slabinski ž.
 C. m. **corpus mamillare** bradavičica *sisasto tijelo* bradavičasto telo
 III.-XII. **ustrezni možganski ž.** *odgovarajući mozgovni ž.* odgovarajući moždani ž.
- d. slika: IV. četrti (4.) možganski ž. *četvrti (4.) mozgovni ž.* četvrti (4.) moždani ž.
 4. G. K. **ventriculus quartus (IV.)** četrti (4.) prekat *četvrta (4.) klijetka* četvrta (4.) komora.
- 1 **decussatio pyramidum** križanje piramid *križanje piramida* ukrštanje piramida
 2 **fasciculus gracilis, pars med.** tanki snopič, sred. del *tanki snop, med. dio* tanki snop, med. deo.
 3 **fasciculus cuneatus, pars lat.** klinasti snopič, str. del *klinasti snop, lat. dio* klinasti snop, lat. deo
 4 **funiculus lat.** str. snopič *lat. snop* lat. snop
 5 **funiculus dors.** zg. snopič *dorz. snop* dorz. snop

6	colliculi rostrales	spr. grička	<i>pr. brežuljci</i>	pr. brežuljci
7	colliculi caudales	zd. grička	<i>strž. brežuljci</i>	zadnji brežuljci
8	pedunculi cerebellares medii	srednje ručice malog mozga		<i>sred. ručice</i>
9	tuberculum fasciculi cuneati	grbica klinastega snopiča		<i>kvržica klinastog</i>
10	tuberculum fasciculi gracilis	grbica tankega snopiča		<i>kvržica tankog snopa</i>
11	sulcus lat. dors.	zg. str. žleb	<i>dorz. lat. žlijeb</i>	dorz. lat. žleb
12	sulcus medianus dors.	zg. središnji žleb	<i>dorz. središnji žlijeb</i>	dorz. središnji žleb
13	sulcus intermedius dors.	zg. vmesni žleb	<i>dorz. srednji žlijeb</i>	dorz. srednji žleb



505

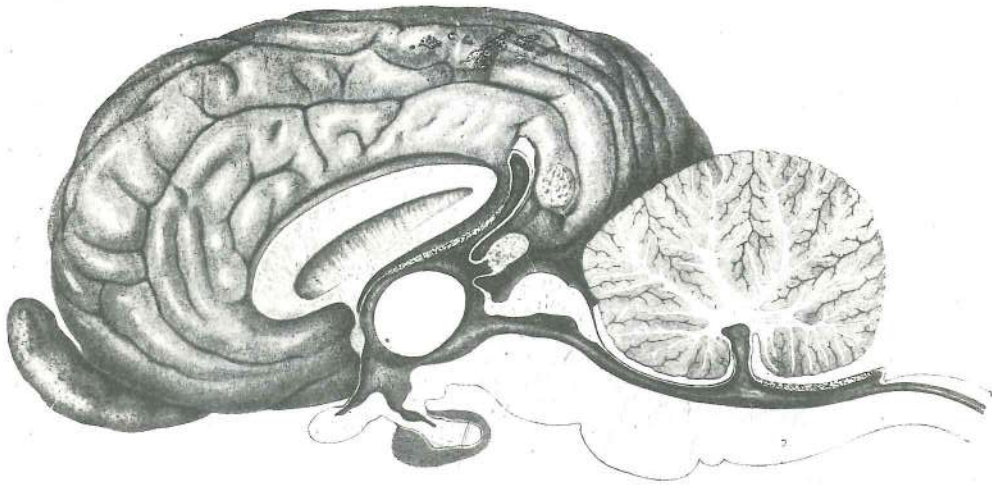
Slika 505: MOŽGANSKI SPODEK (konj) BAZA MOZGA (konj) BAZA MOZGA (konj)

a	crus (pedunculus) cerebri	možganski rokav (krak)	<i>moždani krak</i>	moždani krak
a'	tegmentum mesencephali	krov srednjih možganov	<i>krov srednjeg mozga</i>	krov srednjeg mozga
b	pons	most		most
c	fissura mediana ventr.	sp. središnja pukotina	<i>ventr. središnja pukotina</i>	ventr. središnja pukotina
c'	corpus trapezoideum	trapezasto telo, srednji del	<i>trapezoidno tijelo, srednji dio</i>	trapezasto telo, srednji deo

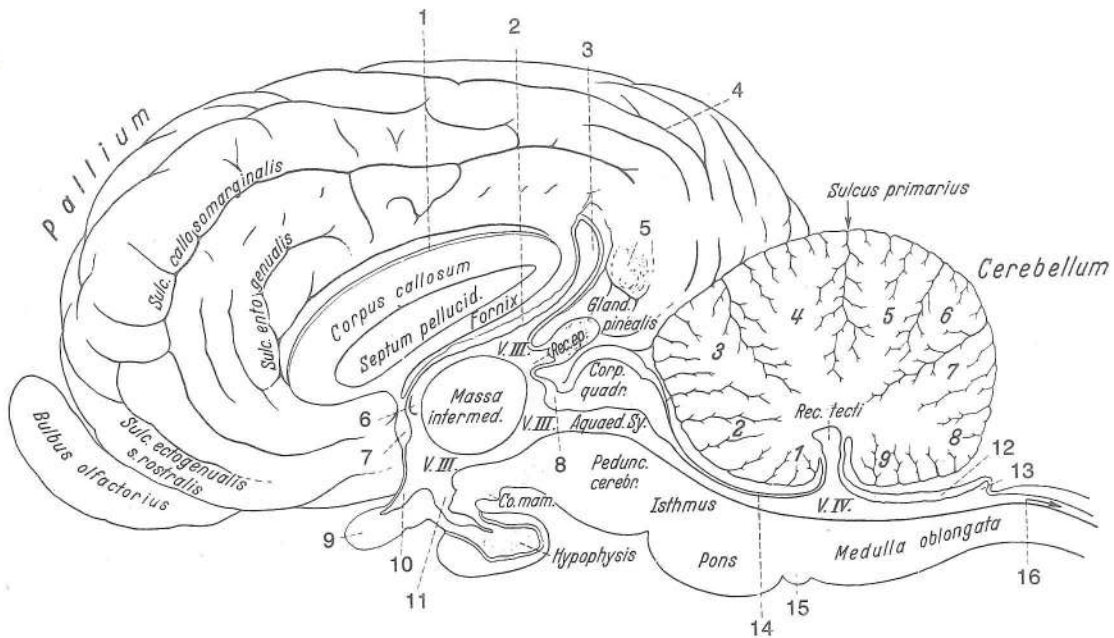
d	fossa intercruralis	medrokavna jama	<i>međukračna udubina</i>	udubina izmedju moždanih krakova
e	corpus trapezoideum	trapezasto telo	<i>trapezoidno tijelo</i>	trapezasto telo
f	pyramis	piramida	<i>piramida</i>	piramida
g	tuberculum faciale	facialisova grbica	<i>kvržica ličnog ž.</i>	kvržica facijalnog ž.
h	fissura longitudinalis cerebri	vzdolžna moždanska pukotina	<i>uzdužna moždana pukotina</i>	uzdužna moždana pukotina
i	cerebellum	mali možgani	<i>mali mozak</i>	mali mozak
k	fissura lat. cerebri (Sylvii)	str. moždanska pukotina (Silvijeva)	<i>lat. moždana pukotina (Silvijeva)</i>	lat. moždana pukotina (Silvijeva)
1	bulbus olfactorius	vohalni betič	<i>njušna lukovica</i>	mirisna glavica
2	tractus olfactorius intermedius	vmesna vohalna pruga	<i>sred. njušna pruga</i>	sred. mirisna pruga
2'	stria olfactoria med.	sred. vohalni trakec	<i>med. njušni trak</i>	med. mirisna traka
2''	stria olfactoria lat.	str. vohalni trakec	<i>lat. njušni trak</i>	lat. mirisna traka
2'''	stria olfactoria intermedia	vmesni vohalni trakec	<i>sred. njušni trak</i>	sred. mirisna traka
3	trigonum olfactorium	vohalni trikot	<i>njušni trokut</i>	mirisni trougao
4	substantia perforata rostr., sulcus diagonalis, gyrus diagonalis	spr. preluknjana snov, diagonalni žleb, diagonalna vijuga	<i>pr. izbušena supstancija, dijagonalni žlijeb, dijagonalna vijuga</i>	pr. izbušena supstancija, dijagonalni žleb, dijagonalna vijuga
5	lobus piriformis	hruškasti reženj	<i>kruškoliki režanj</i>	kruškoliki režanj
6	chiasma opticum	križanje vidnikov	<i>križanje vidnih ž.</i>	ukrštanje vidnih ž.
6'	tractus opticus	vidna pruga	<i>vidna pruga</i>	vidni trak
7	infundibulum, tuber cinereum	lij, siva grbica	<i>lijevak, siva kvržica</i>	levak, siva kvržica
8	tractus cruralis transv.	prečna rokavna pruga	<i>poprečna kračna pruga</i>	poprečna pruga na kraku
9	corpus mamillare	bradavičica	<i>sisasto tijelo</i>	bradavičasto telo
10	sulcus sagittalis med.	sred. pušični žleb	<i>med. uzdužni žlijeb</i>	med. sagitalni žleb
11	plexus chorioideus ventriculi IV	žilnati pletež 4. prekata	<i>resičasti pletež 4. klijetke</i>	horioidni splet 4. komore
12	koreninska vlakna IX., X. in XI. možganskega ž.	<i>vlakna korjenova IX., X. i XI. mozgovnog ž.</i>		vlakna korenova IX., X. i XI. moždanog ž.
13	medulla oblongata	podaljšana hrbtnenjača	<i>produžena moždina</i>	produžena moždina
14	koreninska vlakna XII. možganskega ž.	<i>vlakna korjena XII. mozgovnog ž.</i>		vlakna korena XII. moždanog ž.
15	medulla spinalis	hrbtnenjača, 1. segment	<i>leđna moždina, 1. segment</i>	kičmena moždina, 1. segment
III	n. oculomotorius (oculorotatorius)	očesni gibalni ž. (očesni sukalni ž.)	<i>okopokretni ž. (okookretni ž.)</i>	okulomotorni ž.
IV	n. trochlearis (n. oculoadducens)	škripčev ž. (očesni pritegovalni ž.)	<i>trohlearni ž. (okoprimitični ž.)</i>	trohlearni ž.
V'	n. trigeminus, radix motoria	trivejni ž., gibalna korenina	<i>trodjelni ž., motorni korjen</i>	trograni ž., motorni koren
V''	n. trigeminus, radix sensibilis	trivejni ž., čutna korenina	<i>trodjelni ž., osjetni korjen</i>	trograni ž., senzibilni koren
VI	n. abducens (n. oculoabducens)	odmikalni ž., (očesni odtegovalni ž.)	<i>odmični ž. (okoodmični ž.)</i>	odmični ž.
VII	n. facialis	obrazni ž.	<i>lični ž. lični ž. (ž. lica)</i>	
VIII	n. vestibulocochlearis s. statoacusticus	preddvorno-polžev ž. ali ravnotežno-slušni ž.	<i>ravnatežno-slušni ž. ravnotežno-slušni ž.</i>	
IX	n. glossopharyngeus	jezično-žrelni ž.	<i>jezično-ždrijelni ž.</i>	jezično-ždrelni ž.
X	n. vagus	blodni ž.	<i>lutajući ž. ž. lotalica</i>	
XI	n. accessorius	zravni ž.	<i>dotatni ž. akcesorni ž.</i>	
XII	n. hypoglossus (n. glossomotorius)	podjezični ž. (jezični gibalni ž.)	<i>podjezični ž. (ž. mišiča jezika)</i>	podjezični ž.

Slika 506: DESNA POLUTA MOŽGANOV (konj) središnji rez DESNA POLOVICA MOZGA (konj) medijani presjek
DESNA POLOVINA MOZGA (konj) medijani presjek

Pallium **pallium** plašč *plašt* plašt
Sulcus callosomarginalis **sulcus genualis** kolenska brazda *koljenasta brazda* kolenska brazda



506



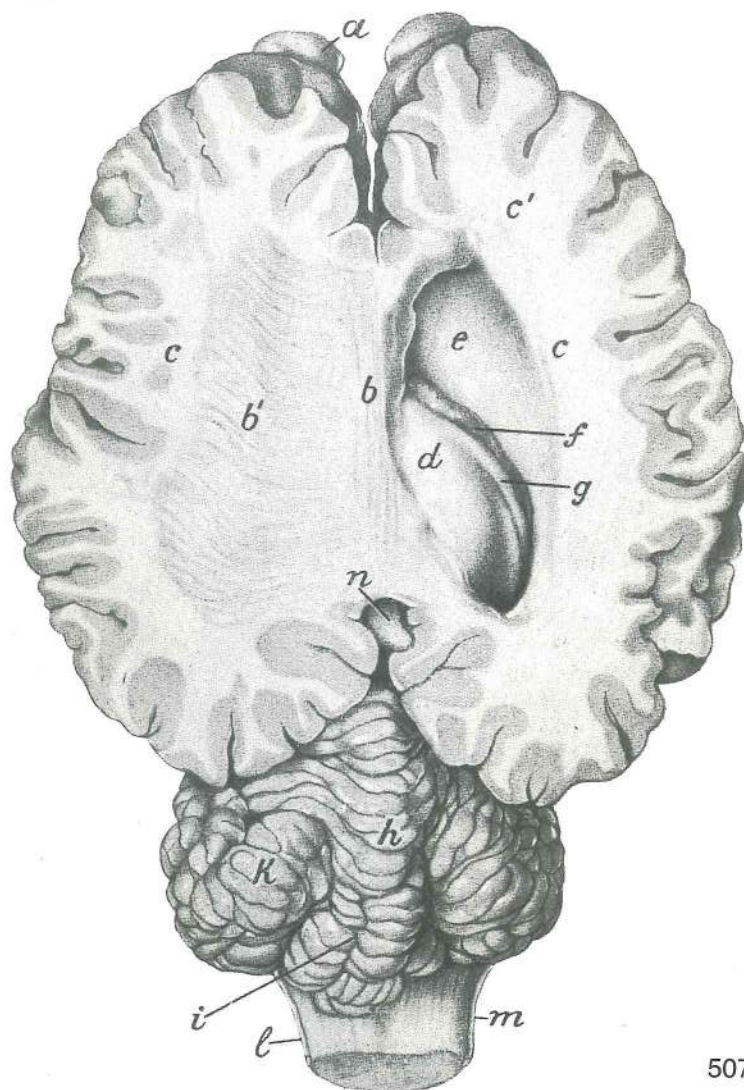
Sulcus entogenualis	sulcus endogenualis	not. kolenska brazda	nut. koljenska brazda	unut.
Corpus callosum	corpus callosum	možganski prečnik	žuljevito tijelo	žuljevito telo
Sulcus primarius	fissura prima	prva poka	prva pukotina	prva pukotina
Bulbus olfactorius	bulbus olfactorius	vohalni betič	njušna lukovica	mirisna glavica
Sulcus ectogenualis	sulcus ectogenualis	zun. kolenska brazda	vanj. koljenska brazda	
Septum pellucidum	septum pellucidum	polprozorni pretin	poluprovidna pregrada	polprozirna pregrada
Fornix	fornix	svod	svod	
V. III III	ventriculus tertius (III.)	treći (3.) prekat	treća (3.) klijetka	treća (3.) komora
Rec. ep.	recessus pinealis	češerikin kot	epifizni odvojak	epifizni džepić
Gland. pinealis	epiphysis s. corpus pineale	epifiza ali češerika	epifiza	epifiza
Corp. quadr.	lamina quadrigemina	štirigrčkasta plošča	četvorbrežuljkasta ploča	četvorbrežuljkasta ploča
Aquaed. Sy.	aqueductus mesencephali	srednjemožganski vodovod	kanal srednjeg mozga	
Rec. tecti	recessus tecti ventriculi IV	strešno zakotje 4. prekata	odvojak krova 4. klijetke	zaton krova 4. komore
Cerebellum	cerebellum	mali možgani	mali mozak	mali mozak
Co. mam.	corpus mamillare	bradavičica	sisasto tijelo	bradavičasto telo
Hypophysis	hypophysis	možganski privesek	hipofiza	hipofiza
Pedunc. cerebr.	crus cerebri	možganski krak	moždani krak	moždani krak
Isthmus	isthmus rhombencephali	zažetina rombastih možganov	suženje rombastog mozga	

Pons	pons	most	<i>most</i>	most
Medulla oblongata	medulla oblongata	podaljšani hrbtni mozeg	<i>produžena moždina</i>	produžena moždina
1	sulcus corporis callosi	žleb možganskega prečnika	<i>žlijeb žuljevitog tijela</i>	žleb žuljevitog tela
2	tegmentum mesencephali	srednjemožganski krov	<i>krov srednjeg mozga</i>	krov srednjeg mozga
3	recessus suprapinealis	nadčešerikino zakotje	<i>nadepifizni odvojak</i>	zaton iznad epifize
4	sulcus ectosplenialis	zunajžmulin žleb	<i>ektosplenijalni žlijeb</i>	ektosplenijalni žleb
5	adhaesio piae matris interhemispherica	medpolutni sprimek nežne možganske opne	<i>adhezija pije između hemisfera</i>	adhezija pije između hemisfera
6	foramen interventriculare (Monroi)	(Monrojeva) medprekatna odprtina	<i>meduklijetni (Monrojev) otvor</i>	medjukomorni (Monrojev) otvor
7	commissura rostr.	spr. zveza	<i>pr. veza</i>	rostr. spojnica
8	commissura caud.	zd. zveza	<i>strž. veza</i>	kaud. spojnica
9	chiasma opticum	križanje vidnikov	<i>križanje vidnih ž.</i>	ukrštanje vidnih ž.
10	recessus opticus	zakotje vidnikov	<i>odvojak vidnih ž.</i>	zaton vidnih ž.
11	recessus infundibuli	lijev kot	<i>odvojak lijevka</i>	džepič levka
12	velum medullare caud., plexus chorioideus ventriculi IV	zd. mozgovno jadro, žilnati pletež 4. prekata	<i>strž. moždano jedro, resičasti pletež 4. klijetke</i>	kaud. moždano jadro, horioidni splet 4. komore
13	recessus caudodorsalis ventriculi IV	kavdodorzalno zakotje 4. prekata	<i>kaudodorzalni odvojak 4. klijetke</i>	kaudodorzalni zaton 4. komore
14	velum medullare rostr.	spr. mozgovno jadro	<i>pr. moždano jedro</i>	rostr. moždano jadro
15	corpus trapezoideum	trapezasto telo	<i>trapezoidno tijelo</i>	trapezoidno telo
16	canalis centralis	osrednji kanal	<i>središnji kanal</i>	centralni kanal
Vermis	vermis	črv	<i>crv</i>	črv
1	lingula cerebelli	malomožganski jeziček	<i>jezičak malog mozga</i>	jezičak malog mozga
2	lobulus centralis	osrednji režnjič	<i>središnji režnjič</i>	centralni režnjič
3	culmen, pars rostr.	vrh, spr. del	<i>vrh, pr. dio</i>	vrh, rostr. deo
4	culmen, pars caud.	vrh, zd. del	<i>vrh, strž. dio</i>	vrh, kaud. deo
5	declive, folium vermis	pobočje, črvov list	<i>silazni režanj, list crva</i>	nishodni režanj, list crva
6	tuber vermis	črvova grba	<i>kvrga crva</i>	kvrga crva
7	pyramis	piramida	<i>piramida</i>	piramida
8	uvula (vermis)	jagodica (črva)	<i>bobica (crva)</i>	resica (crva)
9	nodulus	vozlíč	<i>čvorić</i>	čvorić

Slika 507: MOŽGANI (konj) MOZAK (konj) MOZAK (konj)

Zg. del polut je odstranjen; d. prekat je odprt *Dorz. dio polutki je uklonjen; d. klijetka je otvorena* Dorz. deo hemisfera je odstranjen; d. komora je otvorena

a	bulbus olfactorius	vohalni betič	<i>njušna lukovica</i>	mirisna glavica
b	truncus corporis callosi	deblo možganskega prečnika	<i>trup žuljevitog tijela</i>	trup žuljevitog tela
b'	radiatio corporis callosi	prečnikovo žarkovje	<i>zrake žuljevitog tijela</i>	zranci žuljevitog tela
c, c, c'	corpus medullare cerebri	velikomožganska mozgovina	<i>bijela tvar velikog mozga</i>	bela masa velikog mozga
d	hippocampus s. cornu Ammonis	morski konjiček ali Amonov rog	<i>hipokamp odn.</i>	Amonov rog hipokamp odn. Amonov rog
e	nucleus caudatus, corpus striatum	repato jadro, progasto telo	<i>repata jezgra,</i>	<i>prugasto tijelo</i> repato jadro, progasto telo
f	plexus chorioideus ventriculi lat.	žilnati pletež str. prekata	<i>resičati pletež lat.</i>	klijetke horioidni splet lat. komore
g	fimbria	resa	<i>resica</i>	resa (rojta)
h	vermis	črv	<i>crv</i>	črv
i	sulcus paramedianus cerebelli	malomožganski obsrediščni žleb	<i>paramedijani žlijeb malog mozga</i>	paramedijani žleb malog mozga
k	lobus flocculonodularis	kosmičevo-vozlíčev reženj	<i>pahuljasto-čvorasti reženj</i>	pahuljasto-čvorasti reženj

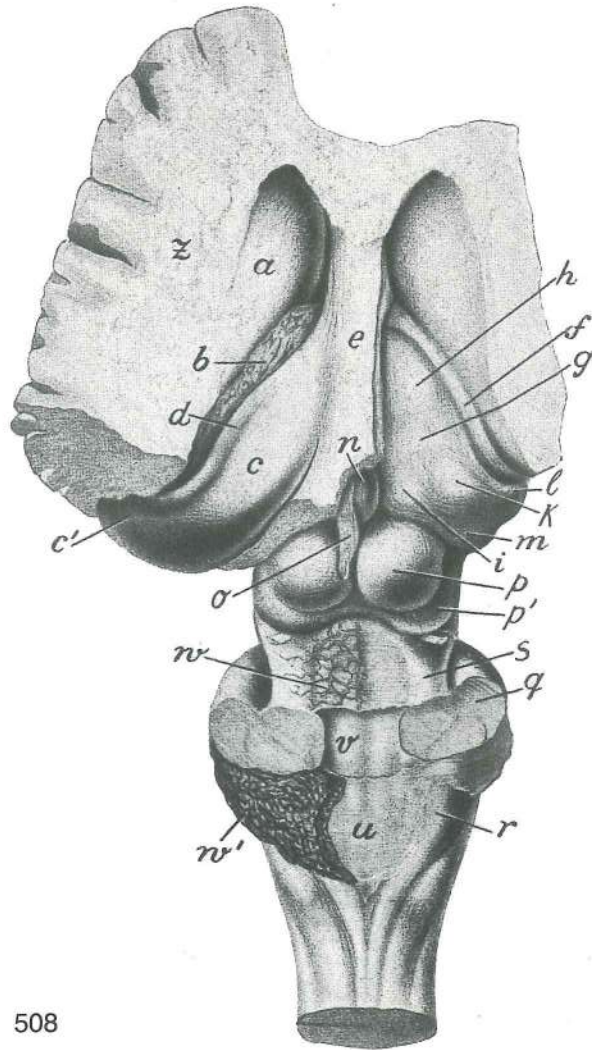


507

- l **medulla oblongata** podaljšana hrbtenjača *produžena moždina* produžena moždina
 m **n. accessorius** zravni ž. *dodatni ž.* akcesorni ž.
 n **recessus suprapinealis** nadčešerikino zakotje *nadepifizni odvojak* nadepifizni zaton

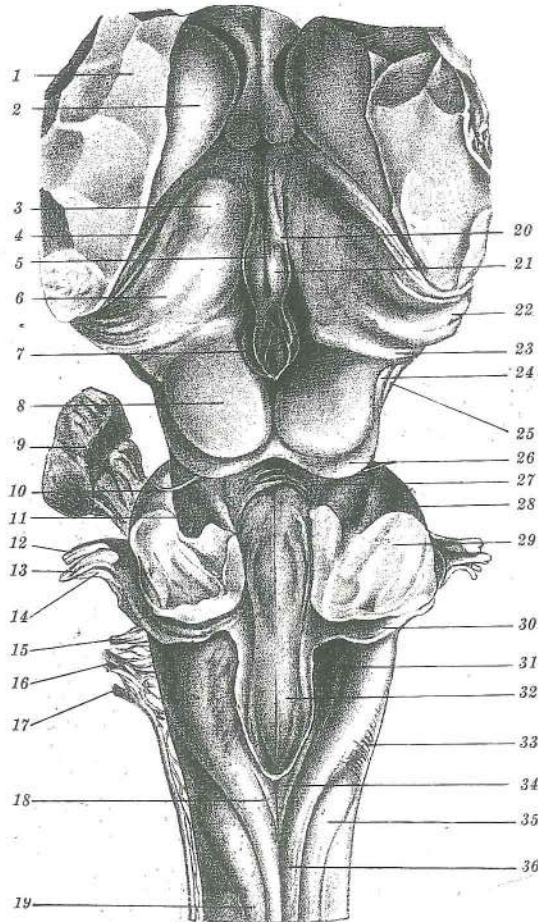
Slika 508: DNO STRANSKEGA MOŽGANSKEGA PREKATA IN MOŽGANSKO DEBLO (konj) *DNO LATERALNE MOŽDANE KLIJETKE I MOŽDANO DEBLO (konj)* DNO BOČNIH MOŽDANIH KOMORA I MOŽDANO STABLO (konj)

- a **nucleus caudatus, corpus striatum** repato jedro, progasto telo *repata jezgra, prugasto tijelo* repato jezgro, prugasto telo
 b **plexus chorioideus ventriculi lat.** žilnati pletež str. prekata *resičasti pletež lat. klijetke* horiodni splet lat. komore
 c **hippocampus s. cornu Ammonis** morski konjiček ali Amonov rog *hipokamp odn. Amonov rog* hipokamp odn. Amonov rog
 c' **hippocampus s. cornu Ammonis** morski konjiček ali Amonov rog, sp. konec *hipokamp odn. Amonov rog, ventr. završetak* hipokamp odn. Amonov rog, ventr. završetak
 d **fimbria** resa *resica* resica
 e **fornix et septum pellucidum** svod in polprozorni pretin, ostanek *svod i* *svod i polprozirna pregrada, ostanek*
 f **stria terminalis** mejni trak *granični trak* granična pruga
 g **thalamus opticus** vidni pomol *vidni brežuljak* vidni brežuljak
 h **tuberculum rostr. thalami** spr. grbica pomola *pr. kvržica vidnog brežuljka* rostr. kvržica vidnog brežuljka
 i **pulvinar** blazina *jastučić* jastučje



508

- k **tuberculum lat. thalami** str. grbica pomola lat. kvržica vidnog brežuljka lat. kvržica vidnog brežuljka
- l **corpus geniculatum lat.** str. koleno lat. koljenasto tijelo lat. kolenasto telo
- m **corpus geniculatum med.** sred. koleno med. koljenasto tijelo med. kolenasto telo
- n **glandula pinealis (epiphysis)** češerika (epifiza) epifiza šišarkasta žlezda (epifiza)
- o **recessus suprapinealis** nadčešerikin žepič odvojak iznad epifize zaton iznad epifize
- p **colliculus rostr. dex.** d. spr. griček d. pr. brežuljak d. rostr. brežuljak
- p' **colliculus caud. dex.** d. zd. griček d. strž. brežuljak d. kaud. brežuljak
- q **pedunculus cerebellaris medius s. brachium pontis** srednji malomožganski rokav ali mostni ročaj srednja ručica malog mozga ili mostna ručica srednji krak malog mozga ili ručica mosta
- r **pedunculus cerebellaris caud. s. corpus restiforme** zd. malomožganski rokav ali vrvasto telo strž. ručica malog mozga ali vrpčasto tijelo kaud. krak malog mozga ili vrpčasto telo
- s **pedunculus cerebellaris rostr. s. brachium conjunctivum** spr. malomožganski rokav ali povezujući ročaj pr. ručica malog mozga ili spojna ručica rostr. krak malog mozga ili spojna ručica
- u **velum medullare caud.** zd. mozgovno jadro strž. moždano jadro kaud. moždano jadro
- v **fossa rhomboidea** rombasta jama romboidna udubina rombasta jama
- w **velum medullare rostr.** spr. mozgovno jadro pr. moždano jadro rostr. moždano jadro
- w' **plexus chorioideus ventriculi IV** žilnati pletež 4. prekata resičasti pletež 4. kljetke horioidni splet 4. komore
- z **corpus medullare cerebri** velikomožganska mozgovina bijela tvar velikog mozga

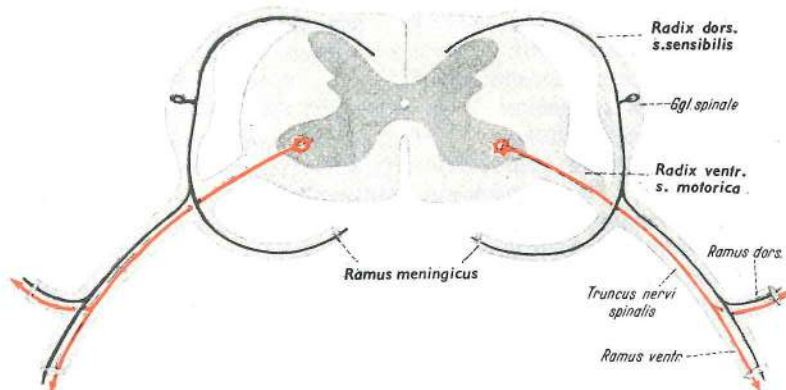


509

Slika 509: MOŽDANSKO DEBLO (konj) zg. pl. MOŽDANO DEBLO (konj) dorz. pov. MOŽDANO STABLO (konj) dorz. str.

- | | | | |
|--------|--|--|--|
| 1 | rezna ploskev možganske polute hemisfere | rezna pov. moždane polutke | pov. preseka |
| 2 | nucleus caudatus, corpus striatum | repato jedro, progasto telo | repata jezgra, prugasto tijelo |
| 3 | tuberculum rostr. thalami | spr. grbica pomola | pr. kvržica vidnog brežuljka |
| 4 | sulcus terminalis | mejni žleb | granični žlijeb |
| 5 | ventriculus tertius (III) | treći (3.) možganski prekat | treća (3.) moždana klijetka |
| 6 | tuberculum lat. thalami | str. grbica pomola | lat. kvržica vidnog brežuljka |
| 7 | glandula pinealis (epiphysis) | češerika (epifiza) | epifiza |
| 8 | colliculus rostr. sin. | I. spr. griček | I. pr. brežuljak |
| 9 | ganglion trigeminale s. semilunare | ganglij trivejnega ž. ali polmesečasti ganglij | ganglijon trogranog ž. odn. |
| 10 | n. trochlearis (n. oculoadducens) | škripčev ž. (pritegovalni očesni ž.) | trohlearni ž. |
| 11 | pedunculus cerebellaris rostr. s. brachium conjunctivum | spr. malomožganski ročaj ali povezujući ročaj | pr. ručica malog mozga ili spojna ročica |
| 12 | n. facialis | obrazni ž. | lični ž. |
| 13 | n. vestibularis s. staticus | preddvorni ž. ali ravnotežni ž. | vestibularni ž. odn. |
| 14 | n. cochlearis s. acusticus | polžev ž. ali slušni ž. | kohlearni ž. odn. slušni ž. |
| 13, 14 | n. vestibulocochlearis s. statoacusticus | preddvorno-polžev ž. ali ravnotežno-slušni ž. | vestibulo-kohlearni ž. odn. ravnotežno-slušni ž. |

- 15 **n. glossopharyngeus** jezično-žrelni ž. jezično-ždrijelni ž. jezično-ždrelni ž.
 16 **n. vagus** blodni ž. lutajući ž. ž. lotalica
 17 **n. accessorius** zravni ž. dodatni ž. akcesorni ž.
 18 **sulcus intermedius dors.** zg. vmesni žleb dorz. srednji žlijeb dorz. srednji žleb
 19 **radix spinalis n. trigemini** hrbtenjačna korenina trivejnega ž. spinalni korjen
 trodjelnog ž. spinalni koren trogranog ž.
 20 **stria medullaris s. habenularis thalami** mozgovni trakec ali uzdični trakec pomola
 moždani trak odn. trak uzdice vidnog brežuljka moždana pruga odn. pruga uzdice
 vidnog brežuljka
 21 **nucleus habenularis** jedro uzdice jezgra uzdice jezgro uzdice
 22 **corpus geniculatum lat.** str. koleno lat. koljenasto tijelo lat. kolenasto telo
 23 **corpus geniculatum med.** sred. koleno med. koljenasto tijelo med. kolenasto
 telo
 24 **brachium colliculi caud.** ročaj zd. grička ručica strž. brežuljka ručica
 kaud. brežuljka
 25 **crus cerebri** možganski rokav, dorz. rob moždani krak, dorz. rub moždani
 krak, dorz. rub
 26 **colliculus caud. dex., lamina quadrigemina** desni zd. griček, štirigričkasta plošča
 d. strž. brežuljak, četverobrežuljkasta ploča d. kaud. brežuljak, četvorobrežuljkasta
 ploča
 27 **velum medullare rostr.** spr. mozgovno jadro pr. moždano jadro rostr.
 moždano jadro
 28 **pedunculus cerebellaris medius s. brachium pontis** srednji malomožganski rokav
 ali mostni ročaj srednja ručica malog mozga odn. mostna ručica srednji krak
 malog mozga odn. mostna ručica
 29 rezna ploskev skoz srednji rokav rezna površina kroz srednju ručicu površina
 preseka kroz srednju ručicu malog mozga
 30 **tuberculum acusticum** slušna grbica slušna kvržica slušna kvržica
 31 **pedunculus cerebellaris caud. s. corpus restiforme** zd. malomožganski rokav ali
 vrvasto telo strž. ručica malog mozga odn. vrpčasto tijelo kaud. ručica malog
 mozga odn. vrpčasto telo
 32 **fossa rhomboidea** rombasta jama, kavdalni del romboidna udubina, strž. dio
 rombasta udubina, kaud. deo
 33 **fibrae arcuatae externae dorsales** zg. zun. lokasta vlakna dorz. vanj. lučna vlakna
 dorz. spolj. lučna vlakna
 34 **fasciculus gracilis** tanki sveženj, spr. konec tanki snop, pr. kraj tanani snop,
 rostr. kraj
 35 **tuberculum Rolandi** Rolandova grbica Rolandova kvržica Rolandova kvržica
 36 **fasciculus cuneatus** klinasti sveženj klinasti snop klinasti snop



510

Slika 510: HRBTENJAČNI ŽIVEC IN NJEGOVA CEREBROSPINALNA VLAKNA SPINALNI ŽIVAC I NJEGOVA CEREBROSPINALNA VLAKNA KIČMENOMOŽDINSKI ŽIVAC I NJEGOVA CEREBROSPINALNA VLAKNA

Rdeče barve so centrifugalna ali eferentna, t. j. motorična živčna vlakna z motorično živčno celico v ventralnem rogu hrbtenjačne sivine.

Črne barve so centripetalna ali aferentna, t. j. senzibilna živčna vlakna za površinsko in globinsko čutnost-senzibilnost, za občutje pritiska, toplote in bolečine. Senzibilna živčna celica je v spinalnem gangliju; celica je psevdounipolarna in se kmalu razdeli na centralni in periferni del.

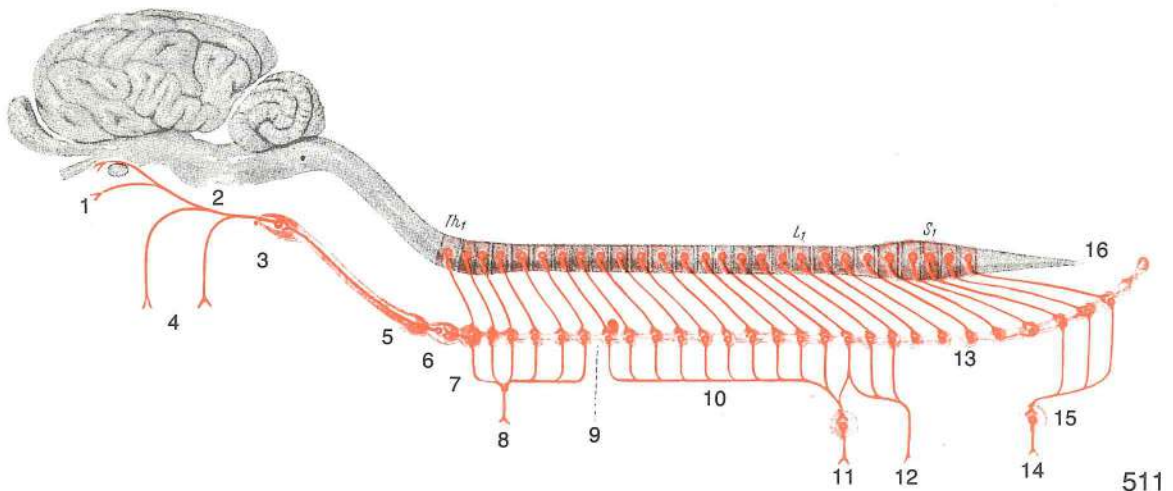
Crveno so prikazana centrifugalna ili eferentna, tj. motorična živčana vlakna sa motoričnom živčanom stanicom u ventralnom rogu sive tvari leđne moždine.

Crno su prikazana centripetalna ili aferentna, tj. senzibilna živčana vlakna za površnu i duboku osjetljivost, za osjet pritiska, topline i bola. Senzibilna živčana stanica nalazi se u spinalnom gangliju; stanica je pseudounipolarna i njen nastavak se ubrzo podjeli na centralni i periferni dio.

Crveno su prikazana centrifugalna ili eferentna, t. j. motorična živčana vlakna sa motoričnom živčanom ćelijom u ventralnom rogu sive mase kičmene moždine.

Crno su prikazana centripetalna ili aferentna, t. j. senzibilna živčana vlakna za površnu i duboku senzibilnost, pritisak, temperaturu i bol. Senzibilna živčana ćelija se nalazi u spinalnom ganglijonu; ćelija je pseudounipolarna i njen produžetak se ubrzo deli na centralni i periferni deo.

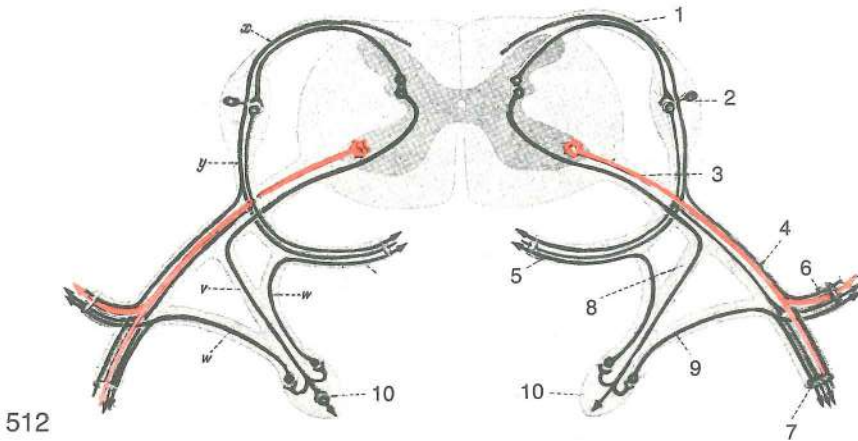
Radix dors. s. sensibilis	radix dors.	zg. korenina	dorz. korjen	dorz. koren	
Ggl. spinale	ganglion spinale	spinalni ganglij	spinalni ganglij	spinalni ganglijon	
Radix ventr. s. motorica	radix ventr.	sp. korenina	ventr. korjen	ventr. koren	
Ramus meningeus	ramus meningeus	openska veja	ogranak za moždinske opne	grana za moždanice	
Ramus dors.	ramus dors.	zg. veja	dorz. grana	dorz. grana	
Truncus nervi spinalis	truncus nervi spinalis	deblo hrbtenjačnoga ž.	deblo spinalnog ž.	stablo spinalnog ž.	
Ramus ventr.	ramus ventr.	sp. veja	ventr. grana	ventr. grana	



Slika 511: SIMPATIČNI ŽIVČNI SISTEM shem. prikaz SIMPATIČNI ŽIVČANI SUSTAV shem. prikaz
SIMPATIKUSNI ŽIVČANI SISTEM šem. prikaz

- | | | | | |
|----|--|------------------------------------|----------------------------------|----------------------------------|
| 1 | iris | šarenica | šarenica | dužica (šarenica) |
| 2 | n. caroticus int. | not. karotidni ž. | nut. karotidni ž. | unut. karotidni ž. |
| 3 | ganglion cervicale cran. | spr. vratni ganglij | pr. vratni ganglij | kran. vrat. ganglijon |
| 4 | | žleze na glavi | žlijezde na glavi | žlezde na glavi |
| 5 | ganglion cervicale medium | srednji vratni ganglij | srednji vratni ganglij | srednji vratni ganglijon |
| 6 | ganglion cervicale caud. | zd. vratni ganglij | strž. vratni ganglij | kaud. vratni ganglijon |
| 7 | ganglion thoracicum primum | prvi prsni ganglij | prvi grudni ganglij | prvi grudni ganglijon |
| 8 | cor, pulmo | srce, pljuča | srce, pluća | srce, pluća |
| 9 | truncus sympathicus | simpatikusovo deblo | simpatično deblo | stablo simpatikusa |
| 10 | n. splanchnicus major | većji drobovni ž. | veliki utrobni ž. | veliki utrobni ž. |
| 11 | ventriculus, intestinum, hepar, pancreas | želudac, crijevo, jetra, gušterača | želudac, crevo, jetra, gušterača | želudac, crevo, jetra, gušterača |
| 12 | renes | ledvici | bubrezi | bubrezi |
| 13 | n. splanchnicus minor | manjši drobovni ž. | mali utrobni ž. | mali utrobni ž. |
| 14 | rectum, vesica urinaria, organa genitalia | danka, sečnik, spolovila | danka, sečnik, spolovila | danka, sečnik, spolovila |
| 15 | ganglion mesentericum caud. | zd. oporkov ganglij | strž. opornjakov ganglij | kaud. mezenterični ganglijon |

16	ganglion caudale	repni ganglij	repni ganglij	repni ganglion
Th ₁	prvi (1.) prsni segment	prvi (1.) grudni segment	prvi (1.) grudni segment	prvi (1.) grudni segment
L ₁	prvi (1.) ledveni segment	prvi (1.) slabinski segment	prvi (1.) slabinski segment	prvi (1.) slabinski segment
S ₁	prvi (1.) križni segment	prvi (1.) krstačni segment	prvi (1.) krsni sement	prvi (1.) krsni sement

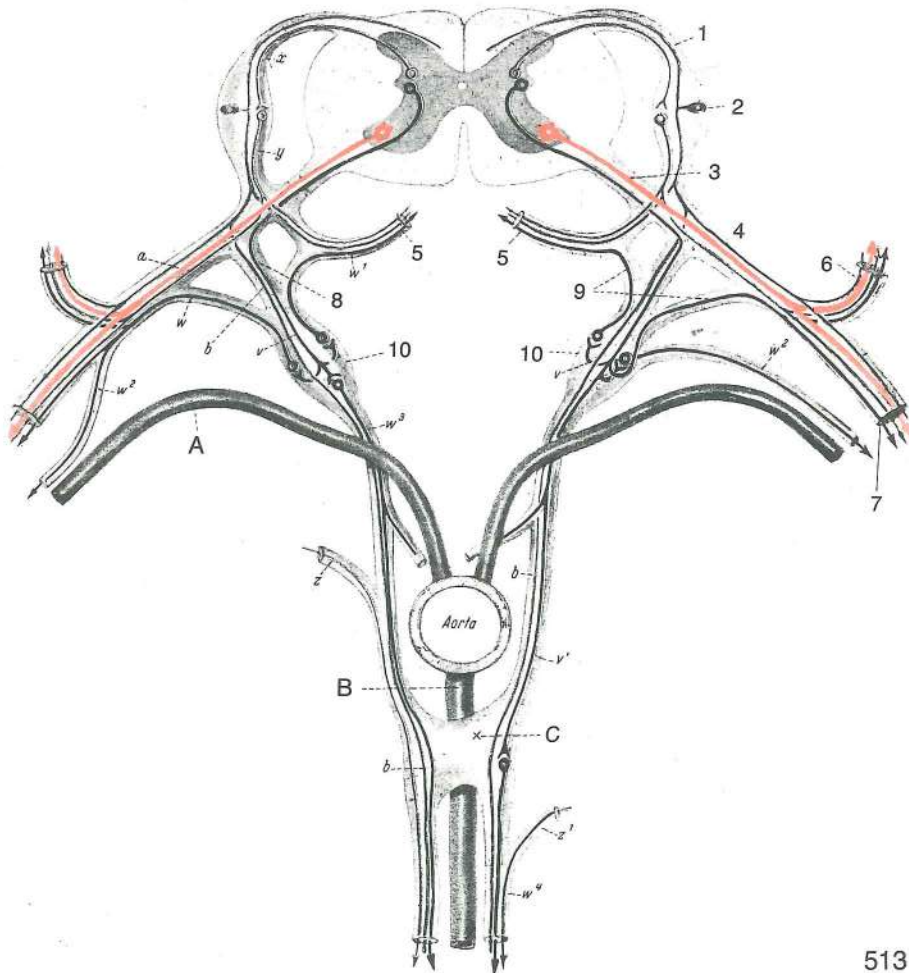


Slika 512: HRBTENJAČNI ŽIVEC Z VLAKNI ŠTIRIH KVALITET shem. prikaz SPINALNI ŽIVAC SA VLAKNIMA ČETIRI KVALITETA shem. prikaz SPINALNI ŽIVAC SA VLAKNIMA ČETIRI KVALITETA šem. prikaz

Obarvaj sam: senzibilna vlakna z zeleno, simpatična z vijolično, parasimpatična z modro barvo.
 Oboji sam: senzibilna vlakna zelenom, simpatična ljubičastom, parasimpatična modrom bojom.
 Oboji sam: senzibilna vlakna zelenom, simpatična ljubičastom, parasimpatična modrom bojom.

- x, y senzibilno živčno vlakno s senzibilno živčno celico (spinalno ganglijsko celico) v spinalnem gangliju zg. korenine hrbtenjačnega živca *senzibilno živčano vlakno sa senzibilnom živčanom stanicom (spinalnom ganglijskom stanicom) u spinalnom gangliju dorz. korjena spinalnog živca* senzibilno živčano vlakno sa senzibilnom živčanom celijom (spinalnom ganglijskom celijom) u spinalnom ganglijonu dorz. korena spinalnog živca
- x celulifugalna veja nevrita iz psevdounipolarne spinalne ganglijske celice *celulifugalni ogranak neurita iz psevdounipolarne spinalne ganglijske stanice* celulifugalna grana neurita iz psevdounipolarne spinalne ganglijske celije
- y celulipetalna veja nevrita iz psevdounipolarne spinalne ganglijske celice *celulipetalni ogranak neurita iz psevdounipolarne spinalne ganglijske stanice* celulipetalna grana neurita iz psevdounipolarne spinalne ganglijske celije
- pod x parasimpatično preganglionarno živčno vlakno s parasimpatično živčno celico v bazi zg. roga hrbtenjačne sivine
- ispod x *parasimpatično preganglijonarno živčano vlakno sa parasipatičnom živčanom stanicom u bazi dorz. roga sive tvari ledne moždine*
- ispod x parasimpatično preganglijonarno živčano vlakno sa parasimpatično živčanom celijom u bazi dorz. roga sive mase kičmene moždine
- pod y parasimpatično postganglionarno živčno vlakno s parasimpatično živčno celico v spinalnem gangliju
- ispod y *parasimpatično postganglijonarno živčano vlakno sa parasimpatičnom živčanom stanicom u spinalnom gangliju*
- ispod y parasimpatično postganglijonarno živčano vlakno sa parasimpatično živčanom celijom u spinalnom ganglijonu
- rdeče motorično živčno vlakno z motorično živčno celico v sp. rogu hrbtenjačne sivine
- crveno *motorično živčano vlakno sa motoričnom živčanom stanicom u ventr. rogu sive tvari ledne moždine*
- crveno motorično živčano vlakno sa motorično živčanom celijom u ventr. rogu sive mase kičmene moždine
- pod rdečo simpatično preganglionarno živčno vlakno (v) s simpatično živčno celico v str. rogu hrbtenjačne sivine, simpatično postganglionarno živčno vlakno (w) s simpatično živčno celico v gangliju simpatikusovega debla (vretenčni ganglij)
- ispod crvene *simpatično preganglijonarno živčano vlakno (v) sa simpatičnom živčanom stanicom u lat. rogu sive tvari ledne moždine, simpatično postganglijonarno živčano vlakno (w) sa simpatičnom živčanom stanicom u gangliju simpatičnog debla (kralješni ganglij)*
- ispod crvene simpatično preganglijonarno živčano vlakno (v) sa simpatično živčanom celijom u lat. rogu sive mase kičmene moždine, simpatično postganglijonarno živčano vlakno (w) sa simpatično živčanom celijom u ganglijonu simpatikusovog stabla (pršljenski ganglijon)

- | | | | |
|----|---|--|---|
| 1 | n. spinalis, radix dors. | hrbtenjačni ž., zg. korenina | <i>spinalni ž., dorz. korjen</i> |
| | | spinalni ž., dorz. koren | |
| 2 | ganglion spinale | spinalni ganglij | <i>spinalni ganglij spinalni ganglijon</i> |
| 3 | n. spinalis, radix ventr. | hrbtenjačni ž., sp. korenina | <i>spinalni ž., ventr. korjen</i> |
| | | spinalni ž., ventr. koren | |
| 4 | truncus n. spinalis | deblo hrbtenjačnega ž. | <i>deblo spinalnog ž. stablo spinalnog ž.</i> |
| 5 | ramus meningeus | openska veja | <i>grana za moždinske opne grana za moždanice</i> |
| 6 | n. spinalis, ramus dors. | hrbtenjačni ž., zg. veja | <i>spinalni ž., dorz. grana</i> |
| | | spinalni ž., dorz. grana | |
| 7 | n. spinalis, ramus ventr. | hrbtenjačni ž., sp. veja | <i>spinalni ž., ventr. grana</i> |
| | | spinalni ž., ventr. grana | |
| 8 | ramus communicans albus | bela spojna veja | <i>bijela spojna grana bela spojna grana</i> |
| 9 | ramus communicans griseus | siva spojna veja | <i>siva spojna grana siva spojna grana</i> |
| 10 | ganglion trunci sympathici s. vertebrale | ganglij simpatikusovega debela ali vretenčni ganglij | <i>ganglij simpatičnog debela odn. kralješni ganglij ganglijon stabla simpatikusa odn. pršljenski ganglijon</i> |



513

Slika 513: AVTONOMNI ŽIVČNI SISTEM, NJEGOVI DELI ZA DROBOVJE IN SIMPATIČNI ŽIVCI ZA KRVNE ŽILE AUTONOMNI ŽIVČANI SUSTAV, NJEGOVI DJELOVI ZA UTROBU I SIMPATIČNI ŽIVCI ZA KRVNE ŽILE AUTONOMNI ŽIVČANI SISTEM, NJEGOVI DELOVI ZA UNUTRAŠNJE ORGANE I GRANE SIMPATIKUSNIH ŽIVACA ZA KRVNE SUDOVE

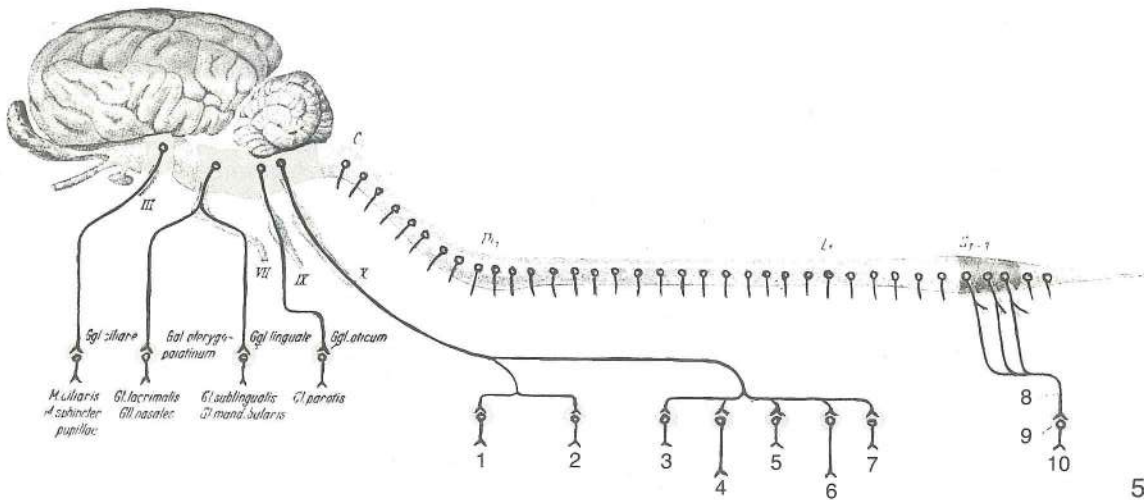
Vse oznake in napisi so enaki kot na prejšnji sliki, poleg teh pa so še naslednji:
 Sve oznake i natpisi su jednaki kao na prethodnoj slici, pored toga su još sljedeći:
 Sve oznake i natpisi su isti kao i na prethodnoj slici, a pored njih su i sledeći:

- a somato-senzibilna vlakna, ki dovajajo spinalnim ganglijem vzdraženja iz telesnih sten in udov *somato-senzibilna vlakna koja dovode spinalnim ganglijima podražaje iz tjelesne stijenke i udova* somato-senzibilna vlakna koja dovode nadražaje u spinalne ganglije iz telesnih zidova i ekstremiteta
- b viscero-senzibilna vlakna, ki dovajajo spinalnim ganglijem vzdraženja iz drobovja *viscero-senzibilna vlakna koja dovode spinalnim ganglijima podražaje iz utrobe* viscero-senzibilna vlakna koja dovode nadražaje u spinalne ganglije iz unutrašnjih organa
- v, v¹ simpatična preganglionarna vlakna s svojimi živčnimi celicami v str. rogu hrbtenjačne sivine in končnim razvejičenjem v vertebralnem gangliju (10) ali pa v prevertebralnem gangliju (C) *simpatična preganglionarna vlakna sa svojim živčanim stanicama u lat. rogu sive tvari leđne moždine i njihovim završnim razgranjenjem u vertebralnom gangliju (10) ili u prevertebralnom gangliju (C)* simpatikusna preganglionarna vlakna sa svojim živčanim ćelijama u lat. rogu sive mase kičmene moždine i njihovim krajevima u vertebralnom ganglijonu (10) ili u prevertebralnom ganglijonu (C)
- w, w¹ simpatična postganglionarna vlakna, ki potekajo iz svojih simpatičnih živčnih celic, ležečih v vertebralnih ganglijih (10), ali pa v prevertebralnem gangliju (C) do: spinalnega živca (w), do hrbtenjačnih open oziroma v ramus meningeus (w¹), do adventicije krvnih žil v telesnih stenah in udih (w²), do drobovja (w³, w⁴). Simpatična postganglionarna vlakna pridejo do krvnih žil neposredno iz vertebralnega ganglija (desno) ali pa posredno prek hrbtenjačnega živca (levo na sliki, w²) *simpatična postganglionarna vlakna idu iz svojih simpatičnih živčanih stanica koje leže u vertebralnim ganglijima (10) ili u prevertebralnom gangliju (C) do: spinalnog ž. (w), do moždinskih opni odn. u ramus meningeus (w¹), do adventicije krvnih žila u tjelesnoj stijenci i udovima (w²), do utrobnih organa (w³, w⁴). Simpatična postganglionarna vlakna dolaze do krvnih žila neposredno iz vertebralnog ganglija (desno) ili preko spinalnog ž. (lijevo na slici, w²)* simpatikusna postganglionarna vlakna idu iz simpatikusnih živčanih ćelija koje leže u vertebralnim ganglijonima (10) ili u prevertebralnom ganglijonu (C) do spinalnog ž. (w), do moždanica odn. u ramus meningeus (w¹), do adventicije krvnih sudova telesnih zidova i ekstremiteta (w²), do unutrašnjih organa (w³, w⁴). Simpatikusna živčana vlakna dolaze do zidova krvnih sudova neposredno iz vertebralnih ganglijona (desno) ili pak preko spinalnog ž. (levo na slici w²)
- X parasimpatična preganglionarna vlakna spinalno-parasimpatičnega živčnega sistema s celico v hrbtenjačni sivini (v bazi njenega dorzalnega roga) *parasimpatična preganglionarna vlakna spinalno-parasimpatičnog živčanog sustava sa stanicom u sivoj tvari leđne moždine (u bazi njenog dorzalnog roga)* parasimpatična preganglionarna vlakna spinalno-parasimpatičnog živčanog sistema sa ćelijom u svojoj masi kičmene moždine (u bazi njenog dorzalnog roga)
- Y parasimpatična postganglionarna vlakna spinalno-parasimpatičnega živčnega sistema s celico v spinalnem gangliju *parasimpatična postganglionarna vlakna spinalno-parasimpatičnog sustava sa stanicom u spinalnom gangliju* parasimpatična postganglionarna vlakna spinalno-parasimpatikusnog sistema sa ćelijom u spinalnom ganglijonu
- Z, z¹ vlakna kraniosakralnega parasimpatičnega živčnega sistema (vlakna n. vagusa in nn. pelvini), ki se lahko pridružijo simpatičnim vlaknom pred prevertebralnim ganglijem ali za njim *vlakna kraniosakralnog parasimpatičnog živčanog sustava (vlakna n. vagusa in nn. pelvini) pridružuju se simpatičnim vlaknima ispred ili iza prevertebralnog ganglija* vlakna kraniosakralnog parasimpatikusnog sistema (vlakna n. vagusa i nn. pelvini) pridružuju se simpatikusnim vlaknima ispred ili iza prevertebralnog ganglijona.
- A segmentalna a. *segmentalna a.* segmentalna a.
- B **a. mesenterica** a. črevesnega oporka *opornjakova a.* mezenterijalna a.
- C **ganglion praevertebrale** predvretenčni ganglij *prevertebralni ganglij* prevertebralni ganglijon

Slika 514: PARASIMPATIČNI ŽIVČNI SISTEM shem. prikaz *PARASIMPATIČNI ŽIVČANI SUSTAV shem. prikaz* PARASIMPATIKUSNI ŽIVČANI SISTEM šem. prikaz

Obarvaj sam: kraniosakralni parasimpatični živčni sistem s temnejšo modro barvo, spinalni parasimpatični živčni sistem pa s svetlejšo modro barvo.

Oboji sam: kraniosakralni parasimpatični živčani sustav tamnije modrom bojom, spinalni parasimpatični živčani sustav pak svetlijom modrom bojom.



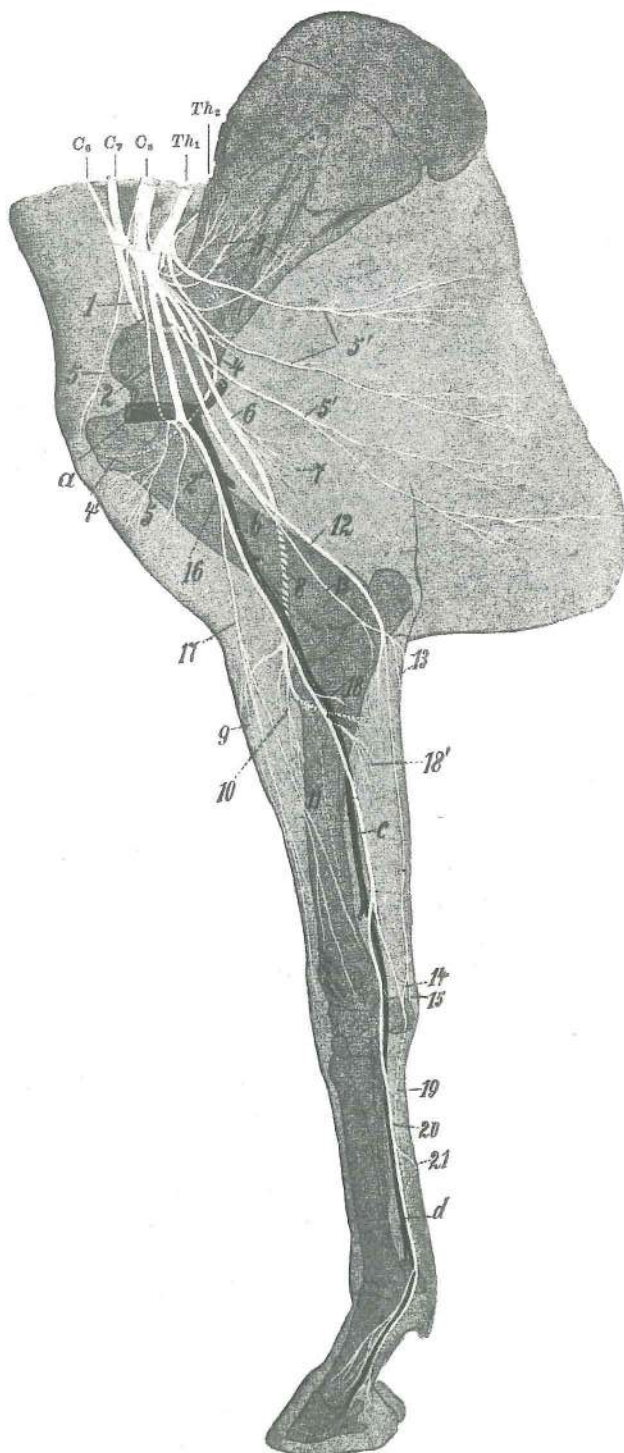
514

Oboji sam: kraniosakralni parasimpatikusni živčani sistem tamnije plavom bojom, a spinalni parasimpatikusni sistem svetlije plavom bojom.

1	cor s. cardia	srce	srce	srce
2	pulmo	pljuča	pluća	pluća
3	ventriculus s. gaster	želodec	želudac	želudac
4	pancreas	trebušna slinavka	gušterača	gušterača
5	hepars. jecur	jetra	jetra	jetra
6	intestinum	črevo	crijevo	crevo
7	renes	ledvici	bubrezi	bubrezi
8	nn. pelvini	medenični živci	zdjeljni živci	karlični živci
9	plexus pelvinus	medenični pletež	zdjeljni pletež	karlični splet
10	rectum, vesica urinaria, organa genitalia	danka, sečni mehur, spolovila	ravno crijevo, mokraćni mjehur, spolni organi	pravo crevo, mokraćna bešika, polni organi
III	n. oculomotorius (oculorotatorius)	očesni gibalni ž.	(očesni sukalni ž.)	okopokretni (okookretni) ž.
		okulomotorni ž.		
VII	n. intermediofacialis	vmesno-obrazni ž.	lični ž.	ž. lica
IX	n. glossopharyngeus	jezično-žrelni ž.	jezično-ždrijelni ž.	jezično-ždrelni ž.
X	n. vagus	blodni ž.	lutajući ž.	ž. lualica
C ₁	1. vratni segment hrbtnjače	1. vratni segment leđne moždine	1. vratni segment	kičmene moždine
Th ₁	1. prsni segment hrbtnjače	1. grudni segment leđne moždine	1. grudni segment	kičmene moždine
L ₁	1. ledveni segment hrbtnjače	1. slabinski segment leđne moždine	1. slabinski	segment kičmene moždine
S ₁₋₃	1. do 3. križni segment hrbtnjače	1. do 3. krstačni segment leđne moždine	1. do 3.	krski segment kičmene moždine
Ggl. ciliare	ganglion ciliare	ciliarni ganglij	cilijarni ganglij	cilijarni ganglijon
Ggl. pterygopalatinum	ganglion pterygopalatinum	veslarično-nebni ganglij	krilasto-nepčani ganglij	krilasto-nepčani
Ggl. linguale	ganglion mandibulare	spodnječeljustni ganglij	vilični ganglij	donjovilični ganglijon
Ggl. oticum	ganglion oticum	ušesni ganglij	ušni ganglij	ušni ganglijon
M. ciliaris, M. sphincter pupillae	m. ciliaris, m. sphincter pupillae	žarkovnikova m., oživka zenice	stezač zjenice	cilijarni m., suzivač zenice
Gl. lacrimalis	glandula lacrimalis, glandulae nasales	solzna žleza, nosne žleze	žlijezda, nosne žlijezde	suzna žlezda, nosne žlezde
Gil. nasales	glandula sublingualis, glandula mandibularis	podjezična žleza, spodnječeljustna žleza	podjezična žlijezda, vilična žlijezda	podjezična žleza, donjovilična žleza
Gl. mandibularis	glandula parotis	obušesna žleza	zaušna žlijezda	zaušna žleza

Slika 515: ŽIVCI DESNEGA SPREDNJEGA UDA (konj) polshem. ŽIVCI PREDNJE DESNE NOGE (konj) polushem. ŽIVCI DESNE PREDNJE NOGE (konj) polushem.

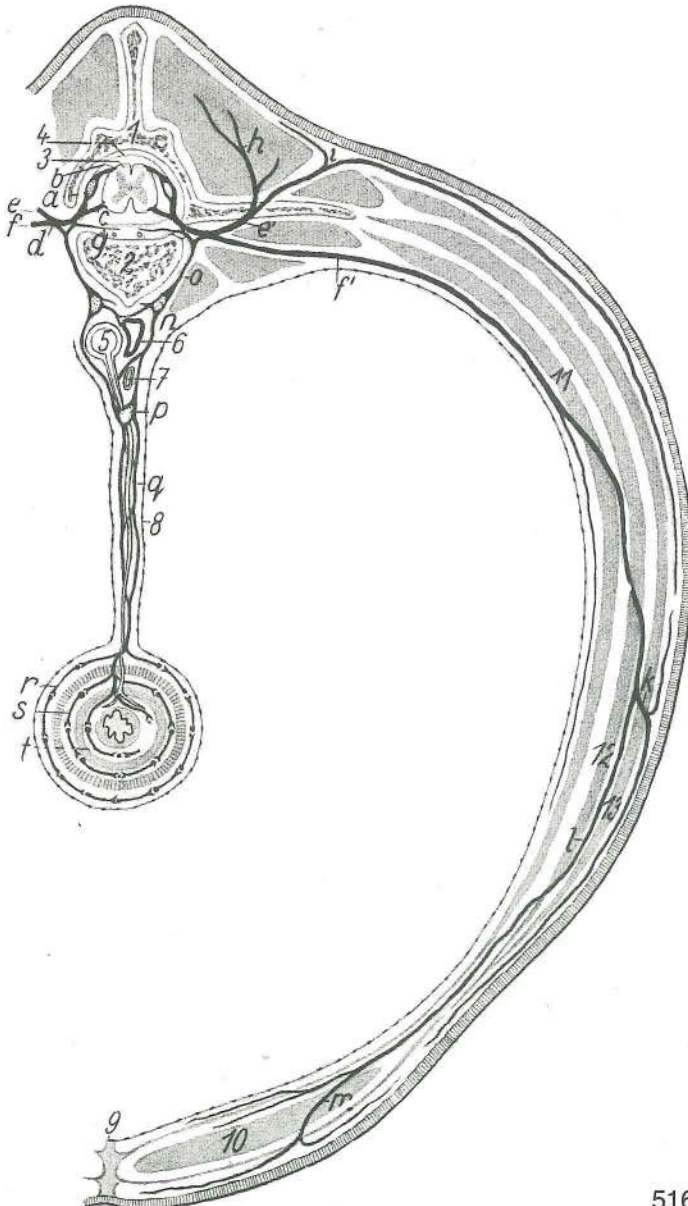
1	n. suprascapularis	nadplečnični ž.	nadlopatični ž.	nadlopatični ž.
2	n. musculocutaneus	mišićno-kožni ž.	mišićno-kožni ž.	mišićno-kožni ž.



515

- 2' **n. musculocutaneus** mišično-kožni ž., veja za dvoglavo nadlaktno m. *mišično-kožni ž., ogranak za dvoglavi nadlaktični m.* mišično-kožni ž., grana za dvoglavi nadlaktatni m.
- 3 **nn. subscapulares** podplečnični ž. *podlopatični ž.* podlopatični ž.
- 4, 4' **n. axillaris** pazdušni ž. *pazušni ž.* pazušni ž.
- 5, 5 **nn. pectorales cran.** spr.prsni ž. *pr. grudni ž.* kran. grudni ž.
- 5', 5' **nn. pectorales caud.** zd.prsni ž.: *strž. grudni ž.* kaud. grudni ž.
- 6, 7, 8 **n. radialis** koželjni ž., veja za triglavo nadlaktno m. (7) *palčani ž., grana za troglavi nadlaktični m. (7)* žbični ž., grana za troglavi nadlaktatni m. (7)
- 9 **n. cutaneus antebrachii lat.** str. podlaktni kožni ž. *lat. kožni podlaktični ž.* lat. podlaktatni kožni ž.
- 10 **n. radialis** koželjni ž., veja za iztegovavke na podlaktu *palčani ž., ogranak za ispružače na podlaktici* žbični ž., grana za opružače na podlaktu
- 11 **n. radialis** koželjni ž., veja za dolgo odtegovavko 1. prsta (palca) *palčani ž., ogranak za dugi odmicač 1. prsta* žbični ž., grana za dugi odmicač 1. prsta

- 12 *n. ulnaris* komolčni ž. lakteni ž. lakatnični ž.
 13, 13 *n. cutaneus antebrachii caud.* zd. podlaktni kožni ž. strž. kožni podlaktični ž.
 caud. podlaktatni ž. kože
 14 *n. ulnaris, ramus palmaris* komolčni ž., dlanska veja lakteni ž., palmarna grana
 lakatnični ž., palmarna grana
 15 *n. ulnaris, ramus dors.* komolčni ž., zg. veja lakteni ž., dorz. grana lakatnični ž.,
 dorz. grana
 16 *n. medianus* središčni ž. središnji ž. središni ž.
 17 *n. cutaneus antebrachii med.* sred. podlaktni kožni ž. med. kožni podlaktični ž.
 med. podlaktatni kožni ž.
 18, 18' *n. interosseus antebrachii* podlaktni medkostni ž., veja za upogibavke (18')
 međukoštani podlaktični ž., grana za sagibače (18') medjukoštani ž. podlakta, grana
 za savijače (18')
 19 *n. palmaris lat.* str. dlanski ž. lat. palmarni ž. lat. palmarni ž.
 20 *n. palmaris med.* sred. dlanski ž. med. palmarni ž. med. palmarni ž.
 21 spojna veja med 19 in 20 spojni ogranak između 19 i 20 spojna grana između 19 i 20
 a *a. axillaris* pazdušna a. pazušna a. pazušna a.
 b *a. brachialis* nadlaktna a. nadlaktična a. nadlaktatna a.
 c *a. mediana* središčna a. središnja a. središna a.
 d *a. digitalis palmaris communis II* druga (2.) skupna dlanska prstna a. druga (2.)
 zajednička palmarna a. prsta druga (2.) zajednička palmarna a. prsta

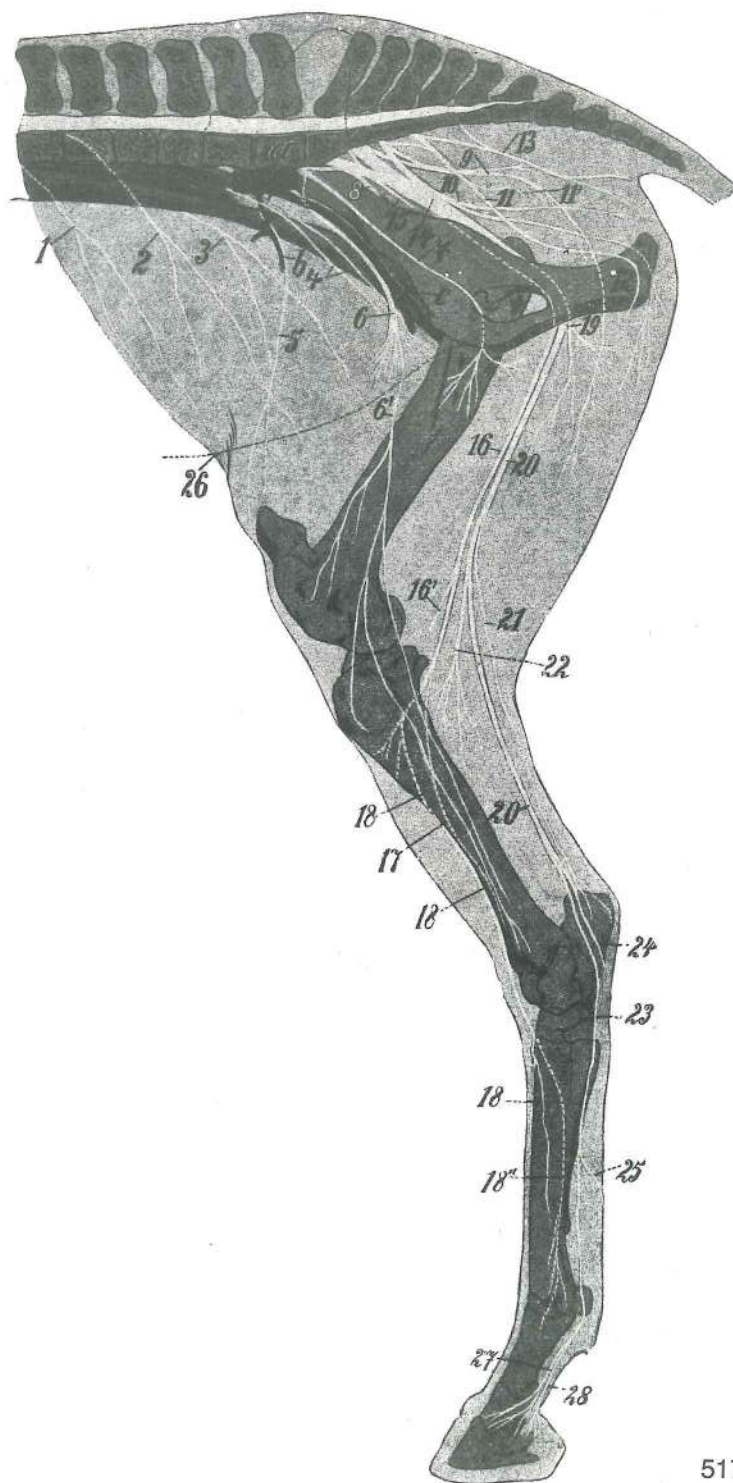


Slika 516: HRBTENJAČNI ŽIVEC V TREBUŠNEM PREDELU (konj) shem. prikaz SPINALNI ŽIVAC U TRBUŠNOM PODRUČJU (konj) shem. prikaz KIČMENOMOŽDINSKI ŽIVAC U TRBUŠNOM PREDELU (konj) šem. prikaz

a	ganglion spinale	spinalni ganglij	<i>spinalni ganglij</i>	spinalni ganglijon
b	radix dors.	zg. korenina	<i>dorz. korjen</i>	dorz. koren
c	radix ventr.	sp. korenina	<i>ventr. korjen</i>	ventr. koren
d	truncus n. spinalis	deblo hrbtenjačnega ž.	<i>deblo spinalnog ž.</i>	stablo spinalnog ž.
e, e'	ramus dors.	zg. veja	<i>dorz. grana</i>	dorz. grana
f, f'	ramus ventr.	sp. veja	<i>ventr. grana</i>	ventr. grana
g	ramus meningeus	openska veja	<i>grana za moždinske opne</i>	grana za moždanice
h	ramus med.	sred. veja	<i>med. grana</i>	med. grana
i	ramus lat.	str. veja	<i>lat. grana</i>	lat. grana
k	n. intercostalis, ramus lat.	medrebrni ž., str. veja	<i>medurebreni ž., lat. grana</i>	medjurebarni ž., lat. grana
l	n. intercostalis, ramus med.	medrebrni ž., sred. veja	<i>medurebreni ž., med. grana</i>	medjurebarni ž., med. grana
m	n. intercostalis, ramus cutaneus	medrebrni ž., kožna veja	<i>medurebreni ž., kožni ogranak</i>	medjurebarni ž., kožna grana
n	ganglion vertebrale s. ganglion trunci sympathici	vretenčni ganglij ali ganglij simpatičnega debla	<i>kralješni ganglij odn. ganglij simpatičnog debla</i>	pršljenski ganglijon odn. ganglijon simpatikusnog stabla
o	ramus communicans	spojna veja	<i>spojna grana</i>	spojnica
p	ganglion praevertebrale	predvretenčni ganglij	<i>predkralješni ganglij</i>	predpršljenski ganglijon
q	plexus perivascularis (plexus mesentericus cran.)	okrogžilni pletež (spr. oporkov pletež)	<i>okožilni pletež (pr. mezenterijalni pletež)</i>	živčani splet oko krvnog suda (kran. mezenterijalni splet)
r	plexus subserosus	subserozni pletež	<i>subserozni pletež</i>	subserozni splet
s	plexus myentericus (Auerbach)	črevno-mišićni pletež (Auerbachov)	<i>crijevno-mišićni pletež (Auerbachov)</i>	črevno-mišićni splet (Auerbachov)
t	plexus submucosus (Meissner)	podsluznični pletež (Meissnerjev)	<i>podsluznični pletež (Meissnerov)</i>	potsluzokožni splet (Meissnerov)
1	vertebra lumbalis, arcus	ledveno vretence, lok	<i>slabinski kralješak, luk</i>	slabinski pršljen, luk
2	vertebra lumbalis, corpus	ledveno vretence, telo	<i>slabinski kralješak, trup</i>	slabinski pršljen, telo
3	medulla spinalis	hrbtenjača	<i>leđna moždina</i>	kičmena moždina
4	dura mater spinalis	trda hrbtenjačna opna	<i>tvrda moždinska opna</i>	trda moždanica kičmene moždine
5	aorta	aorta (z oporkovo a.)	<i>aorta (s opornjakovom a.)</i>	aorta (sa mezenterijalnom a.)
6	v. cava caud.	zd. velika dovodnica	<i>strž. šuplja v.</i>	kaud. šuplja v.
7	v. portae	dverna v.	<i>portalna v.</i>	portalna v.
8	seroza seroza	seroza		
9	linea alba	bela črta	<i>bijela linija</i>	bela linija
10	m. rectus abdominis	prema trebušna m.	<i>ravni trbušni m.</i>	prav trbušni m.
11	m. transversus abdominis	prečna trebušna m.	<i>poprečni trbušni m.</i>	poprečni trbušni m.
12	m. obliquus int. abdominis	not. poševna trebušna m.	<i>nut. kosi trbušni m.</i>	unut. kosi trbušni m.
13	m. obliquus ext. abdominis	zun. poševna trebušna m.	<i>vanj. kosi trbušni m.</i>	spolj. kosi trbušni m.

Slika 517: ŽIVCI ZADNJEGA UDA (konj) shem. ŽIVCI STRAŽNJE NOGE (konj) shem. ŽIVCI ZADNJE NOGE (konj) šem.

1	n. thoracicus XVIII	18. prsni ž.	<i>18. grudni ž.</i>	18. grudni ž.
2	n. iliohypogastricus	črevnično-zatrebušni ž.	<i>bočno-podželučani ž.</i>	bedreno-hipogastrični ž.
3	n. ilioinguinalis	črevnično-dimeljski ž.	<i>bočno-preponski ž.</i>	bedreno-preponski ž.
4	n. genitofemoralis	spolovilno-stegenski ž.	<i>spolno-bedreni ž.</i>	polno-butni ž.
5	n. cutaneus femoris lat.	str. stegenski kožni ž.	<i>lat. kožni bedreni ž.</i>	lat. kožni butni ž.



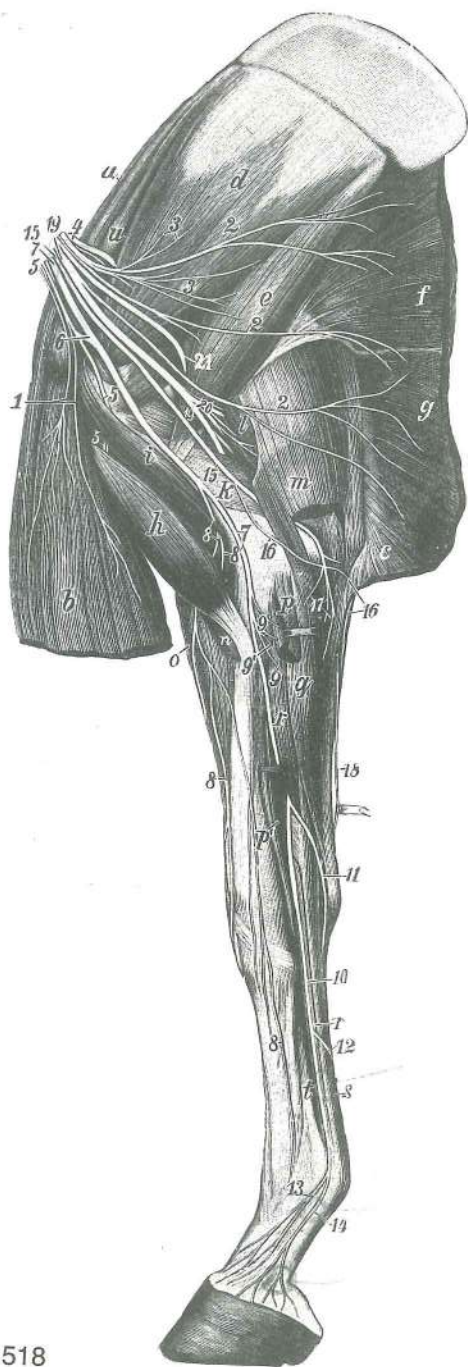
517

- | | | | | |
|--------|----------------------------------|---|--|----------------------|
| 6 | n. femoralis | stegenski ž. | bedreni ž. | butni ž. |
| 6' | n. saphenus | prikriti ž. | skriveni ž. | unutrašnji kožni ž. |
| 7 | n. obturatorius | mašivkin ž. | zaporni ž. | zaporni ž. |
| 8 | n. gluteus cran. | spr. zadnjični ž. | pr. sapi ž. | kran. ž. sapi |
| 9 | n. gluteus caud. | zd. zadnjični ž. | strž. sapi ž. | kaud. ž. sapi |
| 10 | n. cutaneus femoris caud. | zd. stegenski kožni ž. | strž. kožni bedreni ž. | kaud. kožni butni ž. |
| 11 | n. pudendus | sramni ž. | stidni ž. | stidni ž. |
| 11' | n. rectalis caud. | zd. dankin ž. | strž. ravnocrijevni ž. | kaud. rektalni ž. |
| 12 | n. dors. penis | zg. spolno-udni ž. | dorz. ž. spolnog uda | dorz. ž. polnog uda |
| 13 | nn. rectales caud. | zd. dankini živci | strž. ravnocrijevni živci | kaud. rektalni živci |
| 14, 15 | n. ischiadicus | sedni ž., veja za glob. zadnjično m. (15) | sjednji ž., grana za dub. sapi m. (15) | |

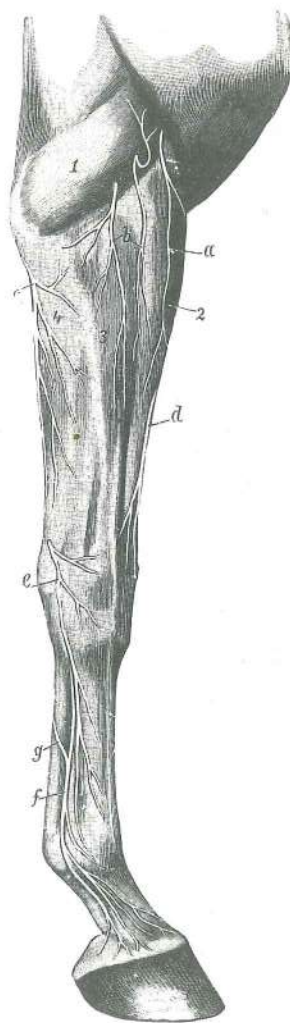
16	n. peroneus (fibularis) communis	skupni mečni ž.	<i>zajednički lisnjačni ž.</i>
16'	n. cutaneus surae lat.	str. mečni kožni ž.	<i>lat. kožni lisnjačni ž. lat. kožni lisnjačni ž.</i>
17	n. peroneus (fibularis) supf.	pov. mečni ž.	<i>pov. lisnjačni ž. pov. lisnjačni ž.</i>
18, 18	n. peroneus (fibularis) prof.	glob. mečni ž.	<i>dub. lisnjačni ž. dub. lisnjačni ž.</i>
18'	n. metatarsus dors. med.	sred. hrbtišćni stopalni ž.	<i>med. dorz. metatarz. ž. med. dorz. metatarz. ž.</i>
18''	n. metatarsus dors. lat.	str. hrbtišćni stopalni ž.	<i>lat. dorz. metatarz. ž. lat. dorz. metatarz. ž.</i>
19	n. tibialis, rami musculares prox.	golenji ž., zg. mišićne veje	<i>goljenični ž., go. mišićni ogranci</i>
20, 20	n. tibialis	golenji ž.	<i>goljenični ž. golenjačni ž.</i>
21	n. cutaneus surae caud.	zd. mečni kožni ž.	<i>strž. kožni lisni ž. kaud. kožni ž. lista</i>
22	n. tibialis, rami musculares dist.	golenični ž., sp. mišićne veje	<i>goljenični ž., do. mišićni ogranci</i>
23	n. plantaris med.	sred. podplatni ž.	<i>med. plantarni ž. med. plantarni ž.</i>
24	n. plantaris lat.	str. podplatni ž.	<i>lat. plantarni ž. lat. plantarni ž.</i>
25	spojna veja med 23 in 24	<i>spojni ogranak između 23 i 24</i>	<i>spojnica između 23 i 24</i>
26	črta, ki označuje ventr. trebušno steno	<i>linija koja označava ventr. trebušnu stijenku</i>	
27	n. digitalis plantaris med.	sred. podplatni prstni ž.	<i>med. plantarni ž. prsta med. plantarni ž. prsta</i>
28	n. digitalis plantaris med., ramus plantaris	sred. podplatni prstni ž., stopalna veja	<i>med. plantarni ž. prsta, plantarni ogranak med. plantarni ž. prsta, plantarna grana</i>
a	aorta abdominalis	trebušna aorta	<i>trbušna aorta trbušna aorta</i>
b	a. circumflexa ilium prof.	glob. ovijalna a. lakotnic	<i>dub. bočna optočna a. dub. polukružna bedrena a.</i>
c	a. iliaca ext.	zun. črevnična a.	<i>vanj. bočna a. spolj. bedrena a.</i>

Slika 518: ŽIVCI DESNEGA SPREDNJEGA UDA (konj) sred. str. ŽIVCI PREDNJE DESNE NOGE (konj) med. str. ŽIVCI DESNE PREDNJE NOGE (konj) med. str.

1	nn. thoracici cran.	spr. prsni živci	<i>pr. grudni živci</i>	kran. grudni živci
2, 2, 2	nn. thoracici caud.	zd. prsni živci	<i>strž. grudni živci</i>	kaud. grudni živci
3, 3	nn. subscapulares	podplečnični živci	<i>podlopatični živci</i>	podlopatični živci
4	nn. suprascapulares	nadplečnični ž.	<i>nadlopatični ž.</i>	nadlopatični ž.
5, 5, 5, 6	n. musculocutaneus	mišićno-kožni ž.	<i>mišićno-kožni ž.</i>	mišićno-kožni ž.
7, 7	n. medianus	središćni ž.	<i>središnji ž.</i>	središni ž.
8, 8, 8	n. cutaneus antibrachii med.	sred. podlakti kožni ž.	<i>med. kožni podlaktični ž.</i>	med. kožni podlaktični ž.
8'	n. musculocutaneus, ramus muscularis dist.	mišićno-kožni ž., sp. mišićna veja	<i>mišićno-kožni ž., do. mišićni ogranak</i>	<i>mišićno-kožni ž., dist. mišićna grana</i>
9, 9	n. medianus, rami musculares	središćni ž., mišićne veje	<i>središnji ž., mišićni ogranci</i>	središni ž., mišićne grane
9'	n. interosseus antibrachii	podlakti medkostni ž.	<i>međukoštani podlaktični ž.</i>	međukoštani ž. podlakta
10	n. palmaris med.	sred. dlanski ž.	<i>med. palmarni ž.</i>	med. palmarni ž.
11	n. palmaris lat.	str. dlanski ž.	<i>lat. palmarni ž.</i>	lat. palmarni ž.
12	ramus communicans	spojna veja med 10 in 11	<i>spojni ogranak između 10 i 11</i>	spojnica između 10 i 11
13	n. digitalis palmaris med., ramus dors.	sred. dlanski prstni ž., hrbtišćna veja	<i>med. palmarni ž. prsta, dorz. grana</i>	<i>med. palmarni ž. prsta, dorz. grana</i>
14	n. digitalis palmaris med., ramus palmaris	sred. dlanski prstni ž., dlanska veja	<i>med. palmarni ž. prsta, palmarna grana</i>	<i>med. palmarni ž. prsta, palmarna grana</i>
15, 15	n. ulnaris	komolćni ž.	<i>lakteni ž.</i>	lakatni ž.
16, 16	n. cutaneus antibrachii caud.	zd. podlakti kožni ž.	<i>strž. kožni podlaktični ž.</i>	kaud. kožni ž. podlakta
17, 18	n. ulnaris, rami musculares (17)	komolćni ž., mišićne veje (17)	<i>lakteni ž., mišićni ogranci (17)</i>	lakatni ž., mišićne grane (17)
19, 19	n. radialis	koželjni ž.	<i>palćani ž.</i>	žbićni ž.
20	n. radialis, rami musculares	koželjni ž., mišićne veje	<i>palćani ž., mišićni ogranci</i>	žbićni ž., mišićne grane



518



519

- 21 *n. axillaris* pazdušni ž. *pazušni ž.* pazušni ž.
- a *m. subclavius* podključnična m. *potključnjačni m.* potključnjačni m.
- b *m. pectoralis prof.* glob. prsna m. *dub. prsni m.* dub. grudni m.
- c *m. pectoralis transv., pars* prečna prsna m., del *poprečni prsni m.,* dio poprečni grudni m., deo
- d *m. subscapularis* podplečnična m. *podlopatični m.* podlopatični m.
- e *m. teres major* večja okrogla m. *veliki vretenasti m.* veliki obli m.
- f *m. latissimus dorsi* najširša hrbtna m. *široki ledni m.* široki m. ledja
- g *m. cutaneus trunci* kožna m. trupa *kožni m. trupa* kožni m. trupa
- h *m. biceps brachii* dvoglava nadlaktna m. *dvoglavi nadlaktični m.* dvoglavi nadlaktatni m.
- i *m. coracobrachialis* kljuno-nadlaktna m. *vranjačno-nadlaktični m.* kljunsko-nadlaktatni m.
- k *m. triceps brachii, caput med.* triglava nadlaktna m., sred. glava *trogglavi nadlaktični m., med. glava* troglavi nadlaktatni m., med. glava

l	m. triceps brachii, caput longum	triglava nadlaktna m., duga glava	<i>trogglavi</i>
	<i>nadlaktični m., duga glava</i>	<i>trogglavi nadlaktatni m., duga glava</i>	
m	m. tensor fasciae antebrachii	nategovavka podlaktne fascije	<i>napinjač podlaktične fascije</i>
	<i>zatezač podlaktne fascije</i>		
n	m. brachialis	nadlaktna m.	<i>nadlaktični m. nadlaktatni m.</i>
o	m. extensor carpi radialis	zun. koželjna m.	<i>palčani ispružlač karpusa</i> žbični opružlač karpusa
p, p'	m. flexor carpi radialis	not. koželjna m.	<i>palčani sagibač karpusa</i> žbični savijač karpusa
q	m. flexor carpi ulnaris	not. komolčna m.	<i>lakteni sagibač karpusa</i> lakatnični savijač karpusa
r, r'	m. flexor digitalis prof., tendo	glob. prstna upogibavka, kita	<i>dub. sagibač prsta, tetiva</i> dub. savijač prsta, tetiva
s	m. flexor digitalis sup., tendo	pov. prstna upogibavka, kita	<i>pov. sagibač prsta, tetiva</i> pov. savijač prsta, tetiva
t	m. interosseus medius	srednja medkostna m.	<i>srednji međukoštani m.</i> srednji međjukoštani m.
u	m. supraspinatus	nadgrebenka	<i>nadgrebenski m.</i> nadgrebeni m.

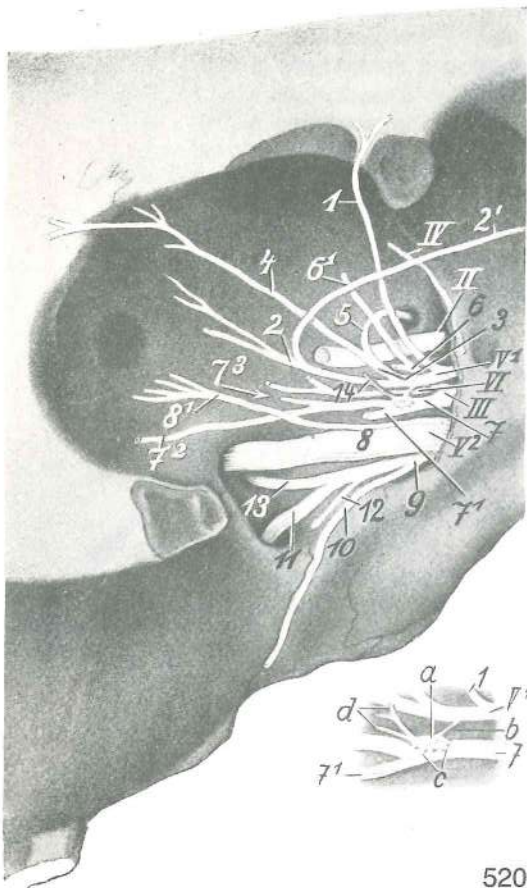
Slika 519: KOŽNI ŽIVCI SPREDNJEGA DESNEGA UDA (konj) lat. str. KOŽNI ŽIVCI PREDNJE DESNE NOGE (konj) lat. str. ŽIVCI KOŽE PREDNJE DESNE NOGE (konj) lat. str.

- a **n. cutaneus antebrachii cran. (ramus nervi axillaris)** spr. podlaktni kožni ž. (veja pazdušnega ž.) *pr. kožni podlaktični ž. (grana pazušnog ž.)* kran. kožni podlaktatni ž. (grana pazušnog ž.)
- b **n. cutaneus antebrachii lat. (ramus nervi radialis)** str. podlaktni kožni ž. (veja koželjnega ž.) *lat. kožni podlaktični ž. (grana palčanog ž.)* lat. kožni podlaktatni ž. (grana žbičnog ž.)
- c **n. cutaneus antebrachii caud. (ramus nervi ulnaris)** zd. podlaktni kožni ž. (veja komolčnega ž.) *strž. podlaktični kožni ž. (grana laktenog ž.)* kaud. podlaktatni kožni ž. (grana lakatnog ž.)
- d **n. cutaneus antebrachii med. (ramus nervi musculocutanei)** sred. podlaktni kožni ž. (veja mišično-kožnega ž.) *med. kožni podlaktični ž. (grana mišično-kožnog ž.)* med. kožni podlaktatni ž. (grana mišično-kožnog ž.)
- e **n. ulnaris, ramus dors.** komolčni ž., hrbtiščna veja *lakteni ž., dorz. grana* lakatni ž., dorz. grana
- f **n. palmaris lat.** str. dlanski ž. *lat. palmarni ž.* lat. palmarni ž.
- g **ramus communicans** spojna veja dlanskih ž. *spojni ogranak palmarnih ž.* spojnica palmarnih ž.
- 1 **m. triceps brachii, caput lat.** triglava nadlaktna m., str. glava *trogglavi nadlaktični m., lat. glava* troglavi nadlaktatni m., lat. glava
- 2 **m. extensor carpi radialis** zun. koželjna m. *palčani ispružlač karpusa* žbični opružlač karpusa
- 3 **m. extensor digitalis communis** skupna prstna iztegovavka *zajednički ispružlač prsta* zajednički opružlač prsta
- 4 **m. extensor carpi ulnaris** zun. komolčna m. *lakteni ispružlač karpusa* lakatnični opružlač karpusa

Slika 520: ŽIVCI V OČNICI (konj) ŽIVCI U OČNICI (konj) ŽIVCI U OČNOJ DUPLJI (konj)

Perutasti greben je delno odstranjen *Krilasti greben je djelom odstranjen* Krilasti greben je delimično odstranjen

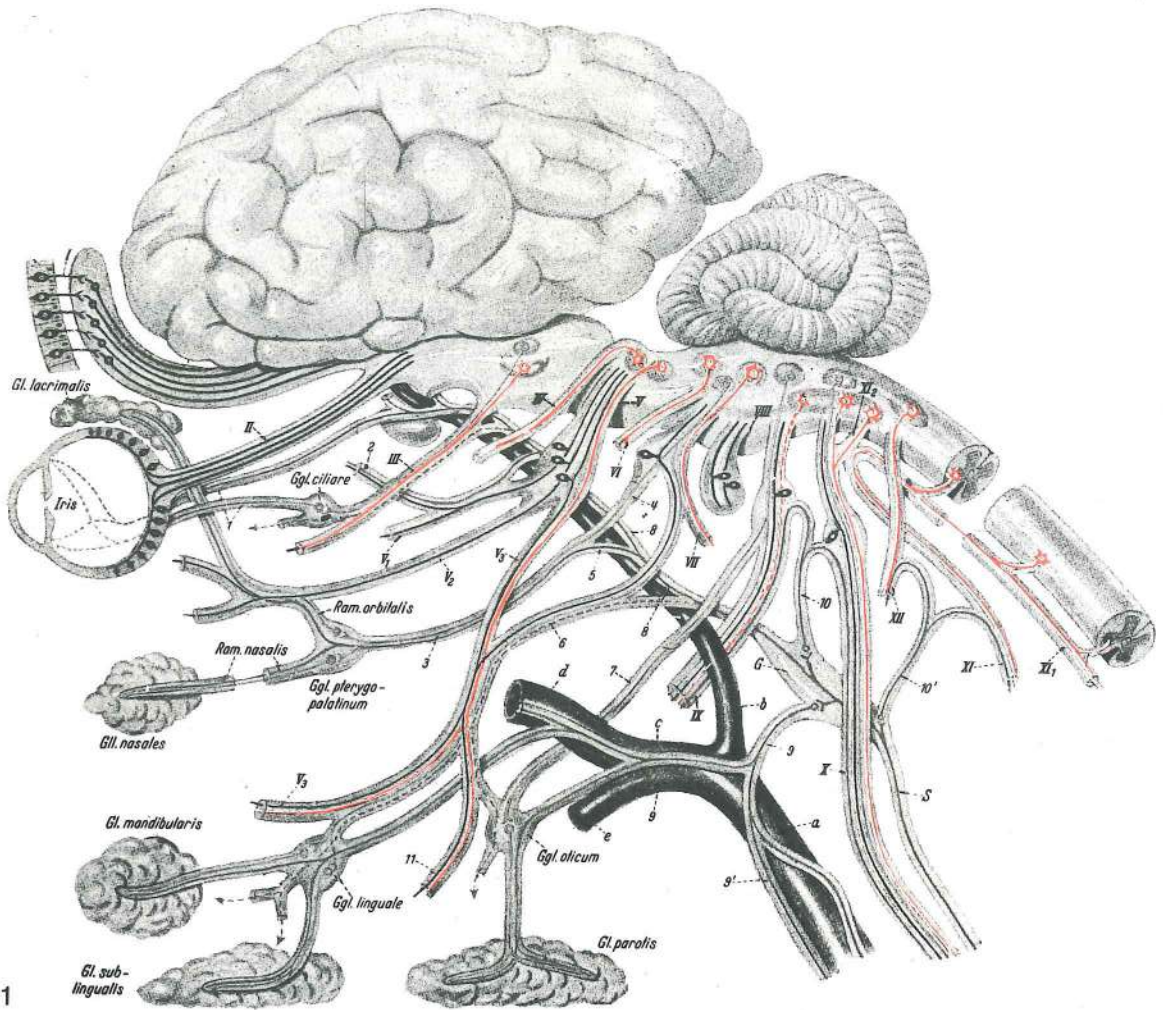
- II **n. opticus** vidni ž. (vidnik) *vidni ž.* vidni ž.
- III **n. oculomotorius (n. oculorotatorius), ganglion ciliare** gibalni ž. zrkla (sukalni ž. zrkla), ciliarni ganglij *okopokretni (okookretni) ž., ciliarni ganglij* okulomotorni ž., ciliarni ganglijon
- IV **n. trochlearis (n. oculoadducens)** škripčev ž. (pritegovalni ž. zrkla) *trohlearni ž. (okoprimitični ž.)* trohlearni ž.
- V¹ **n. ophthalmicus** očesni ž. *očni ž.* očni ž.
- V² **n. maxillaris** zgornječeljustni ž. *čeljusni ž.* gornjovilični ž.
- VI **n. abducens (n. oculoabducens)** odtegovalni ž. (odtegovalni ž. zrkla) *odmični (okoodmični) ž.* odmični ž.
- 1 **n. frontalis** čelni ž. *čeoni ž.* čeoni ž.
- 2 **n. lacrimalis** solzni ž. *suzni ž.* suzni ž.



- 2' **n. lacrimalis, ramus zygomaticotemporalis** solzni ž., lično-senčna veja *suzni ž.*, jagodično-sljepoočna grana *suzni ž.*, jagodično-slepoočna grana
- 3 **n. nasociliaris** nazociliarni ž. nazocilijarni ž.
- 4 **n. infratrochlearis** podškripčev ž. *infratrochlearni ž.* *infratrochlearni ž.*
- 5 **n. ethmoidalis** sitkin ž. *sitasti ž.* sitasti ž.
- 6 **n. oculomotorius (n. oculorotatorius)** gibalni ž. zrkla (sukalni ž. zrkla), zg. veja *okopokretni ž. (okookretni ž.)*, *gor. grana* okulomotorni ž., dorz. grana
- 6' **n. oculomotorius (n. oculorotatorius)** gibalni ž. zrkla (sukalni ž. zrkla), veja za zg. premo zrkelno m. in m. vzdigovavko zg. veke *okopokretni ž. (okookretni ž.)*, *grana za dorz. ravni m. oka i podizač gor. vjeđe* okulomotorni ž., grana za dorz. prav m. oka i podizač gor. kapka
- 7 **n. oculomotorius (n. oculorotatorius)** gibalni ž. zrkla (sukalni ž. zrkla), sp. veja *okopokretni ž. (okookretni ž.)*, *do. grana* okulomotorni ž., ventr. grana
- 7' **n. oculomotorius (n. oculorotatorius)** gibalni ž. zrkla (sukalni ž. zrkla), veja za sred. premo zrkelno m. *okopokretni ž. (okookretni ž.)*, *grana za med. ravni m. oka* okulomotorni ž., grana za med. prav m. očne jabučice
- 7² **n. oculomotorius (n. oculorotatorius)** gibalni ž. zrkla (sukalni ž. zrkla), veja za sp. poševno zrkelno m. *okopokretni ž. (okookretni ž.)*, *grana za ventr. kosi m. oka* okulomotorni ž., grana za ventr. kosi m. očne jabučice
- 7³ **n. oculomotorius (n. oculorotatorius)** gibalni ž. zrkla (sukalni ž. zrkla), veja za sp. premo zrkelno m. *okopokretni ž. (okookretni ž.)*, *grana za ventr. ravni m. oka* okulomotorni ž., grana za ventr. prav m. očne jabučice
- 8 **n. infraorbitalis** podočni ž. *podočni ž.* podočni ž.
- 8' **n. zygomaticus** ličnični ž. *jagodični ž.* jagodični ž.
- 9 **n. pterygopalatinus** veslarično-nebni ž. *krlasto-nepčani ž.* krlasto-nepčani ž.
- 10 **n. palatinus minor** manjši nebni ž. *mali nepčani ž.* mali nepčani ž.
- 11 **n. palatinus major** večji nebni ž. *veliki nepčani ž.* veliki nepčani ž.
- 12 **n. palatinus medius** srednji nebni ž. *srednji nepčani ž.* srednji nepčani ž.
- 13 **n. nasalis caud.** zd. nosni ž. *strž. nosni ž.* kaud. nosni ž.
- 14 **n. ciliaris brevis** kratki ciliarni ž. *kratki cilijarni ž.* kratki cilijarni ž.
- a **ganglion ciliare** ciliarni ganglij *cilijarni ganglij* cilijarni ganglijon
- b **radix sensibilis s. longa** čutna ali dolga korenina *osjetni ili dugi korjen* senzibilni ili dugi koren
- c **radix oculomotoria s. brevis** zrkelno-gibalna ali kratka korenina *okopokretni ili kratki korjen* okulomotorni ili kratki koren
- d **nn. ciliares breves** kratki ciliarni živci *kratki cilijarni živci* kratki cilijarni živci

Slika 521: MOŽGANSKI ŽIVCI IN NJIHOVI FUNKCIONALNI SESTAVNI DELI MOZGOVNI ŽIVCI I NJIHOVI FUNKCIONALNI SASTAVNI DJELOVI MOŽDANI ŽIVCI I NJIHOVI FUNKCIONALNI SASTAVNI DELOVI

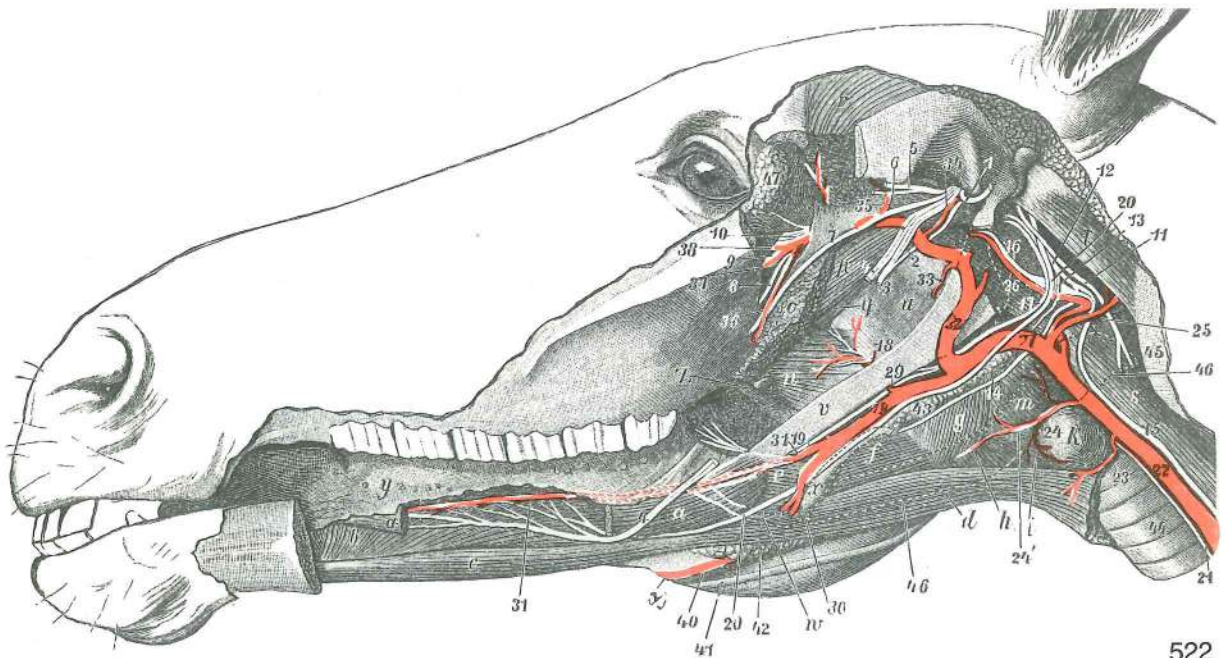
- I **n. olfactorius** vohalni ž. *njušni ž.* mirisni ž.
- II **n. opticus** vidni ž. *vidni ž.* vidni ž.
- III **n. oculomotorius (n. oculorotatorius)** gibalni ž. zrkla (sukalni ž. zrkla) *okopokretni ž. (okookretni ž.)* okulomotorni ž.
- IV **n. trochlearis (n. oculoadducens)** škripčev ž. (pritegovalni ž. zrkla) *trochlearni ž. (okoprimitični ž.)* trochlearni ž.
- V **n. trigeminus, ganglion trigeminale s. semilunare** trivejni ž., trivejnikov ali polmesečasti ganglij *trodjelni ž., trodjelni ili polumesečasti ganglij* trograni ž., ganglijon trogranog ž. ili polumesečasti ganglijon



521

- V' **n. optalmicus** očesni ž. očni ž. očni ž.
- V'' **n. maxillaris** zgornječeljustni ž. čeljusni ž. gornjovilični ž.
- V''' **n. mandibularis** spodnječeljustni ž. vilični ž. donjovilični ž.
- VI **n. abducens (n. oculoabducens)** odtegovalni ž. (odtegovalni ž. zrkla) odmični ž. (okoodmični ž.) odmični ž.
- VII **n. intermediofacialis, ganglion geniculi** vmesno-obrazni ž., kolenski ganglij lični ž., koljenasti ganglij lični ž., kolenasti ganglijon
- VIII **n. vestibulocochlearis (n. statoauditorius), ganglion vestibulare, ganglion spirale** preddvorno-polžev ž. (ravnotežno-slušni ž.), preddvorni ganglij, spiralni ganglij vestibulo-kohlearni ž. (ravnotežno-slušni ž.), predvorni ganglij, spiralni ganglij predvorno-pužni ž. (ravnotežno-slušni ž.), predvorni ganglijon, spiralni ganglijon
- IX **n. glossopharyngeus, ganglion distale s. petrosum** jezično-žrelni ž., sp. ali skalnični ganglij jezično-ždrijelni ž., dist. ili pečinasti ganglij jezično-ždrelni ž., distalni ili petrozni ganglijon
- X **n. vagus, ganglion proximale s. jugulare et ggl. distale s. nodosum** blodni ž., zg. ali jugularni ganglij lutajuči ž., proks. ili jugularni ganglij ž. lotalica, proks. ili jugularni ganglijon
- XI **n. accessorius, radices craniales (XI₂) et radices spinales (XI₁)** zravnji ž., možganske korenine (XI₂) in hrbtnjačne korenine (XI₁) dodatni ž., moždani korjenovi (XI₂) i spinalni korjenovi (XI₁) akcesorni ž., moždani korenovi (XI₂) i spinalni korenovi (XI₁)
- XII **n. hypoglossus (n. glossomotorius)** podjezični ž. (gibalni ž. jezika) podjezični ž. (jezikopokretni ž.) hipoglosni ž. (jezični motorni ž.)
- S **n. sympathicus** simpatični ž. simpatični ž. simpatikusni ž.
- G **ganglion cervicale cran.** spr. vratni ganglij pr. vratni ganglij kran. vratni ganglijon
- 1,1 **nn. ciliares breves** kratki ciliarni živci kratki cilijarni živci kratki cilijarni živci
- 2 **n. lacrimalis** solzni ž. suzni ž. suzni ž.
- 3 **n. canalis pterygoidei** ž. krilatkinoga rova (Vidijev ž.) ž. krilastog kanala (Vidijev ž.) ž. krilastog kanala (Vidijev ž.)
- 4 **n. petrosus major** večji skalnični ž. veliki pečinasti ž. veliki petrozni ž.

5	n. petrosus prof.	glob. skalnični ž.	dub. pečinasti ž.	dub. petrozni ž.
6	chorda tympani	bobnična struna	bubnjišna struna	bubanjaska struna
7	n. tympanicus, n. petrosus minor	bobnični ž., mali petrozni ž.	bobnični ž., manjši skalnični ž.	bubnjišni ž., mali pečinasti ž.
8	n. caroticus int.	not. karotidni ž.	nut. karotidni ž.	unut. karotidni ž.
9	n. caroticus ext.	zun. karotidni ž.	vanj. karotidni ž.	spolj. karotidni ž.
9'	plexus caroticus communis	skupni karotidni pletež	zajednički karotidni pletež	
10	n. jugularis	jugularni ž.	jugularni ž.	jugularni ž.
10'		simpatična spojna vlakna za ustrezne možganske živce		simpatična spojna vlakna za odgovarajuče moždane živce
11	n. pterygoideus	veslarični ž.	krilasti ž.	krilasti ž.
a	a. carotis communis	skupna vratna utripalnica	zajednička karotidna a.	
b	a. carotis int.	not. karotidna a.	nut. karotidna a.	unut. karotidna a.
c	a. carotis ext.	zun. karotidna a.	vanj. karotidna a.	spolj. karotidna a.
d	a. maxillaris	zgornječeljustna a.	čeljusna a.	gornjovilična a.
e	truncus linguofacialis	jezično-obrazno deblo	jezično-lično deblo	
R	epithelium olfactorium	vohalni epitel	njušni epitel	mirisni epitel
Gl. lacrimalis	glandula lacrimalis	solzna žleza	suzna žlijezda	suzna žleza
Iris	iris	šarenica	šarenica	dužica
Ggl. ciliare	ganglion ciliare	ciliarni ganglij	cilijarni ganglij	cilijarni ganglijon
Gll. nasales	glandulae nasales	nosne žleze	nosne žlijezde	nosne žleze
Ggl. pterygopalat	ganglion pterygopalatinum	veslarično-nebni ganglij	krilasto-nepčani ganglij	
Gl. mandibularis	glandula mandibularis	spodnječeljustna žleza	vilična žlijezda	donjovilična žleza
Ggl. linguale	ganglion sublinguale	podjezični ganglij	podjezični ganglij	podjezični ganglijon
Ggl. oticum	ganglion oticum	ušesni ganglij	uščani ganglij	ušni ganglijon
Ggl. cervicale cran.	ganglion cervicale craniale	sprednji vratni ganglij	pr. vratni ganglij	kran. vratni ganglijon
Gl. sublingualis	glandula sublingualis	podjezična žleza	podjezična žlijezda	podjezična žleza
Gl. parotis	glandula parotis	obušesna žleza	zaušna žleza	zaušna žlijezda



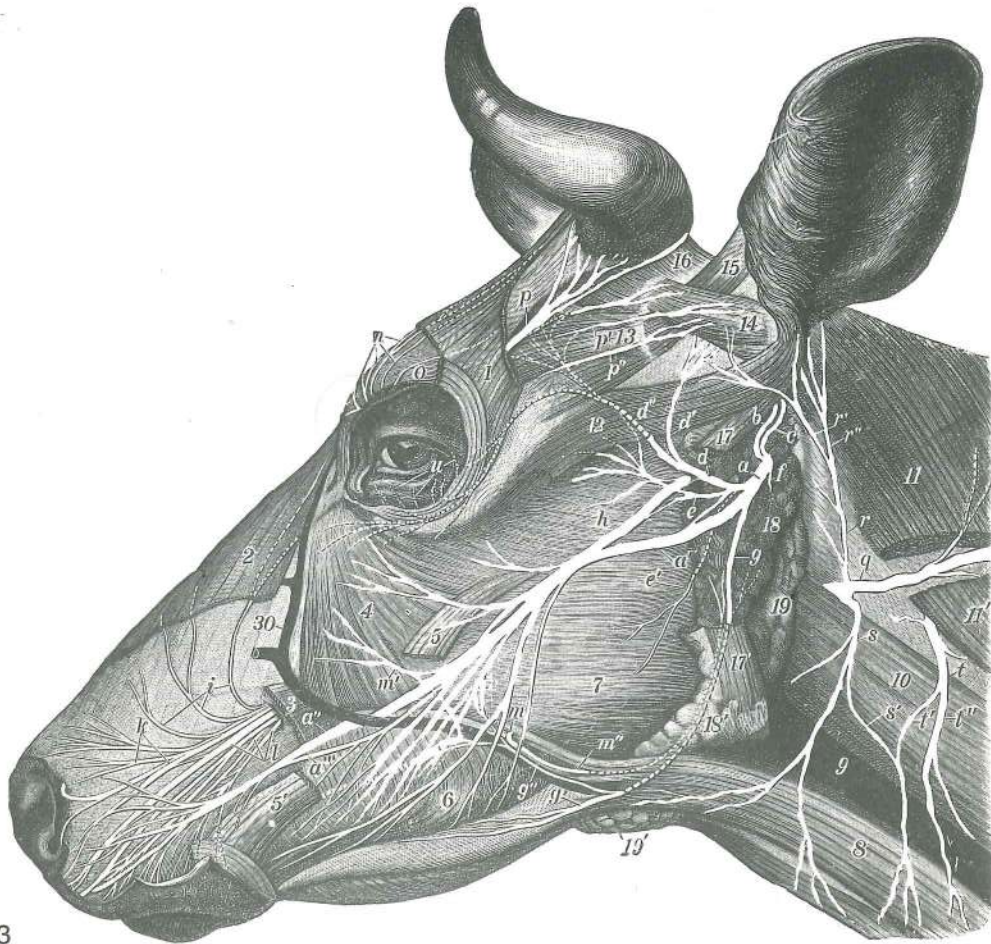
Slika 522: PREDDEL PODUŠJA, ZUNANJE ŽVEKAVKE IN MEDČELJUSTJA (konj) glob. pl., I. str. ZAUŠNO, ŽVAČNO I MEĐUVILIČNO PODRUČJE (konj) dub. sloj, I. str. ZAUŠNI, MASETERIČNI I MEĐUVILIČNI PREDDEL (konj) dub. sloj, I. str.

- a, a **m. styloglossus** klino-jezična m. (velik del izrezan) *stiloglosni m. (veći dio izrezan)*
 stiloglosni m. (veći deo isečen)
- b **m. genioglossus** bradno-jezična m. *bradno-jezični m.* bradno-jezični m.
- c **m. geniopharyngeus** bradno-jezičnična m. *bradno-podjezični m.* geniophoidni m.
- d **m. sternohyoideus et m. omohyoideus** prsnično-jezičnična in plečnično-jezičnična m. *grudnično-jezični mišić i plečno-jezični m.* grudno-jezični i omohoidni m.
- e **m. ceratohyoideus** trikotna jezičnična m. *keratohoidni m.* keratohoidni m.
- f **m. hyothyroideus** jezičnično-ščitna m. *jezično-štitasti m.* hiotiroidni m.
- g **m. thyropharyngeus** ščitno-žrelna m. *štitasto-ždrijelni m.* štitasto-ždrelni m.
- h **m. cricothyroideus** kolobarčno-ščitna m. *prstenasto-štitasti m.* prstenasto-štitasti m.
- i **m. sternothyroideus** prsnično-ščitna m. *grudnično-štitasti m.* grudno-štitasti m.
- k **glandula thyroidea** ščitnica *štitnjača* štitasta žlezda
- m **m. cricopharyngeus** kolobarčno-žrelna m. *prstenasto-ždrijelni m.* prstenasto-ždrelni m.
- n **m. palatinus, m. palatopharyngeus** nebna m., nebno-žrelna m. *nepčani m., nepčano-ždrijelni m.* nepčani m., nepčano-ždrelni m.
- o **m. pterygoideus** veslarica *krilasti m.* krilasti m.
- p **m. tensor veli palatini** nategovavka mehkega neba *napinjač mekog nepca*
 zatezač mekog nepca
- q **m. levator veli palatini** vzdigovavka mehkega neba *podizač mekog nepca*
 podizač mekog nepca
- r **m. temporalis** senčna m. *sljepoočni m.* slepoočni m.
- s **m. longus capitis** dolga m. glave *dugi m. glave* dugi m. glave
- t **m. obliquus capitis caud.** zd. poševna m. glave *strž. kosi m. glave* kaud. kosi m. glave
- u **diverticulum tubae auditivae** izbuhlina ušesne troblje (zračni mehur) *izvratak slušne tube (zračni mjehur)* izbočenje slušne tube (vazdušni mehur)
- v **stylohyoideum** stilohioid (klin) *stilohioid (veliki rog jezične kosti)* stilohioid (velika grana jezične kosti)
- w **keratohyoideum** jezičnični rogec *mali rog jezične kosti* mali rog jezične kosti
- x **thyrohyoideum** jezičnični rog *štitasti rog* štitasti (veliki) rog
- y **lingua, papillae fungiformes** jezik, gobaste bradavice *jezik, gljivaste bradavice*
 jezik, pečurkaste bradavice
- z **arcus glossopalatinus** jezično-nebni lok *jezično-nepčani luk* jezično-nepčani luk
- 1 **n. temporalis supf.** pov. senčni ž. *pov. sljepoočni ž.* pov. slepoočni ž.
- 2 **chorda tympani** bobnična struna *bubnjišna struna* bubnajska struna
- 3 **n. alveolaris mandibularis** spodnječeljustni zobnični ž. *vilični zobnični ž.*
 donjovilični zobnični ž.
- 4, 4 **n. lingualis** jezični ž. (velik kos odrezan) *jezični ž. (veliki dio je odrezan)* jezični ž. (veliki deo je odsečen)
- 5 **n. temporalis prof.** glob. senčni ž. *dub. sljepoočni ž.* dub. slepoočni ž.
- 6 **n. massetericus** žvekavkin ž. *žvačni ž.* maseterični ž.
- 7 **n. trigeminus, n. mandibularis, n. buccalis** trivejni ž., spodnječeljustni ž., lični ž. *trodjelni ž., vilični ž., obrazni ž.* trograni ž., donjovilični ž., obrazni ž.
- 8 **n. palatinus major** večji nebni ž. *veliki nepčani ž.* veliki nepčani ž.
- 9 **n. infraorbitalis** podočni ž. *podočni ž.* podočni ž.
- 10 **n. pterygopalatinus et n. nasalis caud.** veslarično-nebni in zd. nosni ž. *krilasto-nepčani ž. i strž. nosni ž.* krilasto-nepčani i kaud. nosni ž.
- 11 **n. accessorius** zravni ž. *dodatni ž.* akcesorni ž.
- 12 **n. vagus** blodni ž. (vagus) *lutajući ž. (vagus)* ž. lotalica (vagus)
- 13 **n. vagus, ramus pharyngeus** blodni ž., žrelna veja *lutajući ž., ždrijelna grana*
 ž. lotalica, ždrelna grana
- 14 **n. laryngeus cran.** spr. grlni ž. *pr. grkljanski ž.* kran. grkljanski ž.
- 15 **n. vagus et n. sympaticus** blodni in simpatični ž. *lutajući i simpatični ž.*
 ž. lotalica i simpatikusni ž.
- 16 **n. sympaticus, ganglion cervicale cran.** simpatični ž., spr. vratni ganglij
 simpatični ž., pr. vratni ganglij simpatikusni ž., kran. vratni ganglijon
- 17 **n. glossopharyngeus** jezično-žrelni ž. *jezično-ždrijelni ž.* jezično-ždrelni ž.
- 18 **n. glossopharyngeus, ramus pharyngeus** jezično-žrelni ž., žrelna veja *jezično-ždrijelni ž., ždrijelna grana* jezično-ždrelni ž., ždrelna grana
- 19 **n. glossopharyngeus, ramus lingualis** jezično-žrelni ž., jezična veja *jezično-ždrijelni ž., jezična grana* jezično-ždrelni ž., jezična grana

- 20, 20 **n. hypoglossus (n. glossomotorius)** podjezični ž. (gibalni ž. jezika) *podjezični ž.*
(jezikopokretni ž.) podjezični ž.
- 21 **n. laryngeus caud.** zd. grlni ž. *strž. grkljanski ž.* kaud. grkljanski ž.
- 22 **a. carotis communis** skupna vratna utripalnica *zajednička karotidna a.*
zajednička karotidna a.
- 23 **a. parotidea** a. obušesne žlezde *zaušna a.* zaušna a.
- 24 **a. thyroidea cran.** spr. ščitnična a. *pr. a. štitnjače* kran. a. štitaste žlezde
- 24' **a. laryngea cran.** spr. grlna a. *pr. grkljanska a.* kran. grkljanska a.
- 25 **a. occipitalis** zatilna a. *zatiljna a.* potiljna a.
- 26 **a. carotis int.** not. karotida *nut. karotidna a.* unut. karotidna a.
- 27, 32 **a. carotis ext.** zun. karotida *vanj. karotidna a.* spolj. karotidna a.
- 28 **a. linguofacialis** jezično-obrazna a. *jezično-lična a.* jezično-lična a.
- 29 **a. palatina ascendens** navzgomnja nebna a. *uzlazna nepčana a.* ushodna
nepčana a.
- 30 **a. facialis** obrazna a. *lična a.* lična a.
- 31 **a. lingualis** jezična a. *jezična a.* jezična a.
- 32, 27 **a. carotis ext.** zun. karotida *vanj. karotidna a.* spolj. karotidna a.
- 33 **a. alveolaris mandibularis** spodnječeljustna zobnična a. *vilična zubnična a.*
donjovilična zubnična a.
- 34 **a. meningea media** srednja openska a. *srednja a. moždanih opni* srednja
moždanična a.
- 35 **a. temporalis prof.** glob. senčna a. *dub. sljepoočna a.* dub. slepoočna a.
- 36 **a. buccalis** lična a. *obrazna a.* obrazna a.
- 37 **a. infraorbitalis** podočna a. *podočna a.* podočna a.
- 38 **a. malaris** lična a. *jagodična a.* jagodična a.
- 39 **a. facialis** obrazna a. *lična a.* lična a.
- 40 **v. facialis** obrazna v. *lična v.* lična v.
- 41 **ductus parotideus** izvodilo obušesne žlezde *zaušni slinovod* kanal zaušne
slinske žlezde
- 42 **lnn. mandibulares** spodnječeljustne bezgavke *vilični limfni čvorovi* donjovilični
limfni čvorovi
- 43 **lnn. retropharyngei** zažrelne bezgavke *izaždrijelni limfni čvorovi* izaždrelni
limfni čvorovi
- 44 **trachea** sapnik *dušnik* dušnik
- 45 **atlas, ala** nosač, krilo *nosač, krilo* nosač, krilo
- 46 črtkana črta je meja gland. mandibularis *crtkana linija označuje granice gland. mandibularis*
isprekidana linija označava granicu donjovilične slinske žlezde
- 47 **glandula lacrimalis** solzna žleza *suzna žlijezda* suzna žlezda

Slika 523: POVRŠINSKI ŽIVCI NA GLAVI (govedo) *POVRŠINSKI ŽIVCI GLAVE (govedo)* POVRŠINSKI
ŽIVCI GLAVE (goveče)

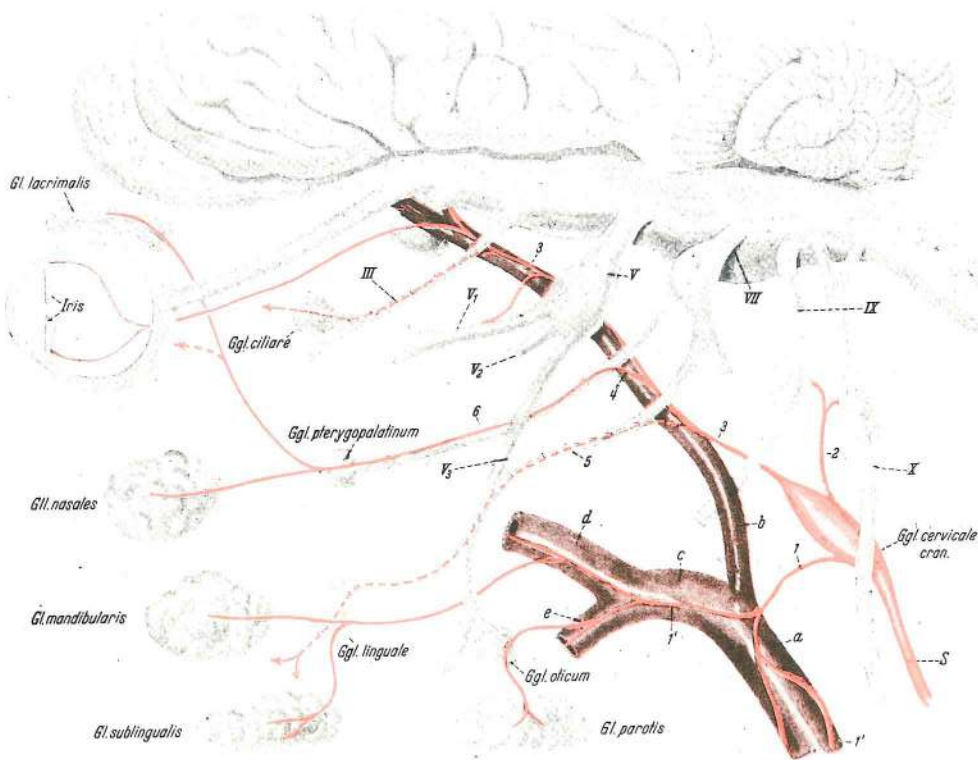
- a **n. facialis** obrazni ž. *lični ž.* lični ž.
- a' **n. facialis, ramus buccalis dors.** obrazni ž., zg. lična veja *lični ž., dorz. obrazna*
grana lični ž., dorz. obrazna grana
- a'' **n. facialis, ramus buccalis dors.** obrazni ž., zg. lična veja, zg. veja *lični ž., dorz.*
obrazna grana, dorz. ogranak lični ž., dorz. obrazna grana, dorz. ogranak
- a''' **n. facialis, ramus buccalis dors.** obrazni ž., zg. lična veja, sp. veja *lični ž., dorz.*
obrazna grana, ventr. ogranak lični ž., dorz. obrazna grana, ventr. ogranak
- b **n. facialis, ramus auricularis int.** obrazni ž., not. uhljeva veja *lični ž., nut. uščana*
grana lični ž., unut. ušna grana
- c **n. auricularis caud.** zd. uhljev ž. *strž. uščani ž.* kaud. ž. ušne školjke
- d **n. auriculopalpebralis** uhljevo-vekin ž. *uščano-vjedni ž.* ž. ušne školjke i
očnog kapka
- d' **n. auriculopalpebralis, ramus auricularis rostr.** uhljevo-vekin ž., spr. uhljeva veja
uščano-vjedni ž., pr. uščana grana ž. ušne školjke i očnog kapka, rostr. ušna grana
- d'' **n. auriculopalpebralis, ramus zygomaticus** uhljevo-vekin ž., ličnična veja
uščano-vjedni ž., jagodična grana ž. ušne školjke i očnog kapka, jagodična grana
- e **plexus parotideus** obušesni pletež *zaušni splet* zaušni splet
- e' **plexus parotideus** obušesni pletež, veja za obrazne kožne m. *zaušni splet, grana*
za lične kožne m. zaušni splet, grana za m. kože lica
- f **n. facialis, ramus digastricus** obrazni ž., veja za dvotrebušno m. *lični ž., grana za*
dvotrebušasti m. lični ž., grana za dvotrebušasti m.
- g, g' **n. facialis, ramus buccalis ventr.** obrazni ž., sp. lična veja *lični ž., ventr. obrazna*
grana lični ž., ventr. obrazna grana



523

- g'' spojna veja med zg. in sp. ličnim ž. spojna grana između dorz. i ventr. obraznog ž.
spojna grana između dorz. i ventr. ličnog ž.
- h **n. auriculotemporalis, ramus communicans c. n. facialis** uhljevo-senčni ž., spojna veja z obraznim ž. uščano-sljepoočni ž., spojna grana sa ličnim ž. ušno-slepoočni ž., spojnica sa ličnim ž.
- i, k, l **n. infraorbitalis** podočni ž. podočni ž. podočni ž.
- m **n. buccalis** lični ž. obrazni ž. obrazni ž.
- m' **n. facialis, ramus buccalis dors.** obrazni ž., zg. lična veja lični ž., gor. obrazna grana lični ž., dorz. obrazna grana
- m'' **n. buccalis, ramus parotidus** lični ž., obušesna veja obrazni ž., zaušna grana obrazni ž., grana za zaušnu žlezdu
- n **n. infratrochlearis** podškripčev ž. infratrochlearni ž. infratrochlearni ž.
- o **n. frontalis** čelni ž. čeonni ž. čeonni ž.
- p, p', p'' **n. lacrimalis** solzni ž., končne veje suzni ž., završne grane suzni ž., završne grane
- q **n. accessorius** zravnji ž. dodatni ž. akcesorni ž.
- r, r', r'' **n. auricularis magnus** veliki uhljev ž., veje veliki uščani ž., grane veliki ušni ž., grane
- s, s' **n. cervicalis II, n. transversus colli** drugi (2.) vratni ž., vratni prečni ž., spojna veja s t' drugi (2.) vratni ž., poprečni vratni ž., spojna grana s t' drugi (2.) vratni ž., poprečni vratni ž., veza sa t'
- t, t', t'' **n. cervicalis III** tretji (3.) vratni ž., veje treči (3.) vratni ž., grane treči (3.) vratni ž., grane
- u **n. zygomaticus** ličnični ž. jagodični ž. jagodični ž.
- 1 **m. frontalis** čelna m. čeonni m. čeonni m.
- 2 **m. levator nasolabialis** nosno-ustnična vzdigovavka (odrezana) nosno-usneni podizač (odrezan) nosno-usneni podizač (odsečen)
- 3 **m. levator labii superioris, m. caninus et m. depressor labii superioris** vzdigovavka zg. ustnice, čeljustno-nosna m. in povešavka zg. ustnice (odrezane) gornjousneni podizač, čeljustno-nosni m. i spuštač gor. usne (odrezani) podizač gor. usne, gornjovilično-nosni m. i spuštač gor. usne (odsečeni)
- 4 **m. malaris** lična m. jagodično-lični m. jagodično-lični m.

- 5, 5' **m. zygomaticus** ličnična m. jagodično-usneni m. jagodično-usneni m.
 6 **m. buccinator** trobivka obrazni m. obrazni m.
 7 **m. masseter** zun. žvečavka žvačni m. spolj. žvakač
 8 **m. sternomandibularis** prsnično-spodnječeljustnična m. grudnično-vilični m. grudno-donjovilični m.
 9 **v. jugularis ext.** zun. vratna v. vanjska vratna v. spoljašnja vratna v.
 10 **m. cleidomastoideus** ključnično-bradavičnikova m. ključnjačno-bradavičasti m. ključnjačno-mastoidni m.
 11, 11' **m. cleidooccipitalis** ključnično-zatilnična m. ključnjačno-zatiljni m. ključnjačno-potiljni m.
 12 **m. zygomaticoauricularis** ličnično-uhljeva m. jagodično-ušćani m. jagodično-ušni m.
 13 **m. frontoscutularis** čelnična nategovavka ščitka čeono-štitasti ušćani m. čeono-štitasti m. ušne školjke
 14 **m. scutuloauricularis supf. dors.** zg. pov. potegovavka uhlja navznoter pov. dorz. štitasto-ušćani m. dorz. pov. štitasto-ušni m.
 15 **m. scutuloauricularis supf. accessorius** dodatna pov. potegovavka uhlja navznoter pov. dodatni štitasto-ušćani m. akcesorni pov. štitasto-ušni m.
 16 **m. cervicocutularis** vratna nategovavka uhlja vratno-štitasti ušćani m. vratno-štitasti m. ušne školjke
 17, 17' **m. parotidoauricularis** povešavka uhlja zaušno-ušćani m. zaušno-ušni m.
 18, 18' **glandula parotis** obušesna žleza (ostanki) zaušna slinovnica (ostaci) zaušna slinska žleza (ostaci)
 19, 19' **glandula mandibularis** spodnječeljustna žleza vilična slinovnica donjovilična slinska žleza
 30 **v. facialis** obrazna v. lična v. lična v.



524

Slika 524: SIMPATIČNI ŽIVČNI SISTEM, GLAVNI DEL (shema) SIMPATIČNI ŽIVČANI SUSTAV, GLAVIN DIO (shema) SIMPATIKUSNI ŽIVČANI SISTEM, GLAVENI DEO (šema)

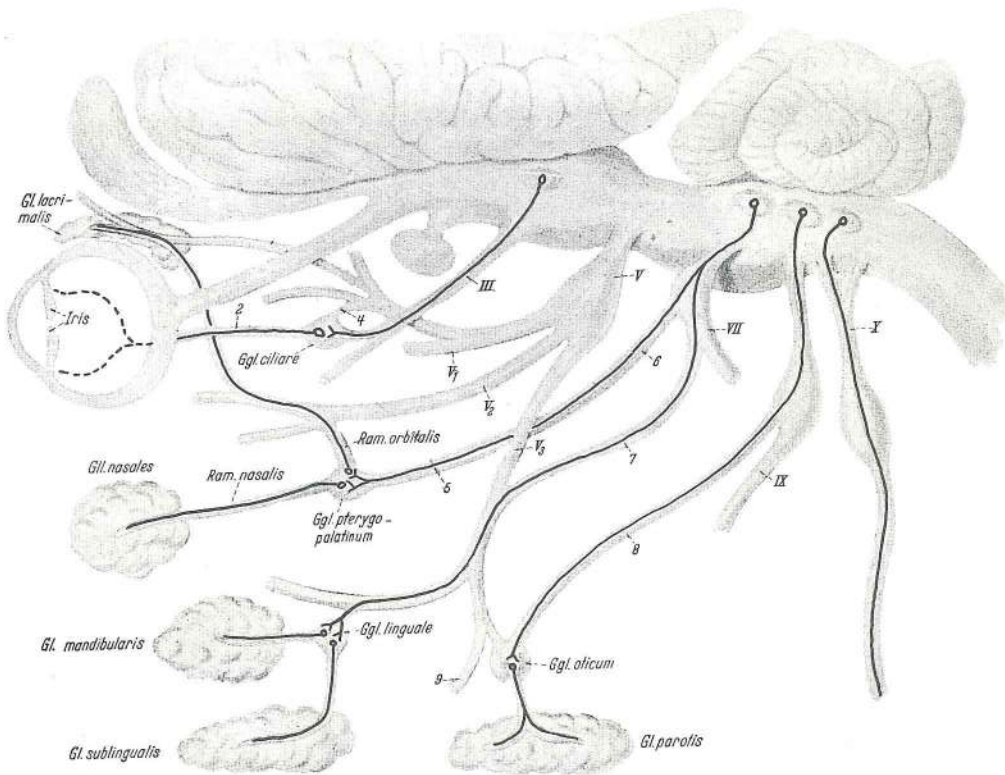
- III **n. oculomotorius (n. oculorotatorius)** gibalni ž. zrkla (sukalni ž. zrkla) okopokretni ž. (okookretni ž.) okolomotorni ž.
 V **n. trigeminus, ganglion trigeminale s. semilunare** trivejni ž., trivejnikov ali polmesečasti ganglij trodjelni ž., trodjelni ili polumesečasti ganglij trograni ž., trograni ili polumesečasti ganglijon
 V₁ **n. ophthalmicus** očesni ž. očni ž. očni ž.
 V₂ **n. maxillaris** zgornječeljustni ž. čeljusni ž. gornjovilični ž.
 V₃ **n. mandibularis** spodnječeljustni ž. vilični ž. donjovilični ž.

VII	n. Intermediofacialis, ganglion geniculi	vmesno-obrazni ž., kolenski ganglij		
	<i>lični ž., koljenasti ganglij</i>	lični ž., kolenasti ganglijon		
IX	n. glossopharyngeus, ganglion distale s. petrosum	jezično-žrelni ž., sp. ali skalnični ganglij	<i>jezično-žrelni ž., dist. ili pečinasti ganglij</i>	jezično-žrelni ž., dist. ili petrozni ganglijon
X	n. vagus, ganglion proximale s. jugulare	blodni ž., zg. ali jugularni ganglij	<i>lutajuči ž., proks. ili jugularni ganglij</i>	ž. lotalica, proks. ili jugularni ganglijon
1	n. caroticus ext.	zun. karotidni ž.	<i>vanj. karotidni ž.</i>	spolj. karotidni ž.
1', 1'	plexus caroticus ext. et plexus caroticus communis	zun. karotidni pletež in skupni karotidni pletež	<i>vanj. karotidni pletež i zajednički karotidni pletež</i>	spolj. karotidni splet i zajednički karotidni splet
2	n. jugularis	jugularni ž.	<i>jugularni ž.</i>	jugularni ž.
3, 3	n. caroticus int.	not. karotidni ž.	<i>nut. karotidni ž.</i>	unut. karotidni ž.
4	n. petrosus prof.	glob. skalnični ž.	<i>dub. pečinasti ž.</i>	dub. petrozni ž.
5	chorda tympani	bobnična struna	<i>bubnjišna struna</i>	bubanjaska struna
6	n. canalis pterygoidei	ž. krilatkinoga kanala (Vidijev ž.)	<i>ž. krilastog kanala (Vidijev ž.)</i>	ž. krilastog kanala (Vidijev ž.)
a	a. carotis communis	skupna vratna utripalnica	<i>zajednička karotidna a.</i>	zajednična karotidna a.
b	a. carotis int.	not. karotidna a.	<i>nut. karotidna a.</i>	unut. karotidna a.
c	a. carotis ext.	zun. karotidna a.	<i>vanj. karotidna a.</i>	spolj. karotidna a.
d	a. maxillaris	zgornječeljustna a.	<i>čeljusna a.</i>	gornjovilična a.
e	truncus linguofacialis	jezično-obrazno deblo	<i>jezično-lično deblo</i>	jezično-lično stablo
Gl. lacrimalis	glandula lacrimalis	solzna žleza	<i>suzna žlijezda</i>	suzna žleza
Iris	iris	šarenica	<i>šarenica</i>	dužica
Ggl. ciliare	ganglion ciliare	ciliarni ganglij	<i>cilijarni ganglij</i>	cilijarni ganglijon
Gll. nasales	glandulae nasales	nosne žleze	<i>nosne žlijezde</i>	nosne žlezde
Ggl. pterygopalatinum	ganglion pterygopalatinum	veslarično-nebni ganglij	<i>krilasto-nepčani ganglij</i>	krilasto-nepčani ganglijon
Gl. mandibularis	glandula mandibularis	spodnječeljustna žleza	<i>vilična žlijezda</i>	donjovilična žleza
Ggl. linguale	ganglion sublinguale	podjezični ganglij	<i>podjezični ganglij</i>	podjezični ganglijon
Ggl. oticum	ganglion oticum	ušesni ganglij	<i>uščani ganglij</i>	ušni ganglijon
Ggl. cervicale cran.	ganglion cervicale craniale	sprednji vratni ganglij	<i>pr. vratni ganglij</i>	kran. vratni ganglijon
Gl. sublingualis	glandula sublingualis	podjezična žleza	<i>podjezična žlijezda</i>	podjezična žleza
Gl. parotis	glandula parotis	obušesna žleza	<i>zaušna žlijezda</i>	zaušna žleza

Slika 525: PARASIMPATIČNI ŽIVČNI SISTEM, GLAVNI DEL (shema) PARASIMPATIČNI ŽIVČANI SUSTAV, GLAVIN DIO (shema) PARASIMPATIKUSNI ŽIVČANI SISTEM, GLAVENI DEO (šema)

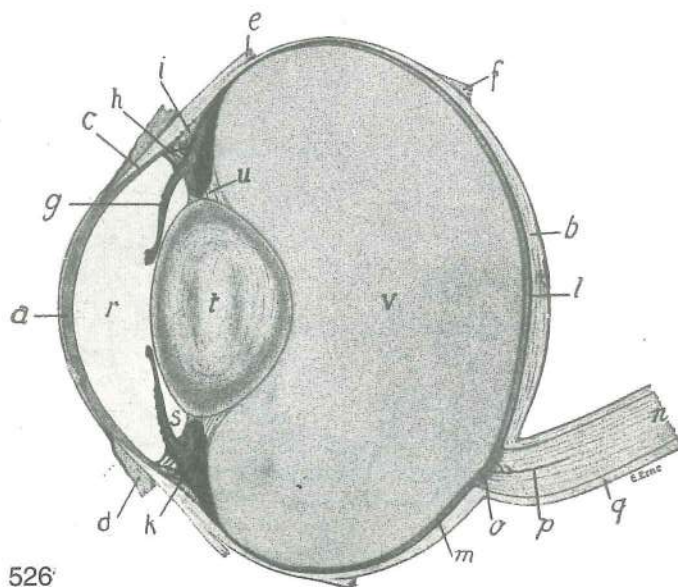
Dopolnilo legende je isto kot na sl. 524. Dupona legende je ista kao na sl. 524. Dopuna legende je ista kao na sl. 524.

III	n. oculomotorius (n. oculorotatorius)	gibalni ž. zrkla (sukalni ž. zrkla)	<i>okopokretni ž. (okookretni ž.)</i>	okulomotorni ž.
V	n. trigeminus, ganglion trigeminale s. semilunare	trivejni ž., trivejnikov ali polmesečasti ganglij	<i>trodjelni ž., trodjelni ili polumjesečasti ganglij</i>	trograni ž., ganglijon trogranog ž. ili polumesečasti ganglijon
V ₁	n. ophthalmicus	očesni ž.	<i>očni ž.</i>	očni ž.
V ₂	n. maxillaris	zgornječeljustni ž.	<i>čeljusni ž.</i>	gornjovilični ž.
V ₃	n. mandibularis	spodnječeljustni ž.	<i>vilični ž.</i>	donjovilični ž.
VII	n. intermediofacialis, ganglion geniculi	vmesno-obrazni ž., kolenski ganglij	<i>lični ž., koljenasti ganglij</i>	lični ž., kolenasti ganglijon
IX	n. glossopharyngeus, ganglion distale s. petrosum	jezično-žrelni ž., sp. ali skalnični ganglij	<i>jezično-žrelni ž., dist. ili pečinasti ganglij</i>	jezično-žrelni ž., dist. ili petrozni ganglijon
X	n. vagus, ganglion proximale s. jugulare	blodni ž., zg. ali jugularni ganglij	<i>lutajuči ž., proks. ili jugularni ganglij</i>	ž. lotalica, proks. ili jugularni ganglijon
1	n. lacrimalis	solzni ž.	<i>suzni ž.</i>	suzni ž.
2	nn. ciliares breves	kratki ciliarni živci	<i>kratki cilijarni živci</i>	kratki cilijarni živci



525

- 3 **nn. ciliares longi** dolgi ciliarni živci *dugi cilijarni živci* dugi cilijarni živci
 4 **ganglion ciliare, radix sensibilis** cilijarni ganglij, senzibilna korenina *cilijarni ganglij, senzibilni korjen* cilijarni ganglijon, senzibilni koren
 5 **n. canalis pterygoidei** ž. krilatkinega kanala (Vidijev ž.) *ž. krilastog kanala (Vidijev ž.)* ž. krilastog kanala (Vidijev ž.)
 6 **n. petrosus major** večji skalnični ž. *veliki pečinasti ž.* veliki petrozni ž.
 7 **chorda tympani** bobnjična struna *bubnjišna struna* bubnjska struna
 8 **n. tympanicus, n. petrosus minor** bobnični ž., manjši skalnični ž. *bubnjišni ž., mali pečinasti ž.* bubnjski ž., mali petrozni ž.
 9 **n. pterygoideus** veslarični ž. *krilasti ž.* krilasti ž.

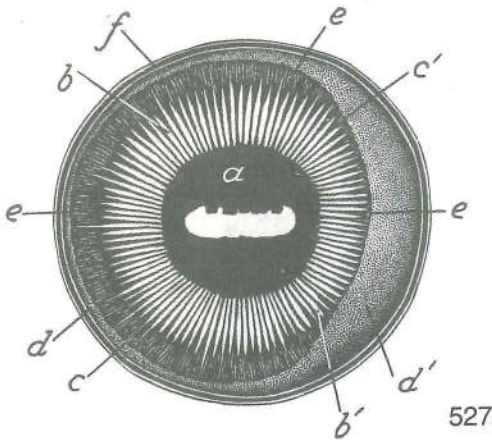


Slika 526: DESNO ZRKLO (konj) navpični središnji rez DESNO OKO (konj) vertikalni uzdužni presjek DESNA OČNA JABUČICA (konj) okomiti središnji presjek

- a **cornea** roženica rožnica rožnjača
 b **sclera** beločnica bjeloočnica beonjača
 c meja med roženico in beločnico granica između rožnice i bjeloočnice granica između rožnjače i beonjače
 d **conjunctiva bulbi** zrklova veznica spojnica očne jabučice vežnjača očne jabučice
 e **m. rectus dors.** zg. prema m. dorz. ravni m. dorz. prav m.
 f **m. retractor bulbi** potegovavka zrkla nazaj, konec potezač očne jabučice natrag, završetak zatezač očne jabučice nazad, završetak
 g **iris, granula iridis** šarenica, šarenična zrnca šarenica, šarenična zrnca dužica, dužična zrnca
 h **angulus iridocornealis, lig. pectinatum anguli iridocornealis** šarenično-roženični kot, češljasta vez šarenično-roženičnega kota šarenično-rožnični kut, češljasta sveza šarenično-rožničnog kuta šarenično-rožnjačni ugao, češljasti lig. šarenično-rožnjačnog ugla
 i **anulus sclerae, plexus venosus sclerae** obroček beločnice, venski pletež beločnice (na prerezu) prsten bjeloočnice, venski pletež bjeloočnice (na presjeku) prsten beonjače, venski splet beonjače (na preseku)
 k **corpus ciliare** žarkovnik cilijarno tijelo cilijarno telo
 l **chorioidea** žilnica žilnica sudovnjača
 m **retina** mrežnica mrežnica mrežnjača
 n **n. opticus** vidni ž. vidni ž. vidni ž.
 o **discus n. optici** ploščica vidnega ž. ploščica vidnog ž. ploščica vidnog ž.
 p a. vidnega ž. a. vidnog ž. a. vidnog ž.
 q ovojnice vidnega ž. ovojnice vidnog ž. ovojnice vidnog ž.
 r **camera anterior bulbi** zrklov spr. prekat pr. očna komora pr. očna komora
 s **camera posterior bulbi** zrklov zd. prekat strž. očna komora zadnja očna komora
 t **lens** leća leća sočivo
 u **apparatus suspensorius lentis** obešalni aparat leće ovjesni uređaj leće suspenzorni aparat sočiva
 v **corpus vitreum** zrklovina (steklovina) staklovina staklasto telo

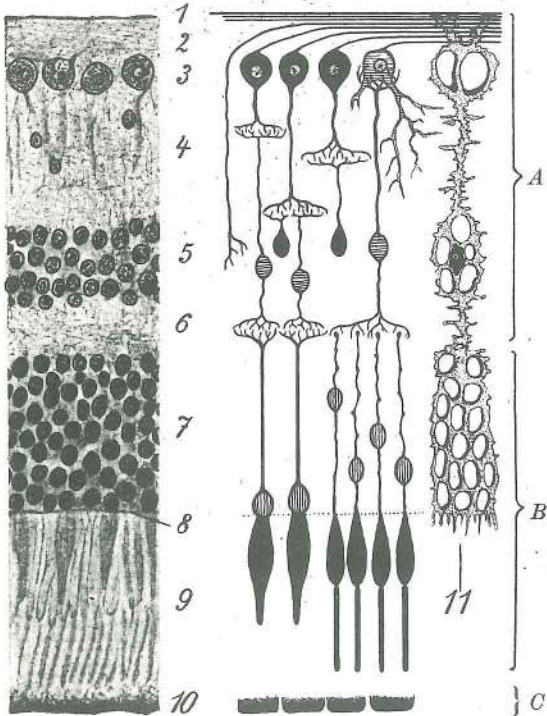
Slika 527: LEVO ZRKLO, SPREDNJA POLOVICA (konj) LIJEVA OČNA JABUČICA, PREDNJA POLOVICA (konj) LEVA OČNA JABUČICA, PREDNJA POLOVINA (konj)

- Gledano od zadaj Gledano odostraga Gledano od pozadi
 a **iris, pupilla, granula iridis** šarenica, zenica (punchica), šarenična zrnca šarenica, zjenica, šarenična zrnca dužica, zenica, dužična zrnca
 b, b' **processus ciliares, corona ciliaris** žarkovnikovi podaljški, žarkovnikova krona cilijarni izdanci, cilijarni vijenac cilijarni izdanci, cilijarna kruna



- c, c' **orbiculus ciliaris** žarkovnikov krožec *cilijarni krug*
cilijarni krug
- d, d' **pars optica retinae** vidni del mrežnice *vidni dio*
mrežnice vidni deo mrežnjače
- e **ora serrata** nazobčani rob *nazubljeni rub*
nazubljeni rub
- f zrklove opne, prerezane na ekvatorju *očne ovojnice,*
prerezane na ekvatoru očne ovojnice, presečene na ekvatoru

Slika 528: REZ SKOZ MREŽNICO (levo) IN SHEMA NEPOSREDNEGA PREVODENJA DRAŽLJAJEV (desno) PRESJEK KROZ MREŽNICO (lijevo) I SHEMA NEPOSREDNOG PROVOĐENJA PODRAŽAJA (desno) PRESEK KROZ MREŽNJAČU (levo) I ŠEMA NEPOSREDNOG SPROVOĐENJA NADRAŽAJA (desno)

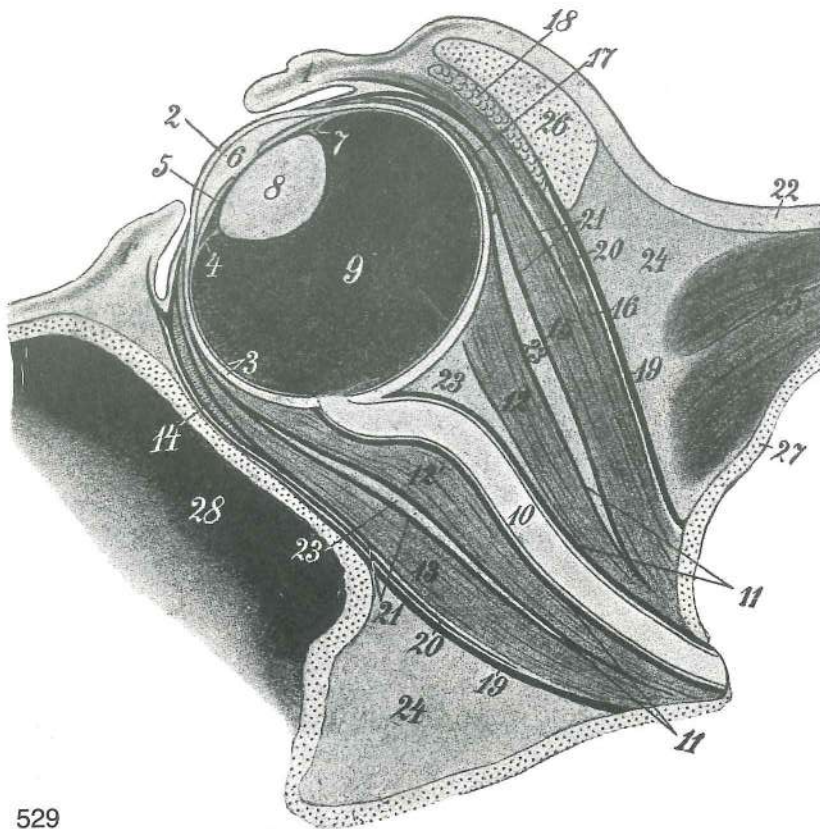


- A možganska plast *mozgovni sloj* moždani sloj
- B nevroepitelna plast (A+B not. lamela) *neuroepitelni sloj (A+B not. lamela)*
- C pigmentno-epitelna plast (zun. lamela) *pigmentno-epitelni sloj (vanj. lamela)*
- 1 not. mejna plast *nut. granični sloj* unut. granični sloj
- 2 plast živčnih vlaken *sloj živčanih vlakana*
- 3 plast ganglijskih celic *sloj ganglijskih stanica*
- 4 not. pletežasta plast *nut. mrežasti sloj* unut. pleksusni sloj
- 5 not. zrnata plast *nut. zrnati sloj* unut. zrnasti sloj
- 6 zun. pletežasta plast *vanj. mrežasti sloj*
- 7 spolj. pleksusni sloj
- 8 zun. zrnata plast *vanj. zrnati sloj* spolj. zrnasti sloj
- 9 zun. mejna plast *vanj. granični sloj* spolj. granični sloj
- 10 plast paličic in čepkov *sloj štapića i čunjića*
- 11 sloj štapića i čepića
- 10 pigmentni epitel *pigmentni epitel* pigmentni epitel
- 11 oporne celice, glia celice *potporne stanice, glija stanice* potporne celije, glija celije

528

Slika 529: REZ SKOZ OČESNI PREDEL (konj) sagitalni prerez PRESJEK KROZ OČNO PODRUČJE (konj) sagitalni presjek REZ KROZ OČNI PREDEO (konj) sagitalni presek

- 1 **palpebra superior** zg. veka *gor. vjeđa* gor. kapak
- 1' **palpebra inferior** sp. veka *do. vjeđa* donji kapak
- 2 **cornea** roženica *rožnica* rožnjača
- 3 **sclera, chorioidea** beločnica, žilnica *bjeloočnica, žilnica* beonjača, sudovnjača
- 4 **corpus cillare** žarkovnik *cilijarno tijelo* cilijarno telo
- 5 **iris** šarenica *šarenica* dužica
- 6 **camera anterior bulbi** zrklov spr. prekat *pr. očna komora* pr. očna komora
- 7 **camera posterior bulbi** zrklov zd. prekat *strž. očna komora* zd. očna komora
- 8 **lens** leča *leča* sočivo
- 9 **corpus vitreum** steklovina (zrklovina) *staklovina* staklasto telo

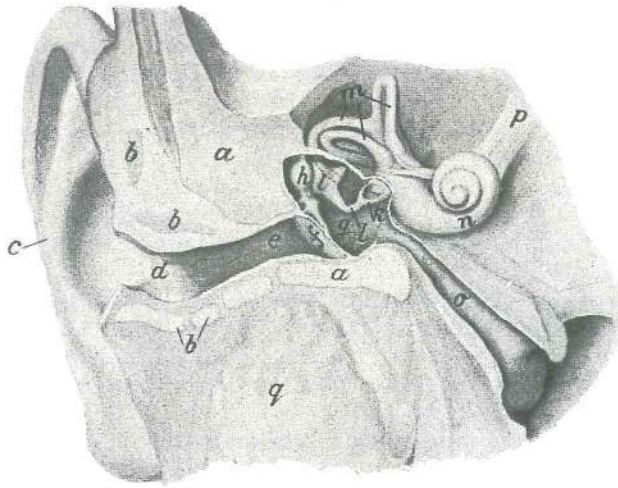


529

10	n. opticus	vidni ž.	vidni ž.	vidni ž.	
11, 11	fascia bulbi	zrklova fascija	fascija očne jabučice	fascija očne jabučice	
12, 12'	m. retractor bulbi	potegovavka zrkla nazaj	potezač očne jabučice nazaj		
13	m. rectus ventr.	sp. prema m.	ventr. ravni m.	ventr. prav m.	
14	m. obliquus ventr.	sp. poševna m.	ventr. kosi m.	ventr. kosi m.	
15	m. rectus dors.	zg. prema m.	dorz. ravni m.	dorz. prav m.	
16	m. levator palpebrae superioris	vzdigovavka zg. veke	gornjovjedni podizač		
		podizač gor. kapka			
17	m. obliquus dors.	zg. poševna m.	dorz. kosi m.	dorz. kosi m.	
18	glandula lacrimalis	solzna žleza	suzna žlijezda	suzna žlezda	
19, 19	periorbita	periorbita	poočnica	periorbita	
20, 20	fascia orbitalis supf.	pov. očnična fascija	pov. očnična fascija	pov. fascija očne duplje	
21, 21	fascia orbitalis prof.	glob. očnična fascija	dub. očnična fascija	dub. fascija očne duplje	
22	koža	koža	koža		
23	corpus adiposum intraperiorbitale	znotrajpoočnično masno polnilo	nut. masni jastučić poočnice		
24	corpus adiposum extraperiorbitale	zunajpoočnično masno polnilo	vanj. masni jastučić poočnice		
25	m. temporalis	senčna m.	sljepoočni m.	slepoočni m.	
26	proc. zygomaticus ossis frontalis	lični pod. čelnice	jagodični izd. čeone kosti		
27	paries cavi cranii	stena lobanjske votline	stijanka lobanjske šupljine	zid lobanjske duplje	
28	sinus maxillaris	zgornječeljustna votlina	čeljusni sinus	gornjovilični sinus	

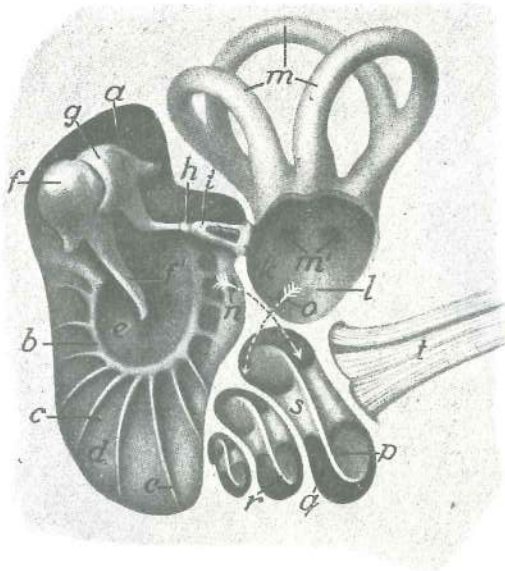
Slika 530: REZ SKOZ DESNO UHO (čovjek) polshem. PRESJEK KROZ DESNO UHO (čovjek) polushem. REZ KROZ DESNO UVO (čovjek) polušem.

- | | | | | |
|---|--|--------------------------|---------------------------|-------------------------------|
| a | os temporalis | senčnica | sljepoočna kost | slepoočna kost |
| b | cartilago auriculae | uhljev hrustanec | hrskavica uške | rskavica ušne školjke |
| c | auricula | uhelj | uška | ušna školjka |
| d | meatus acusticus ext. cartilagineus | hrustančni zun. sluhovod | hrskavični vanj. zvukovod | rskavični spolj. slušni kanal |



530

- e **meatus acusticus ext. osseus** koščeni zun. sluhovod koštani vanj. zvukovod
koštani spolj. slušni kanal
- f **membrana tympani** bobnič bubnjić bubna opna
- g **cavum tympani** bobnična votlina bubnjište bubanjska šupljina
- h **malleus** kladivce čekić čekić
- i **incus** nakovalce nakovanj nakovanj
- k **stapes** stremence stremen uzengija
- l **proc. lenticularis** lečasti pod. lečasti izd. sočivasti izd.
- m **canales semicirculares** polkrožni kanali polukružni kanali polukružni kanali
- n **cochlea** polž pužnica puž
- o **tuba auditiva (Eustachii) s. tuba pharyngotympanica** ušesna troblja ali
žrelno-bobnična troblja slušna tuba ili ždrijelno-bubnjišna tuba slušna tuba ili
ždrelno-bubanjjska tuba
- p **n. vestibulocochlearis (n. statoauditorius)** preddvorno-polžev ž. (ravnotežno-
slušni ž.) vestibulo-kohlearni ž. (ravnotežno-slušni ž.) vestibulo-kohlearni ž.
(ravnotežno-slušni ž.)
- q **glandula parotis** obušesna žleza zaušna žljezda zaušna žlezda

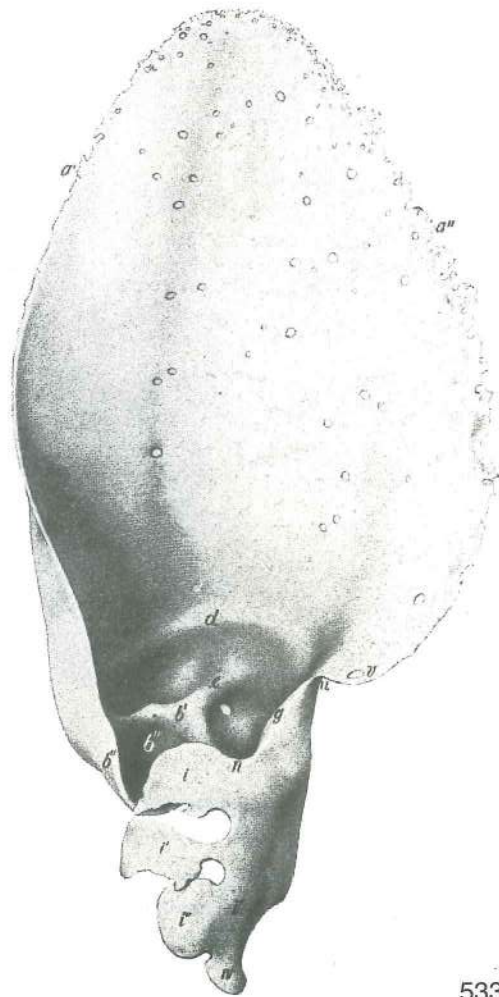
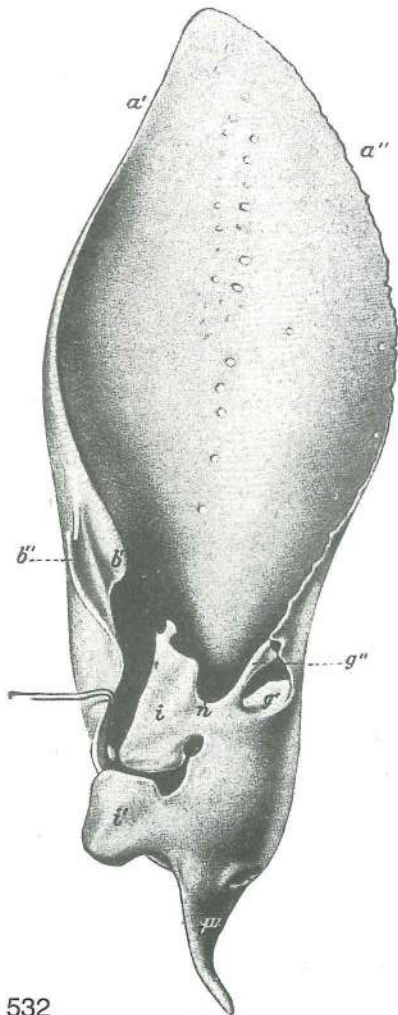


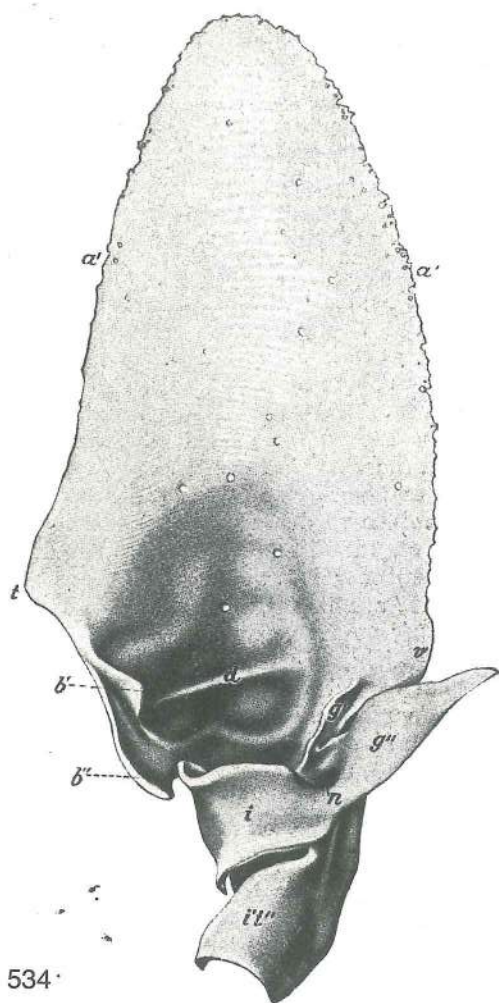
531

Slika 531: BOBNIČNA VOTLINA IN NOTRANJE UHO (konj) polshem. BUBNJIŠNA ŠUPLJINA I NUTARNJE UHO (konj) polushem. BUBANJSKA ŠUPLJINA I UNUTRAŠNJE UHO (konj) polushem.

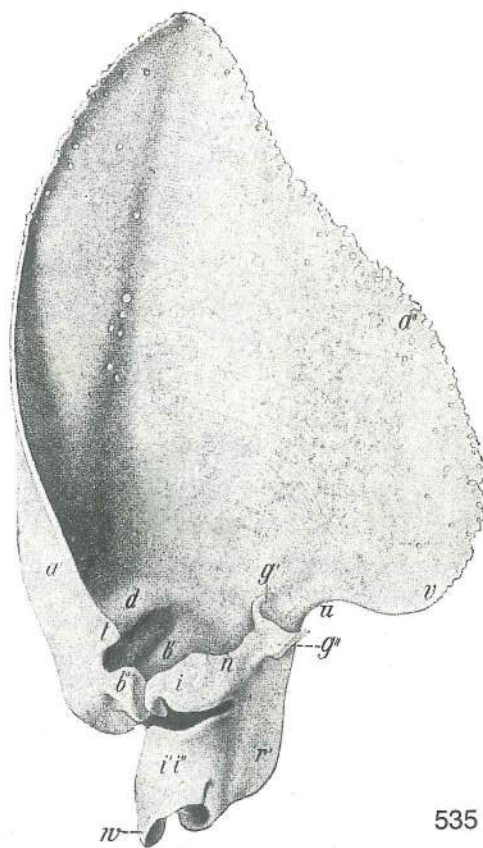
- a **cavum tympani** bobnična votlina bubnjišna šupljina bubanjska šupljina
- b **anulus tympanicus** bobnični obroček bubnjični prsten bubanjski prsten
- c radialno razporejeni koščeni listki radialno raspoređeni koštani listići radijalno
rasporedjeni koštani listići
- d **cellulae tympani** bobnične celice bubnjišne čelije bubanjske celice

- e **membrana tympani** bobnič *bubnjić* bubna opna
 f **caput mallei** glavica kladivca *glavica čekića* glavica čekića
 f' **manubrium mallei** držaj kladivca *držak čekića* drška čekića
 g **incus** nakovalce *nakovanj* nakovanj
 h **os lenticulare** lečasta koščica *lečasta koščica* sočivasta koščica
 i **stapes** stremence *stremen* uzengija
 k **basis stapedis** ploščica stremenca *baza stremena* baza uzengije
 l **vestibulum** predvor *predvorje* predvorje (trem)
 m **canales semicirculares ossei** koščeni polkrožni kanali *koštani polukružni kanali*
 koštani polukružni kanali
 m' odprtine koščenih polkrožnih kanalov v predvor *otvori koštanih polukružnih kanala*
 u predvorje *otvori koštanih polukružnih kanala u predvorje*
 n **fenestra cochleae s. rotunda** polževo ali okroglo okence, puščica vodi v bobnični
 hodnik, *pužni ili okrugli otvor, strelica vodi u bubnjični prolaz* pužni ili
 okrugli otvor, strelica vodi u bubni hodnik
 o spoj med predvorom in preddornim hodnikom puža *spoj između predvorja i*
preddornog prolaza pužnice spoj između predvorja i tremnog hodnika puža
 p **scala tympani** bobnični hodnik *bubnjišni prolaz* bubanjski hodnik puža
 q **scala vestibuli** preddorni hodnik *predvorni prolaz* tremni hodnik puža
 r **lamina spiralis ossea** koščena zavojita ploščica *koštna spiralna ploča* koštana
 spiralna ploča
 s **modiolus** tulec (vreteno) *osovina pužnice* osovina puža
 t **n. vestibulocochlearis s. statoauditorius** preddorno-polžev ž. ali ravnotežno-slušni
 ž. *vestibulo-kohlearni ž. ili ravnotežno-slušni ž.* vestibulo-kohlearni ž. ili
 ravnotežno-slušni ž.





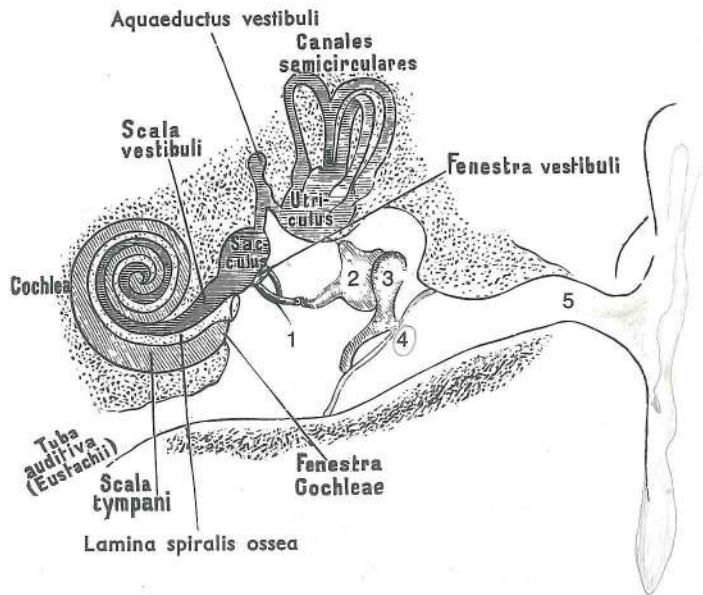
534



535

Slika 532, 533, 534, 535: HRUSTANEC LEVEGA UHLJA (konj, govedo, pes, prašič) HRSKAVICA LIJEVE
UŠKE (konj, govedo, pas, svinja) RSKAVICA LEVE UŠNE ŠKOLJKE (konj, goveče, pas, svinja)

a'	margo cran.	spr. rob	pr. rub	pr. rub	
a''	margo caud.	zd. rob	strž. rub	zadnji rub	
b'	crus med. helcis	sred. krak uhljevega zavoja	med. krak zavoja uške	med. krak zavoja ušne školjke	med.
b''	crus lat. helcis	str. krak uhljevega zavoja	lat. krak zavoja uške	lat. krak zavoja ušne školjke	lat. krak zavoja ušne školjke
d	anthelex	uhljev predzavoj	predzavoj uške	predzavoj ušne školjke	
e		podaljsek med. kraka uhljevega zavoja	nastavak med. kraka zavoja uške	nastavak med. kraka zavoja ušne školjke	nastavak med.
g	antitragus	antitragus	antitragus	antitragus	
g'	antitragus, ramus med.	antitragus, sred. veja	antitragus, med. grana	antitragus, med. grana	
g''	antitragus, ramus lat.	antitragus, str. veja	antitragus, lat. grana	antitragus, lat. grana	antitragus, lat. grana
i	tragus	kozal	tragus	tragus	
i', i''		polobročasti hrustanec	poluprstenasta hrskavica	polukružna rskavica	
n	incisura intertragica	medtragusna zareza	međutragusna usjeklina	međutragusna usjeklina	
p	spina helcis	trn uhljevega zavoja	greben zavoja uške	greben zavoja ušne školjke	
r'	eminentia conchae	vzvišina uhljeve školjke	uzvisina ušne školjke	uzvisina ušne školjke	
t	crus helcis dist.	sp. krak uhljevega zavoja	dist. krak zavoja uške	dist. krak zavoja ušne školjke	
u	incisura antitragohelicina	antitragusno-helicinska zareza	antitrago-helična usjeklina	antitrago-helična usjeklina	
v	cauda helcis	rep uhljevega zavoja	rep zavoja uške	rep zavoja ušne školjke	
w		pod., podoben pisalu	izd. sličan pisaljci	izd. sličan pisaljci	



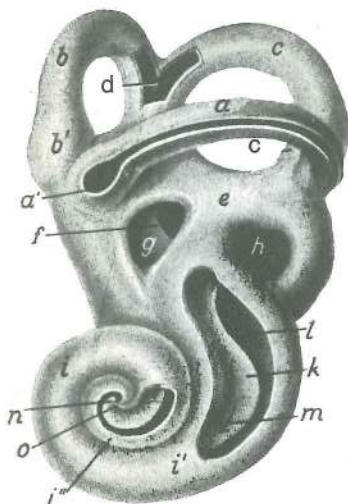
536

Slika 536: ZUNANJE, SREDNJE IN NOTRANJE UHO (shema) VANJSKO, SREDNJE I NUTARNJE UHO (shema) SPOLJAŠNJE, SREDNJE I UNUTRAŠNJE UHO (šema)

aquaeductus vestibuli	preddvorni vodovod	predvorni kanal	predvorni vodovod (kanal)
canales semicirculares	polkrožni kanali	polukružni kanali	polukružni kanali
scala vestibuli	preddvorni hodnik	predvorni prolaz	tremni hodnik
fenestra vestibuli	preddvorno okence	otvor predvorja	tremni otvor
utriculus	mešiček	mjhurič	mešinica
sacculus	vrečica	vrečica	kesica
cochlea	polž	pužnica	puž
tuba auditiva	ušesna troblja	slušna tuba	slušna tuba
scala tympani	bobnični hodnik	bubnjišni prolaz	bubanjški hodnik
fenestra cochleae	polževo okence	otvor pužnice	pužni otvor
lamina spiralis ossea	koščena zavojita ploščica	koštana spiralna ploča	koštana spiralna ploča

1	stapes	stremence	stremen	uzengija
2	incus	nakovalce	nakovanj	nakovanj
3	malleus	kladivce	čekič	čekič
4	membrana tympani	bobnič	bubnjič	bubna opna
5	meatus acusticus ext.		zun. sluhovod	vanj. zvukovod

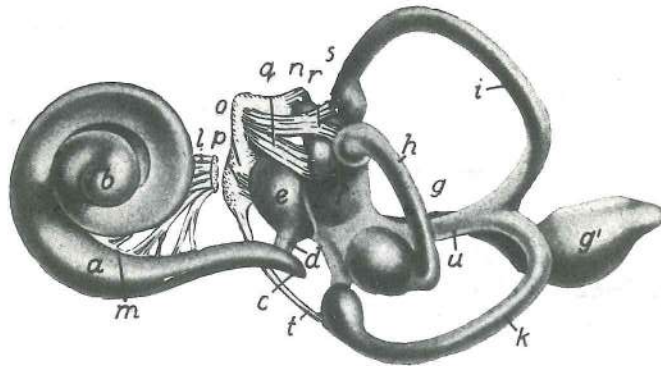
Slika 537: LEVI KOŠČENI BLODNJAK (ovca) latero-ventr. str. LIJEVI KOŠTANI LABIRINT (ovca) latero-ventr. str. LEVI KOŠTANI LABIRINT (ovca) latero-ventr. str.



537

a	canalis semicircularis lat.	str. polkrožni kanal	lat. polukružni kanal	lat. polukružni kanal
b	canalis semicircularis ant.	spr. polkrožni kanal	pr. polukružni kanal	pr. polukružni kanal
c	canalis semicircularis post.	zd. polkrožni kanal	strž. polukružni kanal	zd. polukružni kanal
a', b', c'	ampullae membranaceae lat., ant., post.	str., spr., zd. kožnata skulica	lat., pr., strž. opnasto proširenje	lat., pr., zd. opnasto proširenje
d		skupni konec spr. in zd. polkrožnega kanala	zajednički završetak pr. i strž. polukružnog kanala	zajednički kraj pr. i zd. polukružnog kanala
e	vestibulum	preddvor	predvorje	predvorje (trem)
f	crista vestibuli	greben predvorja	preddvorni greben	predvorni greben
g	fenestra vestibuli	preddvorno okence	otvor predvorja	tremni prozor

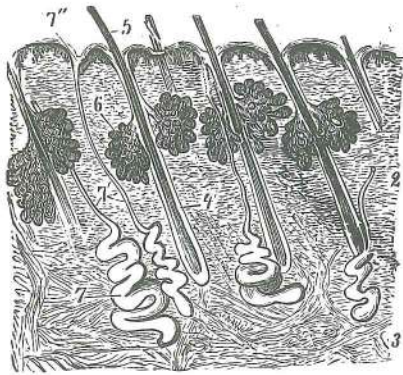
h	fenestra cochleae	polževo okence	otvor pužnice	
		pužni prozor		
i	cochlea	polž	pužnica	puž
i', i''		prvi in drugi zavoj polža	prvi i drugi zavoj pužnice	prvi i drugi zavoj puža
k	lamina spiralis ossea	koščena zavožita ploščica	koščana spiralna ploča	
		koščana spiralna ploča		
l	scala tympani	bobnični hodnik	bubnjišni prolaz	bubanjki hodnik
m	scala vestibuli	preddvorni hodnik	predvorni prolaz	tremni hodnik
n	hamulus laminae spiralis osseae	kaveljček koščene zavožite ploščice	kukica	
		koščane spiralne ploče	kukica koščane spiralne ploče	
o	apex modioli	konica tulca	vrh osovine pužnice	vrh osovine puža



538

Slika 538: LEVI KOŽNATI BLODNJAK (človek) LIJEVI OPNASTI LABIRINT (čovjek) LEVI OPNASTI LABIRINT (čovek)

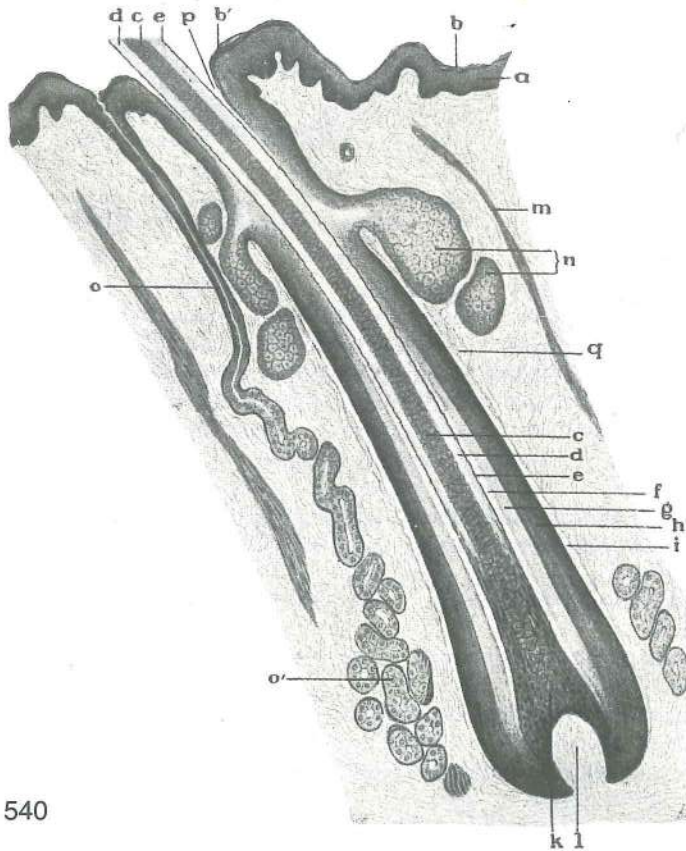
a	ductus cochlearis	polžev vod	pužnični kanal	kanal puža
b	caecum cupulare	kupolni slepi konec (polževoga voda)	kupolasti slijepi kraj	
	(pužničnog kanala)	kupolasti slepi završetak (kanala puža)		
c	caecum vestibulare	preddvorni slepi konec (polževoga voda)	predvorni slijepi kraj	
	(pužničnog kanala)	tremni slepi završetak (kanala puža)		
d	ductus reuniens	zedinjujoči vod	vezni kanal	vezni kanal
e	sacculus	vrečica	vrečica	kesica
f	utriculus	mešiček	mjehurić	mešinica
g	ductus endolymphaceus	endolimfni vod	endolimfni kanal	endolimfni kanal
g'	sacculus endolymphaceus	endolimfna vrečica	endolimfna vrečica	endolimfna kesica
h	ductus semicircularis lat.	str. polkrožni vod	lat. polukružni kanal	lat. polukružni kanal
i	ductus semicircularis ant.	spr. polkrožni vod	pr. polukružni kanal	pr. polukružni kanal
k	ductus semicircularis post.	zd. polkrožni vod	strž. polukružni kanal	zd. polukružni kanal
l	radix nervi cochlearis	korenina slušnega ž.	korjen slušnog ž.	koren slušnog ž.
m	ganglion spirale	spiralni ganglij	spiralni ganglij	spiralni ganglijon
n	radix nervi vestibularis	korenina ravnotežnega ž.	korjen ravnotežnog ž.	
o	ganglion vestibulare	preddvorni ganglij	predvorni ganglij	tremni ganglijon
p	n. saccularis	vrečični ž.	vrečični ž.	kesični ž.
q	n. utricularis	mešičkov ž.	mjehuričev ž.	mešinični ž.
r	n. ampullaris lat.	str. skulični ž.	lat. ampularni ž.	lat. ampularni ž.
s	n. ampullaris ant.	spr. skulični ž.	pr. ampularni ž.	pr. ampularni ž.
t	n. ampullaris post.	zd. skulični ž.	strž. ampularni ž.	zd. ampularni ž.
u	končni skupni del spr. in zd. polkrožnega kanala	zajednički završetak pr. i zd. polukružnog kanala		



539

Slika 539: REZ SKOZ KOŽU (pregledna slika) PRESJEK KROZ KOŽU (pregledna slika)

- 1 **epidermis, corpus papillare** vrhnjica, bradavičasto telo
pousmina, papilarno tijelo pokožica, papilarno telo
- 2 **corium** usnjica usmina krzno
- 3 **tela subcutanea** podusnjica potkožje potkožni vezivnotkivni sloj
- 4 **radix pili** dlačna korenina korjen dlake koren dlake
- 5 **pili** dlake dlake dlake
- 6 **glandulae sebaceae** lojnice žlijezde lojnice lojne žlezde
- 7 **glandulae sudoriferae** znojnice žlijezde znojnice znojne žlezde
- 7' izvodila znojnic izvodni kanali znojnica izvodni kanali znojnih žlezda
- 7'' ustje izvodila znojnice (pora znojnice) otvor izvodnog kanala znojnice (pora znojnice) otvor izvodnog kanala znojne žlezde (znojna pora)

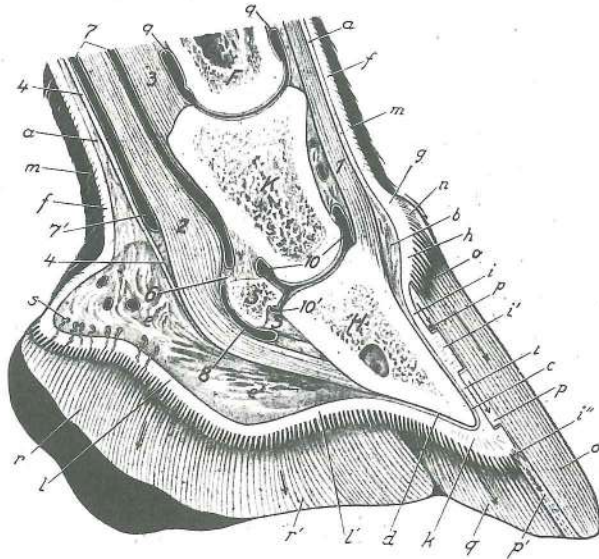


540

Slika 540: DLAČNA KORENINA (vzdolžni rez) KORJEN DLAKE (podužni presjek) KOREN DLAKE (uzdužni presjek)

- a **epidermis** vrhnjica pousmina pokožica
- b **stratum corneum** poroženela plast rožnati sloj orožali sloj
- b' **stratum corneum** poroženela plast, ugreznjena v lijak dlačnega mešička orožani sloj utonuo u lijevak dlačnog tobolca orožali sloj utonuo u levak korena dlake
- c **medulla pili** dlačni stržen srž dlake srž dlake
- d **cortex pili** dlačna skorja kora dlake kora dlake
- e **cuticula pili** dlačna kožica dlačna kožica kutikula dlake
- f kožica dlačne nožnice kožica dlačnog omotača kožica dlačne sare
- g notranja nožnica dlačne korenine nut. omotač korjena dlake unut. omotač korena dlake
- h zun. nožnica dlačne korenine vanj. omotač korjena dlake spolj. omotač korena dlake

i	steklena plast	<i>staklasti sloj</i>	staklasti sloj	
k	bulbus pili	dlačna čebulica	<i>dlačna lukovica</i>	dlačna glavica
l	papilla pili	dlačna bradavica	<i>dlačna bradavica</i>	dlačna bradavica
m	m. arrector pili	ježivka dlake	<i>m. podizač dlake</i>	m. kostrešač dlake
n	glandula sebacea	lojnica	<i>žljezda lojnica</i>	lojna žlezda
o	glandula sudorifera	znojnica, izvodilo	<i>žljezda znojnica, izvodni kanal</i>	
o'	glandula sudorifera	znojnica, sekretorni del	<i>žljezda znojnica, sekretorni dio</i>	
p	lijak dlačnega mešička	<i>lijevak dlačnog tobolca</i>		levak dlačnog meška
q	folliculus pili	dlačni mešiček	<i>dlačni tobolac</i>	dlačni mešak

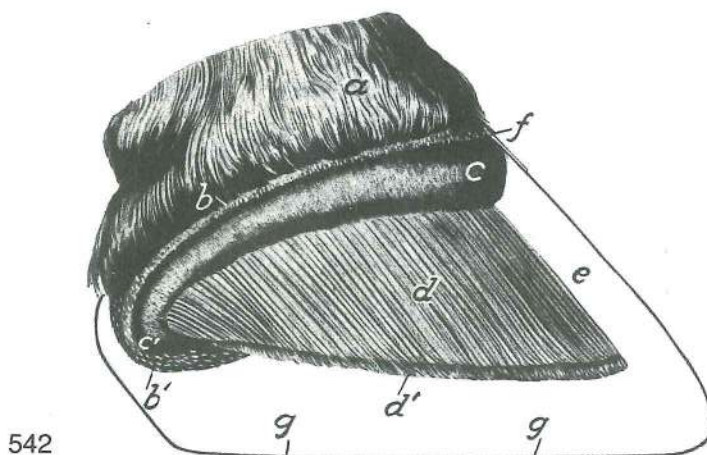


541^z

Slika 541: KOPITO (konj) središnji rez KOPITO (konj) središnji presjek KOPITO (konj) medijani presek

F	os compedale	biceljnica	<i>putična kost</i>	kičična kost
K	os coronale	venčnica	<i>krunska kost</i>	krunska kost
H	os ungulare	kopitnica	<i>kopitnica</i>	kopitna kost
S	os sesamoideum dist.	zakopitnica	<i>žabična kost</i>	žabična kost
a—e'	tela subcutanea ungulae	kopitna podusnjica, segmenti	<i>potkožno tkivo kopita, segmenti</i>	potkožno vezivno tkivo, segmenti
a	tela subcutanea	podusnjica (poraščene) kože	<i>potkožje (obrasle) kože</i>	potkožno vezivno tkivo (dlakom obrasle) kože
b	tela subcutanea limbi	gobasti obrobek	<i>potkožje graničnog ruba</i>	potkožno vezivno tkivo graničnog ruba
b'	tela subcutanea coronae	gobasti svitek	<i>potkožje kopitne krune</i>	potkožno vezivno tkivo kopitne krune
c	tela subcutanea parietis	gobasta stena	<i>potkožje kopitne stijenke</i>	potkožno vezivno tkivo kopitnog zida
d	tela subcutanea soleae	gobasti podplat	<i>potkožje kopitnog tabana</i>	potkožno vezivno tkivo kopitnog tabana
e	tela subcutanea tori	gobasta peta	<i>potkožje kopitne pete (kapice)</i>	potkožno vezivno tkivo pete
e'	tela subcutanea cunei	gobasta strela	<i>potkožje kopitne žabice (mekuš)</i>	potkožno vezivno tkivo žabice
f—l'	corium ungulae	kopitna usnjica, segmenti	<i>kopitna usmina, segmenti</i>	kopitno krzno, segmenti
f	corium	usnjica (poraščene) kože	<i>usmina (obrasle) kože</i>	krzno (dlakom obrasle) kože
g	corium limbi	žilnati obrobek z bradavicami	<i>granična usmina s bradavicama</i>	krzno graničnog ruba s bradavicama
h	corium coronae	žilnati svitek z velikimi bradavicami	<i>krunska usmina s velikim bradavicama</i>	krzno krune s velikim bradavicama
i	corium parietis	žilnata stena	<i>usmina stijenke</i>	krzno zida
i'	lamellae coriales	žilnati listki	<i>usminski listići</i>	listovi krzna
i''	lamella corialis	žilnati listek, dist. konec z bradavičko	<i>usminski listić, dist. kraj s bradavicom</i>	listić krzna, dist. kraj sa bradavicom

k	corium soleae	žilnati podplat z bradavicami	tabanska usmina s bradavicama	
		krzno tabana sa bradavicama		
l	corium tori	žilnata peta z bradavicami	petna usmina s bradavicama	
		krzno pete sa bradavicama		
l'	corium cunei	žilnata strela	žabična usmina s bradavicama	krzno žabice sa bradavicama
m—r'	epidermis ungulae	kopitna vrhnjica, segmenti	kopitna rožina, segmenti	
		kopitna rožina, segmenti		
m	epidermis	vrhnjica (poraščene) kože	pousmina (obrasle) kože	pokožica (dlakom obrasle) kože
n	epidermis limbi	roženi obrobek	rubna rožina	rožina graničnog ruba
o	epidermis coronae	roženi svitek	krunska rožina	rožina kopitne krune
p	epidermis parietis, lamellae epidermales	rožena stena, roženi listki	rožina	rožina stijenke, rožnati listići
		rožina zida, rožni listići		
p'		roženi vmesni listki	dodatni rožnati listići	dodatni medjurožni listići
q	epidermis soleae	roženi podplat	tabanska rožina	rožina tabana
r	epidermis tori	rožena peta	rožina pete	rožina pete
r'	epidermis cunei	rožena strela	rožina žabice	rožina žabice
s		žleze kopitne strele	žljezde kopitne žabice	žleze kopitne žabice
1	m. extensor digitalis communis, tendo	skupna prstna iztegovavka, kita		zajednički ispružać prsta, tetiva
		zajednički opružać prsta, tetiva		
2	m. flexor digitalis prof., tendo	glob. prstna upogibavka, kita		dub. sagibač prsta, tetiva
		dub. savijač prsta, tetiva		
3	lig. sesamoideum rectum	prema sezamoidna vez		ravna sezamoidna sveza prav sezamoidni lig.
4	vinculum soleare	podplatna vezica	tabanska svezica	tabanska vezica
5		strelno-kopitnična vezica	žabično-kopitna sveza	žabično-kopitna veza
6		vezivni mostiček med 7 in 8	vezivno-tkivni mostić između 7 i 8	vezivnotkivni mostić između 7 i 8
7, 7'		sp. nožnica kit upogibavk, sp. konec	dist. tetivna ovojnica sagibača, dist. kraj	dist. tetivna ovojnica savijača, dist. kraj
8	bursa mucosa, bursa podotrochlearis	sluznik, podzakopitnični sluznik		sluzna vrećica, podotrohlearna burza
		sluzna kesica, podotrohlearna burza		
9	art. interphalangea prox., capsula articularis	venčni sklep, sklepna ovojnica		krunski zglob, zglobna čahura
		krunski zglob, zglobna čaura		
10	art. interphalangea dist., capsula articularis	kopitni sklep, sklepna ovojnica		kopitni zglob, zglobna čahura
		kopitni zglob, zglobna čaura		
10'	art. interphalangea dist., capsula articularis	kopitni sklep, sklepna ovojnica, izbuhlina med kopitnico in zakopitnico		kopitni zglob, zglobna čahura, izvrtak između kopitnice i žabične kosti
		kopitni zglob, zglobna čaura, zaton između kopitne i žabične kosti		

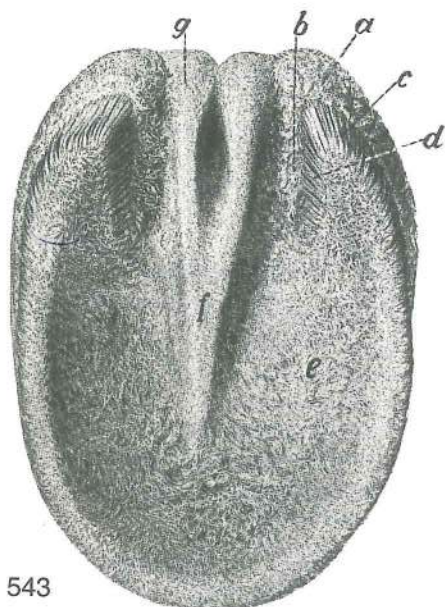


542

Slika 542: KOPITO (konj) lat. str. KOPITO (konj) lat. str. KOPITO (konj) lat. str.

a	cutis	poraščena koža	obrasla koža	koža obrasla dlakom
b	corium limbi	žilnati obrobek	granična usmina	krzno graničnog ruba
b'	corium limbi, pars inflexa	žilnati obrobek, uvihani del	granična usmina,	podvijeni dio
		krzno graničnog ruba, povijeni deo		
c	corium coronae	žilnati svitek	krunska usmina	krzno krune

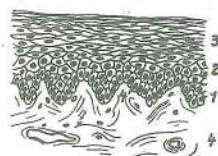
- c' **corium coronae, pars inflexa** žilnati svitek, uvihani del krunska usmina,
podvijeni dio krzno krune, povijeni deo
- d **corium parietis** žilnata stena usmina stijenke krzno zida
- d' **papillae** bradavice na sp. robu žilnatih listkov bradavice na dist. rubu usminskih
listića bradavice na dist. rubu listića krzna
- e **paries unguulae** kopitna stena, zaščitna plast kopitna stijenka, zaštitni sloj
zid kopita, zaštitni sloj
- f **paries unguulae** kopitna stena, krovna plast kopitna stijenka, pokrovni sloj
zid kopita, pokrovni sloj
- g **margo solearis** nosilni rob nosilni rub noseći rub




Slika 543: KOPITI (konj) podplatna pl. KOPITO (konj) potplatna pov. KOPITO (konj) tabanska pov.

- a **corium coronae** žilnati svitek krunska usmina
krzno krune
- b **corium coronae, pars inflexa** žilnati svitek, uvihani del
krunska usmina, podvijeni dio krzno krune, povijeni deo
- c **corium parietis** žilnata stena usmina stijenke
krzno zida
- d **corium parietis, pars inflexa** žilnata stena, uvihani del
usmina stijenke, podvijeni dio krzno zida, povijeni deo
- e **corium soleae** žilnati podplat potplatna usmina
krzno tabana
- f **corium cunei** žilnata strela žabična usmina
krzno žabice
- g **corium tori** žilnata peta petna usmina krzno
pete

543



544



545

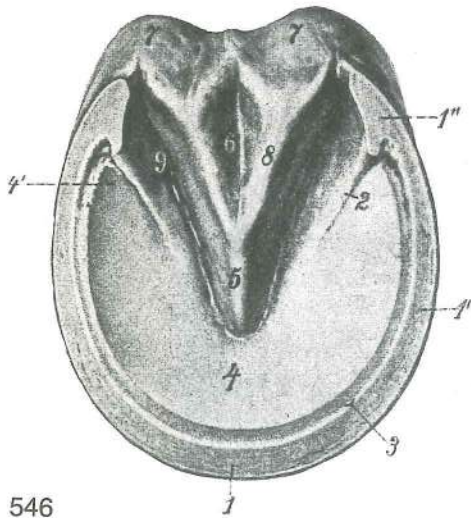
Slika 544: VODORAVNA SKLADOVITOST CELIC V VRHNJICI (neporaščena koža) VODORAVNA SLOJEVITOST STANICA EPIDERME (neobrasla koža) HORIZONTALNA SLOJEVITOST ČELIJA KOPITNE ROŽINE (neobrasla koža)

Slika 545: KOPITNA KOŽA KOPITNA ROŽINA KOŽA KOPITA

Shem. prikaz pokončnih epidermalnih celic, ki izoblikujejo rožene cevke nad papilami — suprapapilarne cevke; te povezujejo med seboj vodoravni skladi vmesnih celic Shem. prikaz okomitih epidermalnih stanica koje

oblikuju rožnate cjevčice iznad papila — suprapapilarne cjevčice; ove spajaju međusobno vodoravni slojevi stanica Shem. prikaz vertikalnih epidermalnih ćelija koje oblikuju rožne cevčice iznad papila — suprapapilarne cevčice; ove spajaju međusobno horizontalni slojevi ćelija

- epidermis** vrhnjica *pousmina* pokožica
- 1 **stratum basale** temeljni sklad *bazalni sloj* bazalni sloj
- 2 **stratum intermedium** vmesni sklad *srednji sloj* srednji sloj
- 3 **stratum corneum** roženi sklad *rožnati sloj* orožali sloj
- 4 **corium** usnjica *usmina* krzno
- 4' **corium, corpus papillare** usnjica, bradavična pl. *usmina, bradavičasti sloj*
krzno, bradavičasti sloj
- a peripapilarni epitel, ki sooblikuje stržen epidermalnih cevč *peripapilarni epitel koji oblikuje srž epidermalnih cjevčica* peripapilarni epitel koji predstavlja srž epidermalnih cevčica
- a' suprapapilarni epitel, ki sooblikuje stržen epidermalnih cevč *suprapapilarni epitel koji učestvuje u oblikovanju srži epidermalnih cjevčica* suprapapilarni epitel koji učestvuje u oblikovanju srži epidermalnih cevčica
- b skorja epidermalnih cevč s tremi skladi (b', b'', b''') *kora epidermalnih cjevčica sa tri sloja (b', b'', b''')* kora epidermalnih cevčica sa tri sloja (b', b'', b''')
- c interpapilarni epitel v primarni skladovitosti *interpapilarni epitel u primarnoj slojevitosti* interpapilarni epitel u primarnoj slojevitosti
- d **corium** usnjica *usmina* krzno
- d' **corpus papillare** bradavična pl. *bradavičasti sloj* bradavičasti sloj
- e epidermalna cevka v celoti *epidermalna cjevčica u cjelini* epidermalna cevčica u celosti



546

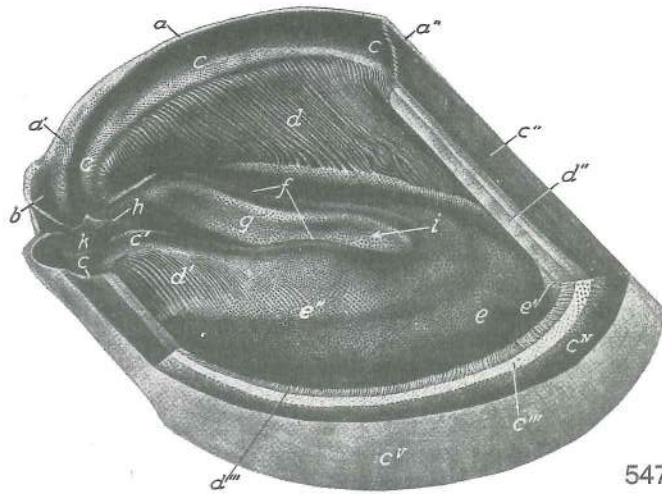
Slika 546: DESNO SPREDNJE KOPITO (podplatna pl.)
PREDNJE DESNO KOPITO (potplatna pov.) DESNO
PREDNJE KOPITO (tabanska pov.)

epidermis parietis (paries corneus) rožena stena, deli:
rožina stijenke, dijelovi: rožina zida, delovi:

- 1, 1', 1'' **margo solearis** nosilni rob, hrbtišćni (1), boćni (1'), dlanski (1'') del *nosilni rub, dorz. (1), kolateralni (1'), palmarni (1'')* dio noseći rob, dorz. (1), boćni (1'), palmarni (1'') deo
- 2 **pars inflexa** uvihani del (kotna zagozda) *podvijeni dio (kotna zagozda)* povijeni deo
- 3 **zona alba** bela ćrta (iz svetlešje notranje cone zašćitne plasti in iz roženih listkov) *bijela linija (iz svetljiye nut. zone zašćitnog sloja i iz rožnih listića)* bela linija (iz svetljiye unut. zone zašćitnog sloja i iz rožnih listića)
- 4 **epidermis soleae (solea cornea)** roženi podplat *potplatna rožina* rožni taban
- 4' **crura soleae** podplatna kraka *kraci potplata* kraci tabana
- 5 **apex cunei** konica strele *vršak žabice* vrh žabice
- 6 **sulcus cunealis centralis** osrednja strelna brazda *središnji žabićni žlijeb* središni žleb žabice
- 7, 7' **epidermis tori (torus corneus)** rožena peta *rožna kapica* rožna peta
- 8 **crura cunei** strelna kraka *kraci žabice* kraci žabice
- 9 **sulcus paracunealis** obstrelna brazda *postrani žabićni žlijeb* postrani žleb žabice

Slika 547: KOPITNI ČEVELJ (konj) KOPITNA ČAHURA (konj) KOPITNA ČAURA (konj)

- a, a' **epidermis limbi (limbus corneus)** roženi (epidermalni) obrobek *rubna rožina* rožni (epidermalni) rub
- a'' **epidermis parietis (paries corneus)** rožena (epidermalna) stena, krovna plast *rožina stijenke, pokrovni sloj* rožni (epidermalni) zid, pokrovni sloj
- b **epidermis tori** rožena (epidermalna) peta *rožina kapice* rožna (epidermalna) peta

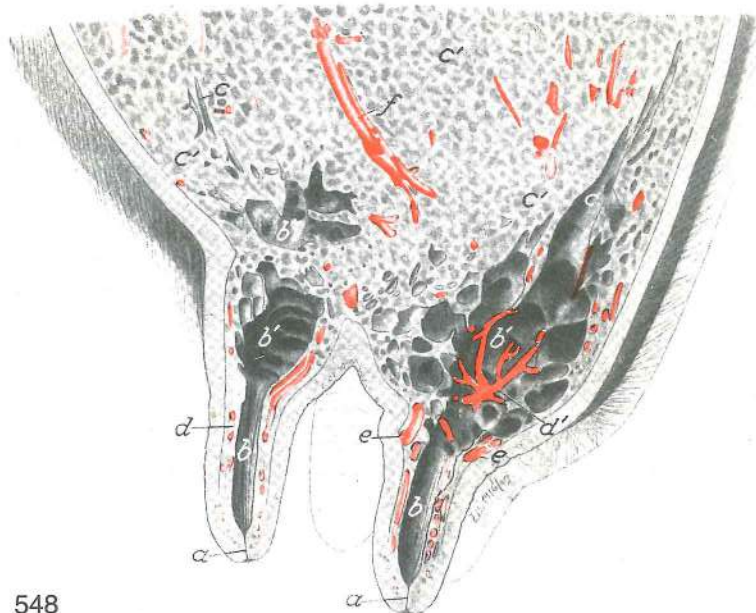

547

- | | | | |
|-----------------|--|--|---|
| c, c, c | sulcus coronarius | svitkov žleb z luknjicami za bradavice
za bradavice | krunski žlijeb s rupicama |
| c' | sulcus coronarius, pars inflexa | svitkov žleb, uvihani del | krunski žlijeb, podvijeni dio |
| c'' | paries ungulae, stratum intermedium | kopitna stena, zaštitna plast | kopitna stijenka |
| c''' | paries ungulae | kopitna stena, not. bezpigmentna cona | kopitna stijenka, nut. |
| c ^{iv} | paries ungulae | kopitna stena, zun. pigmentirana cona | kopitna stijenka, vanj. |
| c ^v | paries ungulae | kopitna stena, str. del | kopitna stijenka, postr. dio |
| d | lamellae epidermales | roženi listki kopitne stene | rožni listići kopitne stijenke |
| d' | lamellae epidermales, pars inflexa | roženi listki, uvihani del (uvihek) kopitne stene | rožni listići, povijeni dio kopitnog zida |
| d'' | lamellae epidermales | roženi listki (vzdolžni rez skoz dorz. del kopitne stene) | rožni listići (podužni presjek kroz dorz. dio kopitne stijenke) |
| d''' | lamellae epidermales | roženi listki (prečni rez skoz bočni del kopitne stene) | rožni listići (poprečni presjek kroz kolat. dio kopitne stijenke) |
| e | epidermis soleae (solea cornea) | roženi podplat z luknjicami | rožina potplata s rupicama |
| e' | epidermis soleae | roženi podplat, grebenasta vzpetina proti dorz. delu kopitne stene | rožina potplata, grebenasto izbočenje prema dorz. delu kopitne stijenke |
| e'' | crus soleae | podplatni krak | krak potplata |
| f | str. strelna letvica | postr. greben žabice | postr. greben žabice |
| g | epidermis cunei (cuneus corneus) | rožena strela, str. pl. z luknjicami | rožina žabice, postr. pov. sa otvorima |
| h | spina cunei | greben žabice (petelinji greben) | greben žabice |
| i | strelna kotanja (kadunja) | žabična udubina | žabična udubina |
| k | petna skledica (latvica) | petna udubina | petna udubina |

Slika 548: VIME (krava) sagit. rez skoz l. polovico vimena VIME (krava) sagit. presjek kroz l. polovicu vimena
VIME (krava) sagit. presek kroz l. polovinu vimena

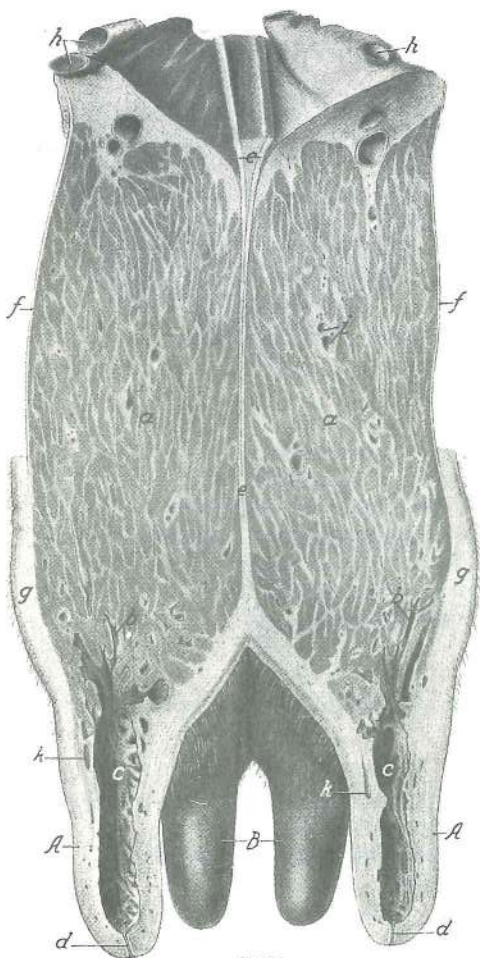
- | | | | | |
|----|-----------------------------------|-----------------------------|--------------------------------|-------------------------------|
| a | ductus papillaris | seskov vod | sisni kanal | kanal sise |
| b | sinus lactifer | mlečna cisterna, seskov del | mlečna cisterna, sisni dio | mlečna cisterna, sisni deo |
| b' | sinus lactifer | mlečna cisterna, žlezni del | mlečna cisterna, žljezdani dio | mlečna cisterna, žlezdani deo |
| c | ductus lactiferi | mlekovodi | mlečni kanali | mlečni kanali |
| c' | lobuli glandulae mammariae | režnjiči mlečne žleze | režnjiči mlečne žlezde | režnjiči mlečne žlezde |



548

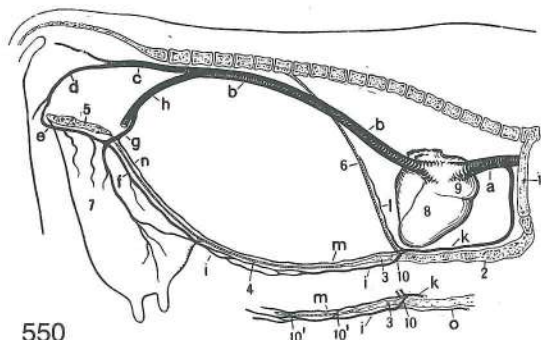
- d **plexus venosus papillaris** seskovo brecilo venski pletež sise venski splet sise
 d' venski pleteži pod sluznicu ml. cisterne venski pleteži ispod sluznice ml. cisterne
 venski spletovi ispod sluzokože ml. cisterne
 e **circulus venosus papillae** (Fürstenbergov) venski prstan seska (Fürstenbergov)
 venski prsten sise (Fürstenbergov) venski prsten sise

Slika 549: VIME (krava) prečni presjek VIME (krava)
 poprečni presjek VIME (krava) poprečni presjek



549

- A **papillae mammae abdominales** trebušna seska (prednja seska) trbušne sise (prednje sise)
 B **papillae mammae femorales** stegenska seska (zadnja seska) bedrene sise (stražnje sise)
 butne sise (zadnje sise)
 a **lobuli glandulae mammae** režnjiči mlečne žleze režnjiči mlječne žlijezde režnjiči mlečne žlezde
 b **ductus lactiferi** mlekovodi mlječni kanali
 mlečni kanali
 c **sinus lactifer** mlečna cisterna mlječna cisterna
 mlečna cisterna
 d **ductus papillaris** seskov vod sisni kanal
 sisni kanal
 e **lig. suspensorium uberis** obešalna vez vimena pričvrtna sveza vimena suspenzorni lig. vimena
 f **fascia trunci prof., lamina supf.** glob. fascija trupa, pov. list dub. fascija trupa, pov. list
 dub. fascija trupa, pov. list
 g **cutis** koža koža
 h bazalna vimenska v. bazalna v. vimena
 bazalna v. vimena
 i krvne žile v žleznom telesu krvne žile u žlijezdanom tijelu krvni sudovi u žlijezdanom telu
 k **plexus venosus papillaris** seskovo brecilo venski pletež sise venski splet sise



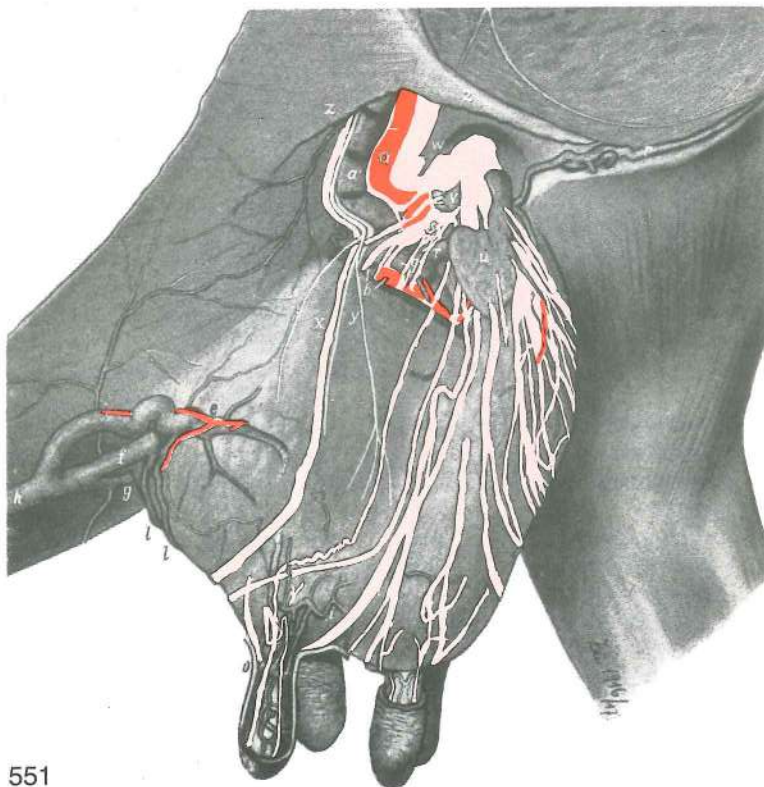
550

Slika 550: ODTOK VENSKE KRVI IZ VIMENA (krava) in posebna varianta ODVOD VENSKE KRVI IZ VIMENA (krava) i posebna varianta OTICANJE VENSKE KRVI IZ VIMENA (krava) i posebna varianta

- | | | | |
|------|---|--|--|
| a | v. cava cran. | spr. velika dovodnica | pr. |
| | | šuplja v. | kran. šuplja v. |
| b, b | v. cava caud. | zd. velika dovodnica | strž. |
| | | šuplja v. | kaud. šuplja v. |
| c | v. iliaca int. | not. črevnična v. | nut. bočna v. |
| | | unut. bedrena v. | |
| d | v. pudenda int. | not. sramna v. | nut. stidna v. |
| | | unut. stidna v. | |
| e, f | v. basalis cran. et caud. | spr. in zd. bazalna v. | |
| | | pr. i strž. bazalna v. | kran. i kaud. bazalna v. |
| g | v. pudenda ext. | zun. sramna v. | vanj. stidna v. spolj. stidna v. |
| h | v. iliaca ext. | zun. črevnična v. | vanj. bočna v. spolj. bedrena v. |
| i | v. subcutanea abdominis | podkožna trebušna v. | potkožna trebušna v. potkožna trbušna v. |
| k | v. thoracica int. | not. prsna v. | nut. grudna v. unут. grudna v. |
| l | v. musculophrenica | mišično-preponska v. | mišično-ošitna v. mišično-dijafragmatska v. |
| m, n | v. epigastrica cran. et caud. | spr. in zd. predtrebušna v. | pr. i strž. predtrbušna v. |
| | | kran. i kaud. epigastrična v. | |
| o | v. thoracica ext., ramus communicans | zun. prsna v., spojna veja | vanj. grudna v., spojna grana spolj. grudna v., spojna grana |
| 1 | costa I | 1. rebro | 1. rebro 1. rebro |
| 2 | sternum | prsna | grudnica grudna kost |
| 3 | proc. xiphoideus | mečasti pod. | mačasti izd. mačasti izd. (lopatasti izd.) |
| 4 | sp. trebušna stena | ventr. trebušna stijenka | ventr. trebušni zid |
| 5 | sp. medenična stena | ventr. zdjelična stijenka | ventr. karlični zid |
| 6 | diaphragma | prepona | ošit dijafragma |
| 7 | mamma s. uber | vime | vime vime |
| 8 | ventriculus dex. | d. prekat | d. klijetka d. komora |
| 9 | atrium dex. | d. preddvor | d. pretklijetka d. pretkomora |
| 10 | mlečni lonček | mlečni lončič | mlečni lončič |
| 10' | podkožna trebušna v. in spr. predtrebušna v., spoj med i in m | potkožna trbušna v. i pr. predtrebušna v., spoj između i i m | potkožna trbušna v. i kaud. epigastrična v., spojnica između i i m |

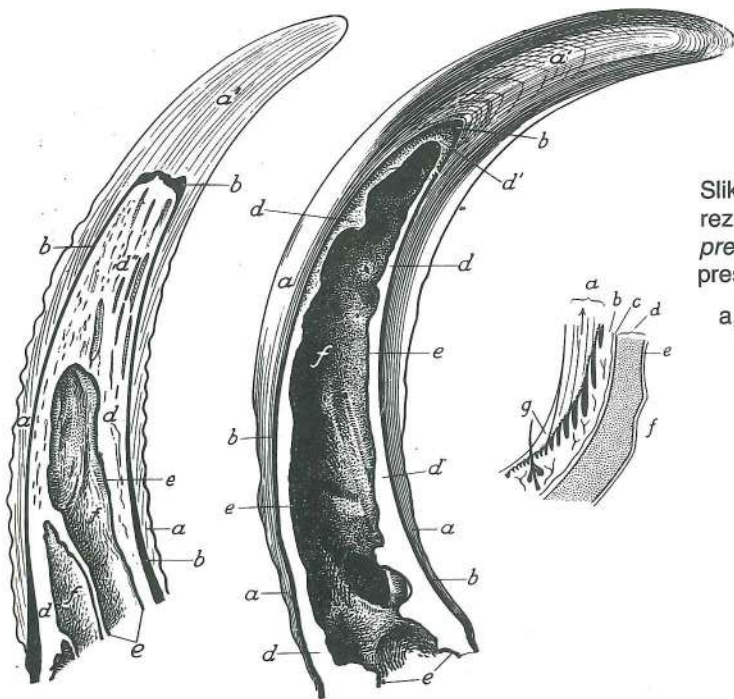
Slika 551: VIME S POVRŠINSKIMI KRVNIMI IN LIMFNIMI ŽILAMI (krava) VIME S POVRŠNIM KRVNIM I LIMFNIM ŽILAMA (krava) VIME S POVRŠNIM KRVNIM I LIMFNIM SUDOVIMA (krava)

- | | | | |
|---------|---|--|--|
| a, a' | a. et v. pudenda ext. | zun. sramna a. in v. | vanj. stidna a. i v. spolj. stidna a. i v. |
| b | a. et v. mammaria cran. | spr. vimenska a. in v. | pr. a. i v. vimena kran. a. i v. vimena |
| e, f, g | str., srednja in sred. korenina podkožne trebušne v. | lat., srednji i med. korjen potkožne trbušne v. | lat., srednji i med. koren potkožne trbušne v. |
| h | v. epigastrica cran. supf. (v. subcutanea abdominis) | pov. spr. predtrebušna v. (podkožna trebušna v.) | pov. pr. predtrbušna v. (potkožna trbušna v.) pov. kran. epigastrična v. (potkožna trbušna v.) |
| i | str. pov. vimenske v. | lat. pov. v. vimena | lat. pov. v. vimena |
| l | sred. pov. vimenske v. | med. pov. v. vimena | med. pov. v. vimena |
| o | Fürstenbergov venski prstan na bazi seska | Fürstenbergova venska rozeta na bazi sise | Fürstenbergov venski prstan na bazi sise |
| p | plexus venosus papillaris | seskovo brecilo | venski pletež sise venski splet sise |
| q | a. et v. mammaria caud. | zd. vimenska a. in v. | strž. a. i v. vimena kaud. a. i v. vimena |
| r | v. labialis dors. et mammaria | zg. v. sramnih ustnic in vimenska v. | dorz. v. stidnih usana i v. vimena dorz. v. stidnih usana i v. vimena |
| s | vasa lymphatica afferentia prof. | glob. dovodne mezo govnice | dub. dovodne limfne žile dub. dovodni limfni sudovi |
| t | vasa lymphatica afferentia supf. | pov. dovodne mezo govnice | pov. dovodne limfne žile pov. dovodni limfni sudovi |
| u, v | lmm. mammarii | vimenske bezgavke | vimeni limfni čvorovi limfni čvorovi vimena |
| w | vasa lymphatica efferentia | odvodne mezo govnice | odvodne limfne žile odvodni limfni sudovi |



551

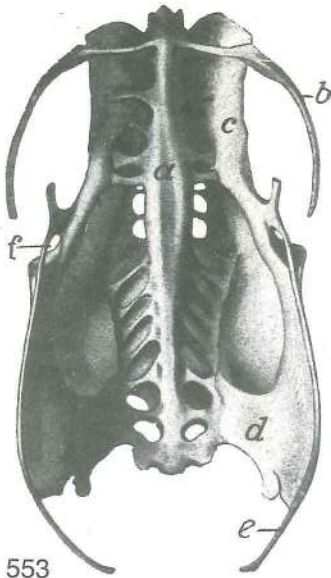
- | | | | |
|---|--|---|---|
| x | pov. mezgovnica | pov. limfna žila | pov. limfni sud |
| y | n. genitofemoralis, ramus genitalis | spolno-bedreni ž., spolna grana | spolovilno-stegenski ž., spolovilna veja |
| z | fascia trunci prof. | glob. fascija trupa; list, ki izvira iz str. kraka pov. dimeljskega obroča, je odrezan | dub. fascija trupa; list koji izlazi iz lat. kraka pov. ingvinalnog prstena je odrezan |
| | | glob. fascija trupa; list, ki izvira iz str. kraka pov. dimeljskega obroča, je presečen | dub. fascija trupa; list koji izlazi iz lat. kraka pov. ingvinalnog prstena je presečen |



Slika 552: LEVI ROG (koza, govedo) sagitalni rez
 LIJEVI ROG (koza, govedo) sagitalni presjek
 LEVI ROG (koza, goveče) sagitalni presek

- | | | |
|-------|---------------------------|------------------------|
| a, a' | epidermalna nožnica roga | |
| | epidermalna navlaka roga | |
| | epidermalna kanija roga | |
| b | corium | usnjica usmina |
| | krzno | |
| c | periosteum | pokostnica |
| | pokosnica | pokosnica |
| d | proc. cornualis | rožnica rožni izd. |
| e | sluznica iz čelne votline | sluznica čeonog sinusa |
| | sluzokoža | čeonog sinusa |

552



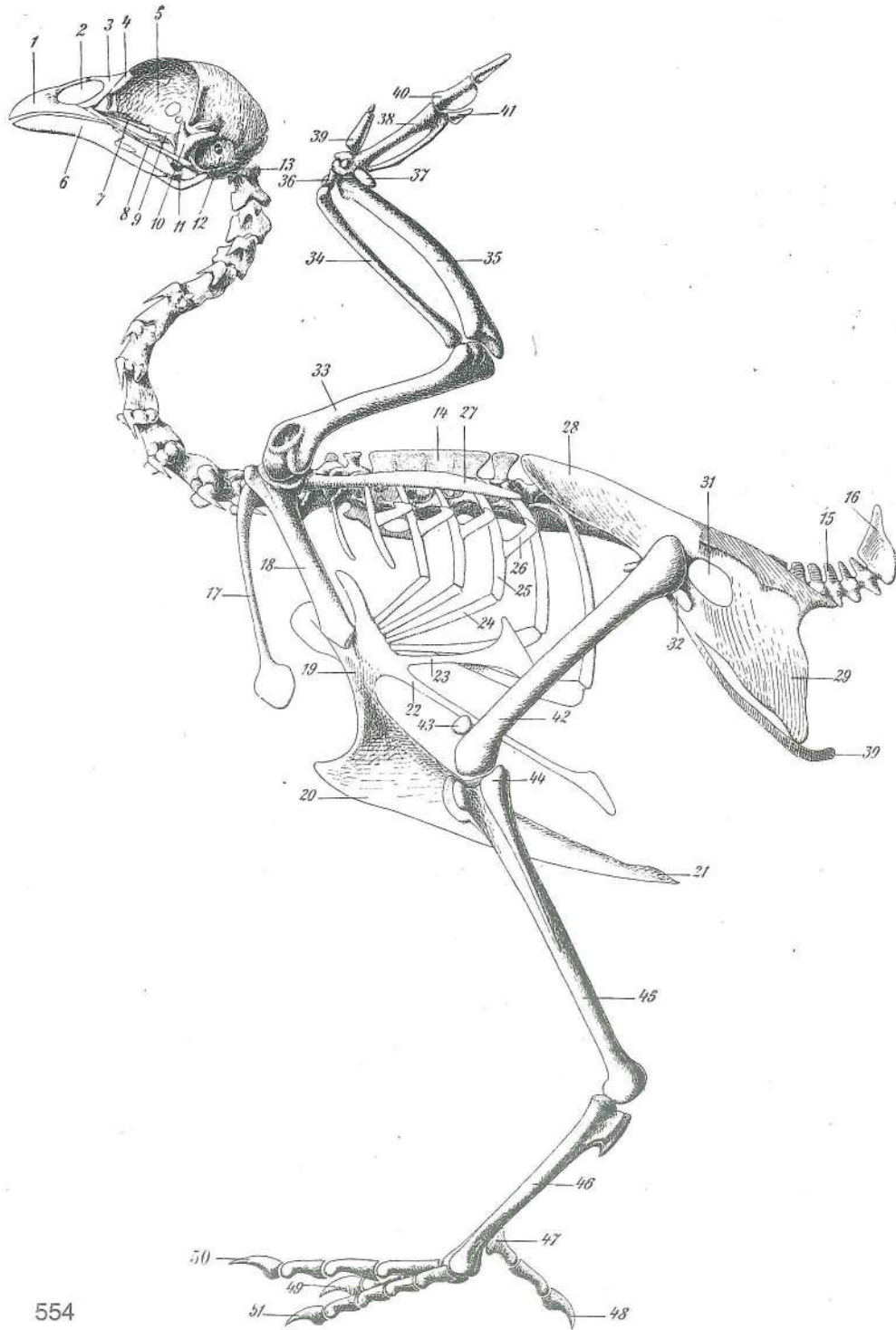
553

Slika 553: MEDENICA (petelin) sp. str. ZDJELICA (pjetao) ventr. str.
KARLICA (petao) ventr. str.

- | | | | | |
|---|------------------------|---------------------|-------------------------|----------------------|
| a | os lumbosacrale | ledveno-križna kost | slabinsko-krstačna kost | slabinsko-krsna kost |
| b | poslednje rebro | posljednje rebro | poslednje rebro | |
| c | os ilium | črevnica | bočna kost | bedrena kost |
| d | os ischii | sednica | sjedna kost | sedna kost |
| e | os pubis | dimeljnica | preponska kost | preponska kost |
| f | for. obturatum | zadelana odp. | zaporni otv. | zaporni otv. |

Slika 554: OKOSTNJAK (petelin) l. str. KOSTUR (pjetao) l. str. KOSTUR (petao) l. str.

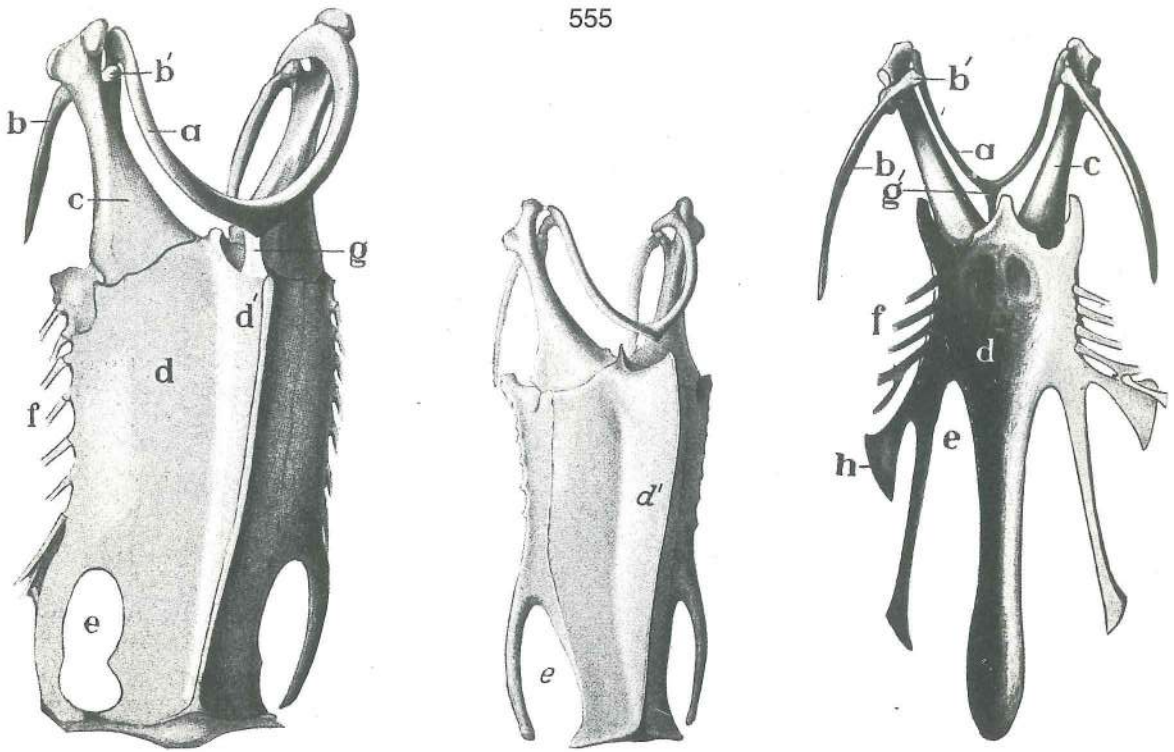
- | | | | | |
|----|--|------------------------------------|---------------------------|--------------------------------|
| 1 | os incisivum | medčeljstnica | sjekutična kost | sekutična kost |
| 2 | apertura nasi ext. | zun. nosna odprtina | vanj. nosni otvor | spolj. nosni otvor |
| 3 | os nasale | nosnica | nosna kost | nosna kost |
| 4 | os lacrimale | solznica | suzna kost | suzna kost |
| 5 | os ethmoidale, lamina perpendicularis | sitka, navpična plošča | okomita ploča | sitasta kost, vertikalna ploča |
| 6 | os dentale | zobna kost | zubna kost | zubna kost |
| 7 | os palatinum | nebnica | nepčana kost | nepčana kost |
| 8 | os quadratojugale | kvadratno-jugalna kost | kvadratno-jugalna kost | kvadratno-jugalna kost |
| 9 | os pterygoides | krilatka | krilasta kost | krilasta kost |
| 10 | os quadratum | štirikotnica | kvadratna kost | kvadratna kost |
| 11 | os articulare | sklepnica | zglobna kost | zglobna kost |
| 12 | cavum tympani | bobnična votlina | bubnjište | bubanjaska šupljina |
| 13 | atlas | nosač | nosač | nosač |
| 14 | vertebra thoracica | prsno vretence | grudni kralješak | ledjni pršljen |
| 15 | vertebra caudalis | repno vretence | repni kralješak | repni pršljen |
| 16 | pygostylus | jurična (mrdina) ost | trtična kost | trtična kost |
| 17 | clavicula | ključnica | ključnjača | ključnjača |
| 18 | coracoideum | krokarnica | vranjača | gavranova kost |
| 19 | sternum | prsna kost | grudnica | grudna kost |
| 20 | crista sterni s. carina | prsnični greben ali gredelj | greben grudnice | greben |
| | | grudne kosti | | |
| 21 | crista sterni s. carina | prsnični greben ali gredelj, konec | greben grudnice, | greben |
| | | završetak | greben grudne kosti, kraj | |
| 22 | sternum, proc. abdominalis | prsna kost, trebušni pod. | grudnica, trbušni izd. | |
| | | grudna kost, trbušni izd. | | |
| 23 | sternum, proc. thoracicus | prsna kost, prsni pod. | grudnica, grudni izd. | grudna kost, grudni izd. |
| 24 | costa | rebro, prsnični del | rebro, grudnični dio | rebro, sternalni deo |
| 25 | costa | rebro, vretenčni del | rebro, kralješni dio | rebro, vertebralni deo |
| 26 | processus uncinatus | kljukasti pod. | kukasti izd. | kukasti izd. |
| 27 | scapula | plečnica | lopatica | lopatica |
| 28 | os ilium | črevnica | bočna kost | bedrena kost |
| 29 | os ischii | sednica | sjedna kost | sedna kost |
| 30 | os pubis | dimeljnica | preponska kost | preponska kost |
| 31 | for. ischiadicum | sednična odp. | sjedni otv. | sedni otv. |
| 32 | for. obturatum | zadelana odp. | zaporni otv. | zaporni otv. |
| 33 | humerus | nadlahtnica | nadlaktična kost | nadlaktatna kost |
| 34 | radius | koželjnica | palčanica | žbica |
| 35 | ulna | komolčnica | laktenica | lakatna kost |
| 36 | os carpi radiale | koželjna zapestnica | palčana kost karpusa | žbična kost karpusa |



554

- | | | | | |
|----|------------------------------|---------------------|----------------------|----------------------|
| 37 | os carpi ulnare | komolčna zapestnica | laktena kost karpusa | lakatna kost karpusa |
| 38 | os metacarpale | dlančnica | metakarp. kost | metakarp. kost |
| 39 | pollex | palec | palac | palac |
| 40 | index | kazalec | drugi prst | drugi prst |
| 41 | tretji prst (krila) | treči prst (krila) | treči prst (krila) | treči prst (krila) |
| 42 | os femoris | stegnenica | bedrena kost | butna kost |
| 43 | patella | pogačica | iver | časična kost (iver) |
| 44 | fibula | mečnica | lisnjača | lisnjača |
| 45 | tibia | golenica | goljenica | golenjača |
| 46 | metatarsus | stopalo | metatarzus | metatarzus |
| 47 | os metatarsale I | 1. stopalnica | 1. metatarz. kost | 1. metatarz. kost |
| 48 | digitus I (primus) | 1. prst | 1. prst | 1. prst |
| 49 | digitus II (secundus) | 2. prst | 2. prst | 2. prst |

50	digitus III (tertius)	3. prst	3. prst	3. prst
51	digitus IV (quartus)	4. prst	4. prst	4. prst

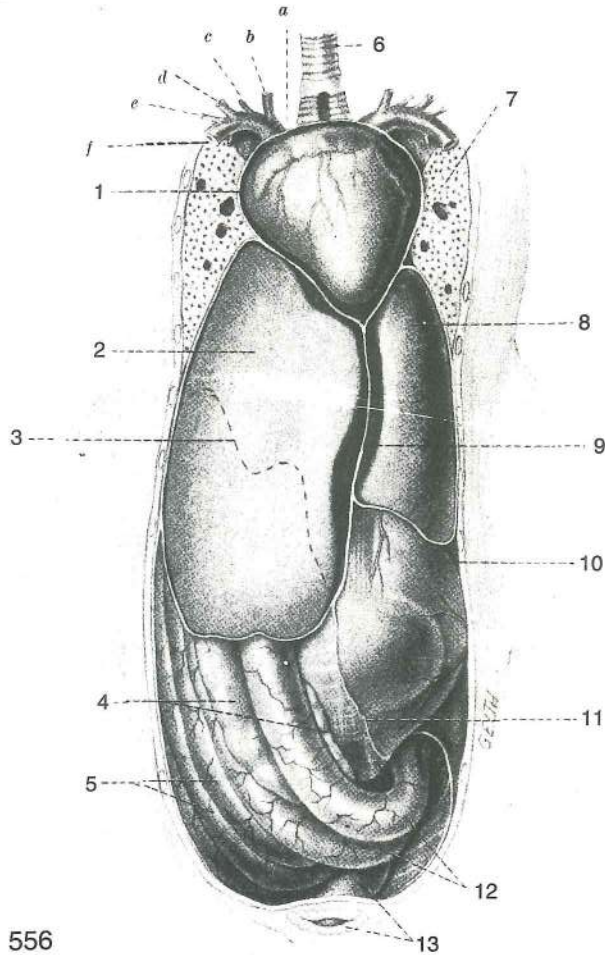


Slika 555: PRSNICA IN PLEČNI OBROČ (gos, raca, kokoš) prvi dve sliki s sp. str., tretja z zg. str. GRUDNICA I PLEČNI POJAS (guska, patka, kokoš) prve dvije slike sa ventr. str., treća sa dorz. str. GRUDNA KOST I RAMENI POJAS (guska, plovka, kokoška) prve dve slike sa ventr. str., treća sa dorz. str.

a	clavicula s. furcula	ključnica ali kobilica	ključnjača (rašlje)	ključnjača (jadac)
b, b'	scapula	plečnica	lopatica	lopatica
c	coracoideum	krokarnica	vranjača	gavranova kost
d	sternum	prsnična	grudnica	grudna kost
d'	crista sterni	prsnični greben	greben grudnice	greben grudne kosti
e	incisura sterni	prsnična zareza	usjek grudnice	usek grudne kosti
f	prsnična rebra, ostanki	grudnička rebra, ostaci	sternalna rebra, ostaci	
g	vez med vilico in prsnico	sveza između rašlje i grudnice	veza između jadca i grudne kosti	
g'	proc. furculae	pod. vilice	izd. rašlje	izd. jadca
h	proc. thoracicus	prsni pod.	grudni izd.	torakalni izd.

Slika 556: POLOŽAJ DROBOVJA (odrasla raca) POLOŽAJ UTROBNIH ORGANA (odrasla patka)
POLOŽAJ UNUTRAŠNJIH ORGANA (odrasla plovka)

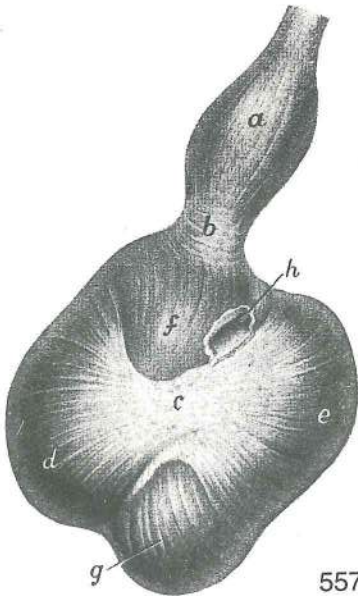
1	pericardium	osrčnik	osrčje	srčana kesa
2	cavum peritoneaei hepatis ventr. dex., lobus dex. hepatis	d. sp. jetrna potrebušnična votlina, d. jetrni reženj	d. ventr. jetrena peritonealna šupljina, d. režanj jetre	d. ventr. jetrena peritonealna šupljina, d. režanj jetre
3	linea insertionis peritoneaei	nasadiščna črta potrebušnice na zg. jetrni pl. prihvatna linija potrbušnice na dorz. pov. jetre	linija pripoja trbušne maramice na dorz. pov. jetre	
4	pancreas	trebušna slinavka	gušterača	gušterača
5	cavum peritoneaei intestinale, gyri intestinales	črevesne vijuge	crijevna peritonealna šupljina, crijevne vijuge	črevesna potrebušnična votlina, crevna peritonealna šupljina, crevni zavoji
6	trachea	sapnik	dušnik	dušnik
7	pulmo	pljuča	pluća	pluća
8	cavum peritoneaei hepatis ventr. sin., lobus sin. hepatis	l. sp. jetrna potrebušnična votlina, l. jetrni reženj	l. ventr. jetrena peritonealna šupljina, l. režanj jetre	



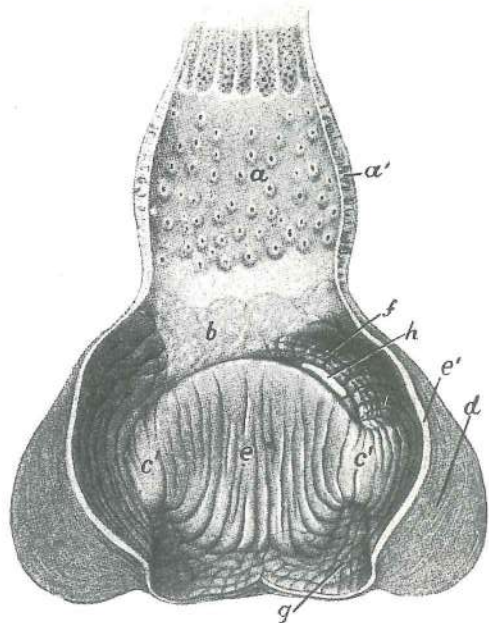
- 556
- 9 **lig. falciforme** srpasta vez *srpolika sveza* srpasti lig.
 10 **ventriculus muscularis** mišićnati želodec (mlin) *mišićni želudac*
 mišićni želudac
 11 **cavum peritoneae intestinale** črevesna potrebušnična votlina, l. stena *crijevna*
serozna šupljina, l. stijenka crevna peritonealna šupljina, l. zid
 12 **duodenum** dvanajstnik *dvanaesnik* dvanaestopalačno crevo
 13 **cloaca** stoka *kloaka* jazva
 a **a. brachiocephalica dex.** d. nadlaktno-doglavna a. *d. nadlaktično-glavina a.* d.
 nadlaktatno-glavena a.
 b **a. carotis communis dex.** d. skupna vratna utripalnica *d. zajednička karotidna a.*
 d. zajednička karotidna a.
 c **a. sternoclavicularis dex.** d. prsnično-ključnična a. *d. grudnično-ključnjačna a.*
 d. grudno-ključnjačna a.
 d **a. axillaris dex.** d. pazdušna a. *d. pazušna a.* d. pazušna a.
 e **a. thoracica ext. dors. dex.** d. zg. zun. prsna a. *d. dorz. vanj. grudna a.* d. dorz.
 spolj. grudna a.
 f **a. thoracica ext. ventr. dex.** d. sp. zun. prsna a. *d. ventr. vanj. grudna a.*
 d. ventr. spolj. grudna a.

Slika 557: ŽELODEC (kokoš) d. str. ŽELUDAC (kokoš) d. str. ŽELUDAC (kokoška) d. str.

- a **ventriculus glandularis** žleznati želodec (žlezovnik) *žljezdani želudac*
 žlezdani želudac
 b **zona intermedia** vmesna cona *srednja zona* srednja zona
 c mišićni želodec, kitno zrcalo *mišićni želudac, tetivasto ogledalo* mišićni želudac,
 tetivno ogledalo
 d **m. lat. dors.** zg. str. m., prerezana *dorz. lat. m., prerezan* dorz. lat. m., presečen
 e **m. lat. ventr.** spr. str. m. *ventr. lat. m.* ventr. lat. m.
 f **saccus caecus cran.** spr. slepa vreća *pr. slijepa vreća* kran. slepa kesa
 g **saccus caecus caud., mm. intermedi** zd. slepa vreća, vmesne mišice *strž.*
slijepa vreća, srednji mišići kaud. slepa kesa, srednji mišići
 h odprtina v dvanajstnik *otvor u dvanaesnik* otvor u dvanaestopalačno crevo



557



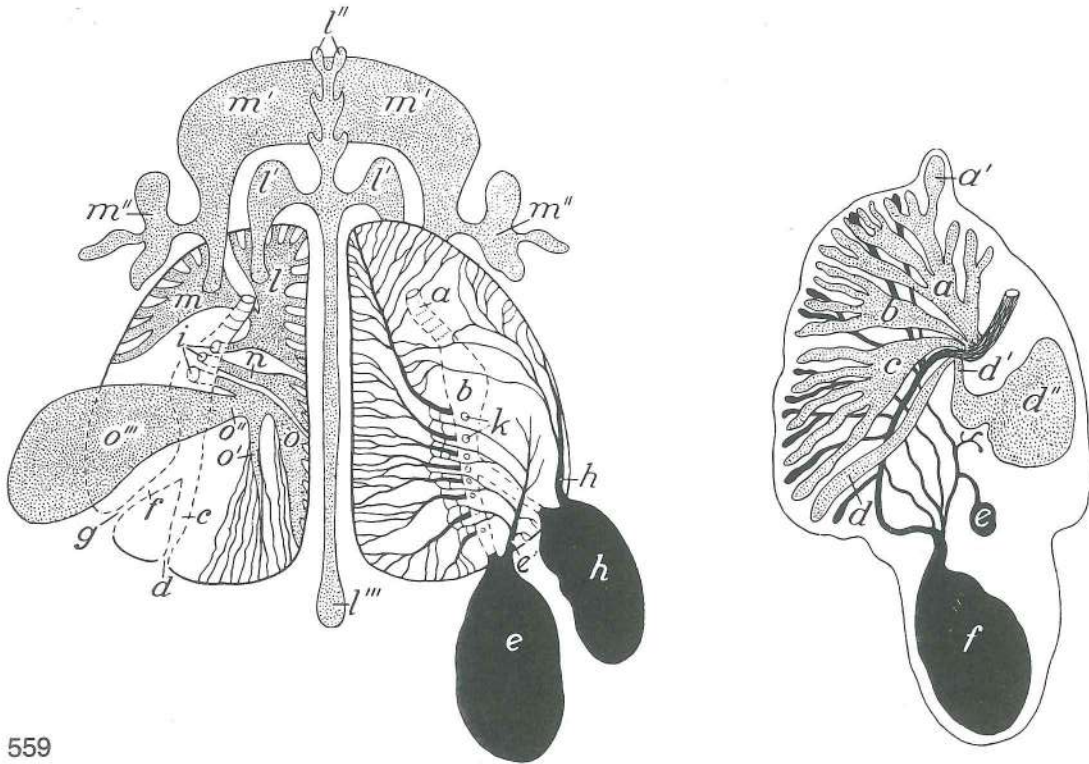
558

Slika 558: ŽELODEC (kokoš) razrezan ŽELUDAC (kokoš) razrezan ŽELUDAC (kokoška) rasečen

- | | | | | |
|--------|--|--|--|------------------|
| a, a' | ventriculus glandularis | žleznati želodec (žlezovnik) | žljezdani želudac | žlezdani želudac |
| b | zona intermedia | vmesna cona | srednja zona | srednja zona |
| c', c' | sluznica kitnega zrcala | sluznica tetivastog ogledala | sluzokoža tetivnog ogledala | |
| d | m. lat. dors. | zg. str. m. | dorz. lat. m. | dorz. lat. m. |
| e, e' | corpus ventriculi | želodčno telo, sluznica s poroženelo plastjo | trup želuca, | |
| | | sluznica sa orožalim slojem | telo želuca, sluzokoža sa orožalim slojem | |
| f | sluznica s poroženelo plastjo spr. slepe vreče | sluznica s orožalim slojem pr. slijepe vreče | sluzokoža sa orožalim slojem kran. slepe kese | |
| g | sluznica s poroženelo plastjo zd. slepe vreče | sluznica s orožalim slojem strž. slijepe vreče | sluzokoža sa orožalim slojem kaud. slepe vreče | |
| h | pylorus | vratar | pilorus | pilorus |

Slika 559: SAPNICE IN ZRAČNE VREČKE (odrasel ptič) shem. prikaz DUŠNJACI I ZRAČNE VREĆE (odrasla ptica) shem. prikaz
BRONHUSI I VAZDUŠNE KESE (odrasla ptica) šem. prikaz

- | | | | | |
|--------|--|---------------------------|--------------------------------|-----------------------------|
| a | glavna sapnica | glavni dušnjak | glavni bronhus | |
| b | vestibulum | predvor | predvorje | predvorje |
| c | mesobronchus | mezobronh | mezobronh | mezobronhus |
| d | ostium caud. | zd. odprtina | strž. otvor | kaud. otvor |
| e | saccus abdominalis | trebušna zračna vrečka | trbušna zračna vrećica | trbušna vazdušna kesa |
| e' | sacbronchus | sakobronh | sakobronh | sakobronhus |
| f | bronchus intermedius caud. | zd. vmesni bronh | strž. srednji bronh | kaud. srednji bronhus |
| g | ostium intermedium caud. | zd. vmesno ustje | strž. srednji otvor | kaud. srednji otvor |
| h | saccus intermedius (thoracicus caud.) | vmesna vrečka (zd. prsna) | srednja vrećica (strž. grudna) | srednja kesa (kaud. grudna) |
| h' | sacbronchus | sakobronh | sakobronh | sakobronhus |
| i | ventrobronchi | ventrobronhi | ventrobronhi | ventrobronhusi |
| k | dorsobronchus | dorzobronh | dorzobronh | dorzobronhus |
| l | ventrobronchus cervicalis | vratni ventrobronh | vratni ventrobronh | vratni ventrobronhus |
| l', l' | saccus cervicalis | vratna zračna vrečka | vratna zračna vrećica | vratna vazdušna kesa |
| l'' | spr. sistem divertiklov | pr. sistem izvratka | kran. sistem divertikula | |
| l''' | prsni sistem divertiklov | grudni sistem izvratka | grudni sistem divertikula | |
| m | ventrobronchus clavicularis | ključnični ventrobronh | ključnjačni ventrobronh | ključnjačni ventrobronhus |



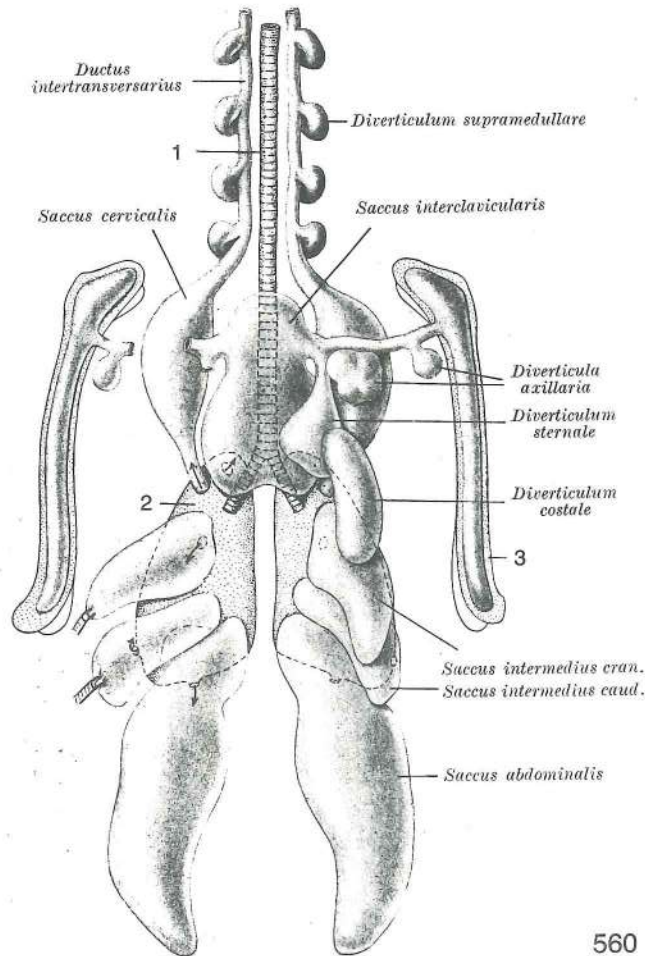
559

m', m'	saccus interclavicularis	medključnična vrečka	međuključnjačna vrećica
	medjključnjačna kesha		
m'', m''	diverticulum axillare	pazdušni divertikel	pazušni izvrtak pazušni divertikul
n	ventrobronchus medius	srednji ventrobronh	srednji ventrobronh srednji ventrobronhus
o	ventrobronchus caud.	zd. ventrobronh	strž. ventrobronh kaud. ventrobronhus
o'	bronchus lat.	str. bronh lat. bronh	lat. bronhus
o''	bronchus intermedius cran.	spr. vmesni bronh	pr. srednji bronh kran. srednji bronhus
o'''	saccus intermedius (thoracicus) cran.	spr. (prsna) vmesna vrečka	pr. (grudna) srednja vrećica kran. (grudna) srednja kesha

Slika 560: SISTEM ZRAČNIH VREČEK shema s sp. str. SUSTAV ZRAČNIH VREČICA shema s ventr. str.
 SISTEM VAZDUŠNIH KESA šema s ventr. str.

Na d. str. (na slici levo) odstranjeni: diverticulum axillare, sternale in costale.
 Na d. str. (na slici lijevo) su odstranjeni: diverticulum axillare, sternale i costale.
 Na d. str. (na slici levo) su odstranjeni: diverticulum axillare, sternale i costale.

ductus intertransversarius	medprečni vod	međupoprečni kanal	medjupoprečni kanal
saccus cervicalis	vratna vrečka	vratna vrećica	vratna kesha
diverticulum supramedullare	nadhrbtenjačna izboklina	izvrtak iznad leđne moždine	divertikul iznad kičmene moždine
saccus interclavicularis	medključnična vrečka	međuključnjačna vrećica	medjključnjačna kesha
diverticula axillaria	pazdušne izbokline	pazušni izvrtaci	pazušni divertikuli
diverticulum sternale	prsnična izboklina	grudnični izvrtak	grudni divertikul
diverticulum costale	rebrna izboklina	rebreni izvrtak	rebarni divertikul
saccus intermedius cran.	spr. vmesna vrečka	pr. srednja vrećica	kran. srednja kesha
saccus intermedius caud.	zd. vmesna vrečka	strž. srednja vrećica	kaud. srednja kesha
saccus abdominalis	trbušna vrečka	trbušna vrećica	trbušna kesha
1	trachea	sapnik dušnik	dušnik
2	pulmo	pljuča pluća	pluća
3	humerus	nadlahtnica	nadlaktična kost nadlaktica



560

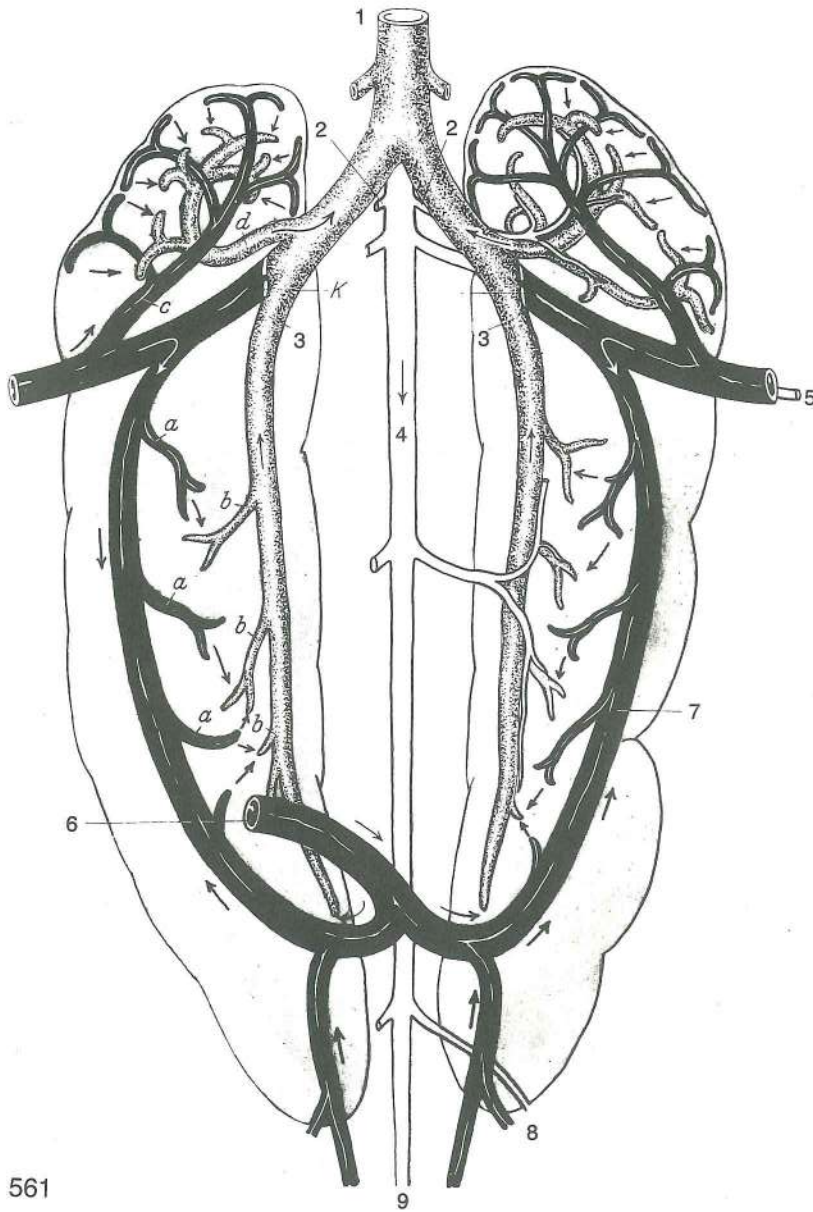
Slika 561: LEDVIČNO-PORTALNI OBTOK (ptič) polshem. prikaz **BUBREŽNO-PORTALNI KRVOTOK** (ptica) polushem. prikaz **BUBREŽNO-PORTALNI KRVOTOK** (ptica) polušem. prikaz

Ptičje ledvice imajo dva dovodna sistema krvnih žil: 1. nutritivni sistem sestoji iz vej trebušne aorte (aa. renales cran. et caud., a. iliaca ext.). 2. funkcionalni sistem sestoji iz naslednjih ven: v. iliaca ext., v. iliaca int., v. coccygica, v. coccygomesenterica; ti dve veni se združita v v. renalis afferens. Vse te vene oblikujejo ledvično-portalno veno. V. renalis efferens predstavlja odvodni sistem žil iz ledvic in zbira kri ledvičnih arterij in ledvičnih portalnih ven.

Bubreg ptica ima dva dovodna sustava krvnih žila: 1. nutritivni sustav čine grane trbušne aorte (aa. renales cran. et caud. i a. iliaca ext.). 2. funkcionalni sustav sastoji se iz slijedećih vena: v. iliaca ext., v. iliaca int., v. coccygica, v. coccygomesenterica; dvije posljednje vene se združuju u v. renalis afferens. Sve spomenute vene oblikuju bubrežno portalnu venu. V. renalis efferens predstavlja odvodni sustav žila iz bubrega i sakuplja krv bubrežnih a. i bubrežno-portalnih vena.

Bubreg u ptica ima dva dovodna sistema krvnih sudova: 1. nutritivni sistem sastoji se od grana trbušne aorte (aa. renales cran. et caud. i a. iliaca ext.), 2. funkcionalni sistem sastoji se iz sledećih vena: v. iliaca ext., v. iliaca int., v. coccygica, v. coccygomesenterica; dve poslednje vene se združuju u v. renalis afferens. Sve spomenute vene oblikuju bubrežno portalnu venu. V. renalis efferens predstavlja odvodni sistem sudova iz bubrega i sakuplja krv bubrežnih a. i bubrežno-portalnih vena.

v. cava caud.	zd. velika dovodnica	strž. šuplja v.	kaud. šuplja v.
aa. renales cran.	spr. ledvične a.	pr. bubrežne a.	kran. bubrežne a.
v. renalis efferens	odvodna ledvična v.	odvodna bubrežna v.	odvodna bubrežna v.
aorta	aorta	aorta	aorta
a. et v. iliaca ext.	zun. črevnična a. i v.	vanj. bočna a. i v.	spolj. bedrena a. i v.
v. coccygomesenterica	repno-oporkova v.	repno-opornjačka v.	repno-mezenterična v.
v. renalis afferens	dovodna ledvična v.	dovodna bubrežna v.	dovodna bubrežna v.
a. pudenda int., v. hypogastrica	not. sramna a., zatrebušna v.,	nut. stidna a., hipogastrična v.	
vv. et a. coccygicae	unut. stidna a., hipogastrična v.		
	repne v. i a.	repne v. i a.	repne v. i a.

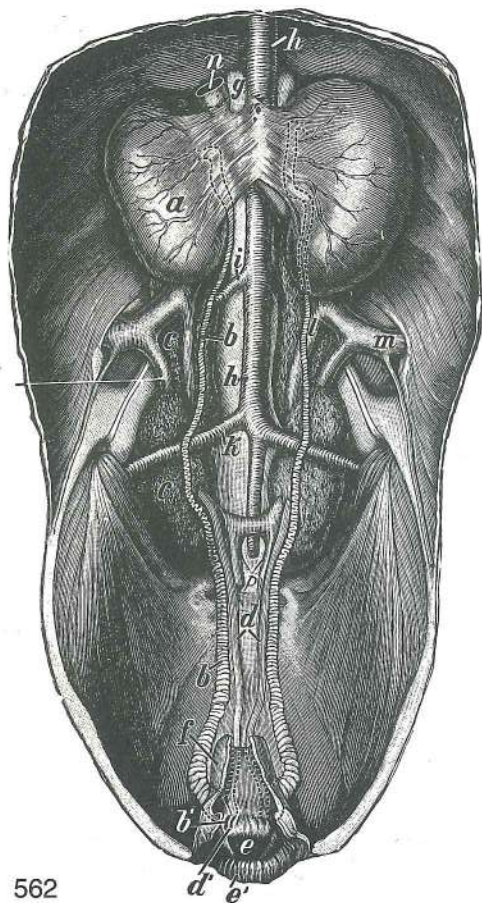


561

a, a, a	kapilare ledvične dovodne v.	kapilare bubrežne dovodne v.	kapilare bubrežne dovodne v.
b, b, b	kapilare ledvične odvodne v.	kapilare bubrežne odvodne v.	kapilari bubrežne odvodne v.
c	v. renalis afferens cran. kran. dovodna bubrežna v.	spr. dovodna ledvična v.	pr. dovodna bubrežna v.
d	v. renalis efferens cran. kran. odvodna bubrežna v.	spr. odvodna ledvična v.	pr. odvodna bubrežna v.
K	valvula	zaklopka	zalistak zalistak

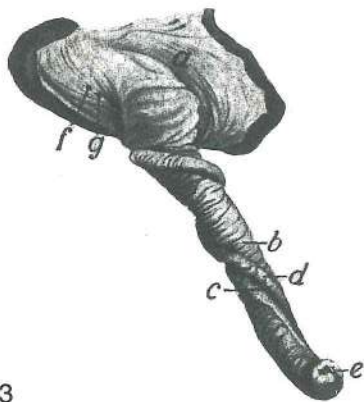
Slika 562: SEČNI IN SPOLNI ORGANI (petelin) telesna votlina odprta od ventr. str. MOKRAČNI I SPOLNI ORGANI (pjetao) tjelesna šupljina otvorena s ventr. str. MOKRAČNI I POLNI ORGANI (pevac) telesna šupljina otvorena na ventr. str.

a	testis dex.	d. modo	d. sjemenik	d. semenik
b, b	ductus deferens	semenovod	sjemenovod	semenovod
b'	ustje semenovoda	ušče sjemenovoda	ušče semenovoda	
c, c	ren dex.	d. ledvica	d. bubreg	d. bubreg
d	ureter	sečevod	mokračovod	mokračovod
d'	ustje d. sečevoda	ušče d. mokračovoda	ušče d. mokračovoda	



562

- e **cloaca** (kloaka) stoka kloaka (nečisnica)
kloaka (jazva)
- e' stoka, ustnica kloaka, usna kloaka, usna
- f danka, ostanek ravno crijevo, ostatak pravo
crevo, ostatak
- g **glandula suprarenalis** nadobistnica
nadbubrežna žlijezda nadbubrežna žlezda
- h, h **aorta** aorta aorta aorta
- i **a. iliaca ext.** zun. črevnična a. vanj. bočna a.
spolj. bedrena a.
- k **a. ischiadica** sednična a. sjedna a. sedna a.
- l **v. renalis efferens** odvodna ledvična v.
odvodna bubrežna v. odvodna bubrežna v.
- m **v. iliaca ext.** zun. črevnična v. vanj. bočna v.
spolj. bedrena v.
- n **v. iliaca communis** skupna črevnična v.
zajednička bočna v. zajednička bedrena v.
- o **v. renalis afferens** dovodna ledvična v.
dovodna bubrežna v. dovodna bubrežna v.
- p **v. hypogastrica** zatrebušna v. hipogastrična v.
hipogastrična v.



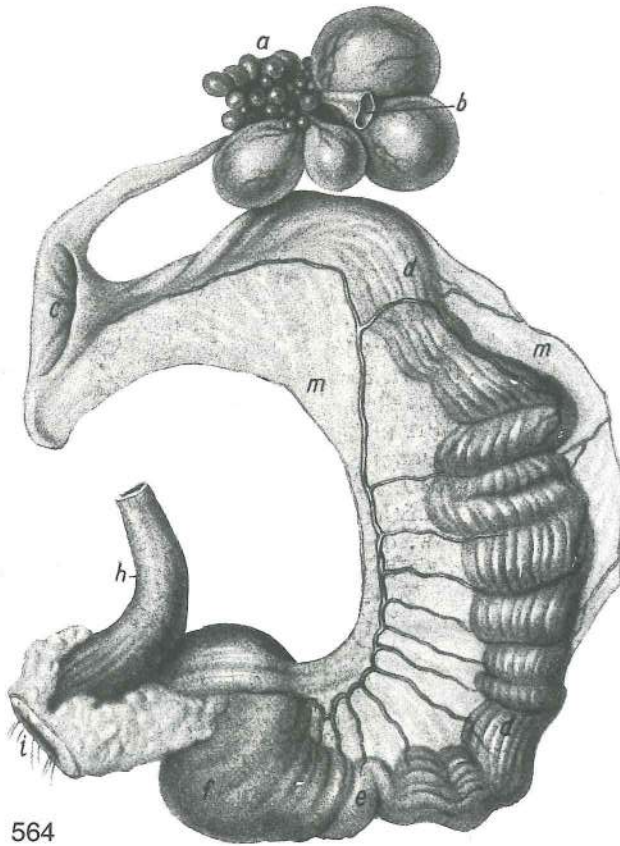
563

Slika 563: IZTEGNJENI SPOLNI UD (racak) ISPRUŽENI
SPOLNI UD (patak) OPRUŽENI POLNI UD (plovac)

- a **cloaca** stoka kloaka kloaka (jazva)
- b **penis** spolni ud spolni ud polni ud
- c semenski žleb sjemenski žlijeb semenski žleb
- d žmula ob semenskom žlebu nabor uz sjemenski
žlijeb nabor uz semeni žleb
- e ustje žlezne cevke ušće žljezdane cijevi ušće
žlezdane cevi
- f ustje semenovoda ušće sjemenovoda ušće
semenovoda
- g ustje sečevoda ušće mokraćovoda ušće
mokračovoda

Slika 564: SPOLNI ORGANI (nesnica) SPOLNI ORGANI (nesilica) POLNI ORGANI (kokoška nosilja)

- a **ovarium** jajčnik jajnik jajnik
- b **calix** jajčna čašica jajna čašica jajna čašica
- c **infundibulum** lijak jajcevoda lijevak jajovoda levak jajovoda
- d, d **oviductus, magnum** jajcevod, glavni del jajovod, glavni dio jajovod, glavni
deo
- e **isthmus** ožina jajcevoda suženje jajovoda suženje jajovoda
- f **oviductus, uterus** jajcevod, zadrževalec jajca, maternica jajovod, pridržač jajeta,
maternica jajovod, pridržač jajeta, materica
- g **oviductus, vagina** jajcevod, nožnica jajovod, vagina jajovod, vagina
- h **cloaca** (kloaka) stoka kloaka (nečisnica) kloaka (jazva)
- i ustje kloake ušće kloake ušće kloake
- m, m **mesoviductum** oporek jajcevoda opornjak jajovoda opornjak jajovoda

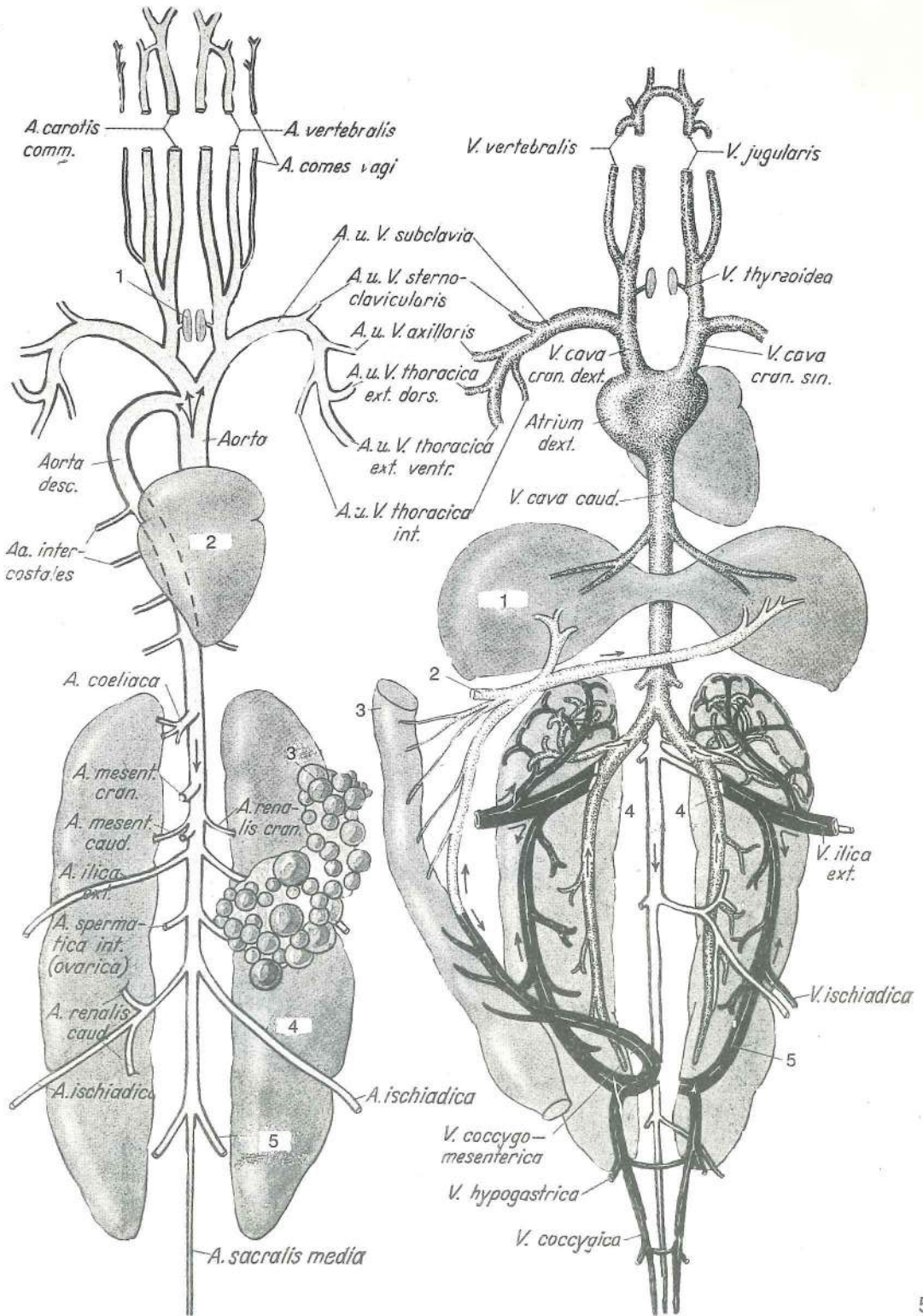


564

Slika 565, 566: SISTEM KRVNIH ŽILA (kokoš) polshem., brez pljučnega krvnega obtoka SISTEM KRVNIH ŽILA (kokoš) polushem., bez plućnog krvotoka SISTEM KRVNIH SUDOVA (kokoška) polušem., bez plućnog krvotoka

slika 565:

a. carotis comm.	skupna vratna utripalnica	zajednička karotidna a.	zajednička karotidna a.
a. vertebralis	vretenčna a.	kralješna a.	pršljenska a.
a. comes vagi	spremljevalna a. blodnega ž.	prateča a. lutajučeg ž.	a. pratilja vagusa
a., v. subclavia	podključnična a., v.	potključnjačna a., v.	potključnjačna a., v.
a., v. sternoclavicularis	prsnično-ključnična a., v.	grudnično-ključnjačna a., v.	grudno-ključnjačna a., v.
a., v. axillaris	pazdušna a., v.	pazušna a., v.	pazušna a., v.
a., v. thoracica ext. dors.	zg. zun. prsna a., v.	dorz. vanj. grudna a., v.	dorz. spolj. grudna a., v.
aorta descendens	navzdoljnja aorta	silazna aorta	nishodna aorta
aorta	aorta	aorta	aorta
a., v. thoracica ext. ventr.	sp. zun. prsna a., v.	ventr. vanj. grudna a., v.	ventr. spolj. grudna a., v.
a., v. thoracica int.	not. prsna a., v.	nut. grudna a., v.	unut. grudna a., v.
aa. intercostales	medreberne a.	medurebrene a.	medjurebarne a.
a. coeliaca	drobovna a.	trbušna (celijačna) a.	celijačna a.
a. mesenterica cran.	spr. oporkova a.	pr. opornjakova a.	kran. mezenterijalna a.
a. mesenterica caud.	zd. oporkova a.	strž. opornjakova a.	kaud. mezenterijalna a.
a. renalis cran.	spr. ledvična a.	pr. bubrežna a.	kran. bubrežna a.
a. iliaca ext.	zun. črevnična a.	vanj. bočna a.	spolj. bedrena a.
a. spermatica int. (ovarica)	not. semenska (jajčnikova) a.	nut. sjemenska (jajnikova) a.	unut. semenska (jajnikova) a.
a. renalis caud.	zd. ledvična a.	strž. bubrežna a.	kaud. bubrežna a.
a. ischiadica	sednična a.	sjedna a.	sedna a.
a. iliaca int.	not. črevnična a.	nut. bočna a.	unut. bedrena a.
a. sacralis media	srednja križna a.	sred. krstačna a.	sred. krsna a.
1	glandula thyroidea	ščitnica	štitnjača štitasta žlezda
2	cor s. cordia	srce	srce srce
3	ovarium	jajčnik	jajnik jajnik
4	ren	ledvica	bubreg bubreg
5	a. iliaca int. s. hypogastrica	not. črevnična a. ali zatrebušna a.	nut. bočna a. ili hipogastrična a.



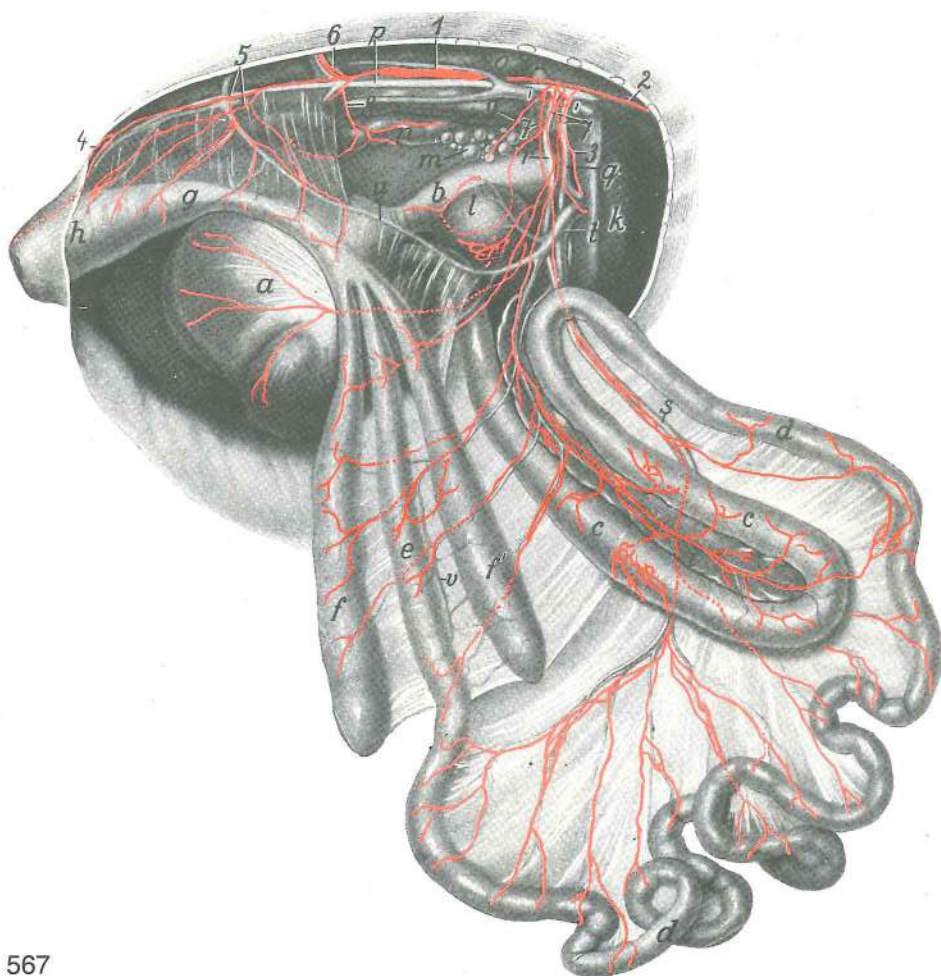
565

566

Slika 566:

- | | | | |
|---------------------------------|------------------------------|----------------------|------------------------|
| v. vertebralis | vretenčna v. | kralješna v. | pršljenska v. |
| v. jugularis | jugularna v. | jugularna v. | jugularna v. |
| v. thyroidea | ščitnična v. | v. štitnjače | v. štitaste žlezde |
| v. cava cran. dex., sin. | d., l. velika spr. dovodnica | d., l. pr. šuplja v. | d., l. kran. šuplja v. |
| atrium dex. | d. preddvor | d. pretklijetka | d. pretkomora |
| v. cava caud. | zd. velika dovodnica | strž. šuplja v. | kaud. šuplja v. |
| v. illica ext. | zun. črevnična v. | vanj. bočna v. | spolj. bedrena v. |
| v. ischiadica | sednična v. | sjedna v. | sedna (sedalna) v. |
| v. coccygomesenterica | repno-oporkova v. | repno-opornjačka v. | repno-mezenterična v. |

v. hypogastrica	zatrebušna v.	<i>hipogastrična v.</i>	hipogastrična v.	
v. coccygica	repna v.	<i>repna v.</i>	repna v.	
1	hepar	jetra	<i>jetra</i>	jetra
2	v. portae	dverna v.	<i>v. portalna v.</i>	portalna v.
3	intestinum	črevo	<i>crijevo</i>	crevo
4,4	v. renalis efferens	odvodna ledvična v.	<i>odvodna bubrežna v.</i>	odvodna bubrežna v.
5	v. renalis afferens	dovodna ledvična v.	<i>dovodna bubrežna v.</i>	dovodna bubrežna v.



567

Slika 567: MEZGOVNICE ŽELODCA, ČREVESA, JETER, VRANICE, TREBUŠNE SLINAVKE, JAJČNIKA IN JAJCEVODA (kokoš) LIMFNE ŽILE ŽELUCA, CRIJEVA, JETRE, SLEZENE, GUŠTERAČE, JAJNIKA I JAJOVODA (kokoš) LIMFNI SUDOVI ŽELUCA, CREVA, JETRE, SLEZINE, GUŠTERAČE, JAJNIKA I JAJOVODA (kokoška)

a	ventriculus muscularis	mišičnati želodec (mlin)	<i>mišični želudac</i>	mišični želudac
b	ventriculus glandularis	žleznati želodec (žlezovnik)	<i>žljezdani želudac</i>	žlezdani želudac
c,c	duodenum	dvanajstnik, zanka	<i>dvanaesnik, vijuga</i>	dvanaestopalačno crevo, zanka
d,d	jejunum	tešče črevo	<i>prazno crijevo</i>	prazno crevo
e	ileum	vito črevo	<i>vito crijevo</i>	vito crevo
f,f	caeca	slepa črevesa	<i>slijepa crijeva</i>	slepa creva
g	intestinum crassum	debelo črevo	<i>debelo crijevo</i>	debelo crevo
h	cloaca	kloaka (stoka)	<i>kloaka (nečisnica)</i>	kloaka (jazva)
i	pancreas	trebušna slinavka	<i>gušterača</i>	gušterača
k	hepar s. jecur	jetra	<i>jetra</i>	jetra
l	lien s. splen	vranica	<i>slezena</i>	slezina
m	ovarium	jajčnik	<i>jajnik</i>	jajnik

- n **oviductus s. magnum** jajcevod *jajovod* jajovod
o **ren s. nephros** ledvica *bubreg* bubreg
p **aorta** aorta *aorta* aorta
q **a. coeliaca** trebušna a. *trbušna a.* celijačna a.
r **a. mesenterica cran.** spr. oporkova a. *pr. opornjakova a.* kran. mezenterijalna a.
s **vv. jejunales** teščečrevne v. *praznocrijevne v.* v. praznog creva
t **v. portae** dverna v. *portalna v.* portalna v.
u **v. coccygomesenterica** repno-oporkova v. *repno-opornjačka v.* repno-mezenterijalna v.
v slepočrevna v. *sljepocrijevna v.* v. slepog creva
1 **ductus thoracicus, pars lumbalis** prsni mezgovod, ledveni del *grudni limfovod,*
slabinski dio torakalni limfni kanal, slabinski deo
2 **ductus thoracicus, pars thoracica** prsni mezgovod, prsni del *grudni limfovod,*
grudni dio torakalni limfni kanal, grudni deo
3 mezgovnice iz d. jetrnega režnja *limfne žile iz d. režnja jetre* limfni sudovi iz d. režnja jetre
4 mezgovnice iz kože in dorz. medenične stene *limfne žile iz kože i dorz. zdjelične stijenke*
limfni sudovi iz kože i dorz. karličnog zida
5 **vasa lymphacea lumbalia** ledvene mezgovnice *slabinske limfne žile* slabinski limfni sudovi
6 **vasa lymphacea ischiadica** sednične mezgovnice *sjedne limfne žile* sedni limfni sudovi
7 **vasa lymphacea intestinalia** črevesne mezgovnice *crijevne limfne žile* crevni limfni sudovi
8 mezgovnice iz spr. polovice jajcevoda *limfne žile iz pr. polovice jajovoda* limfni sudovi iz kran. polovine jajovoda
9 mezgovnice iz jajčnika *limfne žile iz jajnika* limfni sudovi iz jajnika

Slikovni priročnik
ANATOMIJE DOMAČIH ŽIVALI

Likovno - grafično uredila Irena Petrič
Uredil prof. dr. sc. Leo Rigler

Izdala in založila Državna založba Slovenije
Za založbo Uroš Istenič

Natisnila Tiskarna Ljubljana
Ljubljana 1986

Naklada 3000 izvodov
Druga dopolnjena izdaja